

Microneurocirugía de Helsinki Principios y Trucos

Martin Lehecka, Aki Laakso,
Jouke van Popta y Juha Hernesniemi



Prefacio por Robert F. Spetzler



MICRONEUROCIROGÍA DE HELSINKI – PRINCIPIOS Y TRUCOS –

POR MARTIN LEHECKA, AKI LAAKSO, JOUKE VAN POPTA
Y JUHA HERNESNIEMI

COLABORADORES:

Özgür Çelik
Reza Dashti
Mansoor Foroughi
Keisuke Ishii
Ayse Karatas
Johan Marjamaa
Ondrej Navratil
Mika Niemelä
Tomi Niemi
Jouke S. van Popta
Tarja Randell
Rossana Romani
Ritva Salmenperä
Rod Samuelson
Felix Scholtes
Päivi Tanskanen
Luis Francisco Muñoz Gallegos

FOTOGRAFÍAS:

Jan Bodnár
Mansoor Foroughi
Antti Huotarinen
Aki Laakso

EDICIÓN DE VIDEOS:

Jouke S. van Popta

DIBUJOS:

Hu Shen

REVISIÓN DE LA VERSIÓN EN ESPAÑOL:

Julio César Reséndiz Nieves (editor)
Hugo Andrade Barazarte
Luis Francisco Muñoz Gallegos

Microneurocirugía de Helsinki
Principios y Trucos del Profesor Juha Hernesniemi

Por Martin Lehecka, Aki Laakso, Jouke van Popta
y Juha Hernesniemi

1ª Edición 2011

© M. Lehecka, A. Laakso, J. Hernesniemi 2011

Layout: Aesculap AG | D-NE14006

Traducción al Español

Jouke S. van Popta

Revisión de la versión en español:

Julio César Reséndiz Nieves (editor)

Hugo Andrade Barazarte

Luis Francisco Muñoz Gallegos

1ª Edición (Español) 2013

© M. Lehecka, A. Laakso, J. van Popta, J. Hernesniemi 2013

Información de contacto de los autores:

Martin Lehecka, MD, PhD

correo electrónico: martin.lehecka@hus.fi

tel: +358-50-427 2500

Aki Laakso, MD, PhD

correo electrónico: aki.laakso@hus.fi

tel: +358-50-427 2895

Juha Hernesniemi, MD, PhD

Profesor y Jefe del Servicio

correo electrónico: juha.hernesniemi@hus.fi

tel: +358-50-427 0220

Julio César Reséndiz Nieves, MD, PhD

correo electrónico: julio.resendiz@hus.fi

tel: +358-50-427 0384

Departamento de Neurocirugía

Hospital Central Universitario de Helsinki

Topeliuksenkatu 5

00260 Helsinki, Finlandia

Jouke S. van Popta

Correo electrónico: jsvan@salud.aragon.es

tel: (34) 976-765500 (ext. 4533)

Servicio de Neurocirugía

Hospital Universitario "Miguel Servet"

Paseo Isabel la Católica 1-3

50009 Zaragoza, España

Declaración de publicidad:

El Servicio de Neurocirugía de Helsinki organiza anualmente "El curso en vivo de microneurocirugía en Helsinki – The Helsinki Live Demonstration Course" en colaboración con la Academia Aesculap. Los autores no tienen intereses personales o financieros para la publicación.

Cada hombre debe como deuda a su profesión dejar constancia de lo que ha hecho, que pudiera ser de utilidad para los demás.

Francis Bacon (1561-1626)

Sencillo, limpio, preservando la anatomía normal. Limpio es rápido y eficaz. La cirugía es un arte - tu deberías ser uno de los artistas.

Juha Hernesniemi

*En memoria y dedicado a nuestro amigo y compañero
Mario Spreáfico Guerrero*

Agradecimientos

Los autores quieren agradecer a Aesculap, una compañía de B.Braun, por su amable apoyo para la impresión de este libro, con especial atención para Ingo vom Berg, Bianca Bauhammer y Outi Voipio-Airaksinen. Adicionalmente, los autores quieren expresar su gratitud a la administración del Hospital Central Universitario de Helsinki por su apoyo durante los últimos años. Queremos expresar nuestra gratitud a Cristina Barrena y Nicolas Moliz por su ayuda en la revisión del lenguaje.

PREFACIO

por Robert F. Spetzler

Afortunados son los neurocirujanos que tienen la oportunidad de visitar el Departamento de Neurocirugía del Hospital Central de la Universidad de Helsinki y que reciben este encantador tomo como recuerdo, porque será probablemente uno de los libros más agradables que leerán acerca de neurocirugía. Como ya indica el título, los Drs. Lehecka, Laakso y Hernesniemi han escrito sobre como se realiza la neurocirugía en Helsinki. Sin embargo, han hecho mucho más - han captado el profundamente arraigado espíritu de camaradería y compromiso que ayudó a construir en Helsinki un centro internacional de excelencia neuroquirúrgica bajo el liderazgo de Juha Hernesniemi y sus colegas. La designación internacional no es una exageración cuando se aplica a un departamento en este clima tan lejano y nórdico. Ciertamente, su lista de distinguidos visitantes deja entrever "Quien es Quien" en la Neurocirugía Internacional.

Uno casi puede escuchar las cadencias finlandesas cuando los autores comparten anécdotas divertidas (aunque probablemente algunas fueron alarmantes en su momento) de la historia de la neurocirugía finlandesa. Lo que es más, los lectores no pueden desapercibir el afecto natural, la honestidad e integridad de estos autores en sus discusiones de las filosofías de Helsinki, sus rutinas y prácticas. Estas cualidades son destacadas en varios ensayos contribuidos por diferentes aprendices que proporcionan entretenidas anécdotas de su tiempo en Helsinki. Que sus vidas fueron cambiadas profundamente por la experiencia es inequívoco. El sentido de humor taciturno pero apacible de Juha, su intensa devoción para perfeccionar su pericia quirúrgica para servir mejor a sus pacientes y su dedicación a la enseñanza inspiran una admiración y lealtad entre sus aprendices y colegas para toda la vida. Por supuesto, los lectores encontrarán importantes consejos de la práctica fundamental de neurocirugía en capítulos dedicados a los principios de microneurocirugía, abordajes, estrategias específicas para tratar varias patologías y neuroanestesiología.

Especialmente, importantes puntos son resumidos bajo el título de T&C, es decir "Trucos y Consejos", de las perlas de Juha y Helsinki. Experimentados neurocirujanos se beneficiarán analizando como su propio estilo quirúrgico difiere del estilo de Juha.

Cada detalle del abordaje de Helsinki a la neurocirugía es cubierto, incluyendo como Juha espera que su quirófano tenga preparada una lista de sus costumbres e instrumentos personales para asegurarse que sus colaboradores entiendan como sus operaciones procederán. Las ventajas, para los pacientes, de un equipo tan finamente perfeccionado, sensible a las necesidades y expectativas del cirujano, no deben subestimarse nunca. Este trabajo de equipo tan refinado asegura que los procedimientos neuroquirúrgicos se completen en una manera tan eficaz y segura como es posible, así optimizando las posibilidades de un resultado favorable para el paciente. La capacidad de Juha en promover un trabajo de equipo de tal precisión es solamente uno de sus asombrosos talentos.

Juha es un verdadero maestro de la neurocirugía y tener la oportunidad de experimentar su pasión, su visión y su dedicación a la neurocirugía es un privilegio excepcional. Su filosofía de una cirugía sencilla, limpia y rápida que preserva la anatomía normal es una que todos deberíamos emular. Compartiendo tanto su pericia como su humanidad en este tomo, Juha ilumina un camino Socrático que vale la pena seguir, un camino basado en el respeto y la tolerancia a abordajes diferentes que fomentan el crecimiento mientras se respeta la experiencia ya adquirida. Aquellos, suficientemente afortunados en visitar Helsinki experimentan estas raras cualidades de primera mano; y aquellos que no pueden hacer el peregrinaje todavía pueden sentirse afortunados de tener a la mano este tomo.

Robert F. Spetzler, MD

Phoenix, Arizona; November 2010

TABLA DE CONTENIDOS

1. INTRODUCCIÓN	13	3.7. CONSIDERACIONES ANESTESIOLÓGICAS EN EL POSICIONAMIENTO DEL PACIENTE	57
2. DEPARTAMENTO DE NEUROCIRUGÍA, HOSPITAL CENTRAL DE LA UNIVERSIDAD DE HELSINKI	17	3.7.1. Posición supina	58
2.1. HISTORIA DE LA NEUROCIRUGIA EN HELSINKI Y FINLANDIA	17	3.7.2. Posición prono, decúbito lateral y posición de rodillas	58
2.1.1. Aarno Snellman, fundador de la neurocirugía finlandesa	17	3.7.3. Posición sentada	62
2.1.2. Angiografía en Finlandia	18	3.8. CUIDADOS POSTOPERATORIOS EN LA UCI	63
2.1.3. Segunda Guerra Mundial y finales de 1940	19	3.9. SITUACIONES ESPECIALES	65
2.1.4. Microneurocirugía y cirugía endovascular	20	3.9.1. Clipaje temporal en la cirugía de aneurismas	65
2.1.5. Cambios hacia el presente	21	3.9.2. Adenosina y el paro cardíaco transitorio	66
2.2. ORGANIZACIÓN ACTUAL DEL DEPARTAMENTO	24	3.9.3. Monitorización neurofisiológica intraoperatoria	66
2.3. MIEMBROS DEL PERSONAL	24	3.9.4. Fármacos antitrombóticos y tromboembolismo	67
2.3.1. Neurocirujanos	25	4. PRINCIPIOS DE MICRONEUROCIRUGÍA EN HELSINKI	69
2.3.2. Residentes neuroquirúrgicos	30	4.1. FILOSOFÍA GENERAL	69
2.3.3. Neuroanestesiólogos	30	4.2. PRINCIPIOS DE MICRONEUROCIRUGÍA	70
2.3.4. Neurorradiólogos	31	4.3. ORGANIZACION DE LA SALA DE QUIRÓFANO	71
2.3.5. Plantas de hospitalización	32	4.3.1. Organización Técnica	71
2.3.6. Unidad de cuidados intensivos	34	4.3.2. Pantallas	72
2.3.7. Quirófanos	35	4.4. POSICIONAMIENTO Y FIJACIÓN DE LA CABEZA	73
2.3.8. Personal administrativo	37	4.4.1. Mesa de quirófano	73
2.4. QUIRÓFANOS	40	4.4.2. Posicionamiento del paciente	73
2.4.1. Diseño del complejo de quirófanos	40	4.4.3. Posición y movimiento del neurocirujano	74
2.4.2. El ambiente en el quirófano	40	4.4.4. Fijación de la cabeza	76
3. ANESTESIA	45	4.5. HERRAMIENTAS ÚTILES O NECESARIAS	77
3.1. PRINCIPIOS FISIOLÓGICOS GENERALES Y SU IMPACTO SOBRE LA ANESTESIA	46	4.5.1. Microscopio quirúrgico	77
3.1.1. Presión intracraneal	46	4.5.2. Apoyabrazos	79
3.1.2. Autorregulación del flujo sanguíneo cerebral	47	4.5.3. Pinzas de bipolar y diatermia	79
3.1.3. Reactividad al CO ₂	48	4.5.4. Fresado de alta velocidad	80
3.1.4. Acoplamiento metabólico cerebral	49	4.5.5. Aspirador ultrasónico	82
3.2. MONITORIZACIÓN DE LA ANESTESIA	50	4.5.6. Pegamento de Fibrina	83
3.3. EVALUACIÓN PREOPERATORIA E INDUCCIÓN DE LA ANESTESIA	51	4.5.7. Angiografía con indocianina verde	84
3.4. MANTENIMIENTO DE LA ANESTESIA	53	4.5.8. Doppler y medidor de flujo microquirúrgico	85
3.5. TERMINACIÓN DE LA ANESTESIA	55	4.5.9. Neuronavegador	86
3.6. MANEJO DE LÍQUIDOS Y TRANSFUSIONES SANGUÍNEAS	56	4.5.10. ASD Intraoperatoria	87
		4.6. MICROINSTRUMENTOS	88
		4.7. ALGUNOS HÁBITOS EN LA PREPARACIÓN Y CUBIERTA	90

4.8. PRINCIPIOS GENERALES EN LA CRANEOTOMÍA	92	5.7. ABORDAJE PRESIGMOIDEO	159
4.9. PRINCIPIOS MICROQUIRÚRGICOS BÁSICOS DEL ESTILO DE MICRONEUROCIURUGÍA EN HELSINKI	94	5.7.1. Indicaciones	159
4.9.1. Sencillo, limpio, rápido y preservando la anatomía normal	94	5.7.2. Posicionamiento	161
4.9.2. Movimientos bajo el microscopio	95	5.7.3. Incisión y craneotomía	161
4.9.3. Movimiento del microscopio	98	5.8. POSICIÓN SENTADA – ABORDAJE SUPRACEREBELOSO INFRATENTORIAL	168
4.9.4. Mano izquierda – aspiración	99	5.8.1. Indicaciones	169
4.9.5. Mano derecha	100	5.8.2. Posicionamiento	171
4.9.6. Pinzas de Bipolar	101	5.8.3. Incisión y craneotomía	175
4.9.7. Microtijeras	102	5.9. POSICIÓN SENTADA – ABORDAJE AL CUARTO VENTRÍCULO Y LA REGIÓN DEL FORAMEN MAGNO	181
4.9.8. Cotonoides o lentinis	102	5.9.1. Indicaciones	181
4.9.9. Disección cortante y roma	103	5.9.2. Posicionamiento	181
4.9.10. Irrigación y disección con agua	103	5.9.3. Incisión y craneotomía	183
4.9.11. Retracción mínima	104	6. TÉCNICAS Y ESTRATEGIAS ESPECÍFICAS PARA DIFERENTES PATOLOGÍAS	193
4.10. CIERRE	104	6.1. ANEURISMAS	193
4.11. FACTORES CLAVES EN EL ESTILO DE MICRONEUROCIURUGÍA DE HELSINKI	105	6.1.1. Abordajes para el manejo de diferentes aneurismas	193
4.12. LISTA DE HÁBITOS GENERALES E INSTRUMENTOS DEL PROF. HERNESNIEMI	106	6.1.2. Estrategia general para el manejo de aneurismas rotos	194
5. ABORDAJES COMUNES	111	6.1.3. Estrategia general para el manejo de aneurismas no rotos	195
5.1. ABORDAJE SUPRAORBITARIO LATERAL	111	6.1.4. Liberación de LCR y evacuación del HIC	196
5.1.1. Indicaciones	111	6.1.5. Disección hacia el aneurisma	198
5.1.2. Posicionamiento	111	6.1.6. Apertura de la cisura de Silvio	198
5.1.3. Incisión y craneotomía	112	6.1.7. Clipaje temporal	201
5.2. ABORDAJE PTERIONAL	118	6.1.8. Clipaje definitivo y selección del clip	204
5.2.1. Indicaciones	118	6.1.9. Ruptura intraoperatoria	204
5.2.2. Posicionamiento	119	6.1.10. Adenosina	205
5.2.3. Incisión y craneotomía	119	6.2. MALFORMACIONES ARTERIOVENOSAS	206
5.3. ABORDAJE INTERHEMISFÉRICO	124	6.2.1. Estrategia general en la cirugía de las MAVs	206
5.3.1. Indicaciones	124	6.2.2. Embolización preoperatoria	206
5.3.2. Posicionamiento	125	6.2.3. Abordajes	208
5.3.3. Incisión y craneotomía	125	6.2.4. Apertura de la duramadre y disección inicial	208
5.4. ABORDAJE SUBTEMPORAL	132	6.2.5. Disección adicional y uso de clips temporales	209
5.4.1. Indicaciones	132	6.2.6. Coagulación y disección de las pequeñas arterias aferentes	210
5.4.2. Posicionamiento	132	6.2.7. La fase final de resección de la MAV	211
5.4.3. Incisión y craneotomía	133	6.2.8. Hemostasia final	212
5.5. ABORDAJE RETROSIGMOIDEO	144	6.2.9. Cuidados postoperatorios e imágenes	212
5.5.1. Indicaciones	145		
5.5.2. Posicionamiento	146		
5.5.3. Incisión y craneotomía	149		
5.6. ABORDAJE LATERAL AL FORAMEN MAGNO	156		
5.6.1. Indicaciones	156		
5.6.2. Posicionamiento	156		
5.6.3. Incisión y craneotomía	157		

TABLA DE CONTENIDOS

6.3.	CAVERNOMAS	212	6.8.2.	Posicionamiento y craneotomía	236
6.3.1.	Estrategia general en la cirugía de cavernomas	213	6.8.3.	Diseción intradural hacia el cuarto ventrículo	236
6.3.2.	Localización intraoperatoria	213	6.8.4.	Resección tumoral	237
6.3.3.	Abordajes	214	6.9.	TUMORES RAQUÍDEOS INTRADURALES	238
6.3.4.	Diseción y resección	215	6.9.1.	Estrategia general para las lesiones raquídeas intradurales	238
6.3.5.	Imágenes postoperatorias	216	6.9.2.	Posicionamiento	239
6.4.	MENINGIOMAS	216	6.9.3.	Abordaje	240
6.4.1.	Estrategia general para meningiomas de la convexidad	216	6.9.4.	Diseción intradural	242
6.4.2.	Estrategia general para meningiomas parasagitales	218	6.9.5.	Cierre	242
6.4.3.	Estrategia general para meningiomas de la hoz y del tentorio	220	7.	FORMACIÓN NEUROQUIRÚRGICA, EDUCACIÓN E INVESTIGACIÓN EN HELSINKI	245
6.4.4.	Estrategia general para meningiomas de la base del cráneo	221	7.1.	RESIDENCIA DE NEUROCIURGÍA EN HELSINKI	245
6.4.5.	Consistencia tumoral	223	7.1.1.	El programa de residencia	245
6.4.6.	Abordajes	223	7.1.2.	Cómo llegar a ser Neurocirujano en Helsinki – los años de residente	246
6.4.7.	Devascularización	224	7.2.	FORMACIÓN ACADÉMICA E INVESTIGACIÓN	250
6.4.8.	Resección tumoral	225	7.2.1.	Programa de doctorado	250
6.4.9.	Reparación de la duramadre	225	7.2.2.	Haciendo una tesis doctoral en Helsinki, mi experiencia	250
6.5.	GLIOMAS	226	7.3.	FELLOWSHIP MICRONEUROQUIRÚRGICO CON EL PROFESOR HERNESNIEMI	253
6.5.1.	Estrategia general para gliomas de bajo grado	226	7.4.	ESTUDIANTES DE MEDICINA	254
6.5.2.	Estrategia general para gliomas de alto grado	227	7.5.	VISITANTES INTERNACIONALES	254
6.5.3.	Abordajes	228	7.6.	CURSOS INTERNACIONALES DE MICRONEUROCIURGÍA EN VIVO	255
6.5.4.	Orientación intracraneal y delineación del tumor	229	7.6.1.	Curso de Microneurocirugía en vivo de Helsinki	255
6.5.5.	Resección tumoral	229	7.6.2.	Curso LINNC – ACINR	256
6.6.	QUISTES COLÓIDES DEL TERCER VENTRÍCULO	230	7.7.	PUBLICACIONES	260
6.6.1.	Estrategia general para la cirugía de los quistes coloides	230	7.8.	GRUPOS DE INVESTIGACIÓN EN NEUROCIURGÍA DE HELSINKI	261
6.6.2.	Posicionamiento y craneotomía	230	7.8.1.	Grupo de Biomedicum. Investigación sobre la pared del aneurisma cerebral	261
6.6.3.	Abordaje interhemisférico e incisión del cuerpo calloso	231	7.8.2.	Grupo de investigación en neurocirugía funcional traslacional	262
6.6.4.	Resección del quiste coloide	232	7.8.3.	Grupo de investigación de aneurismas cerebrales de Helsinki	262
6.7.	LESIONES DE LA REGIÓN PINEAL	232			
6.7.1.	Estrategia general para la cirugía de la región pineal	233			
6.7.2.	Abordaje y craneotomía	234			
6.7.3.	Abordaje intradural	234			
6.7.4.	Resección de la lesión	234			
6.8.	TUMORES DEL CUARTO VENTRÍCULO	235			
6.8.1.	Estrategia general para los tumores del cuarto ventrículo	235			

8. VISITANDO LA NEUROCIRUGÍA DE HELSINKI	265		
8.1. FELLOWSHIP DE DOS AÑOS – JOUKE S. VAN POPTA	265		
8.1.1. ¿Por qué hacer un fellowship?	265		
8.1.2. En busca de un fellowship	266		
8.1.3. Inspeccionando	266		
8.1.4. Llegada a Helsinki	266		
8.1.5. El primer día	266		
8.1.6. Un día en la vida de un fellow	267		
8.1.7. Asistir en la cirugía	267		
8.1.8. Enfermeras	268		
8.1.9. Anestesiólogos	269		
8.1.10. Música en el quirófano	269		
8.1.11. Visitas	271		
8.1.12. Visitantes	271		
8.1.13. Alfileres y sus historias	271		
8.1.14. LINNC y curso de micro-neurocirugía en vivo de Helsinki	271		
8.1.15. El clima y las cuatro estaciones	272		
8.1.16. Departamentos	273		
8.1.17. Helsinki	273		
8.1.18. La comida finlandesa	273		
8.1.19. Idiomas	274		
8.1.20. Palabras famosas	274		
8.1.21. Practicar, practicar, practicar	274		
8.1.22. Editando videos	274		
8.1.23. La cirugía de Juha Hernesniemi	275		
8.1.24. La elección de un fellowship	275		
8.2. ADAPTÁNDOSE A LA CULTURA Y SOCIEDAD FINLANDESA – ROSSANA ROMANI	276		
8.2.1. La diferencia entre “to talk the talk” y “to walk the walk”	276		
8.2.2. Difícil de aprender pero bueno para la vida: el idioma finlandés	277		
8.2.3. Haz en Finlandia lo que hacen los finlandeses	279		
8.2.4. Nunca buen clima	281		
8.2.5. La actitud finlandesa: “Sisu”	283		
8.2.6. Él y ella = hän	283		
8.2.7. Conclusiones	283		
8.3. IMPRESIONES DE HELSINKI: RELATO DE UNA VISITA – FELIX SCHOLTES	284		
8.4. DOS AÑOS DE FELLOWSHIP EN EL DEPARTAMENTO DE NEUROCIRUGÍA EN HELSINKI – REZA DASHTI	290		
8.5. MI RECUERDO DE “GO GO SURGERY” EN HELSINKI – KEISUKE ISHII	294		
8.5.1. La primera impresión de los finlandeses	294		
		8.5.2. El Hospital Central de la Universidad de Helsinki	294
		8.5.3. El Profesor Hernesniemi y sus técnicas quirúrgicas	294
		8.5.4. Mis días actuales en Japón	295
		8.5.5. Para concluir	296
		8.6. DESPUÉS DE UN AÑO DE FELLOWSHIP – ONDREJ NAVRATIL	297
		8.7. VISITA DE DOS MESES – ROD SAMUELSON	300
		8.8. RECUERDOS DE HELSINKI – AYSE KARATAS	303
		8.9. UN AÑO DE FELLOWSHIP Y CRECIMIENTO PERSONAL – FRANCISCO MUÑOZ	305
		8.10. ACERCA DE LA TRADUCCIÓN AL ESPAÑOL	310
		9. ALGUNOS CONSEJOS PARA NEUROCIRUJANOS JÓVENES SOBRE LA CARRERA	313
		9.1. LEE Y APRENDE ANATOMÍA	314
		9.2. ENTRENA TUS HABILIDADES	314
		9.3. SELECCIONA TUS PROPIOS HÉROES	314
		9.4. MANTENERSE EN FORMA	315
		9.5. ¡SÉ MÉDICO, TOMA RESPONSABILIDAD!	316
		9.6. APRENDE TU MEJOR MANERA PARA REALIZAR TU CIRUGÍA	316
		9.7. MICRONEUROCIRUGÍA DE PUERTAS ABIERTAS	317
		9.8. INVESTIGAR Y LLEVAR REGISTROS	317
		9.9. SIGUE A TUS PACIENTES	318
		9.10. LEER Y PUBLICAR	318
		9.11. CONOCE A TU GENTE	319
		9.12. AMBIENTE	319
		10. UNA VIDA EN NEUROCIRUGÍA: COMO LLEGUÉ A SER YO – JUHA HERNESNIEMI	321
		11. EL FUTURO DE LA NEUROCIRUGÍA	331
		APÉNDICE 1.	335
		APÉNDICE 2.	340



1. INTRODUCCIÓN

Sin embargo, tal abordaje complejo y laberíntico por el cráneo y el cerebro, requiere de una planificación preoperatoria adecuada y la preparación de un concepto quirúrgico prospectivo (incluyendo variantes anticipadas), el cual está basado en un firme conocimiento de la anatomía, microtécnicas y experiencia quirúrgica. Estos elementos constituyen el arte de la microneurocirugía.

M.G. Yaşargil 1996 (Microneurosurgery vol IVB)

El mayor mérito de un abordaje es una cuestión de experiencia quirúrgica. Siempre intentamos hacer estas cirugías más simples, más rápidas y preservar la anatomía normal evitando la resección de la base del cráneo, del cerebro o el sacrificio de venas.

C.G. Drake, S.J. Peerless, and J. Hernesniemi 1996

A veces miro dentro de una pequeña craneotomía sin la ayuda de un microscopio y pienso en los pioneros neuroquirúrgicos, Olivecrona de Estocolmo y sus alumnos aquí en Helsinki, Snellman y Af Björkstén. Yo no fui formado por ellos, estuvieron antes de mi época, pero recibí ya mi formación neuroquirúrgica de manos de sus alumnos. También pienso en el Profesor C.G. Drake y cuáles podrían haber sido sus sentimientos mientras abordaba el tope de la arteria basilar por primera vez. Personalmente, me siento aterrorizado de este espacio pequeño y profundo, la falta de luz, tengo miedo de todas las cosas que podrían encontrarse allí y a todas las cosas que no se pueden ver a simple vista. Pero al mismo tiempo, también siento felicidad por todas las diferentes herramientas y técnicas que tenemos hoy en día. Herramientas que han cambiado toda nuestra percepción de la neurocirugía, de algo aterrador hacia algo extremadamente delicado. Las técnicas microneuroquirúrgicas, principalmente introducidas por el profesor Yaşargil, han revolucionado nuestras posibilidades de operar en un espacio pequeño y a menudo muy profundo, con total control de la situación y sin temor a lo desconocido.

Yo todavía siento miedo antes de cada cirugía, pero ya no es el temor a lo desconocido; más bien, es el miedo a si voy a tener éxito ejecutando la estrategia pre-planificada con todos sus pequeños detalles y posibles sorpresas en el camino. Pero toda esta ansiedad disminuye inmediatamente, una vez que el fascinante y bonito mundo microneuroanatómico se abre bajo el aumento del microscopio quirúrgico. Esta pérdida de miedo significa una mejor cirugía, a la vez que la indecisión y el tremor asociados con el miedo son reemplazados por un fuerte sentimiento de éxito, determinación y manos firmes. El miedo igualmente se desvanece al mínimo cuando uno voltea y ve a su alrededor la experiencia y el respaldo del equipo de Helsinki, también al intercambiar algunas pocas palabras con ellos antes y durante la cirugía. Como ya dijo Bertolt Brecht, la gente finlandesa es callada en dos lenguajes.

A finales de los 1970 cuando me formé en Helsinki, aún se veía una gran resistencia hacia la microcirugía. La resistencia hacia el pensamiento nuevo, aunque a menudo irracional, es muy común tanto en el entorno quirúrgico así como en otras áreas humanas. Argumentos tales como "los verdaderos buenos neurocirujanos pueden operar aneurismas sin microscopio ..." eran comunes en aquel tiempo. Afortunadamente, esta forma de pensar ya ha desaparecido entre los neurocirujanos finlandeses, pero los mismos pensamientos aún predominan en muchas otras partes del mundo. En muchos países, neurocirujanos incapaces, con un pensamiento arcaico, todavía continúan con una cirugía cruel y traen miseria a los pacientes, a sus familias y a la sociedad a su alrededor. El lema "no hacer daño" se ha olvidado. Está claro que un hematoma epidural puede ser evacuado sin un microscopio, pero reseca un gran meningioma de la convexidad utilizando técnicas microneuroquirúrgicas, ayuda a conseguir resultados mucho mejores.

La microneurocirugía no solamente se refiere al uso del microscopio quirúrgico; más bien, es una manera conceptual de planificar y ejecutar todas las fases de la operación utilizando las técnicas delicadas de manipulación de los diferentes tejidos. Una verdadera operación microquirúrgica comienza fuera del quirófano con una planificación preoperatoria cuidadosa y continúa a través de todos los pasos del procedimiento. La preparación mental, la repetición de experiencias previas, el buen conocimiento de la microanatomía, la neuroanestesia de alta calidad, la colaboración constante entre el neurocirujano y la enfermera instrumentista, la estrategia apropiada y su ejecución, son todos elementos esenciales de la microneurocirugía moderna.

En este libro queremos compartir nuestra experiencia en Helsinki, parte del pensamiento conceptual detrás de lo que nosotros consideramos la microneurocirugía moderna. Queremos presentar un manual actualizado de principios y técnicas microneuroquirúrgicas básicas en forma de recetario. Según mi experiencia, suelen ser los pequeños detalles los que determinan si un procedimiento va a tener éxito o no. Operar de una manera simple, limpia y rápida mientras se preserva la anatomía normal, ha llegado a ser mi principio durante y después de más de 14,000 operaciones microquirúrgicas.

Juha Hernesniemi

Helsinki, 18 de Octubre del 2013



HYKS
HUCS

Töölön sairaala Töölö sjukhus

2. DEPARTAMENTO DE NEUROCIRUGÍA, HOSPITAL CENTRAL DE LA UNIVERSIDAD DE HELSINKI

2.1. HISTORIA DE LA NEUROCIRUGIA EN HELSINKI Y FINLANDIA

2.1.1. Aarno Snellman, fundador de la neurocirugía finlandesa

Las primeras operaciones neuroquirúrgicas en Finlandia fueron realizadas a principios del siglo XX, por cirujanos como: Schultén, Krogius, Faltin, Palmén, Kalima y Seiro, pero es Aarno Snellman quién es considerado el fundador de la neurocirugía en Finlandia. El Hospital de la Cruz Roja finlandesa fue fundado en 1932 por Marshall Mannerheim y su hermana Sophie Mannerheim, como un hospital de trauma; en ese tiempo era el único centro para la neurocirugía finlandesa hasta 1967. Es en este mismo hospital donde hoy día permanece el servicio de neurocirugía de Helsinki. Durante los primeros años el número de pacientes con diferentes traumatismos craneoencefálicos era tan importante que era evidente la necesidad de un neurocirujano formado y de personal especializado de enfermería en esta área. En 1935, el Profesor de cirugía Simo A. Brofeldt envió a su colega más joven, Aarno Snellman de 42 años, a visitar al Profesor Olivecrona en Estocolmo, Snellman pasó medio año observando de cerca el trabajo de Olivecrona. A su regreso realizó la primera operación neuroquirúrgica el 18 de septiembre de 1935, lo que se considera en general como el verdadero comienzo de la neurocirugía en Finlandia.



Figura 2-1. El Hospital de la Cruz roja Finlandesa (después Hospital de Töölö) en 1932.

2.1.2. Angiografía en Finlandia

Los pobres resultados quirúrgicos iniciales se debían principalmente a los insuficientes diagnósticos preoperatorios. Evidenciando la importancia de las imágenes preoperatorias, Snellman convenció a su colega de radiología, Yrjö Lassila, de visitar al Profesor Erik Lysholm en Estocolmo. Las primeras angiografías cerebrales fueron realizadas después del regreso de Lassila a Helsinki en 1936. En ese entonces la angiografía se efectuaba a menudo en un solo lado ya que requería la exposición quirúrgica de la arteria carótida en el cuello y de cuatro a seis miembros del personal para realizar el procedimiento que tomaba relativamente mucho tiempo: uno para sostener la aguja, uno para inyectar el medio de contraste, uno para manejar el tubo de rayos-X, uno para cambiar las cintas, uno para sujetar la cabeza del paciente y uno responsable de la iluminación. El procedimiento era bastante arriesgado para los pacientes; hubo un fallecimiento en los

primeros 44 casos, es decir una mortalidad de 2%. Existieron también algunas complicaciones menos esperadas: como en una ocasión cuando el cirujano que inyectaba el medio de contraste recibió una descarga eléctrica del tubo de rayos-X y ¡cayó inconsciente al suelo! Mientras caía, tiró accidentalmente del hilo de seda que circulaba la arteria carótida del paciente, causando una transección total de esta arteria. Afortunadamente, el asistente fue capaz de salvar la situación y como Snellman declaró en su informe, "nadie ha sufrido ninguna secuela permanente de esta situación dramática". Antes de 1948 el número de angiografías cerebrales era solamente de unas 15-20 por año, pero con la introducción de la técnica percutánea a finales de 1948, el número de angiografías comenzó a subir gradualmente, con más de 170 angiografías cerebrales realizadas en 1949.



Figura 2-2. (a) El Profesor Aarno Snellman (retrato por Tuomas von Boehm en 1953).




Figura 2-2. (b) El Profesor Sune Gunner af Björkesten (retrato por Pentti Melanen en 1972).

2.1.3. Segunda Guerra Mundial y finales de 1940

La Segunda Guerra Mundial tuvo un efecto importante sobre el desarrollo de la neurocirugía en Finlandia. Por un lado el esfuerzo de la guerra disminuyó las posibilidades de tratar a la población civil, pero por otro lado el alto número de lesiones craneales impulsó el desarrollo del tratamiento neuroquirúrgico del traumatismo craneoencefálico. Durante este periodo varios neurocirujanos de otros países escandinavos trabajaron como voluntarios en Finlandia ayudando con la alta tasa de víctimas. Entre los que se encontraban Lars Leksell, Nils Lundberg, y Olof Sjöqvist de Suecia y Eduard Busch de Dinamarca. Después de la guerra, se volvió evidente que la neurocirugía se necesitaba como una especialidad independiente. Aarno Snellman fue nombrado como profesor de neurocirugía en la Universidad de Helsinki en 1947 y el mismo año estudiantes de medicina tuvieron su primer curso de neurocirugía. El próximo

año, Teuvo Mäkelä, quién trabajaba en neurocirugía desde 1940 atendiendo a los pacientes con lesiones craneales, fue nombrado como el primer profesor asociado en neurocirugía. Un cambio administrativo importante se llevó a cabo en 1946 cuando el gobierno Finlandés decidió que el estado se haría cargo de los gastos del tratamiento neuroquirúrgico. Con esta decisión el tratamiento neuroquirúrgico se volvió al menos en teoría disponible para toda la población finlandesa, los factores limitantes eran los recursos hospitalarios (inicialmente había solamente una sala de hospitalización disponible) y las distancias relativamente largas en Finlandia. Esta es una de las razones porque especialmente en los primeros años, por ejemplo pacientes con aneurismas acudían para el tratamiento quirúrgico varios meses después de la ruptura inicial y solamente aquellos que tenían una buena condición eran seleccionados. La neurocirugía permaneció centralizada en Helsinki hasta 1967, cuando se fundó el departamento de neurocirugía en Turku, más tarde seguido por los departamentos de neurocirugía de Kuopio (1977), Oulu (1977), y Tampere (1983).

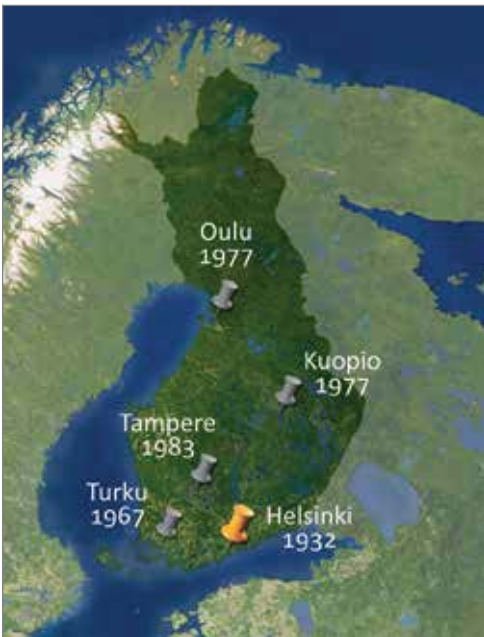

Figura 2-3. Unidades neuroquirúrgicas en Finlandia y los años en que fueron establecidas.

2.1.4. Microneurocirugía y cirugía endovascular

El primero en utilizar el microscopio quirúrgico en Finlandia fue Tapio Törmä en Turku a comienzos de 1970. El primer microscopio quirúrgico llegó al departamento de neurocirugía de Helsinki en 1974. El departamento de administración de ese tiempo, encontró la manera de posponer la compra de este microscopio por un año, ya que se consideraba una pieza de material muy costosa e innecesaria. Inicialmente, el microscopio fue utilizado por los neurocirujanos para operar aneurismas, meningiomas pequeños y schwannomas del acústico. No se consideraba necesario el entrenamiento en el laboratorio de técnicas microquirúrgicas y usualmente los cirujanos comenzaban a usarlo inmediatamente en el quirófano. El neurocirujano, de origen turco, Davut Tovi de Umeå organizó un curso de laboratorio en Helsinki en Enero de 1975, durante el cual demostró el uso del microscopio en quirófano mientras el escenario intraoperatorio podía observarse desde un monitor de TV. De manera interesante, durante los primeros años de la microneurocirugía de aneurismas cerebrales, la ruptura intraoperatoria a menudo hacía al neurocirujano abandonar el microscopio y volver a la macrocirugía de modo que pudiera "visualizar mejor" el sitio de ruptura. Pero la generación más joven ya ha comenzado con el entrenamiento microquirúrgico en el laboratorio, entre ellos Juha Hernesniemi, quién operó su primer aneurisma en 1976 y ha operado todos sus cerca de 4000 aneurismas utilizando el microscopio. En 1982 Hernesniemi visitó al profesor Yaşargil en Zúrich y después de esta visita, comenzó como el primero en Finlandia en 1983, en utilizar el microscopio contrabalanceado con control bucal. La cirugía de aneurismas no rotos en pacientes con HSA previa comenzó en 1979 y el primer artículo sobre la cirugía de aneurismas en pacientes con solamente aneurismas incidentales no rotos fue publicado en 1987. El tratamiento endovascular de aneurismas intracraneales comenzó en Finlandia en 1991.

2.1.5. Cambios hacia el presente

Durante las últimas décadas del siglo XX, los avances en la sociedad, tecnología, en neuroimágenes y en medicina en general también significaron una progresión gradual inevitable en neurocirugía, que tuvo también su impacto sobre la neurocirugía de Helsinki. El número anual de operaciones aumentó de 600 en los años setenta hasta aproximadamente 1000 en los ochenta y 1500 a principios de los noventa respectivamente. En la Unidad de Cuidados Intensivos (UCI), aunque la condición clínica-neurológica y el nivel de consciencia de los pacientes eran monitorizados de cerca, no se utilizaba ninguna monitorización invasiva a principios de los 1980. Transferir un paciente en estado crítico para una TAC rutinaria podría haber tenido consecuencias catastróficas. Sin embargo, poco a poco avances significativos en neuroanestesiología empezaron a generar operaciones más seguras y menos tumultuosas. El desarrollo en este campo también tuvo su impacto sobre los cuidados intensivos y la monitorización invasiva de las funciones vitales (tanto en la UCI como durante el traslado de pacientes en estado crítico o anestesiados), como por ejemplo la monitorización de la presión intracraneal se convirtió en algo rutinario. La actitud de tratamiento en la UCI cambió de 'mantener' a los pacientes en espera que la enfermedad y los mecanismos fisiológicos de reparación siguieran su curso natural; a una actitud activa con fuerte énfasis en la prevención del daño secundario. Mucho de este desarrollo en Helsinki fue debido al trabajo de los Neuroanestesiólogos Tarja Randell, Juha Kyttä y Päivi Tanskanen, así como Juha Öhman, jefe de la UCI neuroquirúrgica (ahora Profesor y Jefe del Departamento de Neurocirugía en el Hospital Universitario de Tampere).

Aún en los noventa, muchos aspectos de la vida y del trabajo diario en el Departamento eran bastante diferentes al estado actual de las cosas. El personal incluía solamente seis

neurocirujanos de base, tres residentes y 65 enfermeras. De tres a cuatro pacientes eran operados por día en tres quirófanos. Las operaciones eran largas; en una craneotomía rutinaria, en adición a la disección intracraneal y el tratamiento de la patología misma, solamente el abordaje solía tomar una hora y el cierre de la herida de una a dos horas. Sin el personal técnico para ayudar, las enfermeras instrumentistas tenían que limpiar y mantener los instrumentos al final del día, lo que significaba que ninguna cirugía programada podría comenzar por la tarde. Todos los cirujanos operaban sentados, usaban microscopios no balanceados sin control bucal. Los meningiomas de la convexidad y los glioblastomas eran operados hasta sin microscopio. La actitud hacia pacientes ancianos y severamente enfermos era muy conservadora comparada con las normas actuales – por ejemplo, pacientes con HSA severa no eran tratados neuroquirúrgicamente si no demostraban signos de recuperación. Contactos internacionales y visitantes extranjeros eran escasos. El personal participaba en reuniones internacionales, pero visitas más largas y fellowships clínicos raramente se llevaban a cabo. El trabajo científico era estimulado y muchas perlas clásicas de la literatura científica fueron producidas, como los estudios del Prof. Henry Troupp sobre la historia natural de las MAVs; los estudios del pronóstico y la tasa de recurrencia de los meningiomas de Juha Jääskeläinen (ahora Profesor de Neurocirugía en el Hospital Universitario de Kuopio) y los estudios de Seppo Juvola sobre los factores de riesgo de la HSA y el riesgo de hemorragia de los aneurismas no rotos. Sin embargo era muy difícil, especialmente para colegas más jóvenes obtener un apoyo financiero propio para sus estudios de investigación en aquel tiempo. Realizar investigación era un trabajo solitario – grupos de investigación, como los que conocemos ahora, realmente no existían en el departamento, la acumulación de artículos y el mérito científico era lento.

Probablemente nadie anticipaba el ritmo y el alcance de los cambios que estaban a punto de llevarse a cabo cuando el nuevo jefe de servicio fue elegido en 1997. Juha Hernesniemi, un alumno del departamento de los años 1970, después de haber pasado casi dos décadas en otro lugar – principalmente en el Hospital Universitario de Kuopio – volvió con una inmensa voluntad y dedicación para modelar el departamento de acuerdo a su visión y sueño. En solamente tres años, el número anual de operaciones aumentó de 1600 a 3200, el presupuesto se duplicó de 10 a 20 millones de euros. Es un hecho común en cualquier establecimiento que la elección de un nuevo líder o gerente es seguido por un periodo de "luna de miel", durante el cual el nuevo jefe intenta implementar ferozmente los cambios conforme a su voluntad y en cierta medida se supone que la administración de la organización apoyará los objetivos de esta persona recientemente elegida – después de todo a él o a ella se le concedió la posición de la jefatura por la misma administración. En este caso particular, sin embargo, gente en la administración empezó a intimidarse a causa del volumen y la rapidez del desarrollo. Debido a que el departamento tenía que atender a la misma población que antes, surgieron las interrogantes ¿de dónde resultó este incremento en el número de pacientes? ¿eran las indicaciones del tratamiento adecuadas? ¿podrían los resultados del tratamiento ser apropiados? Pronto, inició una auditoría interna, cuestionando las acciones del nuevo jefe, el escrutinio continuó durante más de un año. Las indicaciones y los resultados del tratamiento fueron comparados con aquellos de otras unidades neuroquirúrgicas en Finlandia y otros lugares de Europa, se hizo evidente que el tratamiento y la asistencia prestada en el departamento eran de alta calidad. El nuevo jefe y su política de tratamiento activo también recibieron un apoyo incalculable por parte del muy distinguido Jefe del Departamento de Neurología, el profesor Markku Kaste. Después de las dificultades de los primeros años, la administración del hospital y toda la sociedad comenzaron a apreciar la reformación y el trabajo de alta calidad que continúa en la actualidad.

Pero ¿cuál era la anatomía de este cambio sin precedentes? Por supuesto una sola persona no importa cuan bueno y rápido, no puede operar 1600 pacientes adicionales al año. El número del personal casi se ha triplicado desde 1997 – hoy, el personal incluye 19 neurocirujanos de base, seis (nueve aspirantes) residentes, 154 enfermeras y tres técnicos de quirófano, en adición al personal administrativo. El número de camas en la UCI ha aumentado de 6 a 16, el número de quirófanos ha aumentado solamente por uno, pero hoy en día las operaciones comienzan más temprano, los cambios de pacientes son rápidos y hay suficiente personal para días de trabajo más largos. El cambio más significativo, sin embargo, fue probablemente el aumento en general en el ritmo de operaciones, principalmente debido al ejemplo establecido por el nuevo jefe, "el neurocirujano más rápido del mundo". La política previa de un tratamiento conservador fue reemplazada por una actitud mucho más activa e intentos para salvar también pacientes en estado crítico continúan realizándose y a menudo con éxito. Progresivamente, la edad avanzada en si ya no es una "bandera roja" que impida la admisión al departamento, si el paciente tiene potencial para recuperarse y puede beneficiarse de una intervención neuroquirúrgica.

A pesar del aumento en el número de personal, el nuevo enfoque eficaz para hacer las cosas significó días de trabajo más intensos y más largos. Sin embargo, a lo mejor algo sorprendente, la actitud en general entre el personal hacia estos tipos de cambios no fue de oposición solamente. La comprensión de la excelente calidad y la eficacia del trabajo que todo el equipo en el departamento está haciendo, ha sido también el origen de una profunda satisfacción y orgullo profesional, tanto entre neurocirujanos como del personal de enfermería. Un papel importante en la aceptación de todos estos cambios ha sido el hecho que el Prof. Hernesniemi siempre ha estado involucrado intensamente en el trabajo clínico diario en lugar de esconderse en los corredores de las oficinas

administrativas, el precio de todo esto no ha sido barato por supuesto. La carga de trabajo, el esfuerzo y las horas dedicadas para que todo esto pudiera ser realizado han sido y continúan siendo enormes, requieren de una dedicación y ambición inmensas.

¿Qué más ha cambiado? Por supuesto, mucha más atención se ha prestado a la técnica microneuroquirúrgica en todas las operaciones. Las operaciones son más rápidas y más limpias, la pérdida de sangre en una cirugía es mínima y muy poco tiempo se dedica para preguntarse que hacer a continuación. Casi todas las operaciones se realizan de pie y todos los microscopios están equipados con control bucal y cámaras de video para ofrecer la vista del campo operatorio a todo el mundo en el quirófano. Las técnicas quirúrgicas son enseñadas de forma sistemática, comenzando desde los principios más básicos, son escudriñadas, analizadas y publicadas para ser leídas y vistas por la comunidad neuroquirúrgica global. Imágenes postoperatorias se realizan de forma rutinaria en todos los pacientes, sirviendo como un control de calidad de nuestro trabajo quirúrgico. El departamento se ha hecho muy internacional, hay un flujo continuo de visitantes por corto y largo plazo, así como también fellows. El Departamento participa en dos cursos de neurocirugía en vivo cada año; el personal viaja tanto a reuniones como a otras unidades neuroquirúrgicas, para enseñar y para aprender de los demás. Los opositores de las tesis de doctorado se encuentran entre los neurocirujanos más famosos del mundo.

El flujo de visitantes puede sentirse de vez en cuando un poco intenso, pero al final del día nos hace sentir orgullosos del trabajo que estamos realizando. La actividad científica ha aumentado significativamente; hoy en día es bien financiada y hasta los colegas más jóvenes son apoyados. La visibilidad del departamento y su jefe en la sociedad finlandesa y la comunidad neuroquirúrgica internacional ha traído definitivamente apoyo a lo largo de este trayecto.

En general, los cambios durante las pasadas dos décadas han sido tan inmensos que casi parecen difíciles de creer. Si hay una lección que aprender, podría ser esta: con suficiente dedicación y resistencia en frente de la oposición, casi todo es posible. Si tú crees verdaderamente que el cambio que estás intentando realizar es para mejorar, debes mantenerte firme y se realizará.

Tabla 2-1. Los profesores de Neurocirugía en la Universidad de Helsinki:

Aarno Snellman 1947-60
Sune Gunnar Lorenz af Björkesten 1963-73
Henry Troupp 1976-94
Juha Hernesniemi 1998-

2.2. ORGANIZACIÓN ACTUAL DEL DEPARTAMENTO

Para el año 2009, el Departamento de Neurocirugía que ocupa un superficie de sólo 1562 m², utilizando hasta 16 camas de UCI, 50 camas en dos plantas de hospitalización y cuatro quirófanos, llevaba a cabo un total de 3200 casos por año. Sólo un 60% de los pacientes son admitidos para cirugía programada y un 40% son admitidos por el departamento de emergencias. Esto significa que la asistencia prestada en todas nuestras unidades es muy aguda en naturaleza y los pacientes a menudo tienen amenazadas sus funciones vitales y neurológicas. El tratamiento necesario tiene que ser administrado rápida y adecuadamente en todas las unidades. El equipo del departamento ha tenido éxito en establecer normas en calidad, eficacia y microneurocirugía, no sólo en los países nórdicos sino también mundialmente. A menudo, pacientes son remitidos de toda Europa e incluso fuera de Europa para su tratamiento microneuroquirúrgico de aneurismas, MAVs o tumores. El departamento, manejado por el Profesor y Jefe de Servicio Juha Hernesniemi y la Jefa de Enfermería Ritva Salmenperä (Figura 2-4), pertenece administrativamente al Departamento de Cirugía de Cabeza y Cuello, que forma parte de la sección quirúrgica administrativa del Hospital Central de la Universidad de Helsinki. Como departamento del hospital universitario, es la única unidad neuroquirúrgica que presta tratamiento y asistencia neuroquirúrgica a más de 2 millones de personas en el área metropolitana de Helsinki y los alrededores del sur y sureste de Finlandia. Debido a que esta población nada más puede ser neuroquirúrgicamente tratada en nuestro departamento, prácticamente no existe una selección de casos neuroquirúrgicos a tratar y los pacientes permanecen en seguimiento clínico durante décadas. Estos dos hechos han ayudado en crear algunos de los estudios epidemiológicos de seguimiento clínico más citados por ejemplo en aneurismas, MAVs y tumores durante las últimas décadas.

En adición a las operaciones y la asistencia hospitalaria, el departamento tiene consulta externa con dos o tres neurocirujanos, los cuales atienden diariamente pacientes que acuden a consulta de primera vez o controles de seguimiento clínico, con aproximadamente 7000 visitas al año.

2.3. MIEMBROS DEL PERSONAL

En neurocirugía el éxito está basado en el trabajo en equipo. El equipo del Departamento de Neurocirugía de Helsinki cuenta en la actualidad con 19 neurocirujanos, seis residentes, seis neuroanestesiólogos, cinco neurorradiólogos y un neurólogo. Se dispone de más de 150 enfermeras trabajando en diferentes plantas, cuatro fisioterapeutas, tres técnicos de quirófano, tres secretarías y varios asistentes de investigación. Además, tenemos una estrecha colaboración con equipos de neuropatología, neuro-oncología, neurofisiología clínica, endocrinología y ambos neurología de adultos y neurología pediátrica.



Figura 2-4. Jefa de Enfermería Ritva Salmenperä

2.3.1. Neurocirujanos

Al comienzo del año 2013 había 19 neurocirujanos certificados y un neurólogo trabajando en el Departamento de Neurocirugía de Helsinki:



Juha Hernesniemi, MD, PhD
Profesor de Neurocirugía y Jefe del Servicio

MD: 1973, Universidad de Zúrich, Suiza; PhD: 1979, Universidad de Helsinki, Finlandia, "Un Análisis del resultado en pacientes con traumatismo craneoencefálico con pronóstico desfavorable"; Neurocirujano certificado: 1979, Universidad de Helsinki, Finlandia. Intereses clínicos: Cirugía cerebrovascular, tumores de base de cráneo y tumores cerebrales; Áreas de publicación: Enfermedades neurovasculares, tumores cerebrales, técnicas neuroquirúrgicas.



Jussi Antinheimo, MD, PhD
Neurocirujano de base

MD: 1994, Universidad de Helsinki, Finlandia; PhD: 2000, Universidad de Helsinki, Finlandia, "Meningiomas y schwannomas en neurofibromatosis tipo 2"; Neurocirujano certificado: 2001, Universidad de Helsinki, Finlandia; Intereses clínicos: Cirugía espinal compleja; Áreas de publicación: Neurofibromatosis tipo 2.



Göran Blomstedt, MD, PhD
Profesor Asociado, Vice Jefe de Servicio,
Jefe de sección (Consultas externas)

MD: 1975, Universidad de Helsinki, Finlandia; Neurocirujano certificado: 1981, Universidad de Helsinki, Finlandia; PhD: 1986, Universidad de Helsinki, Finlandia, "Infecciones postoperatorias en neurocirugía". Intereses clínicos: Tumores cerebrales, schwannomas vestibulares, cirugía de epilepsia, cirugía de nervios periféricos; Áreas de publicación: Infecciones neuroquirúrgicas, tumores cerebrales, cirugía de epilepsia.



Atte Karpinen, MD
Neurocirujano de base

MD: 1995, Universidad de Helsinki, Finlandia; Neurocirujano certificado: 2003, Universidad de Helsinki, Finlandia; Intereses clínicos: Neurocirugía pediátrica, cirugía de epilepsia, cirugía de hipófisis, neuroendoscopia.



Leena Kivipelto, MD, PhD
Profesor Asociado

MD: 1987, Universidad de Helsinki, Finlandia; PhD: 1991, Universidad de Helsinki, Finlandia, "El neuropéptido FF, un péptido modulador de la morfina en el sistema nervioso central de las ratas"; Neurocirujana certificada: 1996, Universidad de Helsinki, Finlandia; Intereses clínicos: Cirugía cerebrovascular, cirugía de bypass, cirugía de hipófisis, cirugía espinal; Áreas de publicación: Neuropéptidos del sistema nervioso central, neuro-oncología.



Juri Kivelev, MD, PhD
Neurocirujano de base

MD: 2003, Universidad Estatal de Petrozavodsk, Rusia; PhD: 2010, Universidad de Helsinki, Finlandia, "Cavernomas cerebrales y raquídeos. La experiencia de Helsinki"; Neurocirujano certificado: 2011, Universidad de Helsinki, Finlandia; Intereses clínicos: Malformaciones vasculares, cirugía espinal; Áreas de publicación: Malformaciones vasculares, técnicas neuroquirúrgicas.



Riku Kivisaari, MD, PhD
Profesor Asociado

MD: 1995, Universidad de Helsinki, Finlandia; Radiólogo certificado: 2003, Universidad de Helsinki, Finlandia; PhD: 2008, Universidad de Helsinki, Finlandia, "Imágenes radiológicas después de la microcirugía de aneurismas intracraneales"; Neurocirujano certificado: 2009, Universidad de Helsinki, Finlandia; Intereses clínicos: Cirugía endovascular, enfermedades cerebrovasculares; Áreas de publicación: Hemorragia subaracnoidea, aneurismas cerebrales.



Miikka Korja, MD, PhD
Profesor Asociado

MD: 1998, Universidad de Turku, Finlandia; PhD: 2009, Universidad de Turku, Finlandia, "Características moleculares del neuroblastoma con referencia especial a factores novedosos de pronóstico y aplicaciones diagnósticas"; Neurocirujano certificado: 2010, Universidad de Helsinki, Finlandia; Intereses clínicos: Cirugía cerebrovascular, neurocirugía funcional, cirugía de base de cráneo, neuroendoscopia, Áreas de publicación: Biología tumoral, hemorragia subaracnoidea, neuroimágenes, cirugía de bypass.



Päivi Koroknay-Pal, MD, PhD
Neurocirujana de base

PhD en Física: 2003, Universidad de Helsinki, Finlandia; MD: 2003, Universidad de Helsinki, Finlandia; PhD: 2013, Universidad de Helsinki, Finlandia, "Aneurismas arteriales cerebrales en pacientes pediátricos"; Neurocirujano certificado: 2012, Universidad de Helsinki, Finlandia; Intereses clínicos: Neurocirugía pediátrica; Áreas de publicación: Terapia de captura

de neutrones del Boro, modelos matemáticos, neurocirugía vascular pediátrica.



Aki Laakso, MD, PhD
Profesor Asociado

MD: 1997, Universidad de Turku, Finlandia; PhD: 1999, Universidad de Turku, Finlandia, "Transportador de dopamina en esquizofrenia. Un estudio tomográfico por emisión de positrones"; Neurocirujano certificado: 2009, Universidad de Helsinki, Finlandia; Intereses clínicos: Enfermedades cerebrovasculares, neuro-oncología, neurotrauma, cuidados intensivos; Áreas de publicación: MAVs y aneurismas cerebrales, neurociencias básicas.



Martin Lehecka, MD, PhD
Profesor Asociado

MD: 2002, Universidad de Helsinki, Finlandia; Neurocirujano certificado: 2008, Universidad de Helsinki, Finlandia; PhD: 2009, Universidad de Helsinki, Finlandia, "Aneurismas distales de la arteria cerebral anterior"; Intereses clínicos:

Cirugía cerebrovascular, cirugía de bypass, tumores de base de cráneo y tumores cerebrales, neuroendoscopia; Áreas de publicación: Enfermedades cerebrovasculares, técnicas micro-neuroquirúrgicas.



Johan Marjamaa, MD, PhD
Neurocirujano de base

MD: 2005, Universidad de Helsinki, Finlandia; PhD:2009, Universidad de Helsinki, Finlandia, "Modelo microquirúrgico de aneurisma en ratas y ratones: Desarrollo del tratamiento endovascular y optimización de las imágenes por resonancia magnética"; Neurocirujano certificado: 2012, Universidad de Helsinki, Finlandia; Intereses clínicos: Cirugía vascular, neurocirugía funcional; Áreas de publicación: Neurocirugía vascular.



Mika Niemelä, MD, PhD
Profesor Asociado, Jefe de sección
(Quirófano de Neurocirugía)

MD: 1989, Universidad de Helsinki, Finlandia; Neurocirujano certificado: 1997, Universidad

de Helsinki, Finlandia; PhD: 2000, Universidad de Helsinki, Finlandia, "Hemangioblastomas del SNC y la retina: el impacto de la enfermedad de von Hippel-Lindau"; Intereses clínicos: Enfermedades cerebrovasculares, tumores de base de cráneo y tumores cerebrales; Áreas de publicación: Trastornos cerebrovasculares, tumores cerebrales, investigación básica sobre la pared aneurismática y la genética de aneurismas intracraneales.



Minna Oinas, MD, PhD
Neurocirujana de base

MD: 2001, Universidad de Helsinki, Finlandia; Neurocirujana certificada: 2008, Universidad de Helsinki, Finlandia; PhD: 2009, Universidad de Helsinki, Finlandia, "Patología de α -synucleína en finlandeses de edad muy avanzada"; Intereses clínicos: Neurocirugía pediátrica, tumores del base de cráneo y tumores cerebrales; Áreas de publicación: Enfermedades neurodegenerativas, tumores.



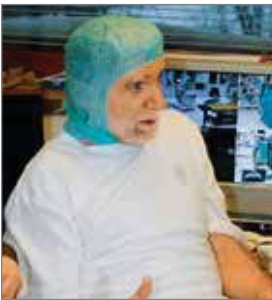Anna Piippo, MD, PhD
Neurocirujana de base

MD: 2005, Universidad de Helsinki, Finlandia; Neurocirujana certificada: 2012, Universidad de Helsinki, Finlandia; PhD: 2013, Universidad de Helsinki, Finlandia, "Fístulas durales arteriovenosas intracraniales – Características, tratamiento y pronóstico a largo plazo"; Intereses clínicos: Neurotrauma, cuidados neurointensivos, cirugía espinal; Áreas de publicación: Fístulas arteriovenosas durales.



Jari Siironen, MD, PhD
Profesor Asociado, Jefe de sección (UCI)

MD: 1992, Universidad de Turku, Finlandia; PhD: 1995, Universidad de Turku, Finlandia, "Regulación axonal del tejido conectivo durante la lesión de los nervios periféricos"; Neurocirujano certificado: 2002, Universidad de Helsinki, Finlandia; Intereses clínicos: Neurotrauma, cuidados intensivos, cirugía espinal; Áreas de publicación: Hemorragia subaracnoidea, neurotrauma, cuidados intensivos neurológicos.



Juha Pohjola, MD
Neurocirujano de base

MD: 1975, Universidad de Zúrich, Suiza; Neurocirujano certificado: 1980, Universidad de Helsinki, Finlandia; Intereses clínicos: Cirugía espinal compleja, neurocirugía funcional.



Matti Seppälä, MD, PhD
Neurocirujano de base

MD: 1983, Universidad de Helsinki, Finlandia; Neurocirujano certificado: 1990, Universidad de Helsinki, Finlandia; PhD: 1998, Universidad de Helsinki, Finlandia, "Pronóstico a largo plazo de la cirugía en neoplasmas de la vaina de mielina de los nervios espinales"; Intereses clínicos: Neuro-oncología, radiocirugía, cirugía espinal; Áreas de publicaciones: Neuro-oncología, neurotrauma, cirugía espinal.



Maija Haanpää, MD, PhD
Profesora Asociada en Neurología

MD: 1985, Universidad de Kuopio, Finlandia; Neuróloga certificada: 1994, Universidad de Tampere, Finlandia; PhD: 2000, Universidad de Tampere, Finlandia, "Herpes zoster – Estudio clínico, neurofisiológico, neurorradiológico, y neuroviroológico"; Intereses clínicos: Manejo del dolor crónico, neurorehabilitación, cefalea; Áreas de publicación: Manejo del dolor, dolor neuropático, neurorehabilitación.

2.3.2. Residentes neuroquirúrgicos

Actualmente existen 9 residentes neuroquirúrgicos en fases diferentes de su programa de formación neuroquirúrgica de 6 años:

Hanna Lehto, MD
Julio C Reséndiz-Nieves, MD, PhD
Emilia Gaal, MD, PhD
Antti Huotarinen, MD
Jarno Satopää, MD
Justina Huhtakangas, MD
Cecilia Avellan, MD
Heta Leinonen, MD
Anniina Koski, MD, PhD

2.3.3. Neuroanestesiólogos

El equipo de anestesiólogos en el Departamento de Neurocirugía en Helsinki es dirigido por el Profesor Asociado Tomi Niemi, dentro de sus miembros hay 9 neuroanestesiólogos; suele



Figura 2–24. Neuroanestesiólogos del Hospital Töölö. detras: Marja Silvasti–Lundell, Juha Kyttä, Markku Määttänen, Päivi Tanskanen, Tarja Randell, Juhani Haasio, Teemu Luostarinen. delante: Hanna Tuominen, Ann–Christine Lindroos, Tomi Niemi.

2.3.4. Neurorradiólogos

también disponerse de un par de residentes o colegas más jóvenes en formación. Durante el día, cuatro de los anesthesiólogos son asignados a los quirófanos y dos trabajan en la UCI de neurocirugía. La colaboración entre anesthesiólogos y neurocirujanos es muy estrecha tanto dentro como fuera del quirófano. Se realizan visitas conjuntas a la UCI dos veces al día.

Tomi Niemi, MD, PhD
 Hanna Tuominen, MD, PhD
 Juha Kyttä, MD, PhD (1946-2010)
 Juhani Haasio, MD, PhD
 Marja Silvasti-Lundell, MD, PhD
 Markku Määttänen, MD
 Päivi Tanskanen, MD
 Tarja Randell, MD, PhD
 Teemu Luostarinen, MD
 Ann-Christine Lindroos MD, PhD

Un equipo de cinco neurorradiólogos y uno o dos residentes o colegas más jóvenes es dirigido por el Profesor Asociado Marko Kangasniemi. El equipo neurorradiológico se encarga de todos los estudios de neuroimagen, entre los que se incluye: TAC, RM y ASD. Los procedimientos endovasculares son llevados a cabo por neurorradiólogos en estrecha colaboración con neurocirujanos en una sala de angiología. Cada mañana a las 08:30 AM se lleva a cabo una reunión neurorradiológica conjunta que es atendida por todos los neurocirujanos y los neurorradiólogos.

Marko Kangasniemi, MD, PhD
 Jussi Numminen, MD, PhD
 Kristiina Poussa, MD
 Juha Jarvelainen, MD
 Merja Rade, MD



Figura 2-25. Neurorradiólogos del Hospital Töölö. Desde la izquierda: Kristiina Poussa, Jussi Laalo, Marko Kangasniemi, Jussi Numminen, Goran Mahmood.



Figura 2-26. Personal de la planta de hospitalización No. 6, con la jefa de enfermeras Marjaana Peittola (sentada, segunda desde la derecha).

2.3.5. Plantas de hospitalización

El departamento de neurocirugía tiene un total de 50 camas en dos plantas de hospitalización. De las 50 camas, siete son camas de cuidados intermedios y 43 son camas generales no monitorizadas, así como también dos habitaciones de aislamiento. Las habitaciones de aislamiento están equipadas con todas las necesidades de monitorización y pueden ser utilizadas también para pacientes de cuidados intensivos.

Los pacientes que acuden para operaciones menores, por ejemplo cirugía espinal, suelen pasar un tiempo relativamente corto en la planta, 1-2 días después de la operación antes de ser dados de alta. Pacientes que acuden para cirugía mayor, por ejemplo un tumor cerebral o un aneurisma no roto, permanecen unos 5 hasta 8 días y pacientes de emergencia que se recuperan de una enfermedad grave o daño cerebral pueden permanecer en el departamento hasta 2 meses. La estancia media para todos los pacientes es de 4.6 días.

El personal en las plantas de hospitalización consta de una jefa de enfermeras en cada planta, personal de enfermería de 45 enfermeras y 3 secretarías. Hay dos fisioterapeutas presentes en cada planta y en la UCI. El personal es profesional y motivado en su trabajo. Uno de los deberes principales de las enfermeras es realizar la valoración neurológica y registrar los hallazgos para garantizar la continuidad del tratamiento. Las enfermeras también se hacen cargo de la medicación, la nutrición y el registro del balance electrolítico; entrevistan a los pacientes sobre su historial médico, realizan el seguimiento y el cuidados de las heridas y quitan los puntos de sutura. Informan y educan a los pacientes sobre los cuidados que deben seguir en casa una vez que son dados de alta. La unidad de cuidados intermedios está destinada para pacientes que todavía requieren soporte respiratorio pero que ya no cumplen los criterios para el tratamiento de cuidados inten-



Figura 2-27. Personal de la planta de hospitalización No. 7, con la jefa enfermeras Päivi Takala (a la izquierda).

sivos. Los pacientes típicos son aquellos que se recuperan de un traumatismo craneoencefálico severo o de un accidente cerebrovascular hemorrágico. Los pacientes pueden tener problemas respiratorios, que requieran por ejemplo de un ventilador, pueden tener problemas de nutrición, ansiedad y dolor; todos estos cuidados son prestados por nuestro personal de enfermería. Hay una o dos enfermeras presentes todo el tiempo, cuando es necesario las enfermeras consultan a los neurocirujanos y anestesiólogos basándose en sus observaciones. Las enfermeras en las dos plantas rotan por la habitación de cuidados intermedios, de manera que cada una está capacitada para cuidar de todos los pacientes en estado crítico.

2.3.6. Unidad de cuidados intensivos (UCI)

La UCI de neurocirugía tiene 14 camas y dos camas de recuperación para pacientes con operaciones menores que sólo necesitan un par de horas de monitorización y observación. Además, hay dos habitaciones de aislamiento para infecciones graves, o para pacientes provenientes de fuera de Escandinavia (para prevenir la diseminación de microorganismos multiresistentes). El personal consiste de una jefa de enfermeras, 59 enfermeras y una secretaria de planta. En la UCI una enfermera suele cuidar de dos pacientes con algunas excepciones; niños pequeños y padres tienen necesidades especiales y tienen su propia enfermera. Pacientes en estado crítico e inestables, por ejemplo con presión intracraneal elevada o pacientes donantes de órganos también tienen su propia enfermera.

Todos los pacientes sometidos a cirugía son tratados en la UCI que también funciona como sala de recuperación. En el 2009, 3050 pacientes fueron tratados en la UCI. La mitad de

los pacientes permanecen en UCI menos de 6 horas recuperándose de cirugía. Las enfermeras de cuidados intensivos se hacen cargo de la monitorización del paciente y realizan valoraciones neurológicas cada hora. La monitorización incluye por ejemplo signos vitales, pCO_2 , escala de glasgow, SvO_2 , EEG, presión intracraneal y presión de perfusión cerebral, según las necesidades del paciente. Las enfermeras también se encargan de la valoración y el manejo del dolor y la ansiedad en los pacientes. Los neurocirujanos toman la mayoría de las decisiones sobre el cuidado de los pacientes, discuten con el paciente y sus familiares, realizan las historias médicas y las evaluaciones escritas, realizan las intervenciones quirúrgicas requeridas dentro de la ICU, como traqueostomías percutáneas, ventriculostomías e implantación de dispositivos de monitorización de PIC. Los neuroanestesiólogos se encargan de la medicación, el manejo respiratorio, la nutrición y la monitorización de los parámetros de laboratorio. Visitas conjuntas entre neurocirujanos,



Figura 2-28. Personal de la UCI, con la jefa de enfermeras Petra Ylikukkonen (fila de enfrente, tercera desde la izquierda).

2.3.7. Quirófanos

neuroanestesiólogos y enfermeras toman lugar dos veces al día, por la mañana y por la tarde. El equipo multidisciplinario también incluye fisioterapeutas y de ser necesario interconsultas con diferentes especialidades como enfermedades infecciosas, cirugía ortopédica, cirugía maxilofacial y cirugía plástica.

El entorno de la UCI es muy técnico con expedientes electrónicos de pacientes y colección de datos computarizada. Las enfermeras de la UCI tienen que proveer un cuidado seguro y continuo para el paciente, quién se enfrenta a una enfermedad o lesión aguda que amenaza su vida. Según los conocimientos previos y la experiencia de la enfermera, el programa de orientación de los cuidados intensivos toma de 3 a 5 semanas de formación individual con tutores, después del cual la cantidad de trabajo más independiente se incrementa gradualmente. Pacientes en estado crítico, donantes de órganos y niños pequeños son asignados a enfermeras con suficiente experiencia en los procedimientos y protocolos comunes. El último paso después de dos o tres años de experiencia es trabajar como líder del equipo durante el turno, es decir la enfermera a cargo.

Las enfermeras en la UCI realizan un trabajo de turno extenuante y muchas prefieren trabajar turnos largos de 12.5 horas, que les da la oportunidad de tener más días libres que trabajando los turnos normales de 8 horas. Las enfermeras de la UCI tienen la autonomía de planear sus turnos, por lo que resulta más fácil organizar el trabajo y su vida personal. Este principio de planear las horas de trabajo es el mismo en todas las unidades, pero funciona especialmente bien en la UCI donde se dispone de una gran cantidad de personal.

Los cuatro quirófanos se encuentran ubicados en un área renovada y redecorada recientemente. Proporcionando un entorno agradable de trabajo que en muchos aspectos es muy técnico y exigente. El objetivo de atención en el quirófano es tratar a los pacientes de forma segura e individual, aunque en situaciones de emergencia puede requerir de un pensamiento y toma de decisiones tan rápido que las cosas pueden parecer que suceden casi por sí mismas. Hay dos jefas de enfermeras (quirúrgica y anestesiológica), 28 enfermeras y tres técnicos de quirófano trabajando en cuatro quirófanos. Las enfermeras se dividen en dos grupos: instrumentistas y enfermeras de neuroanestesia; ambas trabajan en dos turnos. Se dispone de dos instrumentistas y una enfermera de anestesia las cuales se encuentran de guardia desde las 8 p.m. hasta las 8:00 a.m. Debido a que casi la mitad de nuestros pacientes son pacientes de emergencia, las horas activas de trabajo para aquellos que están de guardia suelen continuar hasta medianoche o más tarde, el día siguiente a la guardia es libre. Durante los fines de semana las enfermeras también están de guardia y dos equipos comparten el fin de semana.

El personal es relativamente pequeño, el trabajo en el quirófano neuroquirúrgico es altamente especializado por lo que la familiarización y orientación toma varios meses bajo la supervisión de un tutor. El trabajo de la instrumentista incluye el posicionamiento del paciente (realizado conjuntamente con los técnicos, el neurocirujano y el anestesiólogo), la preparación de la piel, la preparación del campo quirúrgico, la instrumentación y el recubrimiento de heridas. Las enfermeras anestesistas están a cargo de las preparaciones para la anestesia y la monitorización intraoperatoria, se encargan de los reportes y la documentación durante la cirugía. Las enfermeras anestesistas también llevan a los pacientes a los exámenes e intervenciones neurorradiológicas y se encargan del monitoreo de los pacientes durante estos procedimientos.



Figura 2-29. Personal de quirófano, con el jefe de sección Dr. Mika Niemelä (detrás de pie), la jefa de enfermeras Saara Vierula (fila frontal, primera a la derecha) y la jefa de enfermeras Marjatta Vasama (fila frontal, cuarta desde la derecha).

La rotación en el trabajo es fomentada entre todas las unidades. Después de un par de años de concentrarse en anestesia o en instrumentación intentamos estimular a las enfermeras interesadas en aumentar sus conocimientos y habilidades, para poder trabajar tanto como instrumentista como enfermera anestesista. Existe también una rotación de trabajo entre UCI y quirófano, UCI y plantas de hospitalización y disponemos de enfermeras quienes han trabajado en todas las tres unidades.

Estudiantes de enfermería son formados continuamente en todas las unidades. Se presta especial atención para inspirar en ellos/ellas interés en la neurocirugía, ya que pudieran ser nuestros futuros empleados. Intentamos que nuestras enfermeras y los estudiantes tomen la enfermería neuroquirúrgica como una profesión y no nada mas como un simple empleo. Esto puede resultar en un alto nivel de satisfacción con opciones para el avance profesional. Existe una cooperación bien establecida con la Socie-

dad Finlandesa de Enfermeras de Neurociencias (SFEN), la Sociedad Europea de Enfermeras de Neurociencias (SEEN) y la Federación Mundial de Enfermeras de Neurociencias (FMEN). Esto da oportunidad para realizar una cooperación nacional e internacional y da posibilidades de atender reuniones, encontrar colegas del mismo campo, visitar otros departamentos de neurocirugía interesantes en el mundo de la misma manera que muchos visitantes hoy en día atienden a nuestro departamento.



Figura 2-30. Las asistentes administrativas Heli Holmström, Virpi Hakala, Minna Jones y Jessica Peltonen.

2.3.8. Personal administrativo

Una pequeña pero absolutamente invaluable parte del personal del Departamento se encuentra en la planta de administración, donde tres asistentes administrativas, Minna Jones (Virpi Hakala se encuentra temporalmente en otra posición), Jessica Peltonen y Heli Holmström, se encargan de un sin número de cosas para asegurar por ejemplo que las referencias de los pacientes sean manejadas de forma segura y a tiempo, que todo el personal reciba sus nóminas, que las necesidades de los visitantes extranjeros sean resueltas, que los boletos de vuelo y las reservas de hotel del Prof. Hernesniemi se encuentren al día a pesar de cambios de último minuto por una agenda extremadamente apretada... En otras palabras, es un trabajo que pasa desapercibido, porque se maneja tan sutil y profesionalmente "detrás de escenas" que ni siquiera se da uno cuenta de la inmensa carga de trabajo requerida para mantener las ruedas del departamento lubricadas – ¡a menos que hubiera una falla y nada estuviese funcionando!

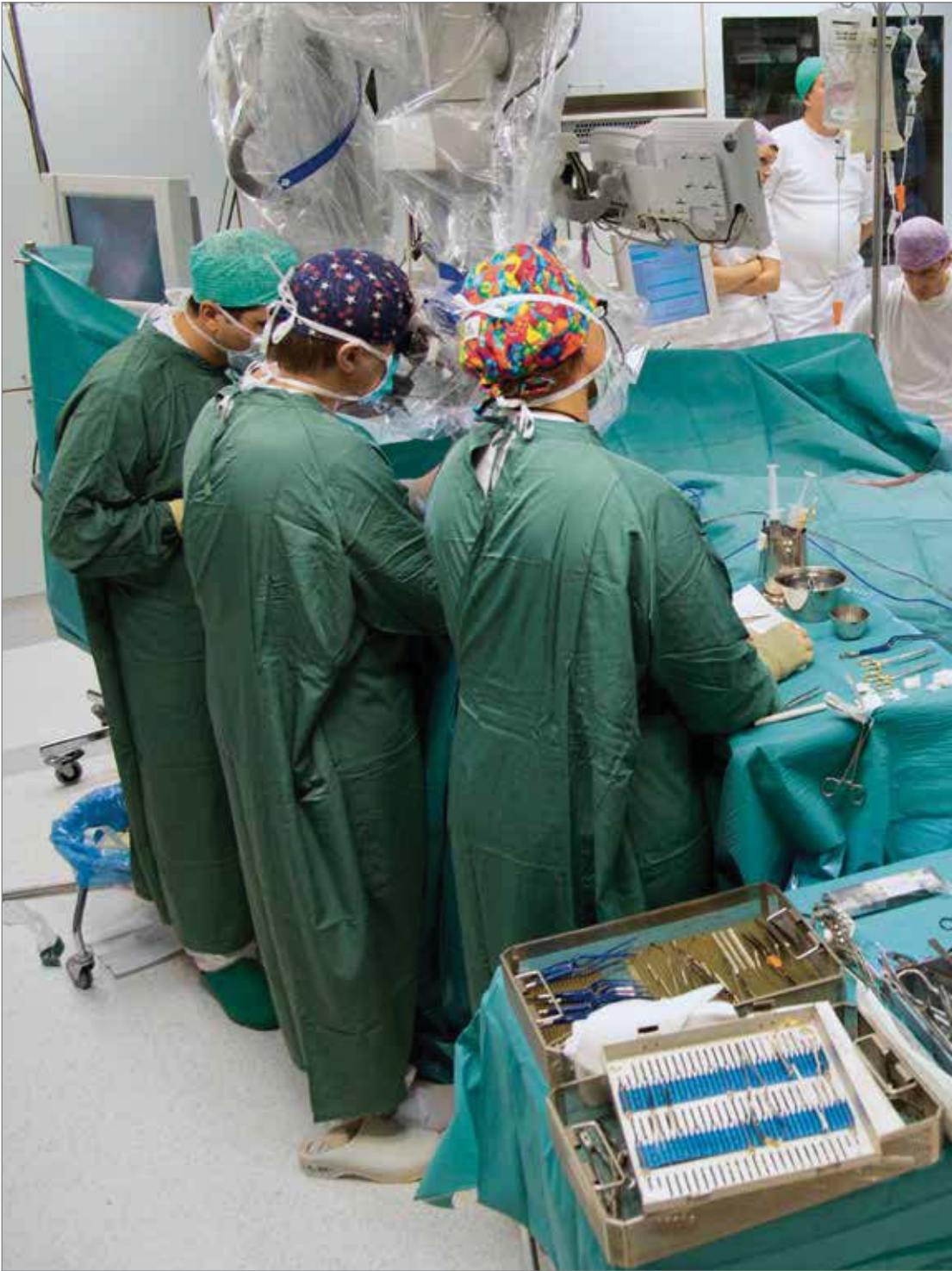
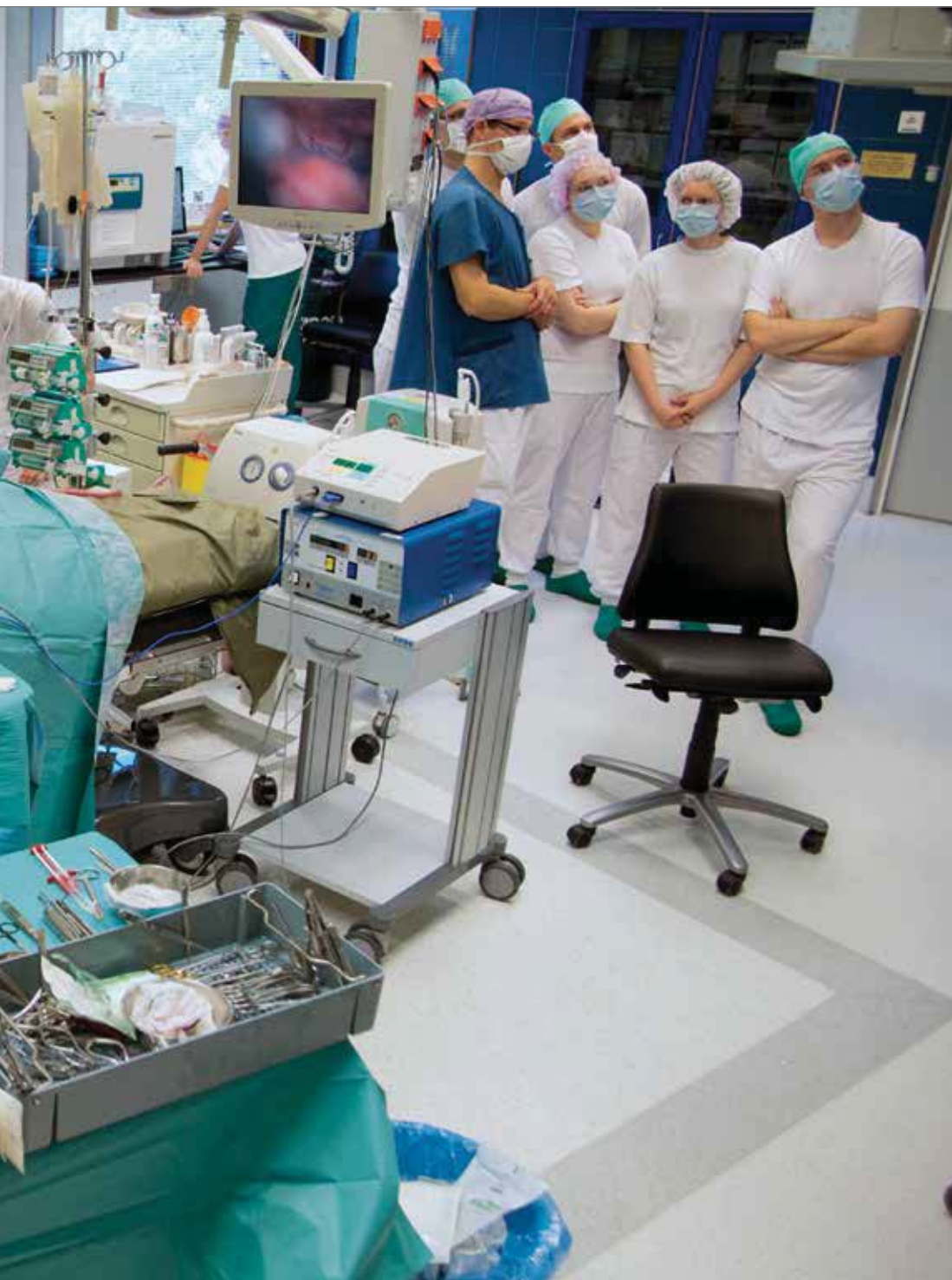
Figura 2-31. Vista general de quirófano 1.



2.4. QUIRÓFANOS

2.4.1. Diseño del complejo de quirófanos

El complejo de quirófanos en Helsinki está dedicado únicamente a la neurocirugía. Tiene cuatro quirófanos independientes organizados en una forma semicircular. El complejo entero fue renovado en el 2005 conforme las necesidades de la microneurocirugía moderna, con énfasis en el flujo de trabajo eficaz, un ambiente abierto, acogedor y de enseñanza con equipo audiovisual de alta calidad. Además de los quirófanos, el complejo incluye almacenes, oficinas para anestesiólogos y el personal de enfermería, una sala de reuniones con librería y un auditorio en el vestíbulo del complejo. La distribución en cada uno de los quirófanos es similar y el equipo puede ser trasladado fácilmente de una sala a la otra. De cada quirófano se puede proyectar las operaciones en directo para ser presentadas sobre la gran pantalla en el vestíbulo. Todos los quirófanos se utilizan cada día desde las 8:00 a.m. hasta las 3:00 p.m., un quirófano está abierto hasta las 6:00 p.m. y un quirófano está en uso las 24 horas del día para casos de emergencia.

El quirófano en Helsinki es también la sala de anestesia, en algunos otros países e instituciones las tienen separadas. La ventaja de utilizar la misma sala es evitar el traslado del paciente y los riesgos inherentes asociados. La desventaja es que la sala debe tener el espacio, el almacenamiento, el material y el ambiente apropiados para ambas funciones. En nuestra experiencia, el tiempo que se ahorra al tener una sala de anestesia separada es muy limitado, teniendo en cuenta el tiempo de traslado del paciente y el tiempo dedicado a volver a conectar todos los cables y vías necesarias en comparación con la duración del procedimiento actual. Después de haber probado ambas opciones, hemos optado en manejar toda la anestesia y el posicionamiento del paciente dentro del quirófano.

2.4.2. El ambiente en el quirófano

El ambiente en cualquier quirófano sin mencionar en uno donde se realiza microneurocirugía moderna, puede ser crucial y marcar la diferencia entre el éxito y el fracaso de una cirugía. El respeto mutuo entre todos los miembros del equipo es un factor clave para crear un ambiente exitoso. También tenemos la sensación de tener una gran ventaja al contar con enfermeras muy dedicadas y expertas en operaciones neuroquirúrgicas – a menudo el instrumento correcto es puesto en la mano del cirujano inmediatamente sin la necesidad de decir una palabra. El ambiente laboral puede ser difícil de valorar desde dentro del equipo (¡especialmente si es bueno!), el testimonio de un visitante con una perspectiva más amplia puede elucidar la situación mejor. En los siguientes párrafos, el Dr. Mansoor Foroughi describe sus observaciones y sensaciones:

"Se ha dicho que ¡el sistema sanitario socialista idóneo provee la mejor asistencia sanitaria al menor costo! En la experiencia de Helsinki y la escuela de Juha Hernesniemi ¡hay otros factores mayores en relación al personal, que son incluidos en el sistema sanitario ideal además del costo financiero! Estos son: una sensación de profesionalidad, de ser valorado, de dignidad del trabajador, de moral, la sensación de pertenecer a un bien superior, de solidaridad, felicidad general y bienestar. ¡Estos factores no son comprometidos o sacrificados fácilmente por un menor costo! Los profesionales que trabajan aquí valen fácilmente más que su peso en oro. Ellos parecen ser felices a pesar de la gran carga de trabajo y del número de visitantes. Esto es en comparación con otros sitios visitados. Sin ninguna duda merecen más dinero y mayores incentivos financieros de lo que reciben según se nos ha informado. ¡Esperemos que todas las sociedades recompensen a aquellos que trabajan mucho, que entrenan durante mucho tiempo y que adquieren habilidades especiales!"

"Varios miembros del personal reiteran la historia de como cambiaron de sitio a sitio y al final terminaron por quedarse aquí, ya que verdaderamente les gustó." Los motivos parecen ser lo siguientes:

- *Se sienten valorados y apreciados. El cirujano suele sinceramente agradecer al personal de quirófano, especialmente después un caso largo y difícil. Sus deseos y preocupaciones siempre son escuchadas, así se trate de la falta de algún material o la elección de música en el quirófano. Las instrumentistas esperan la palmada gentil u otros gestos de aprecio de Juha después de un caso difícil o complejo. Sienten sin duda que están haciendo la diferencia. De la misma manera pasan los instrumentos con precisión y eficacia, escuchan atentamente, preparan el equipo inmediatamente al ser solicitado, observan atentamente (utilizando el excelente material audiovisual disponible en el quirófano), manejan el pedal de bipolar con una infalible calma y precisión, siguen la sutura durante el cierre y aplican los apósitos. En general quieren estar muy involucrados porque sienten que son valorados y están haciendo la diferencia.*
- *Profesionalismo y el código de conducta. Ninguno de los fellows ha sido testigo nunca de cualquier indicación o muestra de una conducta grosera o lasciva, de pérdida de temperamento, de gritos, de intimidación, de llanto, de obvia angustia mental o mala conducta. Esto resulta muy inusual para algunos visitantes que cultural o tradicionalmente están acostumbrados y aceptan desde la charla perturbadora en el quirófano hasta el griterío. Algunos visitantes aceptan las expresiones del "temperamento artístico" quirúrgico como la vida normal de cada día.*

Por otro lado nunca hemos visto un cirujano frustrado o angustiado porque el material no está disponible, o un instrumento no se ha pasado, o el bipolar no está encendido o apagado en el momento adecuado, o que el personal de enfermería cuestione la validez de una petición por una herramienta laboriosa o un material caro. ¡Lo que se necesita es pedido por el cirujano y es proporcionado inmediata y eficientemente!"

"Es difícil cuantificar la felicidad laboral en un plan de negocios, o destacar la importancia del bienestar del personal utilizando algún tipo de sistema de puntuación o estudio. Pero si visitas Helsinki y pasas algún tiempo hablando con el personal, ¡te darás cuenta que en general están contentos y que su rendimiento es excelente porque están felices en su trabajo y felices con su líder!"

Esto es un ejemplo para el mundo entero."

"Este es un lugar de disciplina, paz, concentración y profesionalismo. El anestesiólogo, el cirujano, el personal de enfermería y los asistentes todos necesitan comunicarse. Debe tenerse sin embargo una gran consideración, respeto y cortesía hacia el neurocirujano quién está llevando a cabo microneurocirugía en el cerebro de alguien. Sus sentidos se agudizan y consecuentemente el cirujano es muy sensible a su alrededor. Interrupciones repentinas, ruidos fuertes, conversaciones telefónicas audibles o el volumen creciente de charla al fondo pueden ser peligrosos. Por tanto estos ruidos son disuadidos y manejados cortés pero apropiadamente. Sin embargo, una sensación de miedo, ansiedad y tensión tampoco es apreciada ni propicia para la moral y el bienestar del personal, especialmente si el objetivo es hacer el bien a largo plazo. En general todos son tranquilos, respetuosos y evitan tumultos. No hay pláticas perturbado-

ras en el complejo de quirófanos en Helsinki, sin importar quién está operando. Realmente sientes la diferencia y el contraste entre la calma y la profesionalidad nórdica y, por ejemplo, la expresión latina de emoción y conmoción. Si quieres ser capaz de enfocarte y estimular la buena cirugía en equipo, entonces aprende del ambiente del quirófano de Helsinki. Todos tienen que ser tranquilos y respetuosos, pero permitiendo las libertades básicas. Las libertades básicas quieren decir entrar y salir tranquilamente, estar sentado o estar de pie cómodamente y permitir tener una buena visión de la cirugía. ¡En todo momento existe gran consideración y respeto para el equipo y el paciente al que todos están allí para servir!"

"En algunos quirófanos se prohíbe el uso de música pero en el quirófano de Juha hay una estación de radio elegida por su música de fondo neutral. Esto relaja al personal y disminuye la tensión en el quirófano. Si el cirujano, el anestesiólogo o la instrumentista desean apagar o bajar el volumen, pueden hacerlo. El personal claramente aprecia esta música y muchos han confesado que les relaja. La elección de la estación se limita a una sola estación de lenguaje finlandés. El radio se apaga cuando hay una extrema concentración, así como cuando se necesita una acción y reacción inmediata del equipo. Esta puede ser por ejemplo durante el clipaje temporal o cuando se rompe un aneurisma. Algunos visitantes y especialmente fellows han tenido las mismas melodías, canciones y hasta los anuncios impresos en su memoria mientras observaban desde cerca la cirugía maestra. ¡Hasta que hayan aprendido como escuchar y como no escuchar! El cirujano a quien han venido a ver se tranquiliza por la música, pero principalmente parece desconectarse de la música. Se aísla del mundo y vive en el momento de la cirugía. Hay una lección sobre como entrenarte a ti mismo y transigir con tus sentidos y los demás a tu alrededor."



3. ANESTESIA

por Tomi Niemi, Päivi Tanskanen y Tarja Randell

En el Hospital Central de la Universidad de Helsinki, el Departamento de Neuroanestesia del Hospital de Töölö tiene nueve neuroanestesiólogos. Diariamente cuatro anestesiólogos de los cuales por lo menos dos son especialistas en neuroanestesia trabajan en los quirófanos de neurocirugía y en la sala de radiología. Dos anestesiólogos de los cuáles al menos uno es neuroanestesiólogo están asignados a la UCI de neurocirugía y cuando es necesario asisten al departamento de emergencias. Los cuidados anestesiológicos incluyen: valoración preoperatoria, el manejo de los pacientes en quirófano, cuidados postoperatorios en la UCI de neurocirugía y también en la sala de hospitalización cuando se requiere. Además, uno de los tres anestesiólogos que está de guardia en el hospital durante la noche es asignado a neuroanestesia y a los cuidados neurointensivos.

En el sistema finlandés, las enfermeras de neuroanestesia son formadas para atender a los pacientes en quirófano y también en la sala de radiología, de acuerdo con el protocolo clínico y las instrucciones individuales del anestesiólogo. Las enfermeras asisten a los anestesiólogos

en la inducción de la anestesia y durante emergencias. El anestesiólogo siempre está presente durante el posicionamiento. El mantenimiento de la anestesia en general es llevado a cabo por la enfermera, pero el anestesiólogo siempre está disponible y presente si es clínicamente necesario.

Los principios de neuroanestesia se basan en el conocimiento general del flujo sanguíneo cerebral (FSC), presión de perfusión cerebral (PPC), reactividad vascular cerebral al dióxido de carbono (CO₂) y el acoplamiento metabólico; ninguno de los cuales puede ser monitorizado continuamente durante la anestesia rutinaria. Nosotros basamos nuestra práctica clínica asumiendo que en la mayoría de los pacientes programados para craneotomía independientemente de la indicación, la presión intracraneal (PIC) se encuentra en la parte inclinada de la curva de PIC – elasticidad, con una reserva mínima para compensar cualquier incremento en la presión (Figura 3-1). Sin embargo, una vez abierta la duramadre, la PIC se considera cero y la presión arterial media (PAM) es igual a la PPC. Los anestesiólogos deben estimar estos

Tabla 3-1. El concepto de Helsinki de un cerebro relajado durante la craneotomía.

Posicionamiento

Cabeza 15–20 cm por encima del nivel cardíaco en todas las posiciones
Evitar flexión o rotación excesiva de la cabeza asegura buen retorno venoso

Osmoterapia

Una de los tres opciones abajo, administradas con suficiente antelación antes de abrir la duramadre:
Manitol 1g/kg i.v.
Furosemida 10–20 mg i.v. + manitol 0.25–0.5 g/kg i.v.
NaCl 7.6% 100 ml i.v.

Elección de anestésicos

PIC elevada prevista Infusión de propofol sin N₂O
PIC normal → Infusión de propofol o anestésicos volátiles (sevoflurano/ísoflurano ± N₂O)

Ventilación y presión arterial

No hipertensión
Leve hiperventilación
¡Nota! Con anestésicos volátiles, hiperventilar hasta PaCO₂ = 4.0–4.5kPa

Drenaje de LCR

Drenaje lumbar en la posición decúbito lateral – park bench
Liberar LCR de las cisternas o del tercer ventrículo por la lámina terminal durante la cirugía
DVE si existe difícil acceso a las cisternas

3.1. PRINCIPIOS FISIOLÓGICOS GENERALES Y SU IMPACTO SOBRE LA ANESTESIA

3.1.1. Presión intracraneal

principios fisiológicos según la patología del sistema nervioso central (SNC) antes y durante cada anestesia; a su vez deben comprender los efectos de todos los fármacos usados perioperatoriamente.

El objetivo de la neuroanestesia es mantener la perfusión y el aporte óptimo de oxígeno al SNC durante el tratamiento. Intraoperatoriamente, nuestro objetivo es proporcionar buenas condiciones quirúrgicas, por ejemplo un cerebro relajado mediante los métodos a nuestra disposición (Tabla 3-1). La monitorización neurofisiológica durante determinadas intervenciones representa un reto, conociendo que la mayoría de las agentes anestésicos interfieren con la monitorización de electroneuromiografía (ENMG), potenciales evocados y electroencefalografía (EEG). Finalmente, queremos creer que nuestra práctica anestesiológica proporciona neuroprotección aunque no existe una fuerte evidencia científica que apoye esta idea en humanos.

La rigidez del cráneo representa un desafío en nuestra práctica clínica, especialmente cuando los mecanismos compensatorios se ven limitados por cambios agudos del volumen intracraneal. El paso de líquido cefalorraquídeo (LCR) al espacio subaracnoideo espinal, o la reducción del volumen sanguíneo intracraneal optimizando la presión arterial al CO_2 , o asegurando el retorno venoso cerebral mediante la posición óptima de la cabeza y su elevación sobre el nivel del tórax, así como también la osmoterapia permiten crear más espacio antes de la resección quirúrgica de una lesión ocupante de espacio intracraneal.

Todos los anestésicos inhalatorios son potentes vasodilatadores cerebrales, sin una leve hiperventilación concomitante pueden causar un aumento importante en la PIC cuando los mecanismos compensatorios se han agotado. Por lo tanto, el uso de anestésicos inhalatorios para la inducción anestésica está contraindicado en nuestro departamento, debido a que no se puede asegurar una normoventilación o leve hiperventilación durante esta fase crítica de la anestesia. Además, la inducción requeriría una concentración de anestésico que excediera el límite superior de 1 CAM (concentración alveolar mínima) (ver adelante). En pacientes con lesiones ocupantes de espacio intracraneal con PIC elevada o edema cerebral durante la cirugía, se utiliza propofol para el mantenimiento anestésico, después de la inducción con tiopental. Los anestésicos inhalatorios están contraindicados en estas situaciones. Se sabe que el propofol disminuye la PIC, por lo que cuando éste se utiliza, la hiperventilación está contraindicada. Se sabe que el óxido nitroso (N_2O) se difunde a espacios que contienen aire, resultando en su expansión y en caso de espacios limitados incrementando la presión. Por lo tanto, el N_2O está contraindicado en pacientes que

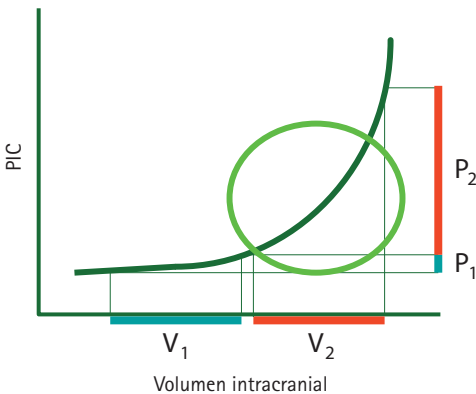


Figura 3-1. Curva de Presión intracraneal (PIC) - elasticidad indicando la relación entre el volumen intracraneal y la PIC. En la parte inclinada de la curva de PIC - elasticidad, el paciente tiene una reserva mínima para compensar cualquier incremento de la PIC.

han sido sometidos a una craneotomía dentro de un periodo de dos semanas, o que muestran aire intracraneal en la TAC preoperatoria. En estos pacientes el uso de N_2O podría resultar en un aumento de la PIC debido al aumento del aire intracraneal.

3.1.2. Autorregulación del flujo sanguíneo cerebral

Una adecuada PPC debe ser evaluada individualmente. La autorregulación del flujo sanguíneo cerebral (FSC) está ausente, o alterada al menos localmente en la mayoría de los pacientes neuroquirúrgicos, así que el FSC se relaciona linealmente con la presión sanguínea arterial (Figura 3-2). Además, la curva de autorregulación FSC - PPC también puede estar desplazada hacia la derecha (especialmente en pacientes con hemorragia subaracnoidea) o hacia la izquierda (en niños o en pacientes con malformaciones arteriovenosas), lo que implica una PPC respectiva más alta o más baja para asegurar un FSC adecuado (Figura 3-3). Por otra parte, el incremento de la actividad simpática, hipertensión crónica, disfunción hepática, infección o diabetes pueden alterar la autorregulación del FSC.

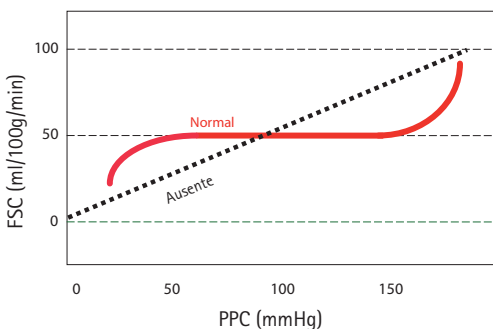


Figura 3-2. Autorregulación normal o ausente del flujo sanguíneo cerebral (FSC). Presión de perfusión cerebral (PPC).

Los límites de la autorregulación se estiman evaluando el efecto del aumento o disminución en la PAM sobre el FSC mediante la medición de la PIC o FSC. La autorregulación estática se expresa como el porcentaje de cambio de la PIC (o el FSC) relacionado con el cambio de la PAM sobre un intervalo predeterminado. La autorregulación dinámica indica la velocidad (en segundos) de la respuesta del cambio en la PIC (o el FSC) al cambio rápido en la PAM. Como la presencia de una autorregulación intacta o los límites de la autorregulación no pueden estimarse en la práctica anestésica rutinaria, tenemos que confiar en nuestras presunciones de éste estado. En pacientes con hemorragia subaracnoidea (HSA), o daño cerebral agudo, la autorregulación puede estar alterada o ausente completamente, mientras que en otros pacientes neuroquirúrgicos puede ser normal. Como resultado, la normotensión o una PPC estimada en 60 mmHg o más alta es el objetivo de nuestro tratamiento. En pacientes con HSA el límite inferior de la autorregulación puede ser mucho mayor.

Los anestésicos volátiles se sabe que perjudican la autorregulación en una manera dosis - dependiente, mientras que los agentes intravenosos en general no tienen éste efecto. El isoflurano y el sevoflurano se pueden administrar hasta en un 1.0 y 1.5 de CAM respectivamente, mientras que el desflurano altera la autorregulación a 0.5 de CAM. Por lo tanto, isoflurano y sevoflurano son adecuados para neuroanestesia y se pueden administrar en una mezcla de oxígeno - N_2O o en una mezcla de oxígeno - aire. Cuando se utiliza N_2O , la profundidad anestésica se consigue con concentraciones de gas menores que sin N_2O . Teniendo en cuenta que concentraciones altas de todos los anestésicos inhalatorios pueden provocar actividad epiléptica generalizada; añadir N_2O a la mez-

cla de gases puede ser beneficioso. Los pros y contras del N_2O se discuten también en la sección 3.4. Para el sevoflurano, no se recomienda exceder la concentración inhalatoria de 3% en neuroanestesia.

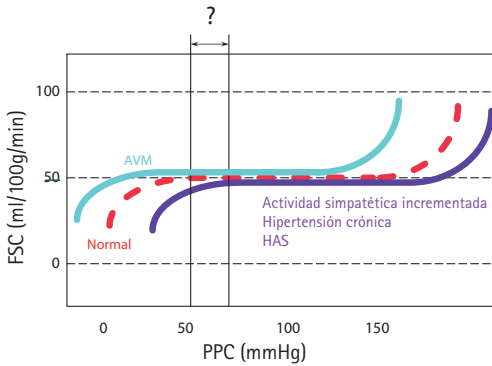


Figura 3-3. Desplazamiento de la curva de autorregulación del flujo sanguíneo cerebral (FSC) presión de perfusión cerebral (PPC) en hemorragia subaracnoidea (HSA) o en pacientes con malformaciones arteriovenosas (MAV). Los límites de seguridad de la PPC deben ser evaluados individualmente.

3.1.3. Reactividad al CO_2

El segundo factor clínico importante que regula el FSC es la presión arterial de CO_2 ($PaCO_2$) (reactividad vascular cerebral al CO_2). Nosotros generalmente normoventilamos a los pacientes durante la anestesia; en pacientes con PIC elevada o edema cerebral severo podemos emplear una leve hiperventilación, pero con el fin de evitar isquemia cerebral no se debe permitir una disminución de la $PaCO_2$ por debajo de 4.0 kPa. Cuando en la UCI se requiere de una $PaCO_2$ menor, la oxigenación cerebral global debe ser monitorizada a través de la presión tisular de oxígeno cerebral para detectar una posible isquemia inducida por vasoconstricción excesiva. En la práctica clínica es de suma importancia destacar el deterioro de la reactividad vascular cerebral al CO_2 durante la hipotensión (Figura 3-4). Las reacciones de vasodilatación cerebral

inducidas por la hipercapnia (FSC \uparrow , PIC \uparrow) o de vasoconstricción cerebral inducidas por la hipocapnia (FSC \downarrow , PIC \downarrow) se alteran si el paciente tiene hipotensión. Así, FSC y PIC pueden permanecer inalteradas a pesar de modificaciones de la $PaCO_2$ en pacientes hipotensos. En contraste al efecto de la $PaCO_2$ sobre el FSC, la PaO_2 no afecta el FSC si la PaO_2 está por encima de los 8 kPa, que es el nivel crítico para la hipoxemia. Un aumento importante en el FSC se observa cuando la PaO_2 es extremadamente baja, por ejemplo < 6.0 kPa.

Mientras la reactividad vascular cerebral al CO_2 es alterada por varios estados patológicos, es a su vez bastante resistente a los agentes anestésicos. En pacientes con PIC elevada o en aquellos con una reserva limitada para la compensación, incluso pequeños incrementos de la $PaCO_2$ pueden causar un gran aumento en la PIC. Por lo que los periodos sin ventilación deben ser lo más cortos posibles, por ejemplo durante la intubación o al término de la anestesia al despertar al paciente. Como regla categórica en pacientes con craneotomía, la hipoventilación se debe evitar al término de la anestesia al despertar al paciente, porque un posible sangrado postoperatorio junto con un incremento de la $PaCO_2$ puede causar un aumento perjudicial de la PIC.

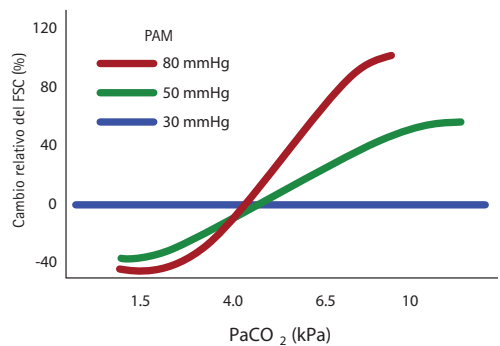


Figura 3-4. El efecto de la presión arterial de dióxido de carbono ($PaCO_2$) sobre el flujo sanguíneo cerebral (FSC) en diversos niveles de presión arterial media (PAM).

3.1.4. Acoplamiento metabólico cerebral

El tercer aspecto neuroanestesiológico de importancia clínica es el acoplamiento metabólico cerebral (Tabla 3-2). El FSC es regulado por los requerimientos metabólicos del tejido cerebral (activación cerebral FSC \uparrow , descanso o sueño FSC \downarrow). Del metabolismo celular cerebral el 40-50% se deriva del metabolismo celular basal y el 50-60% de la actividad eléctrica. La actividad eléctrica puede ser abolida mediante agentes anestésicos (tiopental, propofol, sevoflurano, isoflurano), pero sólo la hipotermia puede disminuir tanto la actividad eléctrica como el metabolismo celular basal. El Propofol parece preservar el acoplamiento, pero agentes volátiles no lo hacen; el N₂O parece atenuar la alteración. El deterioro del acoplamiento resulta en un aumento del FSC que excede la demanda metabólica (perfusión de lujo).

Tabla 3-2. Efectos de los agentes anestésicos sobre el tasa metabólica cerebral de oxígeno (CMRO₂), flujo sanguíneo cerebral (FSC), presión intracraneal (PIC), y vasodilatación arterial cerebral.

	CMRO ₂	FSC	PIC	vasodilatación
Isoflurano	↓↓	↑ (↔*)	↑ (↔*)	+
Sevoflurano	↓↓	↑ (↔*)	↑ (↔*)	+
N ₂ O	↑	↑	↑	+
Tiopental	↓↓↓	↓↓↓	↓↓	-
Propofol	↓↓	↓↓	↓↓	-
Midazolam	↓↓	↓↓	↓	-
Etomidato	↓	↓	↓	-
Droperidol	↓	↓	↓	-
Ketamina	↑	↑↑	↑↑	+

*con leve hiperventilación

3.2. MONITORIZACIÓN DE LA ANESTESIA

La monitorización rutinaria en neuroanestesia incluye ritmo cardíaco, ECG (Derivación II con o sin derivación V5), saturación periférica de oxígeno y presión sanguínea arterial no-invasiva antes de comenzar con la monitorización invasiva. (Tabla 3-3). Una cánula arterial radial o femoral se inserta para las mediciones directas de la presión sanguínea arterial en todos los pacientes con craneotomía o cuando la condición médica del paciente requiere una monitorización hemodinámica precisa o el análisis repetido de gases arteriales.

El transductor arterial invasivo se coloca en cero al nivel del foramen de Monro. No se usan rutinariamente catéteres venosos centrales para mediciones de la presión venosa central (PVC) o catéteres en la aurícula derecha para detectar posible aspiración de aire, ni siquiera para pacientes en la posición sentada. La PVC, el índice cardíaco y la resistencia vascular periférica pueden ser monitorizados mediante catéteres arteriales y venosos centrales (gasto cardíaco basado en la presión arterial, Vigileo™ o Picco™), en pacientes con agentes vasoactivos o que necesitan una administración extensa de líquidos en quirófano o en la UCI. En todos los pacientes sometidos a craneotomía, la diuresis se mide cada hora.

Los parámetros de espirometría y de gases de las vías respiratorias (O_2 inspirado, CO_2 y O_2 al final de la espiración, sevoflurano/isoflurano al final de la espiración, y CAM) son monitorizados después de la intubación. Las mediciones de ventilación y de los gases de la vía aérea se realizan desde el circuito de respiración en la pieza de conexión con filtro y un tubo flexible a una distancia de 20 cm de la punta del tubo de intubación. El circuito desechable de respiración ligero minimiza el riesgo de movimiento del tubo endotraqueal durante el posicionamiento del paciente para la cirugía. La presión del manguito del tubo endotraqueal es medida continuamente.

La temperatura corporal central se mide con una sonda nasofaríngea de temperatura en todos los pacientes y la temperatura periférica con un termómetro digital en pacientes sometidos a un bypass cerebrovascular o reconstrucciones microvasculares. Durante la anestesia el análisis de gases sanguíneos no corregido por la temperatura se realiza rutinariamente para asegurar una óptima $PaCO_2$ y PaO_2 . En algunos casos, la PIC se mide a través de una ventriculostomía o un transductor intraparenquimatoso antes de abrir la duramadre. En la posición sentada o semi-sentada se coloca un transductor precordial de ultrasonografía doppler sobre el quinto espacio intercostal, justo a la derecha del esternón para detectar posibles embolismos aéreos en la aurícula derecha.

El bloqueo neuromuscular se monitoriza mediante un neuroestimulador (estimulación de tren de cuatro o de doble ráfaga). La respuesta de contracción se evalúa desde el brazo que no se ve afectado por una posible hemiparesia.

Tabla 3-3. Monitorización rutinaria en craneotomía

- ECG
- Presión arterial invasiva (Nivel de cero al nivel del foramen de Monro)
- SpO_2
- $EtCO_2$
- Espirometría de flujo lateral, monitorización de gases de las vías respiratorias
- Diuresis por hora
- Temperatura central
- Bloqueo neuromuscular
- Presión venosa central (PVC) y gasto cardíaco (con PICCO® o Vigileo®) – no monitorizados de forma rutinaria*

* sólo en cirugía cerebral de bypass, colgajos libres microvasculares, cirugía de base de cráneo, o si está médicamente indicado.

3.3. EVALUACIÓN PREOPERATORIA E INDUCCIÓN DE LA ANESTESIA

En la mayoría de los casos, la evaluación preoperatoria se realiza el día antes de la cirugía programada, pero en casos complicados el paciente puede ser invitado al hospital para una visita preoperatoria por separado. Además del examen clínico, se obtiene un ECG y pruebas de laboratorio (Tabla 3-4). Por regla general, el estado de salud del paciente se optimiza si se considera que la posible demora no empeorará el pronóstico neuroquirúrgico del paciente.

Los pacientes programados para cirugía electiva con nivel de consciencia normal son premedicados con diazepam oral, excepto en ciertos procedimientos especiales (por ejemplo cirugía de epilepsia bajo monitorización neurofisiológica). Niños pequeños son premedicados con midazolam. Antes de la operación, a los pacientes con respiración espontánea no se les administra ningún opioide por el temor de una depresión respiratoria y retención de CO₂ que conlleve a un aumento en la PIC. Los anticonvulsivantes no se suspenden antes de la operación, sin embargo en pacientes programados para cirugía de epilepsia, la dosis preoperatoria o el tipo de anticonvulsivante puede ser modificado para permitir la localización intraoperatoria de los focos epilépticos mediante el EEG cortical. Otros medicamentos prescritos se consideran indivi-

dualmente. La suspensión de medicamentos antitrombóticos se discute en la sección 3.7.4.

Antes de la inducción anestésica recomendamos glicopirrolato 0.2 mg por vía intravenosa. La anestesia para la craneotomía se induce con fentanilo intravenoso (5-7 µg/kg) y tiopental (3-7 mg/kg). El tiopental es preferible al propofol por su verificada propiedad antiepiléptica. La dosis de fentanilo (5-7 µg/kg) es suficiente para evitar la respuesta hemodinámica a la laringoscopia y a la intubación. La intubación orotraqueal es utilizada a menos que el abordaje quirúrgico requiera de intubación nasotraqueal. Vías respiratorias supraglóticas como la mascarilla laríngea, no son utilizadas. El tubo endotraqueal se fija firmemente con cinta adhesiva sin comprimir las venas yugulares.

Una posible hipotensión (PPC estimada < 60 mmHg) es corregida inmediatamente mediante fenilefrina intravenosa en cantidades progresivas (0.025-0.1 mg) o efedrina (2.5-5 mg). Después de la intubación, la ventilación mecánica sin presión positiva al final de la espiración (PEEP) se ajusta de acuerdo al CO₂ al final de la espiración junto con el perfil hemodinámico. Más tarde, el intercambio gaseoso se confirma mediante medición de gases arteriales. Anesté-

Tabla 3-4. Evaluación preoperatoria por el anestesiólogo

<p>Perfil de coagulación Normal → proceder normalmente Anormal → medidas correctivas</p> <p>Conciencia Normal → proceder normalmente Disminuida → no premedicación sedante, planear extubación tardía en UCI</p> <p>Déficits neurológicos Disfunción de los pares craneales bajos → advertir al paciente de una terapia ventilatoria prolongada y posible traqueostomía</p>	<p>Estudios TAC/RM preoperatorios PIC normal → proceder normalmente Signos de PIC elevada → planificar anestesia como corresponde (manitol, elección de anestésicos)</p> <p>Planeamiento del abordaje y posicionamiento Vías i.v., cánula arterial en extremidad correcta Fácil acceso a las vías respiratorias Probabilidad de hemorragia mayor → tener pruebas cruzadas preparadas Si se emplearan técnicas especiales (por ejemplo adenosina) → prepararse como corresponde (ej. parches cardíacos)</p>
--	--

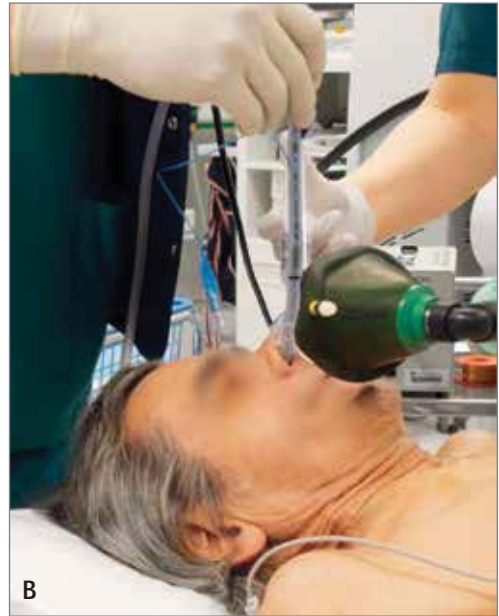
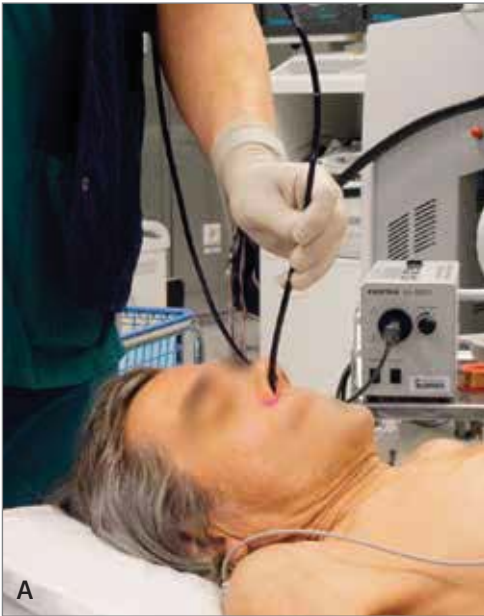
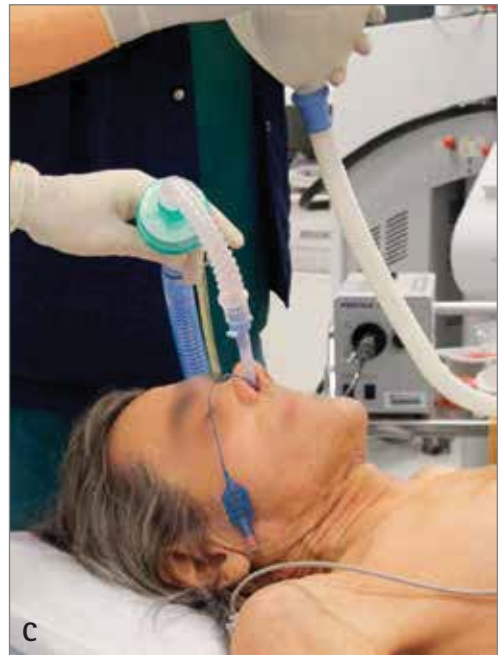Figura 3-5. (a-c) Intubación endotraqueal nasal bajo anestesia local y ligera sedación en un paciente con inestabilidad de la columna cervical, realizada por el Dr. Juhani Haasio (publicado con permiso del paciente).

sicos volátiles no se administran hasta que no haya sido confirmada una leve hiperventilación.

El bloqueo neuromuscular se consigue con rocuronio. La succinilcolina se administra, a menos que esté contraindicada, para facilitar la intubación en pacientes que requieren una preparación inmediata para monitorización neurofisiológica (potenciales evocados motores, PEM), o en casos selectos donde se prevé una vía respiratoria difícil. En pacientes en los que se anticipa una intubación difícil o en aquellos con inestabilidad en la columna cervical, se realiza una intubación nasotraqueal bajo anestesia local y ligera sedación (fentanilo 0.05-0.1 mg i.v., diazepam 2.5-5 mg i.v.) empleando el fibroscopio (Figura 3-5). La anestesia tópica de las vías nasales se consigue con palillos de algodón empapados en lidocaína al 4% o cocaína y la anestesia tópica de la faringe, laringe y tráquea mediante la inyección de lidocaína al 4% ya sea trans - traquealmente o rociada a través del canal de trabajo del fibroscopio.



3.4. MANTENIMIENTO DE LA ANESTESIA

El método de anestesia se selecciona según la patología del SNC y los efectos de varios agentes anestésicos sobre el FSC y la PIC (Tabla 3-2). Los pacientes se pueden dividir aproximadamente en dos categorías: (1) aquellos programados para craneotomía electiva, sin signos de PIC elevada y (2) aquellos con PIC elevada de antemano conocida, cualquier traumatismo agudo o sangrado intracraneal (Tabla 3-5); en casos selectos se necesitan abordajes especiales.

Si no hay signos de edema cerebral o PIC elevada, la anestesia se mantiene con sevoflurano o isoflurano en oxígeno mezclado con N_2O o aire hasta 1.0 CAM. En nuestra práctica, el N_2O en general es un componente de anestesia inhalatoria; permite conseguir con concentraciones inspiratorias más bajas de sevoflurano o isoflurano la profundidad adecuada de anestesia (1.0 CAM). Hay que recordar, que el efecto vasodilatador cerebral del N_2O es mitigado por la administración simultánea de barbitúricos intravenosos, benzodiacepinas o propofol. La escasa solubilidad de N_2O permita una recuperación rápida de la anestesia. La administración de N_2O se continúa hasta el final de la cirugía. El N_2O se equilibra con el aire intracraneal antes del cierre dural; así una vez que la duramadre está cerrada y la administración de N_2O se termina, la cantidad de aire intracraneal disminuirá a la vez que el N_2O vuelve a difundirse al torrente sanguíneo. El uso de N_2O en neurocirugía no causa ningún resultado neurológico o neuropsicológico perjudicial a largo plazo. El N_2O está contraindicado en pacientes con un riesgo incrementado de embolismo aéreo venoso, reconiotomía dentro de algunas semanas, enfermedad cardiovascular severa o aire excesivo en cavidades corporales (por ejemplo neumotórax, oclusión intestinal o perforación).

En pacientes con signos de PIC elevada, daño cerebral agudo, o un cerebro edematizado durante la cirugía, la anestesia se mantiene con

infusión de propofol (6-12 mg/kg/hora) sin anestésicos inhalatorios. La suspensión de todos los anestésicos inhalatorios a menudo disminuye inmediatamente el edema cerebral sin intervenciones adicionales. Sin embargo, si el cerebro continúa edematizándose y amenaza con herniarse a través de la apertura dural, se pueden administrar dosis adicionales de manitol, soluciones hipertónicas y tiopental. La hiperventilación profunda momentánea ($PaCO_2$ 3.5 kPa) y la elevación de la cabeza también pueden disminuir la congestión cerebral.

Para la analgesia intraoperatoria, se administran bolos de fentanilo (0.1 mg) o infusión de remifentanilo (0.125-0.25 μ g/kg/min). El fentanilo generalmente se prefiere en pacientes que probablemente necesitarán una ventilación controlada postoperatoria y el remifentanilo en aquellos que serán extubados inmediatamente después de la cirugía; la dosis de opioides se ajusta según los estímulos dolorosos durante la craneotomía. El remifentanilo bloquea eficazmente la respuesta hemodinámica inducida por el dolor y puede ser suministrado en bolos de 0.05 a 0.15 mg previos a los estímulos dolorosos previstos para evitar la hipertensión. Un bolo de remifentanilo se recomienda antes de la colocación de los tornillos del cabezal. No inyectamos rutinariamente anestésicos locales en el sitio de estos tornillos salvo en pacientes despiertos. El sitio de la incisión se infiltra con una mezcla de ropivacaína y lidocaína en combinación con adrenalina. Las fases más dolorosas de la cirugía craneal son el abordaje a través de los tejidos blandos así como el cierre de la herida. Las pequeñas dosis repetitivas de fentanilo se deben administrar con cautela ya que la misma cantidad total de fentanilo puede causar mayor concentración administrada en pequeños bolos en comparación con una dosis única mayor. En casos de cambios profundos repentinos en la presión sanguínea o el ritmo cardíaco, el neurocirujano debe ser advertido inmediatamente, ya que la manipulación qui-

Tabla 3-5. Anestesia en el quirófano de neurocirugía de Helsinki

Medicación preoperatoria

- Diazepam 5–15 mg por vía oral si el nivel de conciencia es normal
- En niños (>1 año) diazepam o midazolam 0.3–0.5 mg/kg por vía oral (max. 15 mg)
- Medicamentos antiepilépticos habituales por vía oral
- Betametasona (Betapred 4mg/ml) con inhibidor de bomba de protones en paciente con tumores del SNC
- Hidrocortisona con inhibidor de bomba de protones en tumores de hipófisis
- Medicamentos habituales antihipertensivos (salvo inhibidores de ECA, diuréticos), para asma, EPOC y estatinas
- Insulina i.v., según sea necesaria, en pacientes diabéticos, objetivo B-Gluc 5–8 mmol/l

Inducción

- Una cánula periférica i.v. antes de inducción, otra cánula i.v. de calibre 17 en una vena antecubital después de la inducción
- Glicopirrolato 0.2 mg o 5 µg/kg (en niños) i.v.
- Fentanilo 5–7 µg/kg i.v.
- Tiopental 3–7 mg/kg i.v.
- Rocuronio 0.6–1.0 mg/kg i.v. o succinilcolina 1.0–1.5 mg/kg i.v.
- Vancomicina 1 g (o 20 mg/kg) i.v. en 250 ml de solución salina en cirugía del SNC, si no cefuroxima 1.5 g i.v.
- 15% manitol 500 ml (o 1g/kg) de acuerdo a las circunstancias

Manejo pulmonar y de las vías respiratorias

- Intubación oral endotraqueal
- Intubación nasal endotraqueal con fibroscopio bajo anestesia local si se anticipa un vía respiratoria difícil o inestabilidad en la columna cervical
- Fijación firme del tubo de intubación con cinta adhesiva sin compresión de las venas yugulares
- Acceso al tubo endotraqueal en cada posición del paciente
- FiO_2 0.4–1.0 (en posición sentada y durante clipaje temporal 1.0). $SAO_2 > 95\%$, $PaO_2 > 13$ kPa
- Normoventilación $PaCO_2$ 4.5–5.0 kPa con ventilación con control de volumen, TV 7–10 ml/kg, frecuencia respiración 10–15/min, no PEEP rutinaria
- Leve hiperventilación ($PaCO_2$ 4.0–4.5 kPa) en la primera cirugía o TCE según sea necesaria y para contrarrestar los efectos vasodilatadores de anestésicos inhalatorios

Mantenimiento de anestesia*PIC normal, cirugía sin complicaciones*

- Sevoflurano (o isoflurano) en O_2/N_2O hasta 1 CAM
- Bolos de fentanilo (0.1 mg) o infusión de remifentanilo (0.125–0.25 µg/kg/min)
- Rocuronio según sea necesario

PIC alta, cerebro edematizado, cirugía de emergencia

- Infusión de propofol (6–12 mg/kg/hora)
- Infusión de remifentanilo (0.125–0.25 µg/kg/min) o bolos de fentanilo (0.1 mg)
- Rocuronio según sea necesario
- No anestésicos inhalatorios

Terminación de anestesia

- Ventilación controlada postoperatoria y sedación según el caso
- Normoventilación hasta remover el tubo endotraqueal, evitar hipertensión
- El paciente tiene que estar despierto, seguir órdenes, respirar adecuadamente y poseer una temperatura central por encima de 35.0–35.5 °C antes de la extubación

ECA, enzima convertidora de angiotensina; SNC, sistema nervioso central; EPOC, enfermedad pulmonar obstructiva crónica; FiO_2 , concentración de oxígeno inspirado; TV, volumen tidal; CAM, concentración alveolar mínima; TCE, traumatismo craneoencefálico; PEEP, presión positiva al final de la espiración; i.v., intravenoso.

rúrgica de ciertas áreas cerebrales puede inducir alteraciones hemodinámicas. El bloqueo neuromuscular se mantiene con bolos de rocuronio según sea necesario.

3.5. TERMINACIÓN DE LA ANESTESIA

La necesidad de continuar sedación y ventilación controlada en el postoperatorio se evalúa de forma individual. Después de una cirugía infratentorial o supratentorial central (selar - paraselar) los pacientes son ventilados mecánicamente y se mantienen sedados con propofol 2-4 horas después de la operación. Después de realizar una TAC de control se les permite despertar despacio en la UCI. La función de los pares craneales se evalúa también clínicamente antes de remover el tubo endotraqueal si se sospechan problemas de disfagia. Cuando se verifica una disfunción laríngeo - faríngeo (pares craneales IX-X), el paciente es traqueostomizado inmediatamente ya que la extubación conllevaría el riesgo de aspiración de contenidos gástricos.

Antes de la extubación, no se debe permitir que la concentración de CO_2 al final de la espiración incremente; ya que en caso de un hematoma intracraneal postoperatorio, hasta una leve hipercapnia puede causar un aumento marcado de la PIC. El tubo endotraqueal no se retira hasta que el paciente esté despierto, obedezca órdenes, respire adecuadamente y la temperatura central esté por encima los 35.0-35.5 °C. Antes de terminar la anestesia la recuperación de la función neuromuscular se verifica también mediante un neuroestimulador (estimulación de tren de cuatro o de doble ráfaga). Si un paciente no despierta más allá del tiempo esperado de la eliminación de los efectos de los agentes anestésicos, una TAC se debe considerar para descartar un hematoma postoperatorio u otras causas de inconsciencia. En pacientes neuroquirúrgicos, el despertar puede ser lento después de la resección de tumores grandes.

Después de la interrupción de los agentes anestésicos, incluyendo la infusión de remifentanilo, el aumento (o disminución) en la presión arterial sanguínea debe ser controlado. Bolos de labetalol (10-20 mg i.v.) disminuyen inmediatamente la presión arterial; alternativamente, se puede administrar clonidina intravenosa (150 μg como infusión) 30 minutos antes de la extubación en pacientes hipertensos. Cualquier aumento repentino en la presión sanguínea arterial conlleva el riesgo de un sangrado intracraneal o edema cerebral. Esto es especialmente cierto para pacientes con MAV, que se pueden manejar con leve hipotensión durante varios días después de la cirugía. En contraste, en pacientes con HSA, normo- o leve hipertensión a menudo es deseada una vez que el aneurisma ha sido tratado. El aumento en la presión arterial se consigue con infusión de fenilefrina y/o la corrección del déficit intravenoso de fluidos mediante solución de Ringer-acetato o el rápidamente degradable hidroxetilalmidón (tetrastarch).

Si sólo se ha usado remifentanilo para proporcionar la analgesia intraoperatoria y un tiempo relativamente largo ha transcurrido (> 2-4 horas) después de la dosis de inducción de fentanilo (5-7 $\mu\text{g}/\text{kg}$) sin dosis adicionales, un opioide (fentanilo 0.05-0.1 mg u oxicodona 2-4 mg intravenoso) con o sin paracetamol intravenosos se administra aproximadamente 15 a 30 minutos antes de la extubación. Sin esta medicación adicional para el dolor, el riesgo de dolor postoperatorio descontrolado, hipertensión y sangrado postoperatorio aumenta.

3.6. MANEJO DE LÍQUIDOS Y TRANSFUSIONES SANGUÍNEAS

El objetivo de la fluidoterapia en neurocirugía es mantener al paciente normovolémico. En general, los pacientes neuroquirúrgicos no deben deshidratarse como se sugirió anteriormente. En Helsinki, la solución de Ringer acetato (con o sin cloruro de sodio adicional) es la solución intravenosa que se utiliza para cubrir los requerimientos basales de fluidos. Los déficits adicionales de volumen se reemplazan con una combinación de solución de Ringer acetato (con o sin sodio adicional), soluciones salinas hipo o hipertónicas, tetrastarch al 6% en solución salina normal (hidroximetil almidón, peso molecular 130 kDa, fracción molar 0.4), albúmina al 4% o derivados sanguíneos (plasma fresco congelado, concentrados globulares o plaquetas). Los líquidos intravenosos que contienen glucosa se administran sólo en pacientes con hipoglucemia o con insulina en pacientes con diabetes tipo I.

El movimiento de agua a través de la barrera hematoencefálica depende del gradiente osmótico entre el plasma y el cerebro. La concentración plasmática de Na^+ se correlaciona bien con la presión osmótica del plasma y es una medida relativamente precisa de la osmolalidad total del cuerpo. Se debe destacar que una disminución en la osmolalidad del plasma por 1 mOsm/kg H_2O puede aumentar el contenido intracraneal de agua por 5 ml resultando en un aumento de la PIC de 10 mmHg, suponiendo que la complianza normal del cerebro es aproximadamente 0.5 ml/mmHg.

La solución de Ringer acetato (Na 130, Cl 112 mmol/l) es ligeramente hipotónica con relación al plasma y la infusión de grandes cantidades (> 2000-3000 ml) pueden aumentar el contenido de agua en el cerebro. Por lo tanto añadimos 20-40 mmol de NaCl en 1000 ml de solución de Ringer acetato para hacerla isotónica o ligeramente hipertónica. Correspondientemente, las presentes soluciones coloidales,

por ejemplo tetrastarch o albúmina al 4%, contienen ambas solución salina normal (NaCl 154 mmol/l) como solución de vehículo, que es preferible en pacientes neuroquirúrgicos. El motivo por lo cual no se observa una acidosis metabólica hiperclorémica relacionada con la administración de NaCl en quirófano o la UCl puede ser el acetato en la solución de Ringer. El acetato es metabolizado a bicarbonato en casi todos los tejidos por lo que esto puede mantener el equilibrio ácido-base normal.

La infusión basal de la solución de Ringer acetato en adultos es aproximadamente 80-100 ml/hora. En niños administramos líquidos según la fórmula de Holliday-Segar. Durante la neurocirugía el déficit de volumen debido a deshidratación preoperatoria, aumento de la temperatura corporal, diuresis provocada por manitol y la pérdida sanguínea son reemplazados por separado. En niños durante la craneotomía, comenzamos con solución de Ringer acetato de 10 ml/kg durante la primera hora y después continuamos con 5 ml/kg/hora. En el postoperatorio se administra el 75% del requisito normal de fluidos. Se administran soluciones de coloides para reemplazar pérdidas de plasma o cuando es necesario mejorar la circulación en caso de hipovolemia. La terapia para disminuir la PIC incluye manitol al 15% (500 ml o 0.25-1.0 g/kg) con o sin furosemda o alternativamente 100 ml de solución salina al 7.6 % (si $\text{P-Na} < 150$ mmol/l). Al final de la cirugía se presta especial atención al equilibrio de fluidos postoperatorios. En quirófano, el anestesiólogo también planifica el primer tratamiento de los pacientes con riesgo de padecer del "síndrome del cerebro perdedor de sal" (aumento del riesgo para hipovolemia), síndrome de secreción inapropiada de hormona antidiurética (SIADH) (restricción de líquidos) o la diabetes insípida (aumento del riesgo de hipovolemia e hiperosmolalidad).

Un hematocrito por debajo de 0.30-0.35 es el gatillo para realizar una transfusión de glóbulos rojos para garantizar el suministro de oxígeno. El FSC y la PIC también se aumentan durante la hemodilución. La capacidad de coagulación se ve alterada si el hematocrito cae por debajo de 0.30. Por otra parte, si sube por encima de 0.55 esto causa una disminución del FSC debido al aumento de la viscosidad sanguínea. En nuestra práctica, el objetivo es un INR (Relación Internacional Normalizada) < 1.5 o TPT% $> 60\%$ (valor del tiempo parcial de tromboplastina en el plasma, normal 70-130%) y una cuenta plaquetaria $> 100 \times 10^9/l$ en pacientes que son sometidos a cirugía del SNC.

3.7. CONSIDERACIONES ANESTESIOLÓGICAS EN EL POSICIONAMIENTO DEL PACIENTE

Los principios neuroquirúrgicos del posicionamiento del paciente en Helsinki se presentan en la sección 4.4.2. y cada posición para los diferentes abordajes se describe con más detalle en el Capítulo 5. El neurocirujano y el anestesiólogo tienen que trabajar en conjunto para optimizar el acceso quirúrgico sin comprometer la condición médica del paciente debido a

un posicionamiento incorrecto. El anestesiólogo es responsable de asegurar la oxigenación del paciente, la ventilación y la PPC durante y después del posicionamiento, a pesar de posibles cortas interrupciones en la monitorización. El anestesiólogo debe supervisar personalmente la colocación correcta del tubo endotraqueal y el circuito de respiración conectado al ventilador durante el posicionamiento del paciente. La posibilidad de una compresión accidental de la vía respiratoria durante el posicionamiento o la cirugía deben tenerse en cuenta. Por tanto en nuestra práctica, el ventilador y el equipo de anestesia se coloca al lado izquierdo del paciente, o en la posición lateral del lado al cual el paciente esta mirando, esto optimiza el acceso libre a la vía respiratoria según sea necesario. Los catéteres intravenosos y arteriales deben ser sujetados de forma segura. Las vías intravenosas para los agentes anestésicos y vasoactivos deben ser visibles y accesibles fácilmente durante la anestesia en todas las posiciones. Debe tenerse especial atención para evitar una rotación o inclinación excesiva del cuello y evitar alguna posible lesión de los nervios periféricos en todas las posiciones.

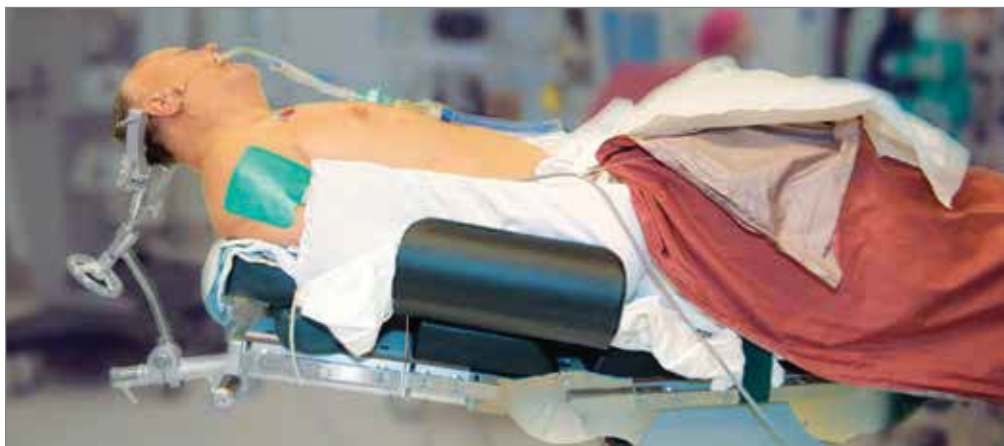

Figura 3-6. Posición supina.

3.7.1. Posición supina

La cabeza es elevada aproximadamente unos 20 cm por encima del nivel cardíaco en todas las posiciones (Figura 3-6). La anestesia se induce en la posición supina, que en sí no está relacionada con graves efectos cardiovasculares adversos. El riesgo de movimiento del tubo endotraqueal es también mínimo. En la posición supina la capacidad funcional residual de los pulmones se puede preservar mediante una ligera elevación de la parte superior del tronco. Los brazos se colocan al lado del cuerpo.

3.7.2. Posición prono, decúbito lateral (park bench) y posición de rodillas

Un adecuado nivel de anestesia y bloqueo neuromuscular se proporcionan antes de comenzar

el posicionamiento. Si no, los pacientes con tubo endotraqueal pueden comenzar a toser. En contraste con la posición supina, se ha reportado una disminución del gasto cardíaco de un 17 - 24% en la posición prono (Figura 3-7), igualmente como en la posición sentada. Sin embargo, la disminución en el gasto cardíaco en la posición prono no siempre se asocia con hipotensión. Un deterioro significativo del gasto cardíaco o hipotensión también se ha observado en la posición decúbito lateral - park bench. Por lo tanto, es obligatorio ajustar el equipo del transductor arterial al nivel del foramen de Monro para observar cualquier hipotensión simultáneamente cuando se cambia la posición del paciente. Si se presentan problemas hemodinámicos, se dispone de agentes vasoactivos intravenosos para optimizar la PPC.

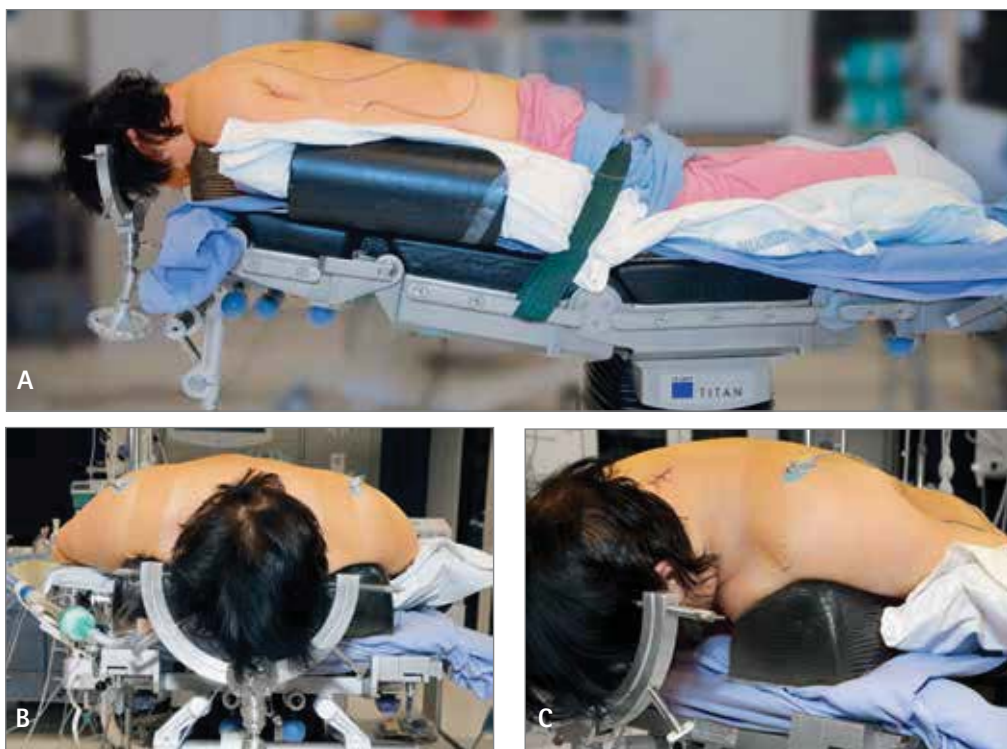

Figura 3-7. Posición prono desde el lado (a) y desde el extremo craneal de la mesa (b). Almohadillas de gel se utilizan para apoyar al paciente (c)

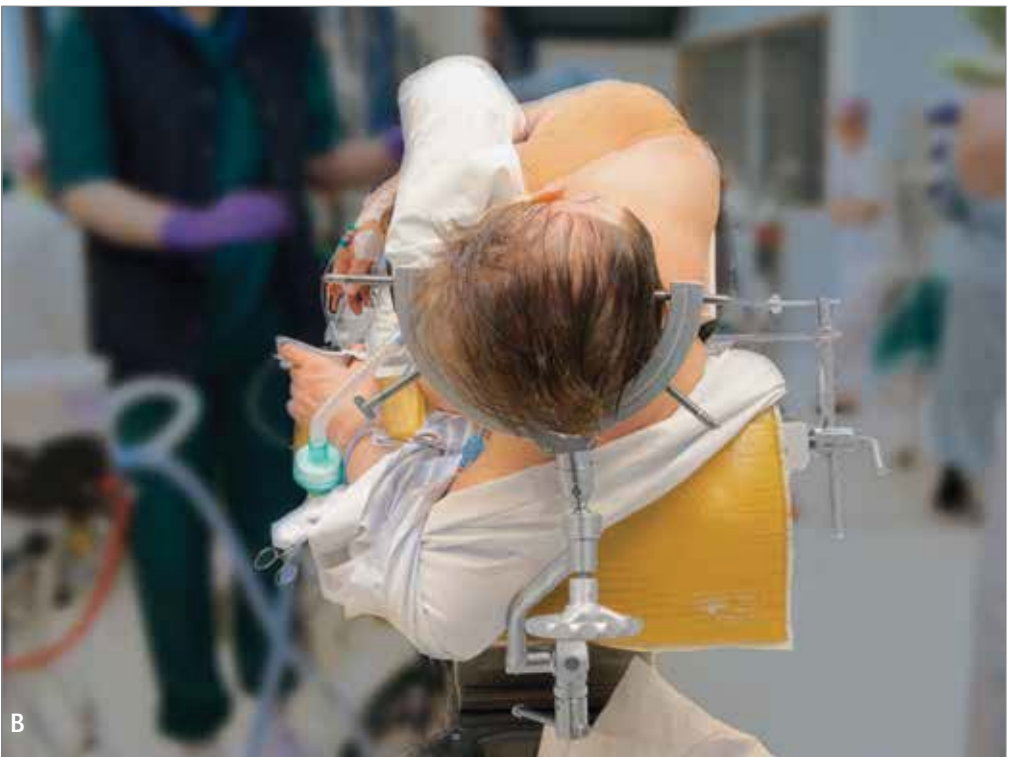
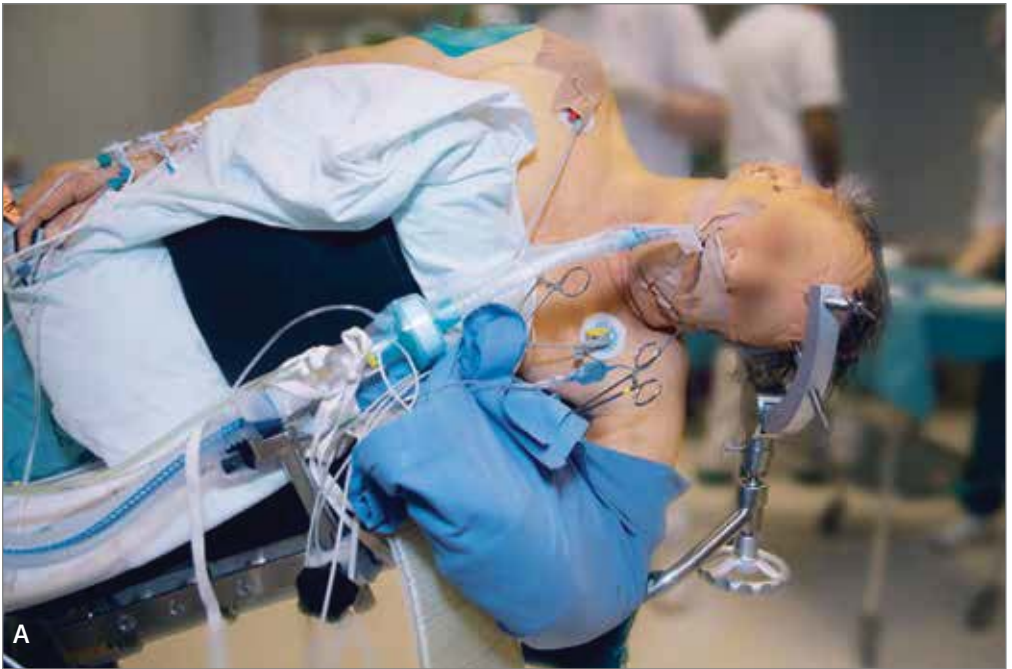
Figura 3-8. Posición decúbito lateral – park bench con la cara orientada hacia el anestesiólogo (a) proporcionando un acceso sin obstáculos a la vía aérea del paciente y desde el extremo craneal de la mesa (b).

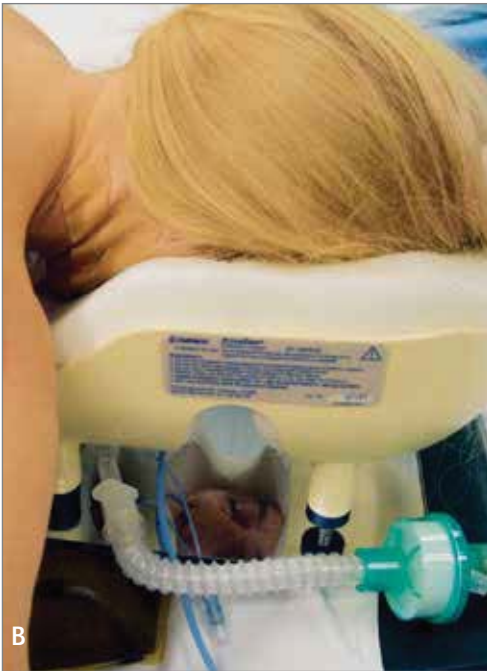
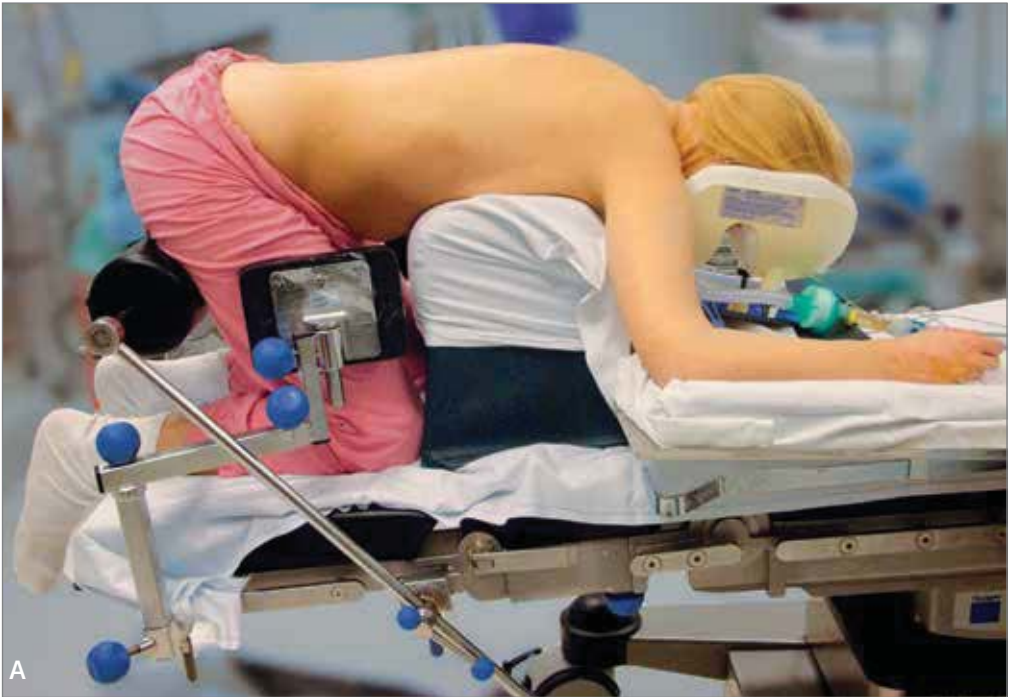
Figura 3-9. (a) Posición de rodillas.
(b) Soporte para la cabeza con espejo.

Figura 3-10. (c) Soporte de pies apoya al paciente si es necesario inclinar la mesa hacia delante.

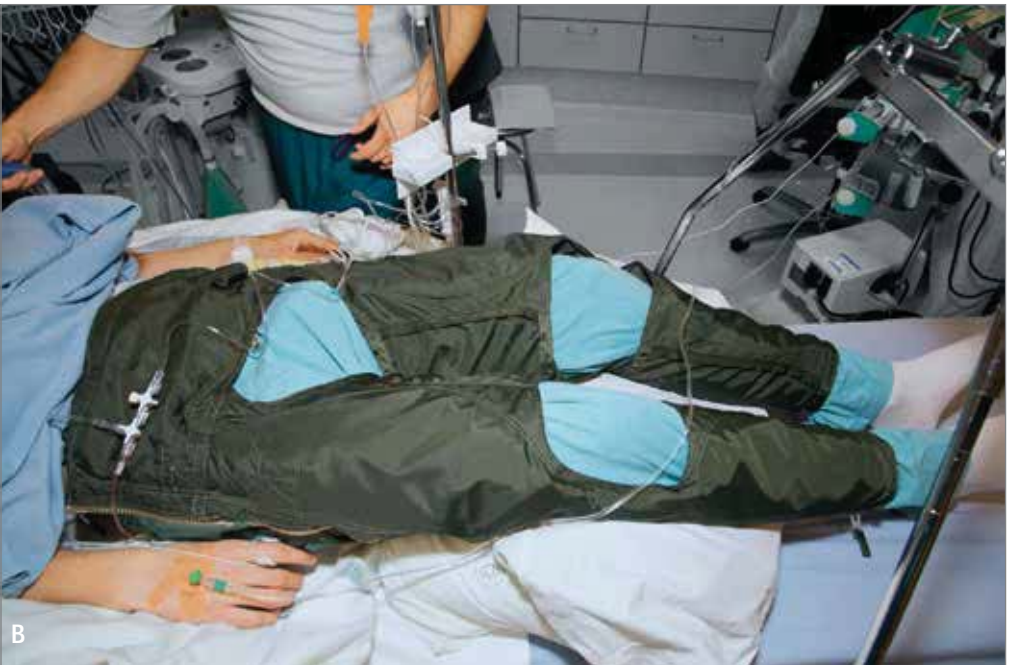
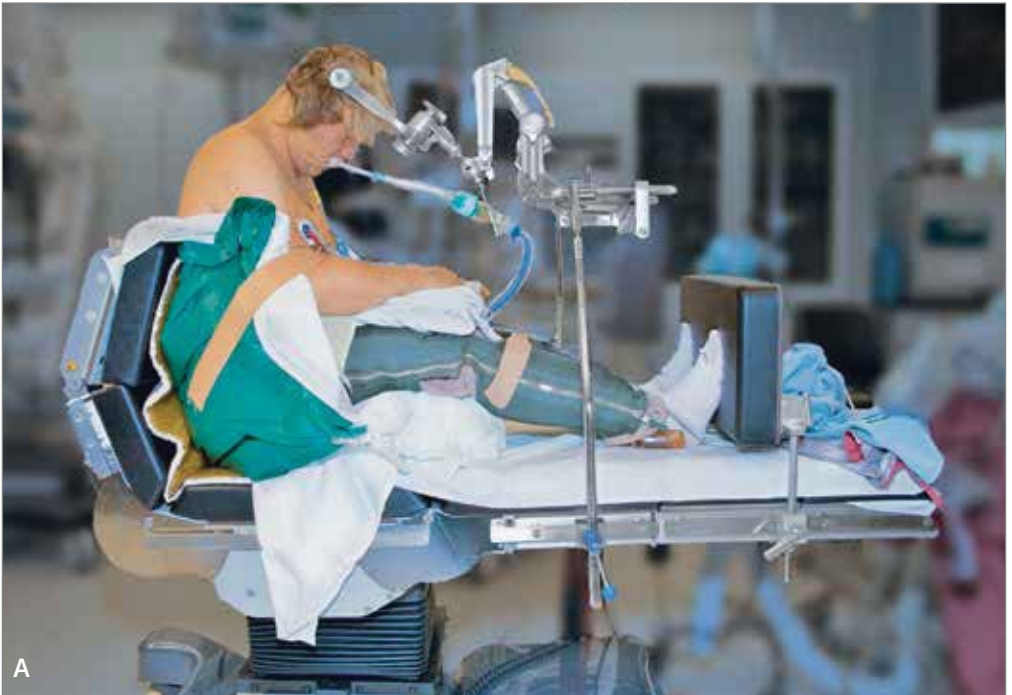
Figura 3-10. (a) Posición sentada para abordaje supracerebeloso infratentorial y del cuarto ventrículo. (b) Pantalones antigravidad

La posición decúbito lateral – park bench (Figura 3-8) o prono pueden disminuir la función pulmonar. Sin embargo, en la posición decúbito lateral la capacidad funcional residual también puede aumentarse en el pulmón no dependiente y compensar los efectos de la formación de atelectasias en el pulmón dependiente. Además, la posición prono también se ha asociado a un aumento en la capacidad funcional residual de los pulmones.

Cirugía espinal torácica o lumbar se realiza en general en la posición prono (Figura 3-7) o la posición de rodillas (Figura 3-9a). La cabeza se coloca sobre un soporte con un espejo que permite la visualización de los ojos y el tubo endotraqueal durante la anestesia (Figura 3-9b). Se emplean rollos para permitir que el tórax y el abdomen se muevan con libertad. Además, la colocación cuidadosa del paciente en la posición de prono tiene como objetivo evitar la compresión de la frente o las órbitas (lo que puede resultar en isquemia retiniana y ceguera), así como también evitar la compresión de las axilas, pechos, crestas ilíacas, vasos inguinales, pene y rodillas.

3.7.3. Posición sentada

En el departamento de Neurocirugía en Helsinki, la posición sentada ha sido utilizada en casos selectos de cirugía de la fosa posterior desde los treinta y todos los schwannomas vestibulares fueron operados en esta posición desde la década de los sesenta hasta finales de los ochenta. Hoy en día, se utiliza la posición decúbito lateral – park bench para estas lesiones. La posición sentada actual para abordajes supracerebelosos infratentoriales y del cuarto ventrículo por la línea media es demostrada en Figura 3-10.

Las contraindicaciones generales para la posición sentada son la insuficiencia cardíaca congestiva severa, hipertensión no controlada, isquemia cerebral en posición vertical y des-

pierto, edades extremas < 6 meses o > 80 años, derivación ventrículo-atrial, foramen oval permeable o una presión atrial derecha mayor que la presión atrial izquierda.

Antes del comienzo del posicionamiento, todos los pacientes adultos son equipados con pantalones antigравidad (G-suit) inflados con aire comprimido hasta una presión de aproximadamente 40 mmHg para disminuir el estasis venoso en las extremidades inferiores. En niños, se consigue lo mismo con vendas elásticas envueltas alrededor de las pantorrillas y los muslos. Un bolo intravenoso de solución de Ringer acetato o tetrastarch (solución coloide) se administra a discreción del anestesiólogo encargado. El cabezal de Mayfield se sujeta a la cabeza del paciente cuando todavía se encuentra en la posición supina.

En adultos, el objetivo de la PAM – medida al nivel del foramen de Monro – es de 60 mmHg o más alta, y/o una presión arterial sistólica de 100 mmHg o más alta. La sonda precordial del doppler se coloca sobre el quinto espacio intercostal, justo a la derecha del esternón, para detectar un posible embolismo aéreo. Los pacientes son normoventilados (objetivo $\text{PaCO}_2 = 4.4 - 5.0 \text{ kPa}$) con oxígeno al 100% sin presión positiva al final de la espiración, mediante ventilación con control de volumen, no se administra N_2O . Las gasometrías arteriales se analizan después de la inducción anestésica y posteriormente según sea clínicamente necesario. Ante la sospecha de un embolismo aéreo (un sonido específico en el doppler precordial, una caída abrupta del CO_2 al final de la espiración (ETCO_2) de > 0.3 kPa ($\approx 0.3 \%$)), sin cambio previo en la ventilación o una disminución concomitante en la presión arterial, se informa inmediatamente al neurocirujano. En algunos casos, se comprime suavemente las venas yugulares, para ayudar al neurocirujano a identificar el sitio de la entrada de aire. El neurocirujano cierra la fuga primero cubriendo el sitio con compresas empapadas en solución salina normal y después aplica cera en los senos óseos o coagula las ve-

nas lesionadas con pinzas de bipolar. Nosotros no intentamos aspirar aire de la aurícula derecha. La mesa quirúrgica es inclinada sólo que ocurra un colapso hemodinámico.

3.8. CUIDADOS POSTOPERATORIOS EN LA UCI

Uno de los aspectos más importantes en los cuidados postoperatorios de los pacientes neuroquirúrgicos es que la información sobre el transcurso de la cirugía y anestesia esté disponible para el personal de UCI cuando el paciente llega allí. El neurocirujano llena un formulario antes de salir de quirófano indicando la condición neurológica preoperatoria y los hallazgos postoperatorios esperados (por ejemplo dilatación pupilar debido a la manipulación del nervio oculomotor, o una posible hemiparesia). Esto puede ayudar a evitar investigaciones radiológicas innecesarias. Cualquier requisito especial (presión arterial excepcionalmente baja o alta, TAC de control precoz, etc.), también deben quedar claros.

Después de una craneotomía sin incidencias (aneurisma no roto, tumores supratentoriales pequeños) la duración mínima de estancia en UCI es de seis horas, pero preferiblemente y siempre en casos más complejos la estancia es durante toda la noche. La escala de coma de Glasgow, tamaño y reacción pupilar a la luz y la fuerza muscular se evalúan y registran cada hora.

El control hemodinámico postoperatorio es de extrema importancia en la UCI. La hipertensión sistémica perioperatoria y los trastornos de coagulación se asocian con hemorragia postoperatoria. De forma rutinaria la presión arterial sistólica se mantiene por debajo de 160 mmHg después de la cirugía. Los meningiomas grandes y las MAVs son excepcionalmente propensos al sangrado postoperatorio por lo que estos pacientes a menudo permanecen sedados y relativamente hipotensos durante 3-4 horas o hasta la mañana siguiente. Estos se despiertan sólo después de que las imágenes de: TAC, Angio-TAC y/o la arteriografía de sustracción digital (ASD) se consideran aceptables. Incluso entonces se toma el máximo cuidado para evitar aumentos repentinos en la presión arterial durante el despertar de la sedación y la extubación (Tablas 3-6 y 3-7). Algunas de las prácticas más comunes utilizadas en diferentes tipos de procedimientos quirúrgicos son resumidas en la Tabla 3-8.

Nauseas y dolor son comunes después de procedimientos neuroquirúrgicos pero los medicamentos utilizados no deben ser demasiado sedativos o interferir con la coagulación. Para el alivio del dolor la oxycodona (un opiode que se asemeja a la morfina en dosis y efectos), se administra en pequeños bolos (2-3 mg i.v.) para evitar la depresión respiratoria y una sedación excesiva. En las plantas de hospitalización se administra oxycodona intramuscular u oral según sea necesario. Paracetamol (acetaminofén) también se administra (inicialmente por vía intravenosa, luego por vía oral). Medicamentos

Tabla 3-6. Control hemodinámico durante la extubación en la UCI neuroquirúrgica.

- Infusión de clonidina 150 µg/NaCl 0.9% 100 ml en 30 min (o infusión de dexmedetomidina)
- Detener la sedación (generalmente infusión de propofol)
- Labetalol 10-20 mg y/o hidralazina 6.25 mg i.v. en bolos según sea necesario
- Extubación cuando el paciente sigue órdenes sencillas

Tabla 3-7. Indicaciones para sedación y ventilación controlada postoperatoria.

- Inconciencia o disminución del nivel de conciencia antes de la operación
- Larga duración del clipaje temporal
- Una anticipada parálisis o disfunción de los pares craneales bajos
- Problemas de hemostasia durante la operación en el campo quirúrgico
- MAV grande: control de la presión arterial
- Edema cerebral

Tabla 3-8. Prácticas comunes en la UCI neuroquirúrgica en Helsinki.

Cirugía supratentorial (tumores, aneurismas no rotos)

- Despertar precoz y extubación en quirófano
- Presión arterial sistólica < 160 mmHg
- En casos selectos (tumores grandes, aneurismas complejos): sedación y control hemodinámico estricto en el postoperatorio (en general presión arterial sistólica 120–130 mmHg durante 3–4 horas), TAC control y extubación retardada

Cirugía infratentorial

Tumores pequeños en localizaciones "benignas" o descompresión microvascular del nervio trigémino

- Despertar precoz y extubación en quirófano
- Presión arterial sistólica <160 mmHg

Tumores grandes o tumores en localizaciones delicadas (puente, bulbo, cerca los pares craneales IX–XI)

- Sedación y control hemodinámico estricto en el postoperatorio (en general presión arterial sistólica 120–130 mmHg durante 2–4 horas), TAC control y extubación retardada
- Siempre comprobar función faríngea con extubación traqueostomía en caso de disfunción de pares craneales IX–XI

MAVs

MAVs pequeñas

- Despertar precoz y extubación en quirófano, normotensión (presión arterial sistólica < 160 mmHg)

MAVs de tamaño medio o problemas con la hemostasia durante la cirugía

- Sedación hasta TAC control + Angio-TAC/ASD
- Control hemodinámico estricto (en general presión arterial sistólica <120–130 mmHg)

MAVs grandes

- Sedación hasta TAC control + Angio-TAC/ASD
- Control hemodinámico extremadamente estricto (presión arterial sistólica 90–110 mmHg)
- Despertar y extubación lenta (véase Tabla 3-6)
- Mantener objetivo de presión arterial sistólica subiendo 10 mmHg diariamente (hasta <150 mmHg), medicación antihipertensiva durante 1–2 semanas en el postoperatorio
- Restricción de líquidos para minimizar el edema cerebral

Aneurismas rotos

- Despertar precoz y extubación en quirófano sólo en pacientes con H&H grado 1–2 con cirugía sin incidentes

H&H 1–2; Fisher 1–2

- Presión arterial sistólica >120 mmHg
- Normovolemia, solución de Ringer 2500–3000 ml/día
- Nimodipina 60 mg x 6 p.o.

H&H 1–3; Fisher 3–4

- Presión arterial sistólica >140 mmHg
- Normovolemia, PVC 5–10 mmHg, solución de Ringer 3000–4000 ml/día
- Nimodipina 60 mg x 6 p.o.

H&H 4–5; Fisher 3–4

- Presión arterial sistólica >150–160 mmHg
- Leve hipervolemia, PVC 6–12 mmHg, solución de Ringer 3000–4000 ml/día + coloide 500–1000 ml/día
- Nimodipina 60 mg x 6 p.o.

Cirugía de bypass

- Despertar precoz y extubación en quirófano, si duración de la operación < 3–4 h
- Normotensión, presión arterial sistólica 120–160 mmHg
- Evitar vasoconstricción, fluidoterapia generosa
- Terapia antiplaquetaria con ácido acetilsalicílico (300 mg i.v. o 100 mg p.o.) en la mayoría de los casos

PVC, presión venosa central; H&H, escala de Hunt y Hess; i.v., intravenoso; p.o., vía oral.

anti-inflamatorios no esteroideos (AINES) no se administran el primer día postoperatorio por su efecto inhibitorio sobre la agregación plaquetaria. En raras ocasiones, en pacientes sin enfermedades cardiovasculares y sin historia clínica de cirugía vascular, parecoxib (inhibidor de la COX-2) 40 mg i.v. puede ser administrado como dosis única. Las náuseas y vómitos se tratan con antagonistas de receptores de serotonina (5-HT₃) (granisetron 1 mg i.v.) o pequeñas dosis de droperidol (0.5 mg i.v.).

Según nuestro seguimiento durante los años 2009-2010, las puntuaciones del dolor (escala de 0 a 10), después de craneotomía supratentoriales son bajas (media 2-3). Sin embargo, la necesidad de analgesia postoperatoria puede diferir dependiendo del tipo de cirugía y patología. También la depresión y confusión relacionada a la enfermedad pueden esconder la necesidad real de analgesia. El dolor postoperatorio se trata mediante analgesia intravenosa controlada por el paciente (ACP), con oxicodona en pacientes que se someten a cirugía espinal mayor. Dolor postcraneotomía pocas veces es tratado mediante ACP en nuestra clínica.

3.9. SITUACIONES ESPECIALES

3.9.1. Clipaje temporal en la cirugía de aneurismas

Dependiendo de la duración de la oclusión temporal de una arteria cerebral se necesitan llevar a cabo algunas medidas de protección.

Cuando la duración esperada es menos de 60 a 120 segundos, no hay necesidad de intervención, pero si es probable que la duración sea mayor las siguientes intervenciones se realizan antes de la colocación del clip temporal:

- La concentración inspiratoria de oxígeno se aumenta al 100%.
- Tiopental (barbitúrico) es administrado como un bolo intravenoso (3-5 mg/kg) para reducir el metabolismo cerebral y el consumo de oxígeno. Una segunda dosis más pequeña de tiopental puede administrarse previo a la reoclusión de la misma arteria, si ha habido perfusión previa.
- Se administra fenilefrina en bolos de 0.025 a 0.1 mg en caso de hipotensión.
- Si se planea una oclusión temporal superior a 5-10 min, dosis adicionales de fenilefrina pueden ser administradas para aumentar la presión arterial por lo menos 20% por encima de la presión de base para asegurar la circulación retrograda a las áreas distales del clip temporal. A veces, esto puede inducir un sangrado inconveniente en el campo quirúrgico, prolongando y haciendo más difícil el ajuste y el retiro del clip temporal.

La ventilación controlada postoperatoria y sedación a menudo se consideran necesarias cuando la duración del clipaje temporal excede 5 a 10 minutos.

Tabla 3-9. Anestesia durante la monitorización neurofisiológica.

Medición	Agentes anestésicos
PEATC	propofol + opioide (fentanilo o remifentanilo)
PES	propofol + opioide (fentanilo o remifentanilo) + dexmedetomidina + relajante muscular
PEM	mismo como PES pero no relajante muscular
Corticografía	opioide (fentanilo o remifentanilo) + dexmedetomidina

PEATC, potenciales evocados auditivos del tronco cerebral; PES, potenciales evocados sensitivos; PEM, potenciales evocados motores.

3.9.2. Adenosina y el paro cardíaco transitorio

En la literatura, hay muchas descripciones del uso de adenosina para inducir un paro circulatorio durante cirugía cardíaca y cerebral. La adenosina es un medicamento antiarrítmico que afecta la conducción sino-auricular y se utiliza normalmente para el tratamiento de taquiarritmias. Hemos utilizado paro cardíaco transitorio o una disminución significativa de la presión arterial inducidos por adenosina para controlar el sangrado de un aneurisma roto o en aneurismas complejos no rotos para permitir la correcta colocación del clip. Para inducir el paro cardíaco, se inyectan 0.4 mg/kg de adenosina seguida por 10 ml de solución salina normal en bolo rápido en una vena antecubital; esto induce un paro cardíaco de aproximadamente 10 segundos. Durante este corto periodo de tiempo, se limpia mediante aspiración el campo quirúrgico y un (o varios) clip(s) temporal(es) o el llamado clip piloto se aplica en su lugar. El ritmo cardíaco normal suele volver sin necesidad de una intervención médica. Si se anticipa el uso de adenosina antes de la operación, se colocan parches desfibriladores cardíacos sobre el pecho del paciente en caso de necesitarse cardioversión o marcapasos. La cardioversión o el uso de marcapasos temporal no han sido necesarios hasta ahora para tratar alguna taquiarritmia o bradiarritmia. En más de 40 casos en los que hemos utilizado adenosina intraoperatoriamente, no se han registrado reacciones adversas significativas (arritmia, paro o hipotensión de larga duración) asociadas con su uso. Los efectos cardiovasculares de adenosina suelen desaparecer por completo en menos de un minuto. De ser necesario, la dosis en bolo de adenosina puede administrarse repetidamente.

3.9.3. Monitorización neurofisiológica intraoperatoria

La elección de agentes anestésicos depende del tipo de monitorización neurofisiológica. Los agentes anestésicos pueden prolongar las latencias de potenciales evocados y también disminuir las amplitudes de manera fármaco – específica; los anestésicos inhalatorios causan más interferencia que los anestésicos intravenosos. Es importante, que cualquiera que sea la combinación anestésica que se elija, la profundidad de la anestesia debe mantenerse estable. La hipotermia suprime los potenciales evocados, por lo tanto la temperatura central es monitorizada continuamente y la normotermia se mantiene con calentamiento externo. De los potenciales evocados, los potenciales evocados auditivos del tronco cerebral (PEATC) son bastante resistentes a la anestesia, pero cuando los potenciales evocados corticales son medidos, se prefiere anestesia intravenosa con propofol y fentanilo (o remifentanilo) (Tabla 3-9). La dexmedetomidina, un agonista del receptor alfa-2-adrenérgico, es una opción factible en pacientes en los cuáles no puede usarse el propofol ni los anestésicos inhalatorios. En los casos con monitorización de potenciales evocados motores (PEM) o estimulación cortical directa no se administran relajantes musculares.

Los agentes anestésicos tienen efectos característicos en el EEG. Para asegurar una calidad satisfactoria de la corticografía intraoperatoria durante la cirugía de epilepsia, se mantiene la anestesia con isoflurano o propofol, que se interrumpen adecuadamente antes de los periodos de monitorización. El Propofol puede resultar inferior al isoflurano, debido a la referida inducción de actividad eléctrica generalizada. Durante los periodos de monitorización, se mantiene la anestesia con dexmedetomidina con remifentanilo o fentanilo. En caso individuales, se puede administrar droperidol para profundizar la anestesia.

3.9.4. Fármacos antitrombóticos y tromboembolismo

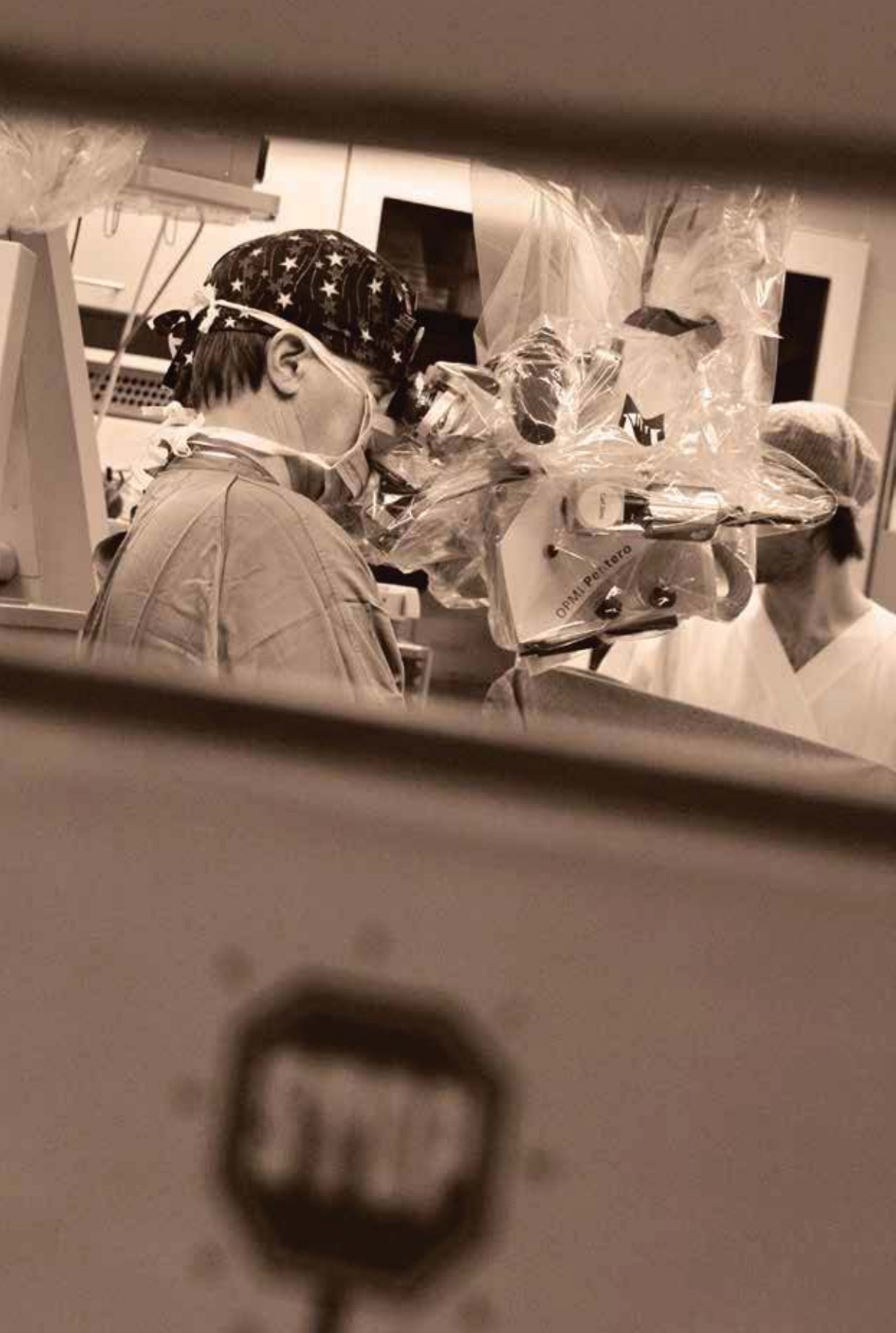En los pacientes programados para neurocirugía en Helsinki se suspenden los medicamentos antitrombóticos por un periodo de 5 días para permitir una recuperación espontánea de la capacidad de coagulación, con ciertas excepciones (ver más adelante). Se inicia una terapia de puente con heparina de bajo peso molecular modificado (HBPM) (enoxaparina) como tromboprofilaxis antes de la operación que se continúa después de la operación en pacientes con alto riesgo de trombosis, como una válvula mitral o tricúspidea mecánica, fibrilación auricular con tromboembolismo, historia clínica de trombosis venosa profunda, trombofilia o un stent en las arterias coronarias. En casos de emergencia, los efectos de las anticoagulantes o inhibidores plaquetarios se contrarrestan mediante antídotos específicos o transfusión de plasma fresco congelado o concentrados de plaquetas.

Un INR normal (< 1.5) se logra generalmente cuatro días después de la suspensión de la warfarina. Se administra concentrado de complejo de protrombina cuando el efecto de la warfarina debe revertirse sin demora. El régimen de dosificación se basa en el peso del paciente y en los valores del INR antes y después de la administración del concentrado de protrombina, a su vez se administra simultáneamente Vitamina K (2–5 mg po o iv). Es importante destacar, que puede estar indicado administrar de forma repetida la dosis del concentrado de complejo de protrombina para garantizar la hemostasia postoperatoria ya que la vida media del factor VII de coagulación es sólo de 4–6 horas.

El efecto de dosis bajas de ácido acetilsalicílico y clopidogrel sobre las plaquetas puede permanecer hasta 7 días. Sin embargo, una función plaquetaria adecuada puede conseguirse en 2–4 días después de la interrupción del ácido acetilsalicílico o clopidogrel. La eliminación de dosis bajas de ácido acetilsalicílico o clopidogrel toma 1–2 días y se producen aproxi-

madamente $50 \times 10^9/l$ nuevas plaquetas por día, lo que podría ser suficiente para obtener una hemostasia normal durante neurocirugía. En pacientes con colocación reciente de stents coronarios, infarto al miocardio, angina de pecho inestable o cirugía de bypass cerebral; la craneotomía se realiza sin interrupción del ácido acetilsalicílico. Sin embargo, si el clopidogrel se combina con ácido acetilsalicílico, el clopidogrel debe ser interrumpido 5 días antes de la craneotomía.

Todos los pacientes sometidos a craneotomía llevan medias de compresión como profilaxis del tromboembolismo venoso. En pacientes de alto riesgo y en pacientes en tratamiento con HBPM, se coloca un dispositivo mecánico con pulsación arteriovenosa para los pies y se administra una dosis baja de enoxaparina (20 mg una o dos veces al día s.c.), no antes de 24 horas después de la craneotomía o la cirugía del SNC y si no hay signos de sangrado en el TAC de control.



4. PRINCIPIOS DE MICRONEUROCIROGÍA EN HELSINKI

4.1. FILOSOFÍA GENERAL

El estilo de un cirujano es la imagen de su mente. Cuando viajas y observas diferentes cirujanos trabajando, puedes percibir que hay muchas formas distintas de realizar microneurocirugía. Estos estilos y hábitos han sido desarrollados bajo la influencia de mentores y tutores, sus áreas de interés (ej. bypass, base de cráneo) y su carácter individual. Unos operan sentados, otros de pie; más rápidos o más lentos; con descanso o no, escuchando música o en silencio. Algunos utilizan pinzas de bipolar para la disección mientras que otros prefieren microdisectores. Pero todos ellos tienen una razón para hacerlo a su manera: entrenamiento, experiencia, los recursos del departamento y de la sociedad a la que pertenecen; siempre que los resultados sean buenos y excelentes, esto es lo que importa. Algunas veces no hay una manera correcta o equivocada. ¡Sólo tu manera y mi manera!

Lo importante es como se desarrolla la cirugía, como progresa y el resultado. Aquí presentamos algunos puntos breves sobre las técnicas de microneurocirugía al estilo de Helsinki. Este estilo de cirugía, el ritmo, los resultados y el equipo es la razón por la que recibimos tantos visitantes, los cuáles pueden observar tanto en tan poco tiempo. Debido a la fluidez de la técnica quirúrgica, las intervenciones son interesantes y fáciles de seguir. Los fellows que tienen la oportunidad de editar los videos de la cirugías, saben que editarlos es difícil, ¡porque hay poco que suprimir, ya que hay pocas escenas sin acción!

Uno de los factores claves en la neurocirugía de Helsinki es la planificación y la imagen mental de la tarea a realizar. Cada movimiento es precalculado, hay muy poco tiempo dedicado a preguntarse que hacer a continuación.

La mayor parte de la cirugía se calcula antes de la incisión por lo que no hay retraso en el abordaje. La cirugía que se lleva a cabo, generalmente ha sido ya realizada en la mente al menos una o dos veces antes de entrar al quirófano. El otro factor importante es que todo movimiento, cada labor está dirigido a cumplir el objetivo final de la cirugía. Lo que significa evitar tanto técnicas como abordajes largos(as) y complicados(as) cuando se puede obtener el mismo resultado con menos laboriosidad y abordajes más pequeños. Todo paso durante la cirugía se simplifica lo más posible. El objetivo es ¡" vamos-vamos cirugía"! Hay mucho trabajo por realizar y no hay tiempo que perder en abordajes prolongados y complicados cuando hay una forma más fácil y rápida de conseguir el mismo resultado. Cada procedimiento es dividido en varios pasos o fases, cada uno de los cuales debe ser finalizado previo al inicio del siguiente. De este modo, el cirujano está preparado incluso para situaciones inesperadas, manteniendo el control de la situación. La filosofía general de la microneurocirugía en Helsinki puede ser simplificada en: "simple, limpia, rápida y preservando la anatomía normal".

4.2. PRINCIPIOS DE MICRONEUROCIROGÍA

Desde la aparición de las técnicas microneuroquirúrgicas introducidas por el Prof. Yaşargil, se han desarrollado muchas técnicas, instrumentos y avances tecnológicos en este campo. La introducción y aplicación de microcirugía en neurocirugía fue el resultado de un desarrollo largo y duro en base a las técnicas del Prof. Yaşargil en el laboratorio del Prof. Donaghy en Vermont, EEUU entre 1965-1966. Estas técnicas fueron posteriormente desarrolladas, refinadas y consolidadas durante los siguientes 25 años en Zúrich.

Microneurocirugía no es macroneurocirugía utilizando microscopio. En lugar de eso, es la combinación de un equipo especial que consiste en un microscopio, herramientas microquirúrgicas y el conocimiento y dominio de técnicas microquirúrgicas. El conocimiento y dominio de la técnica sólo se consigue con práctica continua. Este ejercicio debe incluir tanto el entrenamiento en laboratorio como el trabajo en quirófano, lo que mejorará el uso de los sentidos como la percepción de profundidad, realimentación sensitiva e incluso el sentido de la posición de las articulaciones, todos los cuales son necesarios para la microneurocirugía.

El uso de alta magnificación del microscopio, una fuente de luz potente y una visión estereoscópica permiten al neurocirujano utilizar delicadas herramientas. Adecuadas para realizar intervenciones quirúrgicas de lesiones del sistema nervioso con una mínima pérdida de sangre y de la forma más atraumática posible. El microscopio permite la visualización y apreciación en 3D de estructuras neuroanatómicas relevantes y detalladas. Pero para conseguir una visualización óptima de cada estructura, es necesario un conocimiento detallado de la microanatomía. Hay muchos detalles, algunos de ellos insignificantes, que afectan al resultado de la cirugía. En este libro intentamos resumir lo que hemos aprendido durante los últimos años sobre la microneurocirugía y cual instrumentación nos ha resultado útil.

4.3. ORGANIZACIÓN DE LA SALA DE QUIRÓFANO

4.3.1. Organización Técnica

Debe haber siempre cierta consistencia en la organización del quirófano (Figura 4-1). Todo el personal de quirófano debe tener un acceso óptimo al paciente y a todo el equipo necesario. Hay dos puntos principales que considerar: (1) la posición ideal del cirujano en relación al campo quirúrgico que permita una postura relajada y una visualización óptima de todas las estructuras necesarias; y (2) el acceso del anestesiólogo a la vía aérea del paciente y a todas las vías intravenosas. Al mismo tiempo, otros factores importantes deben ser considerados:

- Anticipar el espacio necesario para la movilidad del cirujano.
- Posición y flexibilidad del microscopio.

- Fácil acceso entre la instrumentista y el cirujano para permitir un intercambio adecuado de instrumentos quirúrgicos. Si el cirujano es diestro, la mayoría de los instrumentos se dan a la mano derecha.
- Disposición de espacio y acceso al microscopio para los asistentes necesarios.
- Suficiente espacio y acceso para anestesia y una fácil comunicación cuando sea necesaria por ejemplo: el cambio de la altura de la mesa, etc.

En general una actitud de máximo respeto y consideración para todo el personal de quirófano y el equipo es la manera de Helsinki, el espíritu de trabajo en equipo de Helsinki.

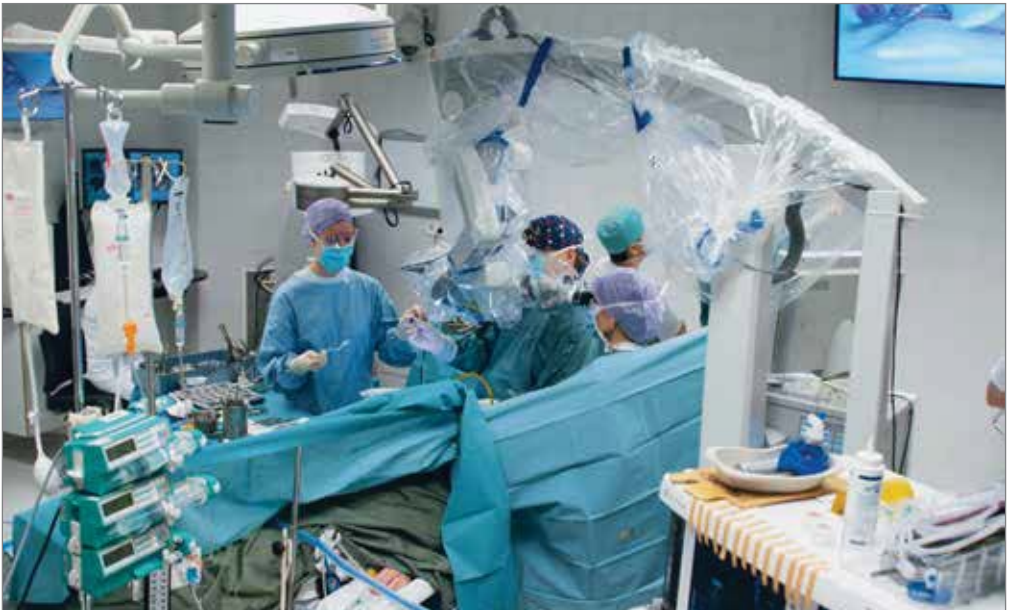

Figura 4-1. Organización general del quirófano 1, el quirófano del Prof. Hernesiemi, en el hospital de Töölö.

4.3.2. Pantallas

Microneurocirugía es un trabajo en equipo. Esto significa que todo el personal de quirófano necesita saber qué está ocurriendo en el campo quirúrgico. Esto se consigue fácilmente con los últimos equipos de videocámara de alta definición en el microscopio. Las pantallas muestran las imágenes del microscopio en tiempo real al anestesiólogo, a las enfermeras de quirófano, y a los técnicos de quirófano ya que así se mejora el trabajo en equipo y la coordinación. El desarrollo de la cirugía, los momentos importantes de la disección o intervención y el uso de las pinzas de coagulación bipolar son razones importantes para tales herramientas audiovisuales. La pantalla más importante es la de la enfermera instrumentista, por medio de la cual la enfermera puede anticipar el siguiente paso del cirujano, no debe haber obstáculo en la visualización directa de la pantalla, que debe estar colocada preferiblemente delante de ella. Un segundo monitor muy útil es para anestesia (anestesiólogo y anestesista). Pantallas adicionales pueden ser colocadas para asistentes y visitantes observadores. La enseñanza directa en tiempo real a un número considerable de residentes y visitantes es posible gracias a estos monitores. La facilidad para grabar videos y realizar fotos se utiliza con la finalidad de enseñar así como documentar. Las cámaras de microscopio de alta definición y en 3D pueden proporcionar mejores posibilidades para el "aprendizaje por observación".

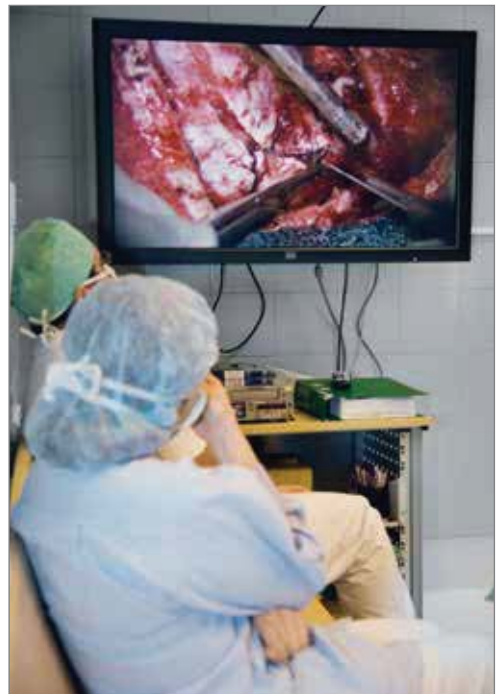
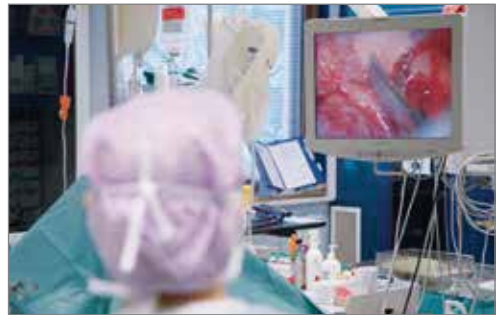
Figura 4-2. Varias pantallas en el quirófano proporcionan a todo el equipo la visión del campo quirúrgico, como se observa a través del microscopio. (a) La pantalla de la instrumentista. (b) La pantalla de los visitantes.

4.4. POSICIONAMIENTO Y FIJACIÓN DE LA CABEZA

4.4.1. Mesa de quirófano

La mesa de quirófano se elige según las preferencias del personal y los recursos económicos. La mesa debe proporcionar una posición estable y estar equipada con un dispositivo rápido y fiable para que el personal de quirófano pueda realizar cambios posicionales del paciente durante la cirugía, según los deseos del cirujano. Las nuevas mesas móviles y modernas permiten el ajuste de cada segmento de éstas de forma independiente, utilizando el control remoto el cual es manejado por la enfermera asistente de anestesia durante la cirugía. Las mesas planas con posiciones limitadas para inclinarse o doblarse no son adecuadas para la microneurocirugía moderna.

4.4.2. Posicionamiento del paciente

Durante el posicionamiento del paciente, se debe asegurar una posición que permita un trabajo confortable y práctico para el cirujano y la enfermera instrumentista, con movilidad máxima para el neurocirujano. Los siguientes principios son fundamentales para un cirugía cómoda:

- Para todas las craneotomías la cabeza del paciente debe estar elevada aproximadamente 20 cm sobre el nivel cardíaco. Esto facilita un campo limpio y sin sangrado con buen drenaje venoso.
- La cabeza se coloca de tal forma que la gravedad facilita la retracción cerebral y aumenta la visualización del campo.
- El drenaje venoso no debe estar comprometido por rotación excesiva de la cabeza o por cualquier compresión en el cuello.
- Un ángulo de trabajo confortable - normalmente en sentido descendente y hacia delante.
- debe conseguirse mediante una posición cuidadosa de la cabeza y el cuerpo del paciente.
- La cabeza y el cuerpo del paciente deben estar sujetos para permitir una inclinación y rotación de la mesa de quirófano que permita un cambio de ángulo y acceso quirúrgico seguro.
- La protección de los ojos, nariz, oídos, piel, extremidades, nervios superficiales vulnerables y puntos de apoyo es fundamental. Los ojos se cubren de manera rutinaria con cloranfenicol en pomada para protegerlos y mantenerlos cerrados. Algunos pacientes pueden ser alérgicos a este antibiótico.
- Las zonas de presión son protegidas con almohadillas y cojines.

Las posiciones del paciente incluyen el decúbito supino, prono, semi-sentado, sentado, decúbito lateral ("park bench") y posición de rodillas. Según los principios mencionados, (a) el uso de la gravedad y (b) un ángulo de trabajo adecuado, dictan la mejor posición de la cabeza. El cuerpo se coloca posteriormente respecto a la posición de la cabeza. Aunque, todo caso es distinto y único, siempre se adapta el posicionamiento según la lesión y condiciones del cuerpo del paciente. Las posiciones específicas para los abordajes más importantes son discutidos en detalle en el capítulo 5.

4.4.3 Posición y movimiento del neurocirujano

La postura de trabajo del neurocirujano es de pie o sentado. Preferimos la posición de pie porque permite mejor movilidad sobre la zona de la craneotomía, con toda la exposición posible y un cambio rápido en la posición si es necesario, sin perder tiempo moviendo la silla o mesa de quirófano. Muchos pequeños detalles, en conjunto, a menudo acortan un tiempo inapreciable en quirófano en decenas de minutos e inclusive horas. El paciente permanece completamente inmóvil, pero el neurocirujano ajusta su posición constantemente, usando el control bucal para enfocar y mover el microscopio lateral y verticalmente. El acceso visual para todo el campo quirúrgico puede requerir la elevación o descenso de la mesa lo que debe ser una rutina rápida durante la cirugía. El neurocirujano puede ajustar también la altura en 3-4 cm llevando zuecos con tacones altos (al quitárselos y ponérselos) - los banquillos (plataformas) son pocas veces necesarios. La posición sentada del cirujano puede ser más confortable, pero reduce la movilidad. La posición sentada es preferible en ciertas ocasiones, por ejemplo durante las cirugías de bypass, cuando el área quirúrgica es muy pequeña y el ángulo de visión no necesita ser cambiado. La posición de pie no afecta la estabilidad de las manos en comparación con la posición sentada, siempre y cuando se use un apoyabrazos (Figura 4-3).

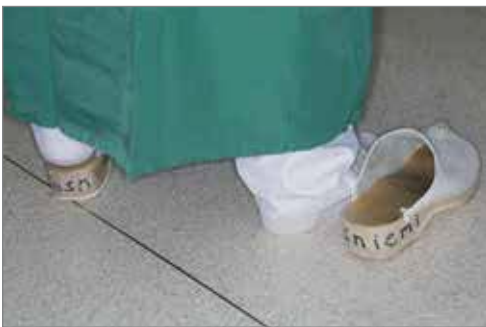

Figura 4-4. Suecos de tacones altos se pueden llevar y quitar como se desee para ajustar la altura del cirujano.

Las ventajas de la posición de pie durante la intervención son:

- Permite mayor rango de movimientos en el trabajo del neurocirujano y facilita el acceso quirúrgico, especialmente cuando se usa el control bucal en el microscopio. Puede ser mejorado llevando o prescindiendo de los zuecos quirúrgicos para modificar la altura del cirujano (Figura 4-4).
- Cambiar posiciones es más rápido.
- Es más fácil y más cómodo para el neurocirujano ayudante.
- Mayor uso de la propiocepción que permite al cirujano ser más consciente de su posición en relación al resto del equipo.

La mayor desventaja de esta posición es el cansancio del neurocirujano si no está en buenas condiciones físicas (Figura 4-5).




Figura 4-3. (a) Apoyabrazos con altura ajustable y articulación de rótula en la base. (b) Apoyabrazos con cubierta estéril. (c, d) El apoyabrazos apropiadamente ajustado permite a los brazos descansar en una posición neutral y relajada, mientras proporciona estabilidad comparable con la posición sentada.

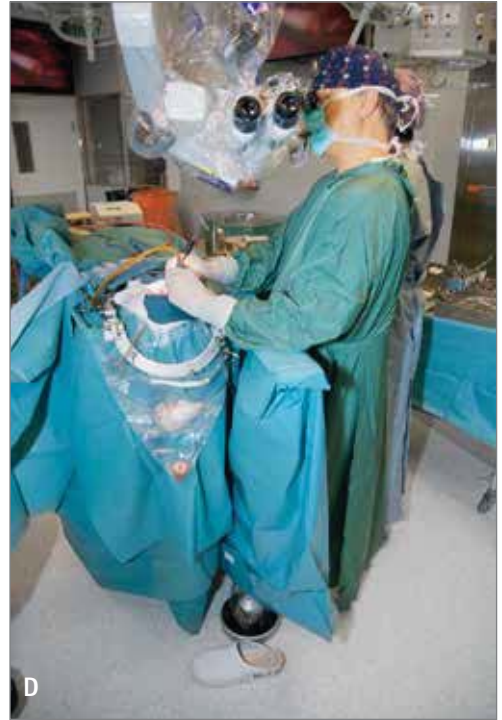
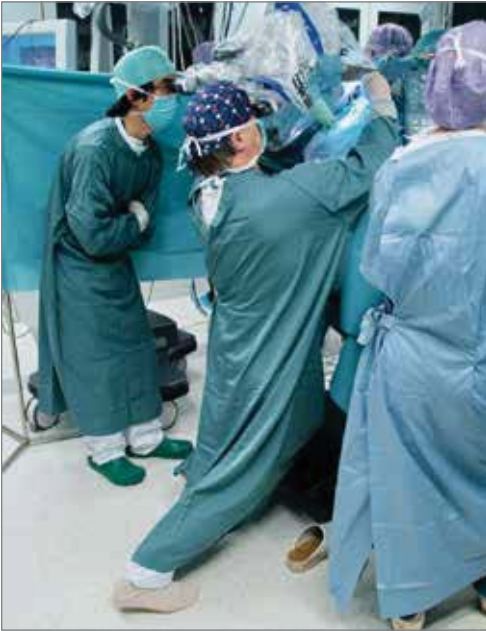
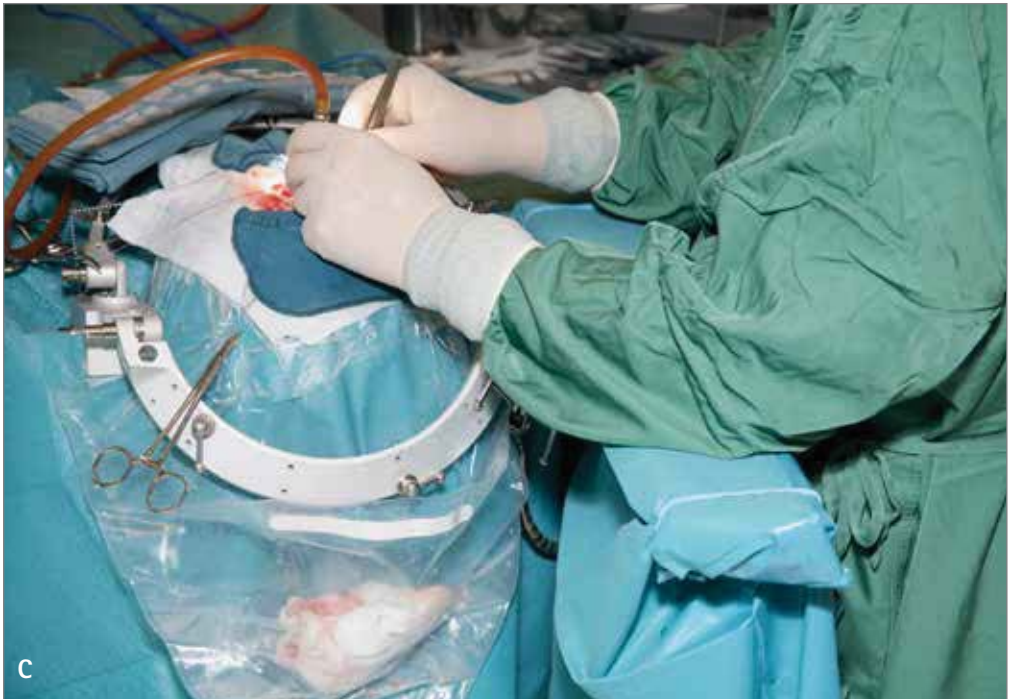Figura 4-5. La posición de pie permite la facilidad de movimiento – ¡incluso acrobacia!



4.4.4. Fijación de la cabeza

En Helsinki, la fijación de la cabeza se usa en todos los procedimientos craneales así como en los abordajes laterales y posteriores a la columna cervical. El cabezal de Sugita, usado en Helsinki desde 1980 tras la visita del Prof. Sugita en 1979, posee un buen sistema de retracción para piel y músculo. Incluye también un sistema de conexión para el uso de espátulas cerebrales, por lo que es el cabezal preferido en Helsinki. El cabezal de Mayfield con 3 puntos de apoyo es más flexible. Usamos el cabezal de Mayfield en posición sentada y de forma excepcional en posición "park-bench" (sólo para microdescompresión vascular "Janetta" con incisión lineal). Se prefiere el cabezal de Sugita si se necesita mayor retracción para el colgajo de piel o espátulas para la retracción del cerebro. No somos partidarios de instrumentos o retractores fijos sobre el lecho quirúrgico ya que pueden ser desplazados accidentalmente y provocar graves daños. La fijación con el marco, así como el arco y el contra-arco deben permitir un total acceso al campo quirúrgico y no impedir el movimiento libre de las manos del neurocirujano, instrumentos o del microscopio. El flujo arterial y venoso en el cuello no debe estar comprometido por la posición de la cabeza; fijamos el tubo endotraqueal mediante adhesivos en lugar de usar cinta u otra atadura sobre el cuello. La cabeza no debe estar demasiado girada, ni la columna cervical flexionada o extendida al máximo en cualquier dirección, ni la tráquea sobrecargada o girada. En los abordajes temporal, parietal y occipital lateral, la posición "park-bench" evita la compresión de las venas yugulares. Tras la fijación de la cabeza, otros ajustes en la posición del paciente deben realizarse en bloque movilizándolo la mesa de quirófano.

4.5. HERRAMIENTAS ÚTILES O NECESARIAS

Toda forma de realizar neurocirugía tiene sus propias demandas específicas. Aquí mostramos la lista de herramientas más importantes, algunas de las cuales son necesarias y otras muy útiles en la práctica de Microneurocirugía al estilo de Helsinki.

4.5.1. Microscopio quirúrgico

El microscopio quirúrgico altamente móvil es la herramienta más imprescindible en la microneurocirugía moderna. La gran amplificación de la visión, iluminación potente y visión estereoscópica son características primordiales para el funcionamiento del microscopio. Los diversos aumentos se consiguen usando un sistema de magnificación ajustable. El campo quirúrgico se puede observar a una gran profundidad, con un enfoque nítido y estereoscópico. Esto es esencial y facilita la operación a gran profundidad sin un sistema de retractor fijos. Espejos y endoscopios se pueden usar para ver estructuras difíciles de visualizar con el microscopio. El microscopio con balance por contrapeso fue diseñado por Yaşargil, copiado y producido por varias empresas. Este crea una suspensión esencial sin peso en la óptica del microscopio.

El control bucal (Figura 4-6) permite movimiento translacional en 3 planos: izquierda - derecha, delante - atrás, y arriba - abajo. Estas características son muy útiles para enfocar y para pequeños ajustes de la posición. Con el control bucal, la cirugía es más eficiente y un 30 % más rápida. Se evita de esta forma el uso repetido de la manos para realizar pequeños ajustes en la posición del microscopio y facilita la fluidez de la microneurocirugía. Aunque el uso del control bucal inicialmente precisa una curva de aprendizaje, una vez que se aprende a usarlo resulta imprescindible. Los cables eléctricos aislados sobre las lentes oculares previenen el empañe de los mismos - un dispositivo verdaderamente útil traído a Helsinki por el Prof. Yaşargil.

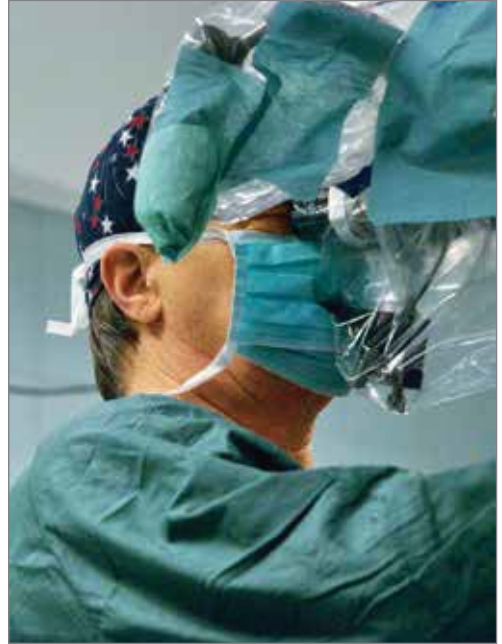

Figura 4-6. El control bucal permite el movimiento del microscopio balanceado en 3 planos permitiendo al mismo tiempo que ambas manos utilicen los microinstrumentos continuamente en el campo quirúrgico.

Para el control bucal, se colocan dos mascarillas quirúrgicas, una sobre la otra antes de morder con cuidado el control bucal. Estas dos mascarillas previenen el empañe de la mascarilla por la salivación. Al principio, la producción de saliva es elevada y resulta incómoda, de la misma forma que cuando se aprende a tocar el clarinete o el saxofón. Con el tiempo y familiarizándose con el sistema, la producción de saliva disminuye considerablemente por lo que la cirugía resulta más agradable y satisfactoria. Aunque por lo general seguimos utilizando doble mascarilla.

El microscopio se utiliza para todas las fases de la cirugía, desde la apertura dural hasta la última sutura en la piel. Durante el común abordaje supraorbitario lateral (SOL), el abordaje interhemisférico y retrosigmoideo se usa

principalmente después de la última sutura dural y durante todo el trabajo intracerebral. En algunos abordajes más extensos, como el abordaje presigmoideo o abordaje lateral al foramen magno, el microscopio se usa ya en algunos pasos del abordaje. El entrenamiento neuroquirúrgico moderno debe permitir al neurocirujano trabajar con el microscopio de una manera natural y sin esfuerzo. Para los jóvenes neurocirujanos en entrenamiento, el cierre de la intervención utilizando el microscopio es una de las vías de aprendizaje más importantes. El desarrollo de la coordinación ojo-mano, la ejecución de movimientos finos con máximo aumento, ajustes ciegos del foco y el aumento con la mano, ajustes bucales gentiles de la posición y enfoque y la adaptación a la visión estereoscópica (teniendo percepción de la profundidad) bajo una fuente de luz potente requiere entrenamiento constante.

T&C (trucos y consejos del Prof. Hernesniemi)
Entrena con el microscopio en el laboratorio y en el cierre de las heridas. Aprende a usarlo como si fuera una parte de tu cuerpo.

Varias características secundarias pueden añadirse a los microscopios actuales tales como la imagen guiada durante la cirugía, la angiografía con fluorescencia y control de la resección. Estas características útiles pero costosas requieren cierta destreza técnica en el quirófano para adecuar y mantener el mecanismo. Los neurocirujanos deben estar familiarizados con los más comunes posibles fallos eléctricos y mecánicos de su microscopio preferido. El microscopio actual que usa el Prof. Hernesniemi es Zeiss OPMI Pentero (Carl Zeiss AG, Oberkochen, Alemania) equipado con control bucal, ICG (angiografía con indocianina verde, ver 4.5.7) modulo y cámara externa Karl Storz H3-M HD (Karl Storz GmbH & Co. KG, Tuttlingen, Alemania).

T&C:

Conoce tu microscopio y algunos de sus fallos más importantes. El mantenimiento del microscopio es importante. La fuente de luz debe cambiarse regularmente. ¡Una vez el foco de luz se apagó durante la ruptura intraoperatoria de un aneurisma!

Un sistema de grabación de cirugías es esencial en el proceso de aprendizaje. Muchos fabricantes han incorporado esta característica a sus microscopios. La otra opción es adherir un sistema de grabación externa como computadoras con captura de imagen o una grabadora digital conectada al microscopio. El ver y analizar nuestras propias cirugías nos ayuda a identificar pasos innecesarios que enlentecen el progreso de la cirugía, así como hábitos perjudiciales que puedan ocasionar complicaciones.

T&C:

Verifica siempre el microscopio según tus preferencias antes de comenzar la cirugía. Se necesitan al menos 50 cirugías antes de una adaptación total al nuevo microscopio. Figura 4-6. El control bucal permite el movimiento del microscopio balanceado en 3 planos permitiendo al mismo tiempo que ambas manos utilicen los microinstrumentos continuamente en el campo quirúrgico.

4.5.2. Apoyabrazos

El Prof. Yaşargil le dijo una vez a un curioso estudiante que cuestionaba algunos principios: "si me pides que te firme tu libro, apoyaré mi mano en el libro y así lo firmaré mejor. ¡Yo no escribo en el aire! Para realizar microneurocirugía es mejor apoyar las manos sobre algo". Las opciones generalmente son o bien estar de pie y apoyar las manos en un apoyabrazos o sentarte en una silla con apoyabrazos

El soporte para brazos puede ser improvisado, como el borde de la camilla en posición sentada o el borde del marco Sugita. Usualmente tiene la forma de una plataforma que sirve de resorte y tiene una articulación de rótula en su base. Ello permite al cirujano manipular su altura y el ángulo de inclinación (Figura 4-3).

T&C:

Hay algunos cirujanos que trabajan bien sin apoyabrazos. Prof. Peerless era uno de ellos. Con experiencia la necesidad de un soporte para brazos se disminuye, puede proporcionar sólo apoyo psicológico. Esto ha sido verificado por mí durante algunas cirugías de invitado en salas de quirófano sin apoyabrazos.

4.5.3. Pinzas de bipolar y diatermia

El uso de la coagulación bipolar y monopolar son actualmente equipos esenciales en toda clase de cirugía. Se debe estar bien familiarizado con la manipulación del mecanismo bipolar. En Helsinki, se usa el sistema bipolar Malis (Codman, raynham, MA, USA). La configuración es generalmente de 50 para trabajo extracraneal, 30 para trabajo intracraneal y para la coagulación de vasos pequeños o la reestructuración de aneurismas de 20-25. En tumores muy vascularizados la configuración es de 50 o más, hasta 70, más alta que en otra cirugía intracraneal. La Diatermia puede ser eficiente para remover las inserciones musculares del hueso mientras se hace hemostasia al mismo tiempo. Sirve de ayuda especialmente en los abordajes de fosa posterior y en abordaje posteriores o laterales a la columna cervical.

4.5.4. Fresado de alta velocidad

El fresado de alta velocidad que permite el uso de varias brocas alcanzando una velocidad de incluso 100,000 RPM, es estándar en prácticamente todas las unidades neuroquirúrgicas. Permite una craneotomía más rápida y limpia, que requiere tan poco como un solo agujero de trepano. Preferimos los craneotomos eléctricos porque son ligeros, fáciles de usar, rápidos, seguros e independientes del suministro de aire. Al menos en nuestra experiencia, la fuente de aire presurizada puede fácilmente variar en la red del hospital. Las fresas neumáticas de antes eran más fuertes con más torsión, pero con los motores eléctricos actuales ya no hay una real diferencia. El fresado de alta velocidad se realiza bajo el microscopio. La fresa se mueve con precisión por la mano dominante mientras se controla por propiocepción, visión y el pedal. Esta interacción se debe practicar en cadáveres en el laboratorio. No es recomendable usar ambas manos para sujetar la fresa y estabilizarla ya que es un movimiento torpe y conlleva a más inestabilidad de la esperada. En cambio, la succión en la mano izquierda se usa para guiar la fresa en una posición adecuada. Todos los paños y gasas en el lecho quirúrgico se retiran para prevenir que sean enganchados por la fresa y produzcan daño en las estructuras de alrededor mediante la acción de reguilete a gran velocidad.

En Helsinki normalmente usamos el drill eléctrico Stryker (Stryker Corp., Kalamazoo, MI, USA). Estos drills son más pesados que otras motores de alta velocidad pero son más potentes, lo cual se adapta bien a la forma como usamos la fresa. Para todos los casos hay un set estándar que se usa (Figura 4-7). El primer cabezal (trepano) permite la realización del agujero de trépano, el segundo contiene el protector dural que se usa para las craneotomías. El tercer cabezal es el mismo que para la sierra de craneotomía pero sin el protector dural, por lo que puede usarse para fresar de forma lineal parte del hueso antes de elevarlo y romperlo. El mismo cabezal se usa para realizar pequeños agujeros para las suturas de elevación dural. La cuarta es una broca esférica cortante que permite el fresado de los ángulos de la craneotomía para el acceso hacia la base del cráneo (frecuente en la craneotomía supraorbitaria lateral). El último cabezal es la fresa de diamante que ayuda al "fresado coagulante". Cuando el hueso se fresa sin irrigación, lo que resulta en un calentamiento de la superficie ósea coagulando los sangrados del hueso.



Figura 4-7. Los tipos de fresa utilizados en Helsinki para la craneotomía. (a) Hoja de craneotomo con protector dural. (b) La misma hoja de craneotomo sin protector dural utilizada para los agujeros de puntos de elevación y adelgazar el hueso cerca a la base del cráneo. (c) Fresa esférica cortante, 5.5 mm. (d) Fresa esférica de diamante, 5.5 mm.

4.5.5. Aspirador ultrasónico

Existen varios tipos de aspirador ultrasónico según las casas comerciales. El usado en Helsinki es Stryker Sonopet (Stryker Corp., Kalamazoo, MI, USA). Hay una gran variedad de cabezales que se usan tanto para tejidos blandos (tumor) como duros (hueso) para destruir y remover el tejido con precisión. Los tumores blandos pueden reducirse y ser extirpados, como por ejemplo los tumores del cuarto ventrículo. De forma útil, el hueso puede ser cortado de la base del cráneo con precisión y sin el temblor o movimiento asociados con el drill. No hay peligro en enganchar los cotonoides con la cabeza de la fresa. Es práctico en zonas ajustadas de difícil acceso con estructuras anatómicas relevantes a su alrededor, como por ejemplo el fresado de las clinoides anterior y posterior. La máquina tiene varios ajustes en la potencia, irrigación y succión y la remoción de hueso de la base del cráneo es más simple y segura. Pero de la misma forma que se usa el cabezal de alta velocidad, el entrenamiento en laboratorio y su uso con los ajustes apropiados es necesario.

4.5.6. Pegamento de Fibrina

El pegamento de fibrina es un sellante que es usado por diferentes especialidades quirúrgicas, incluyendo neurocirugía, cirugía cardíaca, otorrinolaringología, cirugía general y traumatología. El Prof. Hernesniemi empezó a usar pegamento de fibrina durante la década de 1980. Este pegamento simula el proceso fisiológico de cicatrización y cierre. Tiene propiedades hemostáticas y también puede usarse para cerrar defectos en tejidos como la duramadre (con la ayuda de Surgicel®, músculo u otros materiales), si la zona está seca y no hay gradiente de presión significativo o flujo a través del defecto. Es un líquido viscoso que cubre bien toda la superficie de tejido, teniendo una concentración alta de fibrinógeno (30 veces la concentración de fibrinógeno en plasma humano; 75-115 mg/ml contra 2-4 mg/ml en plasma humano), que también contiene factor XIII, solución de trombina y cloruro de calcio. El factor XIII induce el entrelazamiento de la fibrina. El tipo de pegamento de fibrina que se usa en Helsinki es Tisseel (Baxter, Deerfield, IL, EEUU).

En Helsinki, el pegamento de fibrina se utiliza con frecuencia y ya viene preparado. Se almacena en un congelador a temperatura de -10°C. Su precio es de aproximadamente 100 euros por cada 2 ml. La alternativa en otros países es el paquete de 5 ml que tarda 20 minutos en prepararse. Esta preparación ententece su uso y la preparación prefabricada aunque es costosa, presenta ventajas evidentes.

Usamos el pegamento de fibrina en las siguientes situaciones:

- En el espacio extradural al inicio de la craneotomía para prevenir la hemorragia epidural posterior, durante la realización de la cirugía.
- En el sangrado óseo.
- En el sellado de las celdillas mastoideas.
- En el sellado de defectos dúrales en el raquis y cráneo.
- Como adhesivo cuando el injerto de músculo o grasa se usa para sellar el defecto o como fuerza de contención a una pared de tejido o vaso.
- En el seno cavernoso
- En el sangrado de la base de cráneo.
- Para cerrar fistulas carótido-cavernosas.
- Para tumores y vasos de MAV embolizados intraoperativamente con inyección directa.
- Para detener hemorragias venosas de pequeños senos dúrales.

El pegamento de fibrina detiene el sangrado desde la zona del seno cavernoso o tentorio con pequeñas inyecciones en los plexos venosos intradurales. No parece causar una significativa o extensiva trombosis más allá de la región de interés. El uso rentable del pegamento de fibrina presenta varias ventajas y beneficios, especialmente cuando se usa para la hemorragia del seno cavernoso durante el abordaje transcavernoso o extradural a la base del cráneo. Aunque el pegamento de fibrina es caro, acorta la duración de la cirugía y la necesidad de transfusiones sanguíneas. Evitando muchas complicaciones hemorrágicas por lo que su uso está más que justificado.

4.5.7. Angiografía con indocianina verde

El microscopio con videoangiografía incorporada con indocianina verde se utiliza de forma eficiente en Helsinki desde el 2005. Esta tecnología permite la valoración de la vasculatura cerebral tanto arterial como venosa bajo magnificación del microscopio (Figura 4-8). Bajo petición, el anestesiólogo administra al paciente una inyección intravenosa de indocianina verde, una dosis de 0.2 a 0.5 mg/kg es recomendable. A continuación, el campo de interés se ilumina con luz infrarroja. En tiempo real, imágenes angiográficas dinámicas son grabadas y visualizadas. Las imágenes muestran fases de flujo arterial, capilar y venoso del área de interés; su reproducción es posible si es necesario.

La tecnología se considera necesaria para una neurocirugía vascular de alta calidad. En la cirugía de los aneurismas se permite la confirmación y registro de la exclusión total del aneurisma del resto de la circulación. Tanto la arteria principal, como las ramas de mayor calibre y las arterias perforantes pueden observarse. Si cualquier ajuste de la posición del clip se requiere para una mayor exclusión del aneurisma y más importante, para restaurar el flujo en un vaso ocluido o perforante, se puede realizar inmediatamente. Su uso es simple, práctico y puede repetirse.

Como toda tecnología no es 100% sensible ni específica. Se requiere cuidado en la valoración del flujo remanente en un aneurisma clipado con una pared gruesa. En casos donde el flujo puede no ser visto a través de la pared gruesa, el cirujano se puede enfrentar con una situación desagradable si perfora un aneurisma que todavía está llenándose. El uso de ICG puede utilizarse para analizar el flujo en MAVs y en la localización y análisis de la anatomía en otras patologías vasculares como por ejemplo hemangioblastomas y cavernomas.

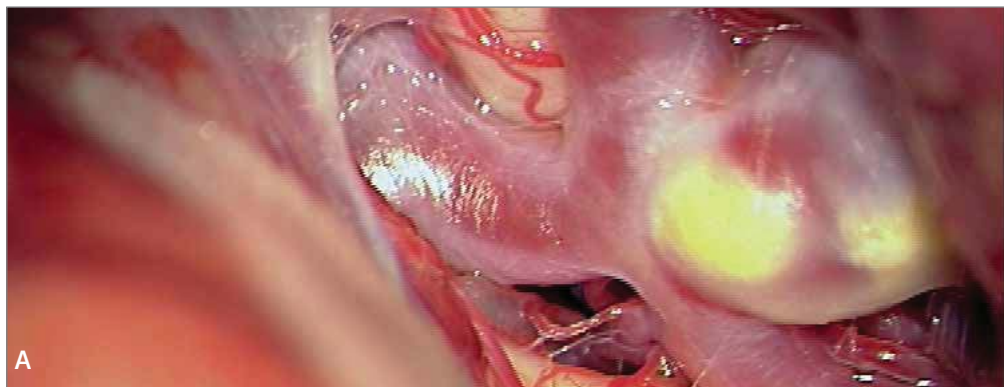

Figura 4-8. (a) Aneurisma de la bifurcación de la ACM izquierda visible a través del microscopio.

4.5.8. Doppler y medidor de flujo microquirúrgico

El doppler permite una valoración cualitativa del flujo sanguíneo en los vasos y aún en aneurismas cerebrales. Esto se realiza con una sonda manual que puede ser colocada en vasos pequeños o aneurismas para ser estudiados. El flujo puede detectarse y transmitirse como un sonido pulsátil. Aunque, la interpretación de los hallazgos puede ser dificultosa, la pérdida de la pulsatilidad del sonido puede interpretarse como oclusión del vaso, pero puede también ser debido a un contacto pobre o mal ángulo de la sonda respecto al vaso. Por otra parte, el sonido no necesariamente significa flujo normal, este puede deberse a la pulsación de una arteria ocluida. Hay clases más avanzadas de medidores de flujo, que realizan una medición cuantitativa, en Helsinki, se usan normalmente en la cirugía de bypass. Estos medidores de flujo proporcionan la medición objetiva del flujo sanguíneo y requieren más experiencia en la interpretación de los resultados. Los microdoppler y medidores de flujo son todavía una herramienta útil en el armamento del neurocirujano vascular.



(b) El mismo campo visto con ICG. (c) La misma vista después del clipaje perfecto del aneurisma.

4.5.9. Neuronavegador

El neuronavegador se usa de rutina en muchos lugares y la imagen intraoperatoria probablemente llegará a serlo en el futuro. Aún así, es importante estudiar las imágenes preoperatorias cuidadosamente para identificar puntos de referencia como los lóbulos de la orejas, la sutura coronal y lambdaidea, cisura de Silvio, surco central con zona omega invertida, confluencia de senos, seno transversal y recto, etc. Los neuronavegadores pueden ser costosos para el departamento. Francamente, un amplio conocimiento de la neuroanatomía es más importante que el uso del navegador. Con mediciones cuidadosas a lo largo de puntos de referencia, la patología y la trayectoria deseada pueden ser transferidas al cuero cabelludo con aceptable precisión. En muchos abordajes, como la cirugía para aneurismas cerebrales y tumores extraparenquimatosos cerebrales están llenos de puntos de referencia anatómicos por lo que la neuronavegación no es necesaria, solo se requiere de experiencia quirúrgica. Dicho esto, hay varias patologías donde el uso del neuronavegador es de gran ayuda. En lesiones pequeñas, subcorticales que no son cercanas a puntos de referencia, como cavernomas y MAVs profundas. Además en aneurismas distales de la arteria cerebral media y aneurismas

pericillosos el uso del navegador puede ser útil al momento de localizar el aneurisma. También en meningiomas parasaguales, de la hoz y de la convexidad, el neuronavegador puede servir de ayuda en planear la craneotomía de un tamaño y localización apropiadas. Pero nunca debe confiarse a ciegas en el neuronavegador debido al efecto de movimiento del cerebro una vez la duramadre está abierta y hay salida de LCR. Para que el neuronavegador sea usado de forma eficaz, se necesita estar familiarizado con la instalación, usarlo de forma rutinaria y ser consciente de las limitaciones del sistema. Usar el marco estereotáxico puede ser una opción si el neuronavegador no está disponible, pero es normalmente más incómodo.

T&C:

Puedes navegar con experiencia, pero ¡incluso el mejor falla de tiempo en tiempo! Usa navegación en todas las lesiones críticas, especialmente en las subcorticales.

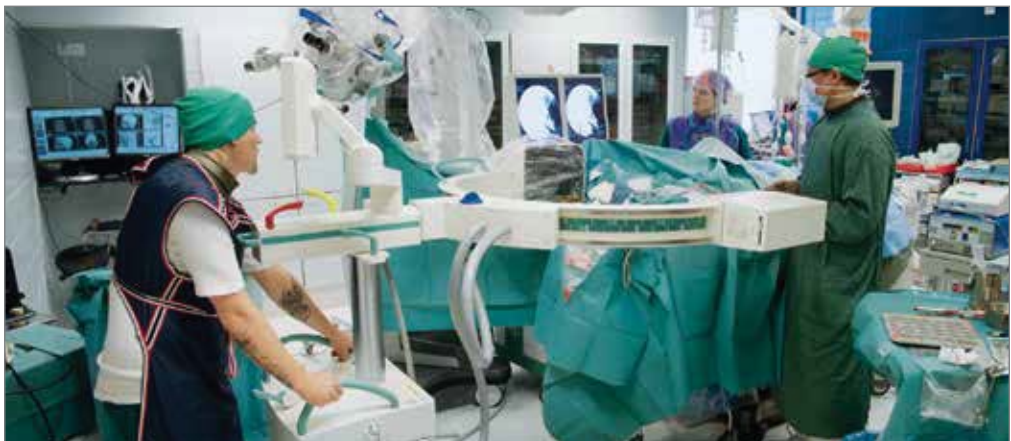

Figura 4-9. Organización de quirófano para ASD intraoperatoria; Dr. Riku Kivisaari realizando la angiografía.

4.5.10. ASD Intraoperatoria

Aunque el uso de ICG ha disminuido significativamente la frecuencia del uso de ASD intraoperatoria, hay determinadas situaciones en las que ésta es de gran ayuda. Esto ocurre en aneurismas gigantes, complejos, o muy calcificados, en cirugía de bypass, MAVs o cirugía de fístulas dúrales arteriovenosas (FDAVs). Para realizar angiografía intraoperatoria en la sala de quirófano, se necesita un fluoroscopio (con "brazo en C") con opción a la realización de angiografía por sustracción (Figura 4-9). Lo que es actualmente estándar en todos los fluoroscopios modernos. Aunque la dificultad nace en la realización técnica que requiere una colaboración excelente en la sala de quirófano entre el neurointervencionista, el técnico manejando el "brazo en C" y la enfermera anestésista que mueve la mesa de quirófano. Ya que la mayoría de las mesas de quirófano son radio-opacas, la cabeza del paciente se fija en un marco radio-opaco con diferentes herramientas a su alrededor, es extremadamente difícil conseguir una proyección estándar. En su lugar se tiene que trabajar con una o dos proyecciones subóptimas. La lectura de tales imágenes requiere mucha experiencia del neurorradiólogo especialmente debido a la presión del tiempo y del entorno en determinadas situaciones. Pero al mismo tiempo la información obtenida puede ser de gran ayuda para continuar o terminar la cirugía. La cateterización puede realizarse antes de empezar la cirugía en la habitación de angiografía lo que es técnicamente más fácil pero consume más tiempo. En este caso, el catéter adjunto a la irrigación en bomba se deja colocado durante la duración del procedimiento. Usamos esta técnica en situaciones definidas donde de antemano se sabe de la necesidad de ASD intraoperatoria al comienzo de la cirugía. No se dejan catéteres en las arterias vertebrales, sólo en las carótidas, ya que el riesgo de daño en la pared de los vasos y complicaciones tromboembólicas es más elevado en las arterias vertebrales. La otra opción es cateterizar al

paciente durante la cirugía en la mesa de quirófano, lo que es técnicamente más complejo especialmente si el paciente no está en posición supina, por ejemplo en posición decúbito lateral – park bench. Hemos probado también cabezales radio-translúcidos de fibra de carbono. El problema, aparte de su costo elevado, es que pierden la resistencia con el uso diario y se rompen con facilidad.

T&C:

ASD intraoperatoria debe usarse en los aneurismas complejos y MAVs grandes. La oclusión intermitente con balón de la arteria carótida interna, con o sin aspiración, ha salvado vidas en aneurismas grandes de la arteria carótida interna.

4.6. MICROINSTRUMENTOS

Los instrumentos microquirúrgicos utilizados pueden tener un eje único, como el aspirador o los microdisectores, o dos ejes, como la pinza bipolar, microtijeras y pinzas de clip. Los instrumentos se sujetan como un bolígrafo, con la parte distal de los dedos y el pulgar. Es el movimiento fino desde la parte más distal lo que confiere el mayor trabajo. En esta forma los movimientos tanto gruesos como sutiles son bien controlados y regulados. Los instrumentos se sostienen usando puntos óptimos de agarre a lo largo del o los eje(s). Los brazos se apoyan usando el apoyabrazos en forma de T. La zona ulnar de los dedos se coloca en el cabezal de Sugita o en el borde de la craneotomía para conseguir una estabilidad máxima. La variedad de microinstrumentos debe permitir esta posición de las manos mediante varias longitudes: corto, medio, largo y muy largo - más si se trata de instrumentos con dos ejes. Para minimizar el temblor fisiológico se debe siempre intentar usar la versión más corta del instrumento, aunque depende de la situación particular. Durante el procedimiento debe haber una visión clara de las puntas de los microinstrumentos. A menudo, la primera dificultad de los residentes que inician el entrenamiento con el microscopio es la obstrucción de la visión directa de sus manos con el campo quirúrgico.

Hay varios sets microneuroquirúrgicos, como el de Yaşargil, Rhoton o Perneczky y una gran variedad de pinzas bipolar como las usadas por el Prof. Yaşargil. Todas son excelentes y se puede hacer un buen uso de ellas. El cirujano debe utilizar las de su preferencia, nosotros no sugerimos ninguna casa comercial. En el estilo de Helsinki hay 11 instrumentos básicos que se usan en la mayoría de las cirugías (Figura 4-10). Consisten en cuatro pinzas bipolar (más largas o más cortas, puntiagudas o con punta roma), microdisector, microtijeras rectas, aplicador de clips, jeringa con aguja recta con punta roma para irrigación y tres clases de aspirador (largo, medio y corto) que permiten la regulación de la

aspiración a través de tres agujeros (anteriormente un agujero de fábrica y dos adicionales hechos a la medida) donde se desliza el pulgar cubriendo los agujeros según la necesidad de la aspiración. Limitando el número de instrumentos a un set estándar sólo con los instrumentos necesarios puede ahorrar bastante tiempo. Con equipos grandes y variados de microinstrumentos se pierde tiempo en muchos de los procesos: (a) selección del instrumento mentalmente, (b) demanda del instrumento, (c) búsqueda del instrumento sobre el resto de los demás, (d) colocación del instrumento en la mano del cirujano y (e) finalmente movilización del instrumento al campo quirúrgico. Este proceso puede ser repetido cientos de veces durante una cirugía por lo que es prudente simplificarlo lo máximo posible. No obstante, si es necesario usar instrumentos menos frecuentes o una versión especial de ellos, éstos deben estar disponibles fácilmente.

T&C:

Usa la longitud apropiada del instrumento, normalmente la más corta maximiza el control y minimiza el temblor.

T&C:

Mantén tus manos/dedos en una postura específica mientras demandas un instrumento específico, ayudarás a la enfermera instrumentista a anticiparse a tu movimiento siguiente y colocar el instrumento siempre en una forma estándar en tu mano.

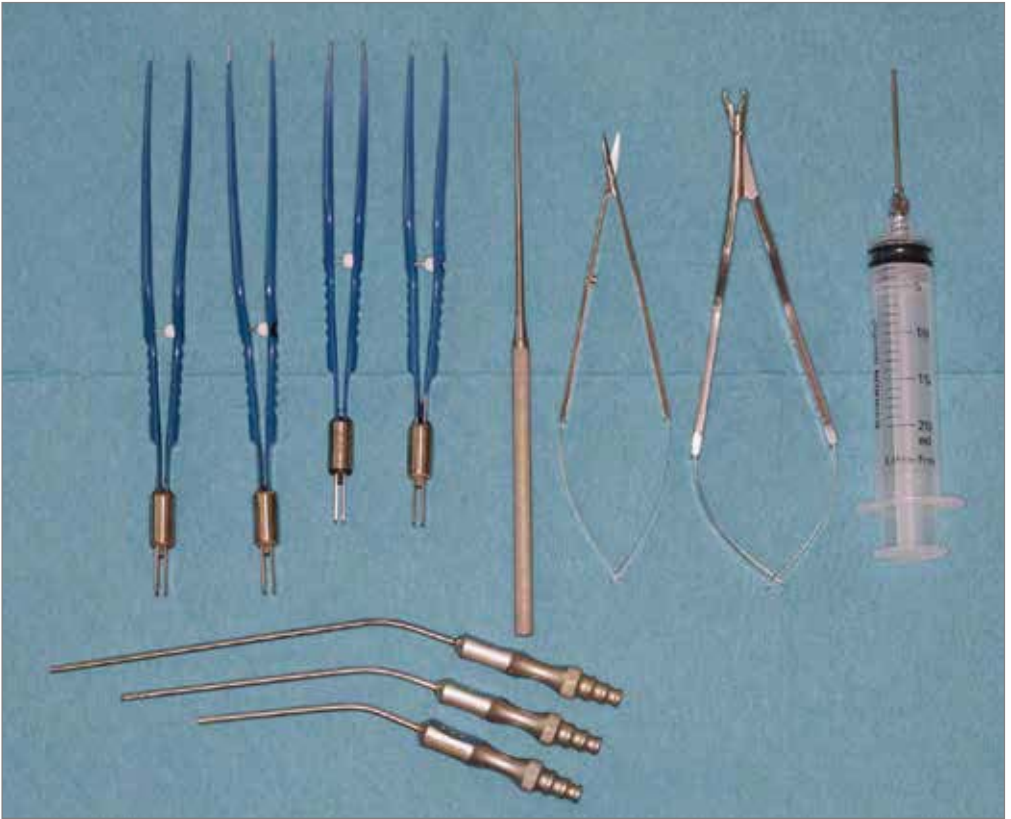

Figura 4-10. El equipo básico de 11 instrumentos. Cuatro pinzas de bipolar (largas y cortas, con puntas aguda y roma), un microdisector, microtijeras rectas, aplicador de clip de aneurismas, una jeringa con aguja de acero recta con punta roma para irrigación, y tres aspiradores (largo, medio y corto).

4.7. ALGUNOS HÁBITOS EN LA PREPARACIÓN Y CUBIERTA

Quizás una palabra mejor que hábito sería consistencia. Una crítica de esta consistencia y regularidad es que es poco imaginativa o poco interesante. Nuestra filosofía en Helsinki es que hasta que no encuentres un mejor método para realizar ciertas cosas, no cambies el antiguo. Encuentra un buen método y adhiérete a él. La gente con la que trabajamos en la sala de quirófano aprecia nuestra regularidad. La falta de regularidad puede generar ansiedad e inclusive miedo a nuestro alrededor. La consistencia va unida a una sistematización que no debe ser confundida con lo que es costumbre o tradición. Debe basarse en la lógica, razón y experiencia. De esta forma, el equipo a tu alrededor sabe qué necesitas, como ayudarte y lo que esperas. No solo pueden anticiparse a pasar el instrumento que vas a usar a continuación o a tu técnica quirúrgica, sino también a saber lo que piensas, comentas y das a entender con tu comportamiento que transmite al resto del equipo entenderte y ayudarte mejor.

T&C:

*En tus cirugías, ¡cambia solo una cosa a la vez!
Puedes ser creativo, pero procede lentamente.*

Esto se demuestra mejor en la forma como el Prof. Hernesniemi posiciona al paciente, acomoda su campo quirúrgico y lleva a cabo la craneotomía, todo ello siguiendo el mismo y predecible orden. Estos pasos incluyen los siguientes:

1. Una vez entrando al quirófano, comprueba la óptica del microscopio, el balance y el control bucal.
2. Comprueba las imágenes radiológicas antes y después de revisar el microscopio, no menos para cerciorarse del lado de la lesión a operar. Esto es muy importante para la posición del cirujano, instrumentista, microscopio y asistente.
3. En los casos donde la posición supino es necesaria, la cabeza se eleva sobre el nivel del corazón usando una almohada fuerte bajo los hombros para elevar el pecho. La posición exacta para cada abordaje es revisada en el capítulo 5.
4. La cabeza es fijada primero al cabezal de Suga con 4 tornillos. Posteriormente todas las articulaciones del cabezal se aflojan y la posición final de la cabeza se realiza de acuerdo con el abordaje quirúrgico, ángulo de abordaje y sitio de la patología. Sólo después todas las articulaciones se fijan.
5. El sitio de la incisión se rasura con una afeitadora eléctrica.
6. Una rasuradora de mano se usa para un afeitado final y posteriormente se aplica jabón líquido ("Mäntysuopa", un jabón tradicional usado en Finlandia) para limpiar el área y se peina el resto del cabello hacia los lados de la herida con las manos.

7. A continuación el Prof. Hernesniemi deja la sala de quirófano para lavarse las manos del jabón, regresa para lavar el área quirúrgica con gasas empapadas con alcohol al 80%. La región de la herida es lavada repetidamente, asegurando que toda la suciedad, secreciones de grasa y detritus de la piel sean removidos.
8. La incisión se dibuja usando un bolígrafo estéril desechable.
9. La herida se infiltra usando aproximadamente 20 ml de solución de 1:1 combinación de 0.75% de ropivacaina y 1% de lidocaína con 1:100,000 de adrenalina.
10. Posteriormente se usan compresas grandes (abdominales) para aislar la zona de la incisión quirúrgica. Las compresas y el área de incisión, se cubren usando una cubierta transparente Opsite, que también se coloca sobre los lados del cabezal de Sugita para su fijación al lugar. El suelo bajo la zona quirúrgica lo limpia el Prof. Hernesniemi personalmente. Esta práctica la realiza por una caída debida al suelo resbaladizo durante una cirugía en la década de los 1970. La instrumentista comienza a colocar el resto del campo quirúrgico.

T&C:

Mientras se prepara el posicionamiento y el área quirúrgica, los diferentes pasos de la intervención quirúrgica se repasan en la mente del neurocirujano. Una rutina conocida ayuda a enfocarse y tranquilizarse. Unas palabras amables con la instrumentista y el resto del equipo aseguran la preparación para la cirugía y relajan el ambiente.

4.8. PRINCIPIOS GENERALES EN LA CRANEOTOMÍA

El cuero cabelludo se rasura mínimamente, se lava y luego se infiltra sobre la línea de incisión con solución anestésica y vasoconstrictora. En los abordajes de la base anterior y media del cráneo, una incisión directa a la piel y al músculo temporal en una sola pieza o colgajo, ha demostrado ser segura por más de 25 años. No hay atrofia del músculo temporal o daño de la rama frontal del nervio facial. La retracción fuerte de los ganchos del marco de Sugita proporcionan una gran exposición de la cisura de Silvio y la base del cráneo sin necesidad de grandes resecciones de la base del cráneo y al mismo tiempo controla el sangrado del cuero cabelludo y del músculo, que se tratan con rapidez usando la coagulación bipolar. Muchas craneotomías requieren solo un agujero de trépano y la realización del colgajo óseo con el craneotomo. La adherencia de la duramadre al cráneo aumenta con la edad y trépanos adicionales se pueden necesitar. Un disector curvo especial diseñado por un técnico del hospital de Kuopio y que ahora lleva su nombre ("Jone", Figura 4-11a) es útil para una adecuada disección. En caso de necesitar un mayor colgajo óseo, se puede usar un disector flexible tipo Yasargil (Figura 4-11b). Los senos dúrales mayores son más fácilmente separados del hueso, colocando los agujeros de trépano exactamente sobre ellos en lugar de lateralmente. Sobre

las regiones con hueso más delgado o sobre los senos, el hueso se adelgaza usando el craneotomo sin protector dural. Posteriormente es posible romper el hueso a lo largo de la parte adelgazada. El craneotomo se utiliza también para perforar varios agujeros a lo largo del borde de la craneotomía que son utilizados para puntos de elevación de la duramadre durante el cierre. Un sangrado pequeño desde el hueso puede detenerse usando una fresa de diamante sin irrigación "fresado coagulante"

Un comentario común de los visitantes es la ausencia de sangrado abundante del cuero cabelludo durante la cirugía. Eso se debe a una buena anestesia, que mantiene los niveles de presión arterial dentro de límites normales, pero principalmente debido a infiltración local usando (hasta 20 ml) 0,75% de ropivacaina y 1% de lidocaína con 1:100000 de adrenalina varios minutos antes de la incisión. Otro recurso para controlar el sangrado desde el colgajo es con el uso de clips Raney (Mizuho Medical Inc., Tokio, Japón) en la línea de incisión, y retracción o tensión del colgajo con ganchos o tensión suficiente en los separadores lineales de la herida. Cualquier otro punto de hemorragia se controla arduamente durante el abordaje. Esto no sólo ahorra mucho tiempo y previene la distracción durante la parte crucial

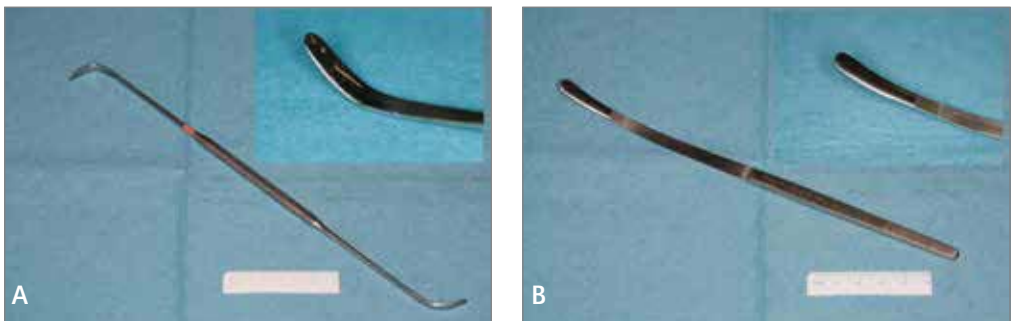


Figura 4-11. (a). El disector curvo tipo "Jone", utilizado para separar la duramadre de la superficie interna del cráneo. (b). El disector flexible tipo Yasargil útil para colgajos óseos más grandes.

de la cirugía sino también durante el cierre. La craneotomía no debe realizarse antes de tener completo control del sangrado de las capas de la piel.

La duramadre se abre sólo después de una cuidadosa hemostasia. Este es uno de los pasos que debe terminarse antes de empezar el siguiente. El sangrado del espacio epidural puede manejarse mediante la combinación de Surgicel®, pegamento de fibrina y suturas. Suturas permanentes para fijar la duramadre a los bordes de la craneotomía normalmente se realizan al final de cada procedimiento una vez que la dura ha sido cerrada, esto previene el acumulación de sangre en el espacio epidural además del estiramiento excesivo de la duramadre para cubrir pequeñas aperturas durante el cierre. En el caso de sangrado epidural profuso, las suturas de fijación de la duramadre pueden ser colocadas antes de abrir la duramadre. Inyectando suero salino en el espacio epidural provoca que el Surgicel® se expanda controlando el sangrado más eficientemente que el sólo tamponamiento con Surgicel®. El área que rodea la craneotomía se cubre con compresas empapadas en peróxido de hidrógeno y una compresa verde se adjunta a los ángulos de la craneotomía con grapas. La compresa verde se usa para aumentar el contraste del color en el campo quirúrgico y obtener una mejor imagen desde la cámara de video del microscopio y francamente el campo quirúrgico luce más limpio y de mejor aspecto. En general, el campo quirúrgico se llena de color rojo y especialmente en cámaras de microscopios más viejos pueden causar un problema significativo en la calidad de la imagen. La otra razón es para disminuir la cantidad de luz reflejada desde las compresas blancas que con intensidad alta pueden deslumbrarte. La duramadre se abre normalmente de forma curvilínea en una o varias piezas con base ancha y se eleva con múltiples suturas ajustadas para formar con sus bordes lo que

asemeja al techo de una tienda de campaña previniendo la salida de sangrado del espacio epidural. Estas suturas bajo tensión mantienen la compresa verde y son fijadas en los alrededores con pinzas hemostáticas (Crile, Dandy, u otras).

T&C:

¡Nunca continúes la cirugía antes de contener todos los sangrados!

T&C:

Mantén el campo quirúrgico tan limpio como sea posible. Así podrás visualizar todas las estructuras anatómicas de manera más fácil conduciendo a una mejor y más rápida cirugía.

4.9. PRINCIPIOS MICROQUIRÚRGICOS BÁSICOS DEL ESTILO DE MICRONEUROCIURUGÍA EN HELSINKI

4.9.1. Sencillo, limpio, rápido y preservando la anatomía normal

El concepto completo de los principios microquirúrgicos en el estilo de Helsinki puede ser resumido en las palabras "simple, rápido, limpio y preservando la anatomía normal".

Simple se refiere a realizar solo lo que es realmente necesario e intentar conseguir este objetivo con el mínimo esfuerzo posible. El intercambio de instrumentos se mantiene al mínimo, el repertorio de instrumentación se mantiene estándar y limitado. De esta forma tanto el neurocirujano como la instrumentista se familiarizan más rápidamente con los instrumentos y cierto pasos de la cirugía pueden ser estandarizados. Además, el mismo instrumento puede usarse para diferentes tareas como se explica más adelante.

Limpieza, un entorno sin sangrado es un factor clave para una cirugía microquirúrgica exitosa. Con alta magnificación, incluso un sangrado mínimo puede cubrir todo el campo quirúrgico haciendo la orientación imposible. La hemostasia es de máxima importancia pero además, también se debe elegir una estrategia quirúrgica que prevenga el sangrado lo más posible. Esto puede conseguirse seleccionando el abordaje apropiado y siguiendo los planos de disección naturales y sus limitantes. Todo sangrado debe detenerse tan pronto como sea posible, antes del siguiente movimiento. Además, la irrigación con solución salina puede usarse muy liberalmente para eliminar cualquier coágulo u obstrucción del campo quirúrgico.

T&C:

El agua despeja el campo quirúrgico y la mente, crea un descanso en la operación. Cuando tengas que pensar como proceder, irriga.

Preservar la anatomía normal, se refiere al respeto de los límites naturales y cisuras. La orientación bajo una alta magnificación es más fácil cuando la disección se hace dirigida a lo largo de estructuras anatómicas manteniéndolas intactas. Las estructuras anatómicas deberían ser invadidas solo cuando es absolutamente necesario para el procedimiento. Uno debe siempre elegir el abordaje menos invasivo y preservar la anatomía normal para minimizar la posibilidad de nuevos déficits postoperatorios.

Rápido, no significa que las cosas deberían realizarse apresuradamente, más bien es el resultado conjunto de los tres factores previos. La mayoría del tiempo perdido durante una cirugía es por una escasa planeación, un mal o inapropiado abordaje y por situaciones indeseables como el sangrado. Con la correcta estrategia quirúrgica y la prevención de problemas durante la cirugía se aumenta la velocidad de ésta con el tiempo, esto se adquiere con la experiencia. Es más fácil mantener una concentración adecuada durante un procedimiento más corto, no se cometen errores tan fácilmente y se convierte en costo-efectivo, ya que así uno puede realizar más cirugías en un mismo tiempo. Pero, especialmente al inicio de la carrera, uno debe concentrarse más en la calidad de la realización que en la velocidad. La velocidad vendrá con la experiencia.

T&C:

En muchas de las llamadas cirugías "heroicas y duraderas", la mayoría del tiempo en realidad se pierde en corregir los propios errores. Especialmente para detener el sangrado provocado por el mismo neurocirujano.

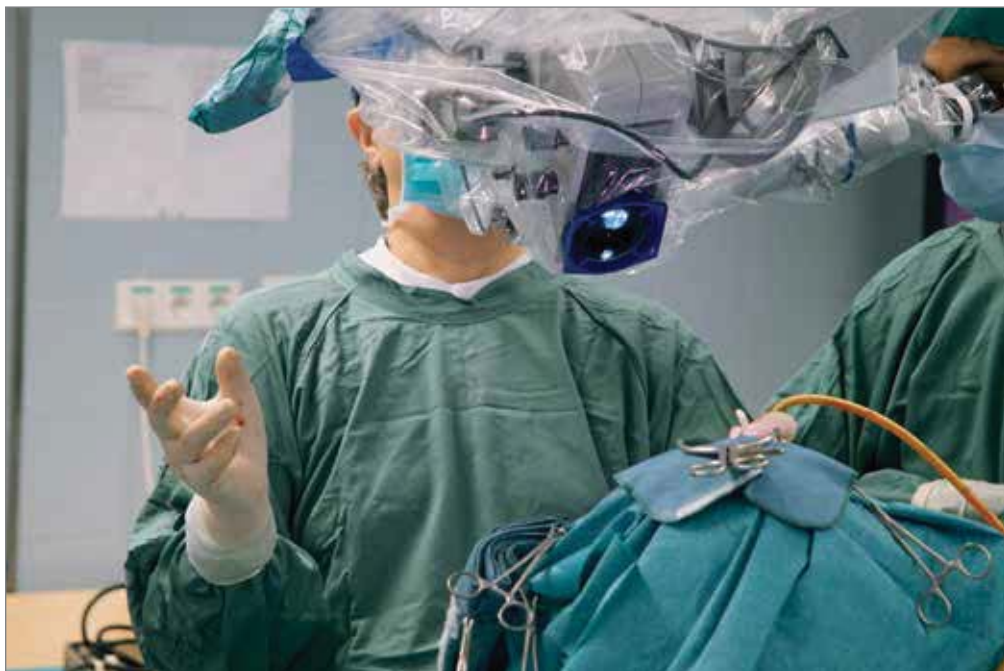

Figura 4-12. La mano derecha en espera de un instrumento, mientras se mantienen los ojos en el microscopio.

4.9.2. Movimientos bajo el microscopio

Se considera sagrado por muchos neurocirujanos usar los microinstrumentos sólo bajo visión directa del microscopio. Ellos retiran absolutamente todos los instrumentos del campo quirúrgico, de la proximidad de estructuras importantes y cruciales si los ojos no están en el campo quirúrgico. La preocupación es que si no tienes visión directa, no estás seguro lo que tu mano o instrumento están haciendo. Esto sin embargo enlentece la cirugía ya que todo instrumento tiene que ser llevado al campo quirúrgico un sin número de veces. Para realizar una cirugía más fluida y efectiva, se necesita dominar la técnica llamada "mano ciega", lo que significa un movimiento sin control visual directo. La primera maniobra ciega que se domina fácilmente es el cambio de instrumentos a la mano derecha. Significa que la mano derecha se retira del campo quirúrgico y el instrumento en esta mano es cambiado por el instrumentista mientras la visión se mantiene todo

el tiempo en el campo quirúrgico a través del microscopio (Figura 4-12). Esta maniobra es relativamente fácil ya que la visión se mantiene en la mano y el instrumento más cruciales en el campo quirúrgico. Una adaptación más exigente y útil de la técnica de la "mano ciega" se produce en situaciones cuando un instrumento se mantiene en el campo quirúrgico sin visión directa, mientras que el neurocirujano mantiene sus ojos fuera del microscopio y mira a otro sitio; esto puede hacerse por ejemplo para ajustar el microscopio o tomar un cotonoide (Figura 4-13). Se realiza normalmente sólo por momentos breves y la mano y el instrumento deben mantenerse exactamente en la misma posición que antes.

El estilo del Profesor Hernesniemi tiene un ritmo y fluidez en las cirugías que es evidente en el uso de la "mano ciega" derecha o izquierda indistintamente. Lo que es una manifestación

de confianza y fluidez adquirida para realizar esto regular y perfectamente.

La tarea se realiza de forma inconsciente, parecida a la forma que un guitarrista puede tocar rápidamente notas complicadas sin mirar sus dedos. La habilidad aparece después de mucha práctica y experiencia. Cuando estas familiarizado con tus sentidos y habilidades puedes ir más rápido. Y si mantienes un instrumento quieto y sin moverse quizá no necesites comprobar la posición del instrumento a cada momento. Estás seguro donde está por tus otros sentidos. Una mano izquierda giratoria y estable (ocasionalmente la derecha) puede acortar el tiempo de clipaje temporal, disminuir la necesidad de re-exposición o disección repetida y retracción. Esto te permite mover y ajustar la posición del microscopio o apoyabrazos, coger cotonoides o Surgicel® e incluso elegir el mejor clip aneurismático con inspección visual. Todo esto manteniendo la mano izquierda completamente inmóvil cerca de estructuras cruciales, mientras que el cuerpo puede incluso girar sobre la mano del instrumento.

También la función intercambiable de la mano derecha e izquierda como pequeños retractores es beneficiosa. Esto es muy útil, por ejemplo, en una rápida y fluida disección subfrontal para la apertura de la lámina terminal. Cuando te encuentras con un cerebro edematoso con hidrocefalia o hemorragia, es mejor ser rápido. Para progresar, se evitan periodos sin acción, aunque apresurarse tampoco es aconsejable. Si hay un movimiento rápido y seguro que puede compensar por dos, este movimiento debe

ser realizado. La velocidad tiene su origen en omitir movimientos innecesarios y evitar posibles problemas, no en hacer las cosas de una manera abrupta o apresurada.

Este estilo demanda fuerza, estabilidad, apreciación del campo quirúrgico, percepción de profundidad, tacto del tejido y una percepción de la posición propia. El neurocirujano puede sostener el aspirador para aspirar, como retractor o para mantener planos de disección. Bajo visión directa puede ser un punto de referencia en el campo quirúrgico tras cambiar el instrumento de la mano derecha. Tras mucha práctica y familiaridad, el microneurocirujano combina el sentido de la visión, el sentido del tacto por los tejidos y la propiocepción para obtener un alto grado de concientización respecto a dimensiones quirúrgicas, profundidad de la herida y relación de los instrumentos a estructuras cruciales. Un neurocirujano entrenado al estilo de Helsinki, tiene una forma rápida y excelente de combinar aspiración, microtijeras o bipolar en una herida pequeña y moverlas con precisión y fluidez sobre pequeños nervios y vasos mientras se realiza disección, corte, coagulación, excisión, oclusión o incluso sutura en profundidad; sin molestar otras estructuras y sin retirar y volver a introducir repetidamente el mismo instrumento y sin intervalos innecesarios. El tener en cuenta estas técnicas es útil en el entrenamiento. Esto es mejor apreciado al observar a muchos cirujanos experimentados "en vivo" en el quirófano, prestar atención a la postura de su cuerpo, movimientos de las manos y a la técnica quirúrgica bajo el microscopio.

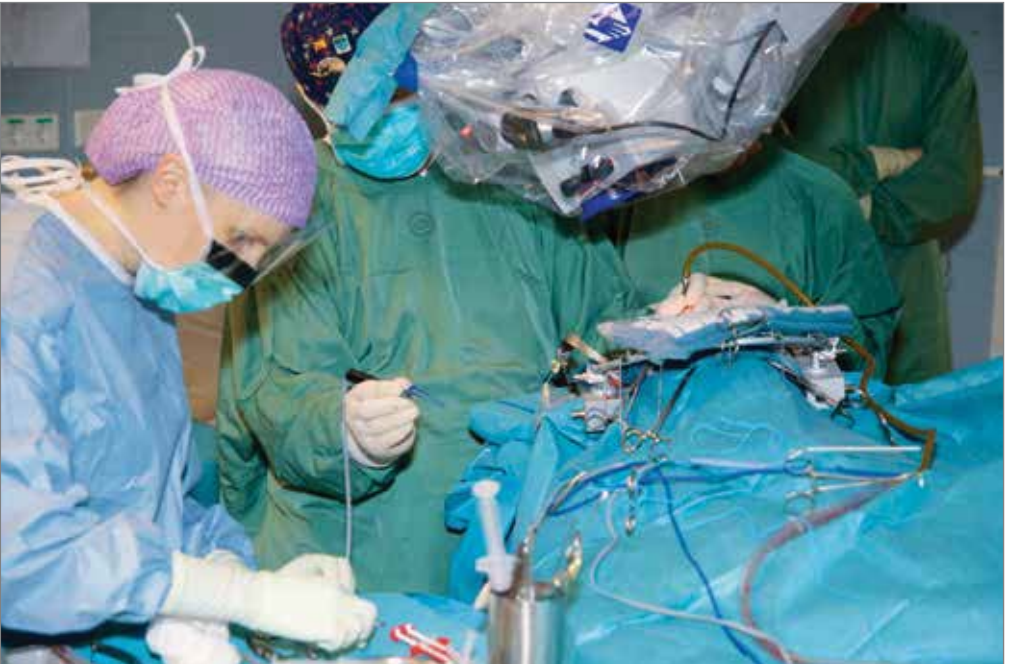

Figura 4-13. Mirando fuera del microscopio, mientras la mano izquierda (sosteniendo el aspirador) permanece en el campo quirúrgico.

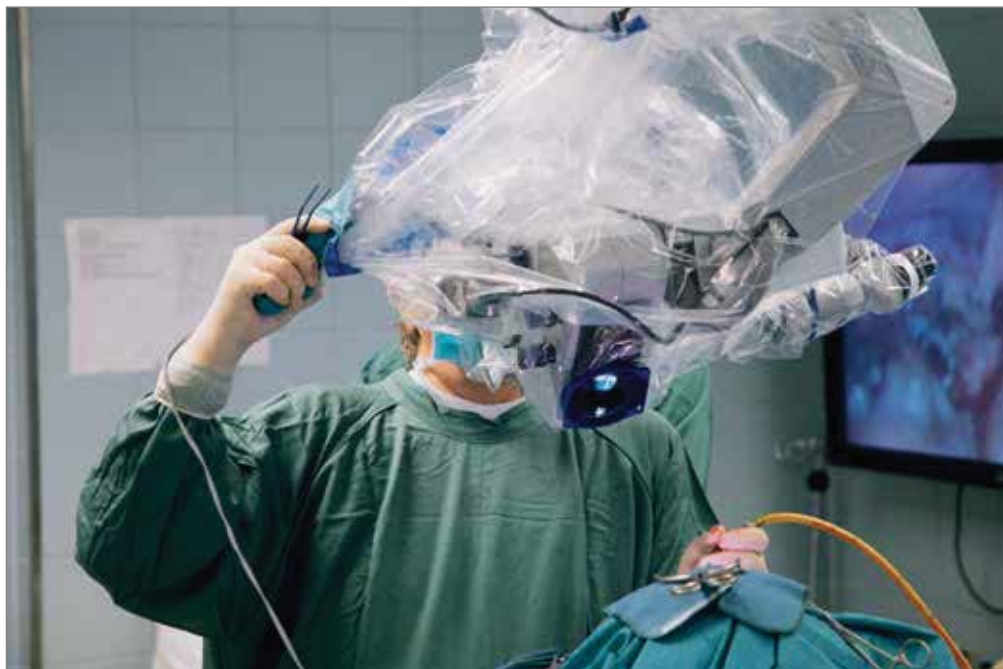

Figura 4-14. Ajustando el microscopio sólo con la mano derecha. Esto se puede hacer incluso con la mano derecha aún sosteniendo un instrumento.

4.9.3. Movimiento del microscopio

Una de las características distintivas del estilo de neurocirugía de Helsinki es el movimiento constante del microscopio. Con el control bucal es posible mover el microscopio en plano horizontal y vertical (Figura 4-6 página 77). Especialmente el movimiento vertical es crucial pues es usado para enfocar. Con una distancia focal fija, pequeños movimientos verticales con el control bucal se usan para enfocar dentro de un campo quirúrgico profundo. También pequeños movimientos traslacionales se puede realizar usando solo el control bucal. Todos estos movimientos son necesarios especialmente cuando se opera bajo gran magnificación. El autofocus no se usa con el control bucal; es más, éste lo único que hace es mover el microscopio fuera de foco continuamente. Con el pulgar derecho el neurocirujano puede ajustar la magnificación o la distancia focal del microscopio mientras se estabiliza con el control bucal. Para

girar y cambiar el ángulo de visión se requiere también la mano derecha. Pero incluso aquí con el control bucal como un segundo punto de contacto, el microscopio puede girarse sólo con una mano mientras que la izquierda sujetando el aspirador puede mantenerse en el campo visual como un punto de pivote (Figura 4-14). La postura de pie da más libertad incluso para cambios rápidos y extremos del ángulo de visión. Normalmente, cuando se observa al neurocirujano que domina esta técnica, éste parece como si bailara alrededor del paciente mientras que el microscopio está flotando.

T&C:

El control bucal es una de las grandes introducciones del Profesor Yaşargil. ¡Es sorprendente que muchos neurocirujanos no lo usen!

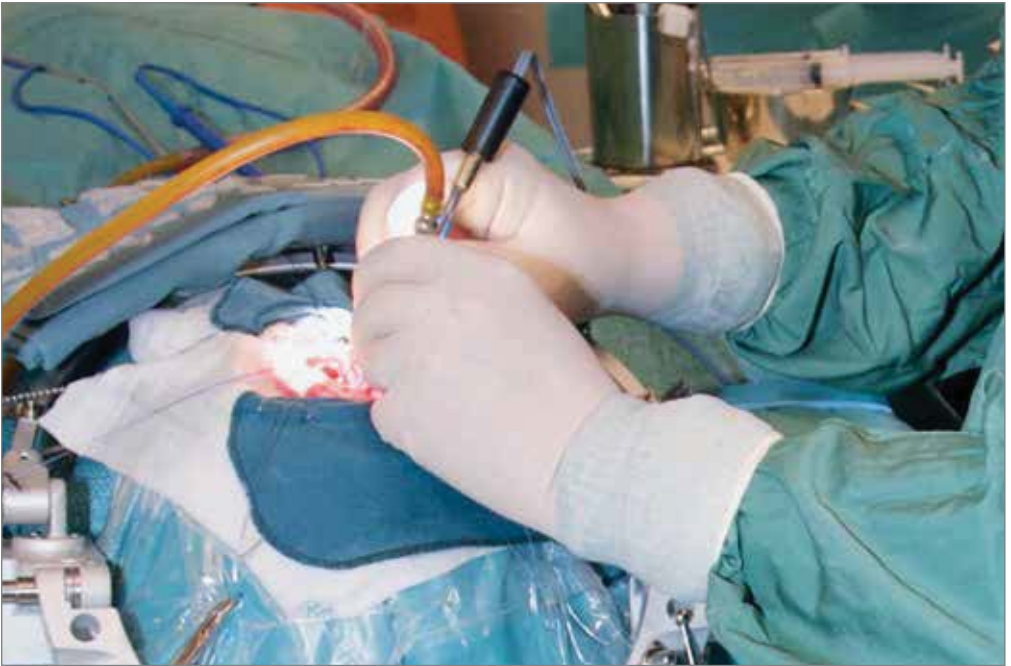

Figura 4-15. Para un neurocirujano diestro, la mano izquierda se utiliza principalmente para controlar la aspiración, la mano derecha para los otros instrumentos.

4.9.4. Mano izquierda – aspiración

Para un cirujano diestro, la aspiración se realiza con la mano izquierda (Figura 4-15). El aspirador puede ser el instrumento más peligroso si no se usa de manera adecuada. Pero en manos entrenadas no sólo permite aspirar, sino también inspección, retracción y disección. Incluso la variedad de sonidos producidos por el aspirador, proporcionan al cirujano, asistente e instrumentista, información sobre el estado, la consistencia, la naturaleza y el carácter del fluido o tejido que se encuentra en la punta. La fuerza de la aspiración debe ser regulada con el uso del pulgar que se desliza a través de tres agujeros en la base del tubo de succión (Figura 4-16). El personal en la sala de quirófano debe estar listo para regular la fuerza de la aspiración en un momento dado. El tubo anexo al aspirador de metal debe ser de buena calidad (ej. Goma de silicona), ligero y flexible que no impida los movimientos de la mano izquierda.

Usamos a menudo dos o tres diferentes diámetros de aspiradores con tres longitudes (corta, media y larga). Un aspirador seco o manchado con sangre coagulada puede adherirse al cerebro adyacente. Por lo tanto, se debe limpiar y humedecer para facilitar su función como un suave y útil retractor. Muy importante, la punta de la succión debe revisarse regularmente para asegurar que no hay ángulos agudos o filosos producidos por ejemplo por el uso de fresas de alta velocidad. La irrigación frecuente previene la adherencia de los instrumentos a los tejidos, remueve los detritus y limpia la imagen en la mente del cirujano. El uso del irrigador se discute en la sección 4.9.10.

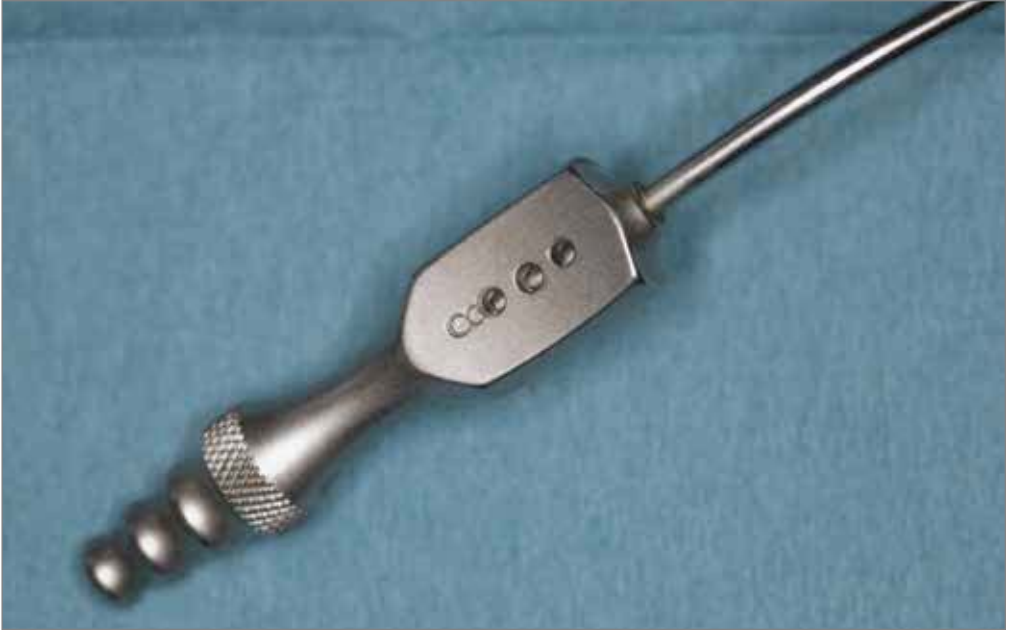

Figura 4-16. Tres agujeros en la base del tubo del aspirador permiten controlar la fuerza de aspiración deslizando el pulgar.

4.9.5. Mano derecha

La mano derecha se usa generalmente para las pinzas bipolar pero también para el microdisector, microtijeras, aplicador de clips, fresado, aspirador ultrasónico y sonopet. Hay varias formas y estilos de cómo usar la mano derecha, que son evidentes cuando se observa a diferentes neurocirujanos y diferentes departamentos. Algunos hacen poco uso de las pinzas bipolares para diseccionar y usan el disector o incluso pinzas finas. La mano derecha se usa también para ajustar el microscopio y moverlo. Al principio es más fácil realizar estos ajustes con una mano vacía, pero con el tiempo uno aprende a manejar el microscopio mientras se sostiene el bipolar en la mano derecha.

4.9.6. Pinzas de Bipolar

En el estilo de microneurocirugía de Helsinki las pinzas de bipolar se utilizan frecuente y eficazmente para inspección y disección de estructuras y planos anatómicos. Las pinzas de bipolar abren por sí mismas, y siempre y cuando la fuerza de apertura sea adecuada, puede ser utilizada para abrir planos aracnoideos, separar membranas, macerar tejido tumoral previo a la citorreducción, disecar gliomas internamente usando la función de coagulación y obviamente coagular el tejido.

Hay sobre todo dos longitudes de pinzas bipolares usadas por el Prof. Hernesniemi. Para ambas longitudes hay versiones agudas y romas de las pinzas. Hay otras longitudes disponibles si se necesitan pero la mayoría del tiempo estas dos longitudes son suficientes. En situaciones donde se coagula repetidamente como en gliomas o cirugía de MAV, dos o más pinzas de la misma clase se intercambian y limpian repetidamente por la instrumentista para ahorrar tiempo. Las pinzas bipolares tienen muchas funciones posibles. Pueden usarse como disector usando sus puntas, pueden macerar y coagular el tejido tumoral y finalmente su eje puede funcionar como un microretractor. Limpiar las puntas es esencial para la disección bajo magnificación. Las pinzas bipolares curvas o anguladas ayudan en lugares que son difíciles de alcanzar, detrás de ángulos, como por ejemplo el surco olfatorio.

El uso de las pinzas bipolares para disección roma es sistemáticamente demostrado en muchos de los videos microquirúrgicos que muestran abordajes para aneurismas y tumores. Es probablemente mejor observado durante la apertura de la cisura de Silvio, disección del ángulo ponto-cerebeloso o durante la disección del abordaje interhemisférico. Hay una tendencia natural de las pinzas bipolares a abrirse y esto se usa eficazmente para separar planos de tejido. Se realiza con disección roma, usando pinzas de bipolar roma entre planos de tejido,

como por ejemplo capas aracnoideas, o borde tumor/cerebro. Se puede hacer una disección aguda usando la pinza bipolar aguda para cortar sobre los planos de tejido como cuando se abre la lámina terminal. La pinza bipolar se usa también para evaluar y medir la consistencia de los vasos mediante una oclusión ligera del vaso o evaluar la consistencia de un aneurisma u otra lesión mediante el descanso de la punta de las pinzas bipolar sobre ellas.

Cuando se coagula, es importante dejar un pequeño espacio entre las puntas de la pinza lo que permite una adecuada coagulación y también preferiblemente usar la coagulación de forma intermitente para disminuir la carbonización que a menudo cubre la punta de las pinzas bipolar. Esta técnica de abrir-cerrar o de oscilación de la coagulación es básica y útil, así como el uso de pequeñas cantidades de irrigación. Permite una mejor coagulación y previene que las puntas de la pinza bipolar se peguen entre sí o al tejido adyacente. La "Coagulación sucia", una técnica usada en la cirugía de las MAVs o en tumores muy vascularizados sirve para coagular pequeñas arterias perforantes con una pared de vaso casi inexistente tomando parte del tejido cerebral entre las puntas de las pinzas y coagulando los vasos a través de esta masa de tejido cerebral.

4.9.7. Microtijeras

Las microtijeras se usan de forma delicada y fina para separar las membranas aracnoideas, no solo usando la parte afilada sino también la parte roma y cerrada de las puntas. La punta de las microtijeras es a menudo usada para retraer pequeños o medianos vasos, nervios craneales o incluso inspección de aneurismas. Esta habilidad de usar de forma gentil y precisa instrumentos comunes para diferentes funciones, evita el intercambio innecesario de varios microinstrumentos. Lo que mantiene la mesa de la instrumentista libre de instrumentos innecesarios acortando el tiempo de la cirugía.

4.9.8. Cotonoides o lentinas

Los cotonoides o lentinas deben estar presentes en varios tamaños cerca del campo quirúrgico. Normalmente preferimos cotonoides sin cordones, ya que estos fácilmente se enredan y enganchan entre si y son frecuentemente jalados fuera de su lugar de forma accidental. Además los cordones fácilmente obstruyen parte del campo quirúrgico en localizaciones más profundas. Por otra parte, el uso de los cotonoides sin cordón requiere siempre una meticulosa revisión de todo el campo quirúrgico para no olvidar ninguno, sobre todo en grandes resecciones donde ciertas estructuras puedan bloquear la visión.

Los cotonoides pueden usarse para diferentes objetivos:

- Para facilitar la aspiración no traumática en tejido neural y cerca de vasos cerebrales.



Figura 4-17. Cotonoides y piezas de Surgicel® fibrilar colocados en una almohadilla situada al lado del campo quirúrgico; repuestos continuamente por la instrumentista durante la operación.

4.9.9. Disección cortante y roma

- Para proteger estructuras neurales o vasculares durante la disección y abordaje. Por ejemplo durante la apertura de la duramadre para proteger la corteza cerebral.
- Protección del tejido neural desde el ángulo afilado de un retractor, aspirador o bipolar.
- Para cubrir las zonas de alrededor donde Sonopet y Cusa se usan y para prevenir la acumulación o adhesión del hueso y otras estructuras.
- Efecto de taponamiento y hemostático.
- Para usar disección atraumática para separar planos por ejemplo entre el tumor y las estructuras adyacentes.
- Disección de pequeños vasos alrededor del tejido neural.
- Prevención del colapso de la pared de la cavidad durante la cirugía de tumores grandes, mientras se realiza efecto de taponamiento para el sagrado venoso continuo.
- Para tamponar pequeños sangrados venosos durante la disección, por ejemplo de la cisura de Silvio.
- Usar como pequeñas masas expansivas que pueden utilizarse para mantener una cisura disecada y abierta durante por ejemplo la cirugía de aneurismas de ACM, o durante el abordaje interhemisférico.
- Para mantener un clip temporal por un lado o para orientar la cúpula del aneurisma a una mejor posición para el clipaje final.

Los cotonoides no deben ser colocados cerca de un área donde se va a usar la fresa ya que a menudo son enganchados y torsionados por esta, pudiendo provocar daño en el tejido circundante.

La disección cortante significa cortar a través de los planos de los tejidos y la disección roma es avanzar entre los planos de los tejidos y los límites anatómicos. El uso de microtijeras para cortar membranas o adhesiones aracnoideas es un ejemplo clásico de disección cortante. La aracnoides también puede ser abierta punzándola con pinzas bipolares de punta fina, cortarla con un bisturí especial de aracnoides o rasgarla usando pinzas finas de relojero. Una alternativa barata al bisturí de aracnoides es una aguja desechable afilada, recta (la normalmente usada para tomar muestras de sangre) conectada a una jeringa de 1 ml que trabaja como su agarradera. La disección roma es normalmente realizada entrando en un plano natural y siguiendo este plano mientras se separa este plano cada vez más. Los métodos más comunes en nuestra práctica son el uso del bipolar, microdisectores, pequeños cotonoides y lo más importante el uso de la disección con agua (ver adelante).

4.9.10. Irrigación y disección con agua

La irrigación se usa deliberadamente y en grandes cantidades en toda la cirugía. Sus principales usos son:

- Mantenimiento del campo quirúrgico limpio
- Identificación de sangrados
- Prevenir que los tejidos se resequen y se peguen a los instrumentos.
- Disección con agua

Para irrigar usamos solución salina fisiológica, se utiliza una jeringa normal de 20 ml con aguja de punta roma, recta y larga con un agujero de buen diámetro. Quizás en Helsinki, el método más popular y distintivo de disección es la disección con agua. Fue descrito y popularizado por el Dr. Toth en Budapest y quizá no se la ha dado la importancia que merece. ¡Es efectivo, sencillo y barato! La disección con agua se usa para separar planos naturales. Primero se identifica el ori-

gen del plano, luego se inyecta solución salina, usando una jeringa de mano, en este plano de disección para ampliarlo y expandirlo facilitando la identificación de nuevos planos de disección y estructuras. La misma técnica puede usarse para expandir cualquier borde o plano, por ejemplo cuando se disecciona un tumor extra-axial, se abre la cisura de Silvio o se disecciona una MAV.

4.9.11. Retracción mínima

En el estilo de microneurocirugía de Helsinki, siempre que es posible no se usan retractores. Hay algunas excepciones donde el retractor Suggita de punta estrecha se usa, como en algunos aneurismas de la arteria comunicante anterior o cuando se remueve una lesión profunda como por ejemplo un meningioma intraventricular o un quiste coloidal del tercer ventrículo. Luego hay ciertos abordajes, como el subtemporal hacia el tope de la arteria basilar que simplemente no se puede realizar sin un retractor ancho, aun cuando se usa un drenaje lumbar para liberar LCR.

En vez de ello, es principalmente el uso de un aspirador de calibre apropiado y las pinzas bipolar junto con cotonoides que retraen gentilmente el tejido pero más que ello mantienen el espacio quirúrgico ya obtenido, por ejemplo en la disección subfrontal para un aneurisma cerebral o para abrir la lamina terminal. Al principio se usan las pinzas bipolar para retraer y el aspirador para liberar LCR y luego el aspirador se usa para mantener el espacio ganado mientras las pinzas bipolar siguen trabajando. Esta maniobra es importante de entender y es probablemente mejor comprendida observando los videos, sobre todo en la apertura de la lámina terminal. En manos experimentadas el papel de microretractor de la succión o de las pinzas bipolar es constante e inconscientemente intercambiado. Esto permite al cirujano casi escurrirse sobre planos naturales, por ejemplo en la disección subfrontal.

4.10. CIERRE

En Helsinki, el cierre de la herida, incluida la piel, se realiza bajo la magnificación del microscopio. Es una práctica excelente para el entrenamiento quirúrgico. Al mismo tiempo, debido a la magnificación y buena iluminación la hemostasia se consigue más fácilmente bajo control visual. Uno siempre debe tener confianza en como echarse para atrás, así es que saber cerrar bien es necesario antes de poder avanzar a otros procesos más complejos.

El cierre se realiza por capas. La duramadre se cierra de forma hermética si es posible con sutura de 3-0 o 4-0 usando aguja atraumática. Defectos duros pequeños son sellados con pegamento de fibrina, para defectos duros grandes se usa periostio pediculado o algún injerto dural comercial, muchos de los cuales están disponibles en diferentes compañías. Las suturas de elevación/fijación de la duramadre en los bordes de la craneotomía se usan para detener el sangrado del espacio epidural y el uso de Surgicel® en este espacio aumenta el efecto hemostático. La duramadre se superpone con algo de Surgicel® antes de recolocar el colgajo óseo; luego éste se fija con dos o más Craniofixes de Aesculap. Solo en grandes colgajos óseos se utilizan una o varias suturas de elevación dural centrales. El músculo se cierra en una o varias capas con suturas absorbibles 2-0. La fascia del músculo debe ser continua si es posible. La siguiente capa, la gálea subcutánea se cierra con sutura continua o discontinua 3-0 absorbible. Se debe tener cuidado de aproximar los dos bordes de la herida al mismo nivel para un resultado cosmético óptimo. Grapas se usan para la piel y se retiran después de 5 o 7 días. No usamos drenajes, mejor confiamos en una hemostasia meticulosa. La única excepción para el uso de drenajes es en grandes hemicraniectomías o craneoplastías en trauma o pacientes con infartos cerebrales.

4.11. FACTORES CLAVES EN EL ESTILO DE MICRONEUROCIROLOGÍA DE HELSINKI

Los factores e ingredientes claves del estilo de microneurocirugía en Helsinki que hacen la cirugía más fluida y rápida son los siguientes:

- Consistencia en la preparación. Un método recalado y seguro que incluye chequeos y procedimientos basados en principios y buenos razonamientos clínicos. Los hábitos contienen pasos y chequeos para evitar problemas. Tener consistencia en la cirugía en todas sus etapas. Todos los involucrados en la cirugía deben saber que necesitas, que quieres y que esperar.
- Cirugía rápida porque es mejor que la lenta. No significa apresurarse. Si hay un movimiento que puede compensar por dos, hazlo. Se eficiente.
- Entrenamiento continuo. Para conseguir velocidad y destreza en microneurocirugía, se necesita mucho entrenamiento.
- Tranquilidad y reflexión. Aunados a una habilidad de adaptación para la acción y lo que la situación demande.
- Respeto para el equipo de trabajo. Siendo amable, comprensivo, agradable y respetuoso para todo el personal, pero firme y sin comprometer el estándar de calidad para los pacientes.
- Trabajar duro. No hay sustituto para el trabajo duro y con dedicación.

Características más sutiles y específicas en las técnicas y el estilo quirúrgico del Prof. Hernesniemi son las siguientes:

- El intercambio de funciones entre la mano derecha e izquierda. Ambas manos trabajan con el mismo objetivo. Todo el tiempo los movimientos son perfectamente ponderados y tan atraumáticos como es posible. Esto permite procedimientos más rápidos y sutiles, tales como el abrir la lámina terminal cuando hay un cerebro edematoso.
- El uso mínimo de retractores traumáticos fijos. Es mucho más seguro el uso de gran magnificación en el microscopio y el uso suave del instrumento en la mano izquierda como retractor.
- El uso máximo y eficiente de pocos microinstrumentos. Las señales de las manos para estos instrumentos comunes permiten a la instrumentista anticiparse al siguiente movimiento. Instrumentos especiales deben estar disponibles, pero su uso limitado y breve.
- El cambio a ciegas de instrumentos con la mano derecha y el uso constante de la mano izquierda como pivote cuando es necesario mirar fuera del microscopio. Esto evita la pérdida de la función retractor de la mano izquierda, así como la pérdida de planos quirúrgicos y el espacio que se ha obtenido durante la disección más temprana. Además evita la repetitiva retirada y inserción del instrumento en la mano izquierda en el campo quirúrgico.
- Evitar pasos innecesarios, pausas y retrasos. Se puede tomar un descanso cuando es seguro hacerlo. Pero la acción general se mantiene centrada en el objetivo y cada movimiento debe aproximarte al objetivo.
- El trabajo de equipo con la instrumentista. La enfermera instrumentista debe saber cuándo, qué y porqué algo es necesario. Por eso es importante tener consistencia y mantener las cosas ¡rápidas, seguras y simples!
- No comprometer las necesidades de un abordaje para una cirugía exitosa. Un plan cuidadoso y evitar problemas preventivamente resulta en una fluida ejecución de la cirugía
- Una música suave, neutral en la sala de quirófano ayuda a relajar al equipo.

4.12. LISTA DE HÁBITOS GENERALES E INSTRUMENTOS DEL PROF. HERNESNIEMI

Los hábitos y costumbres del Prof. Hernesniemi según las notas de las enfermeras. La lista se actualiza regularmente y se usa como referencia y como material de entrenamiento para las nuevas enfermeras.

- Siempre en posición de pie durante la cirugía (excepto en la cirugía de bypass).
- Fijación con cabezal de Sugita y siempre con tornillos de adulto, incluso en niños.
- Antes de cubrir el campo quirúrgico, él coloca compresas abdominales y un gran film Opsite sobre la zona.
- Tamaño L de bata quirúrgica hecha con microfibra.
- Apoyabrazos
- Cubierta de mayo para el apoyabrazos.
- Tubo de succión Medena (astra Tech).
- Bisturí para piel # 23(ej. Aesculap BB523).
- Bisturí para abrir duramadre #15 (ej. Aesculap BB515).
- Cotonoides o lentinis sin cordón.
- Surgicel® fibrilar.
- Cera para hueso (ej. Aesculap 1029754)
- Trepano grande (ej. Aesculap GB302R)
- Usa el craneotomo sin el protector dural por ejemplo para los agujeros de elevación.
- Pegamento de fibrina (ej. B. Braun Tisseel Duo Quick) debe siempre estar preparado con punta recta.
- Diatermia en 50 (modelo Malis), bipolar en 50 en el inicio, tras apertura dural en 30, para aneurismas en 25, con punta aguda en 20.
- Sobre la zona quirúrgica pequeñas compresas húmedas con agua oxigenada y un paño verde que se fija con grapas de piel alrededor del campo quirúrgico.
- En el inicio, una cánula de succión corta numero 12 (ej. Aesculap GF409R); tras la craneotomía una cánula de succión numero 8 (ej. Aesculap GF406R); la distancia depende de la profundidad (tres distancias diferentes).
- Solución de papaverina preparada para todas las cirugías de aneurismas y tumores vascularizados.
- Suturas para elevación de la duramadre – safil violeta 3-0 hrt22 (ej. Aesculap C1048329).
- Suturas durales: safil violeta 4-0 hrt22 (ej. Aesculap C1048329).
- En cirugía espinal, sutura de Prolene 4-0.
- Punta de irrigación con aguja de acero roma reutilizable.
- "Aguja-Bisturí"= Jeringa de 1 ml con aguja rosa hipodérmica de 18 g.
- MAVs y fístulas carotidocavernosas: gran cantidad de pegamento de fibrina (Ej. B. Braun Tisseel duo Quick).
- En todas las re-craneotomías, el colgajo óseo se sumerge en solución de antibiótico (cloxacilina), después es sumergido en solución salina antes de recolocar.
- Para levantar el tentorio en el abordaje subtemporal – pequeño(s) clip(s) de aneurisma (ej. Aesculap FT210T).
- Pequeñas aperturas: el uso de micropor-taagujas Snowden-Spencer (ej. Aesculap BM302R) y pinzas de Adson (ej. Aesculap BD510R) o micro bayoneta (ej. Aesculap FD111R, BD836R).
- Microportaaguja estrecho y largo DIADUST (ej. Aesculap BM327R).

- Para catéter ventricular delgado un catéter integrado con bario y cánula intravenosa verde.
- Pegamento para niños: Histoacryl® de Braun (por ejemplo para envolver aneurismas).
- Para fresar en cirugía espinal solo puntas largas, no puntas extensibles.
- Safil 2-0 suturas para músculo y suturas subcuticulares (ej. Aesculap C1048031), cierre de piel con grapas quirúrgicas.
- 2 CranioFix pequeños.

Craneotomía e instrumentos

- Sistema de fresado de alta velocidad Stryker
- Broca esférica cortante (D5.0mm)
- Broca esférica de diamante (D5.0mm)
- Perforador craneal Hudson D6/9 mm (ej. Aesculap GB302R)

Microinstrumentos estándar del profesor

• Pinzas Bipolar

- Pinzas de bipolar "Palo de hockey" (ej. Aesculap GK972R, GK974R)
- Pinzas de bipolar de 19.5 cm regular (ej. Aesculap GK940R)
- Pinzas de bipolar de 16.5 cm romo (ej. Aesculap GK900R)
- 2 Pinzas de bipolar aguda de 16.5 cm (ej. Aesculap GK899R)
- 2 pinzas de bipolar aguda de 19.5 cm (ej. Aesculap GK929R)

• Cánulas de succión

- Longitud Largo, 5 Fr (ej. Aesculap GF413R)
- Longitud Largo, 7 Fr. (ej. Aesculap GF415R)
- Longitud Medio, 6 Fr. (ej. Aesculap GF394R)
- Longitud Medio, 7 Fr. (ej. Aesculap GF395R)
- Longitud Medio, 8 Fr. (ej. Aesculap GF396R)
- Longitud Medio, 12 Fr. (ej. Aesculap GF399R)
- Longitud corto, 8 Fr. (ej. Aesculap GF406R)
- Longitud corto, 12 Fr. (ej. Aesculap GF409R)

• Punta de irrigación, de metal romo

- Corto
- 8 cm
- Pinzas hemostáticas HALSTED-MOSQUITO (ej. Aesculap BH111R)
- Espátulas cerebrales (ej. Aesculap FF222R)

• Aplicadores de clip

- Aplicador mini clip YAŞARGIL largo recto (ej. Aesculap FT474T)
- Aplicador mini clip YAŞARGIL largo angulado (ej. Aesculap FT477T)
- Aplicador mini clip YAŞARGIL corto angulado (ej. Aesculap FT470T)
- Aplicador de titanio estándar YAŞARGIL (ej. Aesculap FT482T)

• Microtijeras

- Microtijeras de disección cortas (ej. Aesculap FD103R)
- Microtijeras 12-17329
- Microtijeras rectas YAŞARGIL (ej. Aesculap FD034R)
- Microtijeras anguladas YAŞARGIL (ej. Aesculap FD039R)
- Tijeras Kamiyama

• Microdisectores/micro ganchos

- Microdisector 200 mm, 8" (ej. Aesculap FF310R)
- Microgancho agudo de 90° de angulación, 185 mm, 7 ¼" (ej. Aesculap FD375R)
- Microgancho de nervio y vasos (ej. Aesculap FD398R)

• Micropinzas

- Pinzas circulares para recoger tejido, tumores, etc. (ej. Aesculap BD766R)
- Pinzas circulares para recoger tejido, tumores, etc. (ej. Aesculap BD768R)
- Micropinzas cortas x 2 (ej. Aesculap BD330R)
- Pinzas de bayoneta con dientes (ej. Aesculap BD886R)

Cirugía occipital

- Si se abre en la línea media, el paciente está en posición sentada – los pacientes ancianos y niños son operados en decúbito prono (los casos de urgencia puede ser intervenidos en posición prono porque el técnico de la sala de quirófano no está presente).
- En el abordaje lateral suboccipital, el paciente esta en posición decúbito lateral – park bench y el cirujano está en cualquiera de los lados.
- Algunas veces se utiliza drenaje lumbar.
- Retractores curvos (retractor de mastoides) BV088R se usan en lugar de clips de Raney (ej. Aesculap FF015P) y ganchos Sugita.
- Instrumentos de craneotomía
- Pequeños algodones en las pinzas de Kocher (ej. Aesculap BF444R).
- Suturas de Vicryl no continuas en las capas de músculo para cierre.

Se puede necesitar:

- Pinza de tumor de Nicola (ej. Aesculap OF442R)
- Perforador de hueso Kerrisson, negro, removible, 2 mm (ej. Aesculap FK907B)
- Microtijeras curvas a la derecha
- Micro porta agujas largo DIADUST (ej. Aesculap BM327R)
- Sus propios microinstrumentos largos.
- Cánula de succión larga (ej. Aesculap GF413R, GF415R)

- Punta de irrigación larga
- Pinza Tumoral "Black Rudolf" 23-01049
- Pinzas circulares largas y grandes (ej. Aesculap FD216R)
- Pinzas circulares largas y pequeñas (ej. Aesculap FD314R)
- Microgancho largo, semiafilado, 23 cm (Aesculap FD330R)
- Microgancho largo, romo de 23 cm (ej. Aesculap FD331R)
- Pinzas de bipolar largas de 21.5 cm (ej. Aesculap GK775R)
- Pinzas de bipolar extralargas de 23.5 cm (ej. Aesculap GK791R)
- Microtijeras recta YAŞARGIL (ej. Aesculap FD038R)
- Microtijeras curva YAŞARGIL (ej. Aesculap FD061R)

Cirugía de Aneurisma

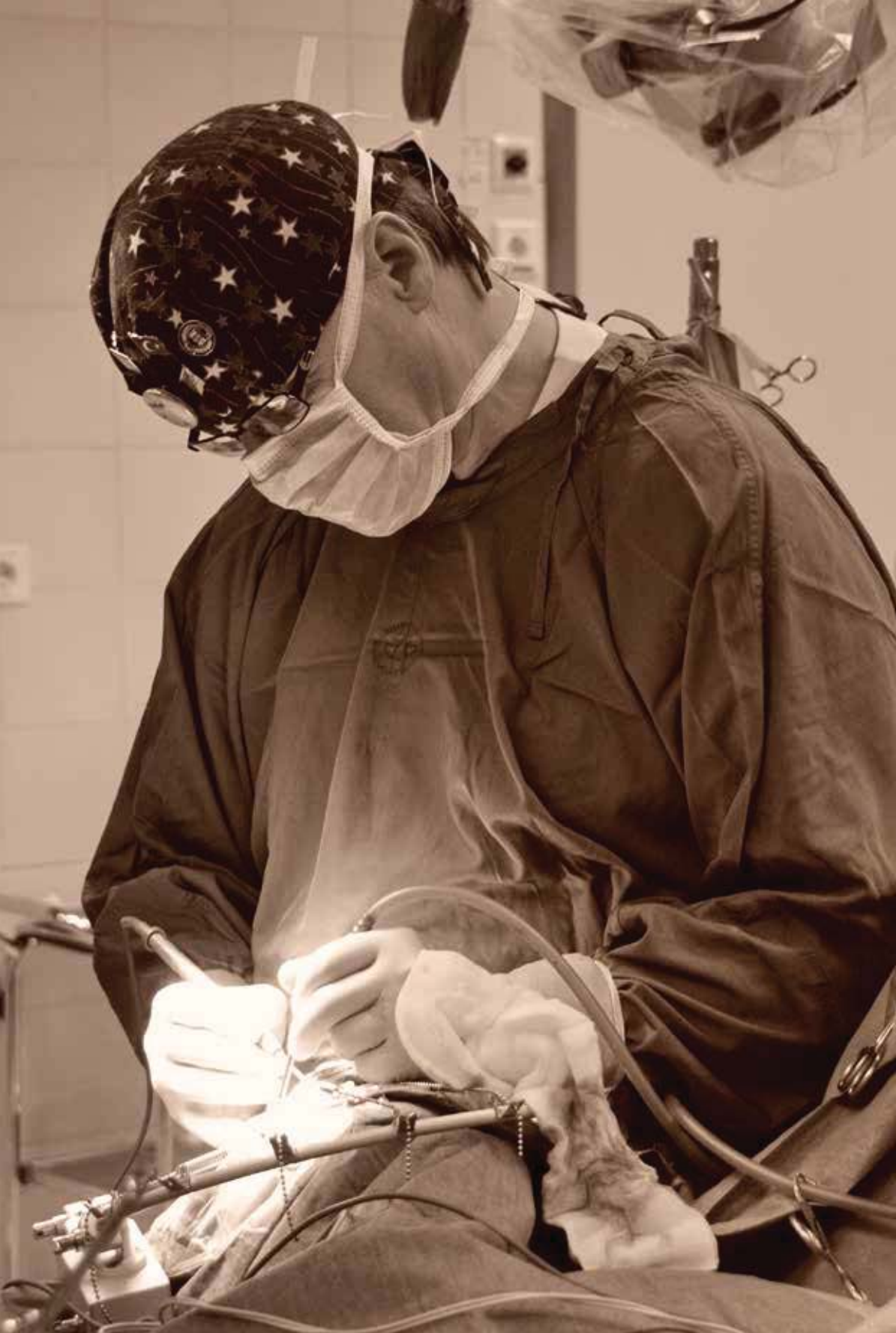- Su propio set de miniclips (principalmente miniclips de Aesculap, también algunos clips estándar de Aesculap y tres tamaños de clips rectos de Sugita).
- Papaverina
- Aplicador de clips en Doble bayoneta sin cerrojo (ej. Aesculap FT515T, FT516T).

Se puede necesitar:

- Segundo aspirador
- Su propio set de Sugita Clips
- Clips fenestrados de titanio YAŞARGIL (ej. Aesculap FT640T FT597T, etc.)
- Para elevar el tentorio mini clips de aneurisma.
- Histoacryl® azul (B. Braun 1050044), pegamento de niño para envolver aneurismas
- Si el aneurisma no puede ser totalmente clipado. Suturas 7-0 u 8-0 y microportaagu-
jas (ej. Aesculap FD245R, FD247R, FD092R, FD093R, FD120R).
- Aneurismas de ACM: aplicador de clip YAŞARGIL STANDARD (ej. Aesculap FT480T, FT470T).

Cirugía de MAV

- Equipo como en la cirugía de aneurisma
- Microclip KOPITNIK MAV
- CLIP aplicador para MAV
- Microinstrumentos de bypass
- Mucho pegamento de fibrina



5. ABORDAJES COMUNES

Cada uno de los abordajes descritos se demuestra también en los videos suplementarios, por favor ver Apéndice 2.

5.1. ABORDAJE SUPRAORBITARIO LATERAL

El abordaje craneal más utilizado en Helsinki por el Prof. Hernesniemi es indudablemente el abordaje supraorbitario lateral (SOL). El SOL ha sido utilizado en más de 4,000 operaciones para acceder a las patologías vasculares del polígono de Willis anterior, así como tumores extrínsecos e intrínsecos de la fosa anterior y de las regiones basales de los lóbulos frontales. El abordaje SOL es una modificación más subfrontal, menos invasiva, más sencilla y rápida del abordaje pterional clásico de Yaşargil. El SOL utiliza una incisión más pequeña, evita la laboriosa disección subfascial y se realiza una craneotomía más pequeña con menor extensión temporal que en el abordaje pterional.

En el abordaje SOL el colgajo cutáneo-muscular se efectúa en bloque como una sola capa y se disecciona solamente la parte anterior del músculo temporal. La disección parcial del músculo temporal disminuye el riesgo de problemas con la articulación temporomandibular, masticación, apertura bucal y atrofia muscular desfigurante tardía. La rama del nervio facial al músculo frontal no se lesiona al no ser expuesta, diseccionada o cortada durante la disección. Debido a la relativamente corta incisión cutánea y al pequeño colgajo óseo el cierre también es más sencillo. La población finlandesa generalmente tiene las cejas finas y claras. Esto excluye la posibilidad de utilizar una incisión en la ceja.

5.1.1. Indicaciones

El abordaje SOL puede ser usado para acceder a todos los aneurismas de la circulación anterior, con excepción de los aneurismas distales de la

arteria cerebral anterior. El abordaje SOL también puede ser utilizado para los aneurismas de la bifurcación basilar con una posición alta y en ocasiones hasta para los aneurismas de la arteria basilar-ACS. En adición a los aneurismas, el abordaje SOL puede ser utilizado para la mayoría de las patologías que incluyen la región selar, supraselar, los tumores de la fosa craneal anterior y de la cresta esfenoidal. El abordaje SOL es nuestra ruta preferida para entrar en la cisura de Silvio y las patologías que pueden ser accedidas a través de ésta.

Da un acceso excelente a la porción anterior de la cisura de Silvio y al extender la craneotomía más en dirección posterior y temporal, puede ser visualizada también la parte distal de la cisura de Silvio. Al ajustar la localización exacta de la craneotomía SOL, se puede conseguir tanto una exposición más frontal o más temporal. Esto en combinación con un posicionamiento bien planeado de la cabeza proporciona un excelente y fácil acceso a casi todas las patologías arriba mencionadas.

5.1.2. Posicionamiento

El paciente es posicionado en decúbito supino con los hombros y la cabeza elevados por encima del nivel cardíaco. La cabeza es fijada con 3 o 4 tornillos al cabezal y luego es: (a) elevada por encima del nivel cardíaco; (b) rotada de 15 a 30 grados hacia el lado contrario; (c) inclinada algo lateralmente; y (d) extendida o flexionada mínimamente (Figura 5-1a,b). Preferimos utilizar el cabezal de Sugita con un sistema de 4 puntos de fijación, porque además

de proveer buena fuerza de retracción por los ganchos de resorte, permite al cirujano rotar la cabeza durante la microcirugía. Si esta opción no está disponible, se puede rotar la mesa de ser necesario. La orientación de la cabeza es para permitir un ángulo cómodo para trabajar, hacia abajo y algo hacia delante. Sin embargo, la posición de la cabeza y el cuerpo está sujeta a cambios frecuentes de ser necesarios durante la operación. La posición exacta de la cabeza depende de la patología a ser abordada y se ajusta caso a caso. Se debe imaginar la localización y la orientación exacta de la lesión en 3D para planear óptimamente la posición de la cabeza. En general, la cabeza se rota menos hacia el lado contralateral que en el abordaje pterional estándar. Si la cabeza es rotada demasiado, el lóbulo temporal obstruye el fácil acceso a la cisura de Silvio. La extensión de la cabeza depende de la distancia cráneo-caudal de la patología desde la base de la fosa anterior craneal. Cuanto más alta la lesión, más necesaria la extensión de la cabeza. El límite superior

del acceso es de 15 mm desde la base de la fosa craneal anterior en la región quiasmática. Por otro lado, para las lesiones cerca de la base del cráneo, un poco de flexión de la cabeza puede ser necesaria. La inclinación lateral se utiliza para orientar la parte proximal de la cisura de Silvio casi verticalmente, lo cual ayuda en exponer la arteria cerebral media proximal y la arteria carótida interna.

5.1.3. Incisión y craneotomía

El área rasurada es mínima. Se realiza una incisión oblicua frontotemporal detrás de la línea de implantación del cabello (Figura 5-1a,b). La incisión termina unos 2-3 cm por encima del cigoma y se retrae parcialmente por ganchos de resorte en dirección frontal. Se colocan Clips de Raney sobre el borde posterior de la incisión (Figura 5-1c). El músculo temporal es separado verticalmente por una incisión corta y se coloca un gancho de resorte en la incisión para

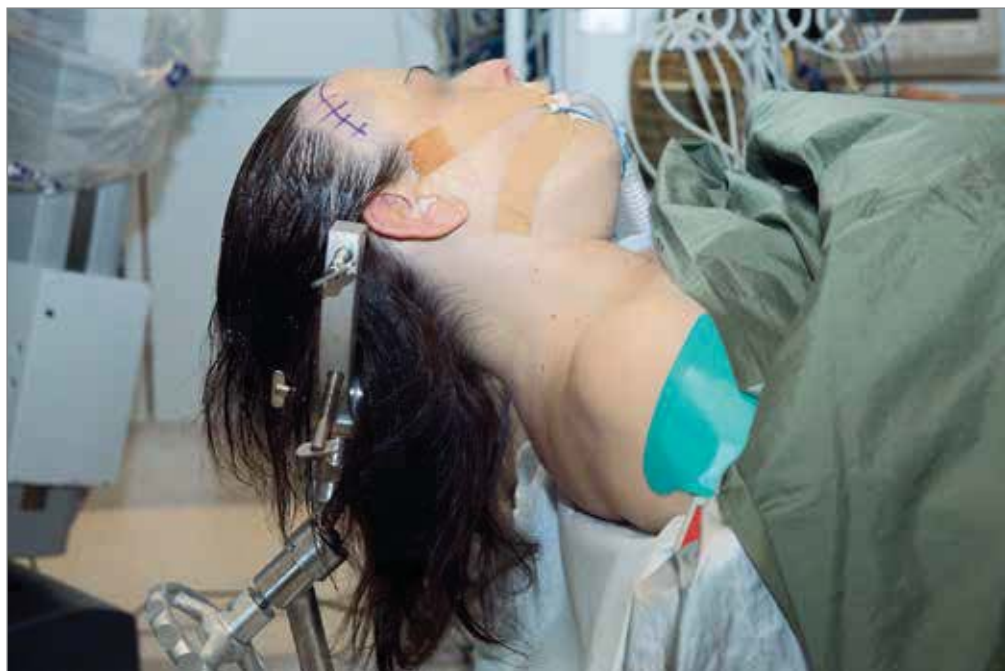

Figura 5-1 (a). Abordaje supraorbitario lateral. Ver texto para detalles.

traccionar el músculo hacia el arco cigomático. El colgajo cutáneo-muscular en una sola capa se tracciona frontalmente por los ganchos de resorte hasta que el borde superior de la órbita y el arco cigomático anterior estén expuestos. (flecha; Figura 5-1d). La extensión de la craneotomía depende de la experiencia y de las preferencias del cirujano. Generalmente una pequeña craneotomía SOL es suficiente (el principio de "keyhole").

Se realiza un solo agujero de trépano justo debajo de la línea temporal, que corresponde a la inserción superior del músculo temporal (Figura 5-1e). Se separa la duramadre del hueso con un disector curvo ("Jone") (Figura 4-11a - página 92). Cada lado del instrumento tiene un extremo curvo, romo, resistente que lo hacen el instrumento ideal para esta función. El colgajo óseo de 5 x 3 cm es separado en su mayor parte con la broca de corte lateral. Primero se realiza un corte curvo desde el agujero de trépano hacia la región de la apófisis cigomática del hueso

frontal. A continuación se realiza un segundo corte casi recto desde el agujero de trépano hacia el hueso temporal. La cresta esfenoidal permanece entre estos dos cortes (Figura 5-1f). Finalmente, los dos cortes se unen adelgazando el hueso a lo largo de una línea recta con la hoja del craneotomo sin el protector en forma de L o protector dural. El hueso a continuación es partido a lo largo de esta línea utilizando un disector resistente desde la región del agujero de trépano y posteriormente se levanta el colgajo óseo (Figura 5-1g). Antes de partir el hueso, se hacen pequeños agujeros para las suturas de elevación de la duramadre. A continuación se fresa la cresta esfenoidal lateral lo que permite el acceso a la base de cráneo (flechas; Figura 5-1h). El fresado comienza con una broca esférica de alta velocidad y continúa con la broca de diamante. El sangrado del hueso finalmente es controlado por el "fresado coagulante", es decir, utilizando una fresa con punta de diamante sin irrigación, calentando el hueso y controlando el sangrado. La herida es

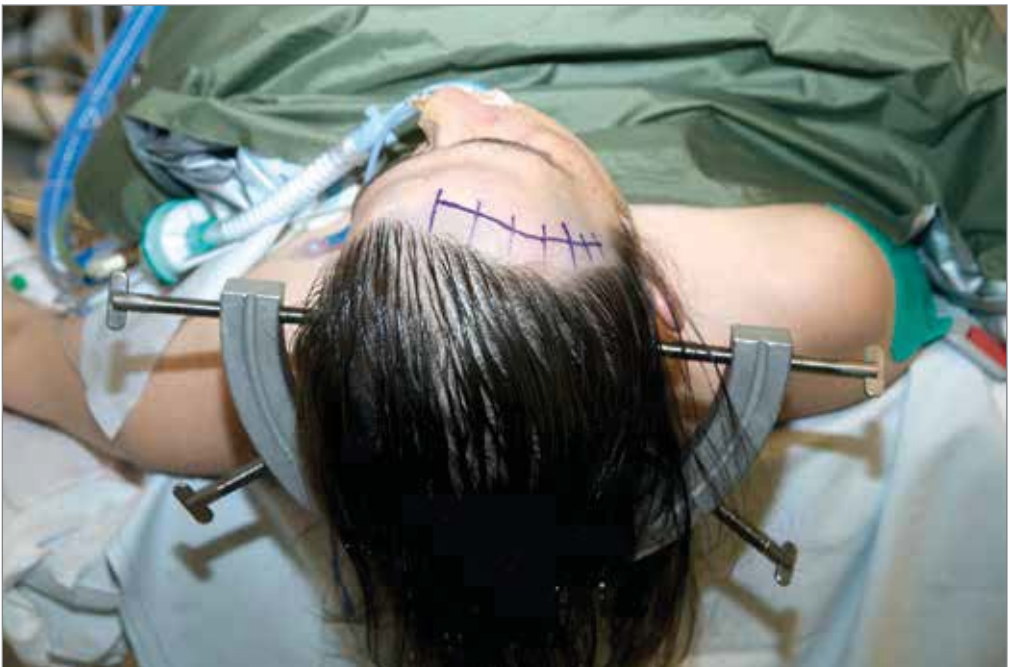

Figura 5-1 (b). Abordaje supraorbitario lateral. Ver texto para detalles.

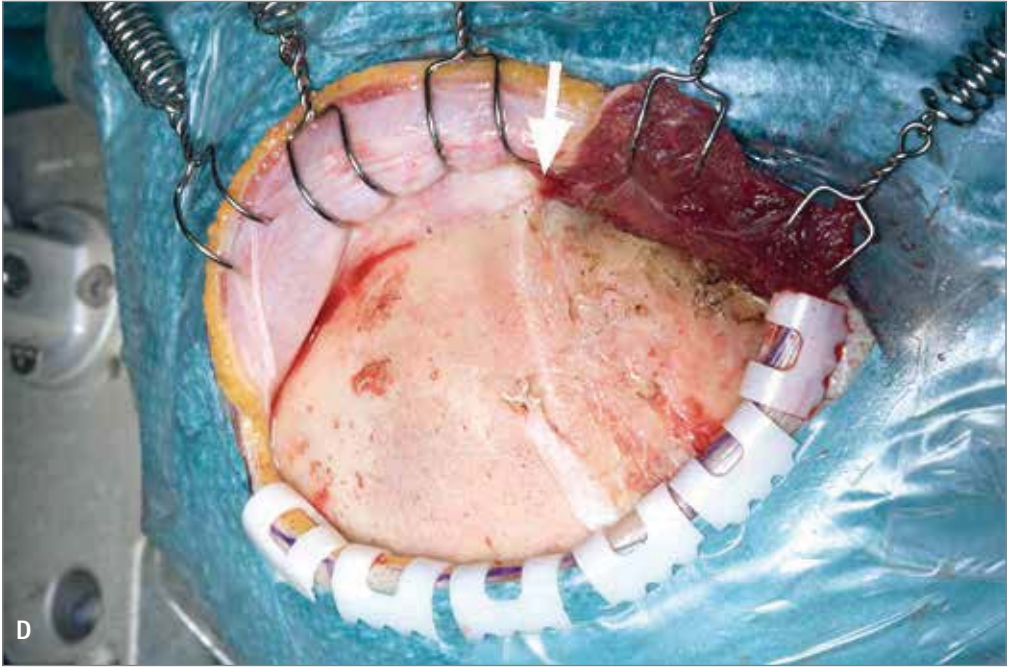
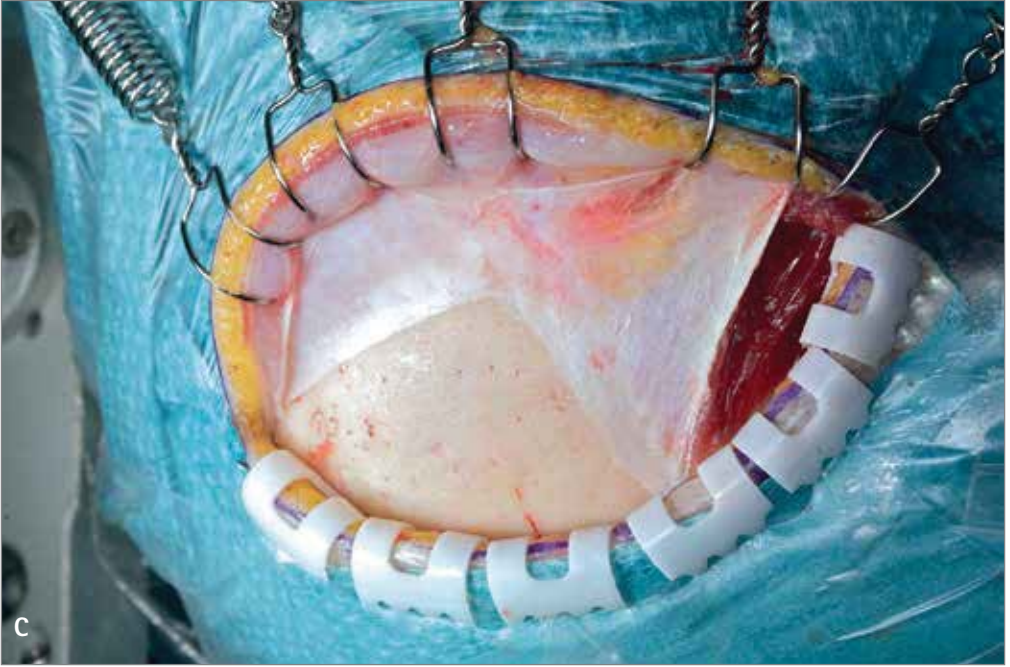


Figura 5-1 (c - d). Abordaje supraorbitario lateral. Ver texto para detalles.

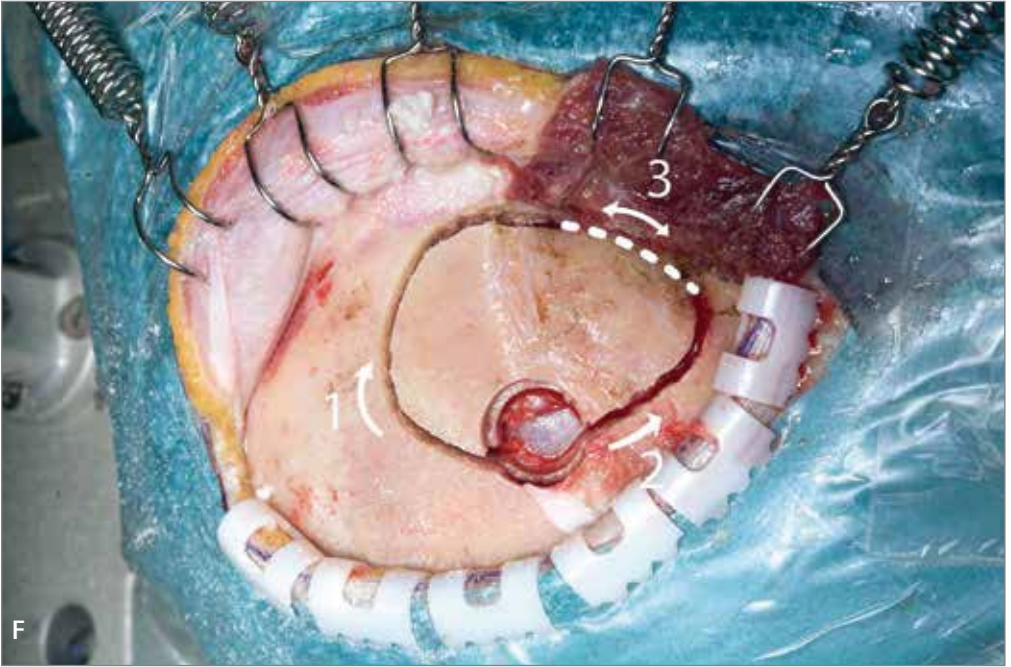
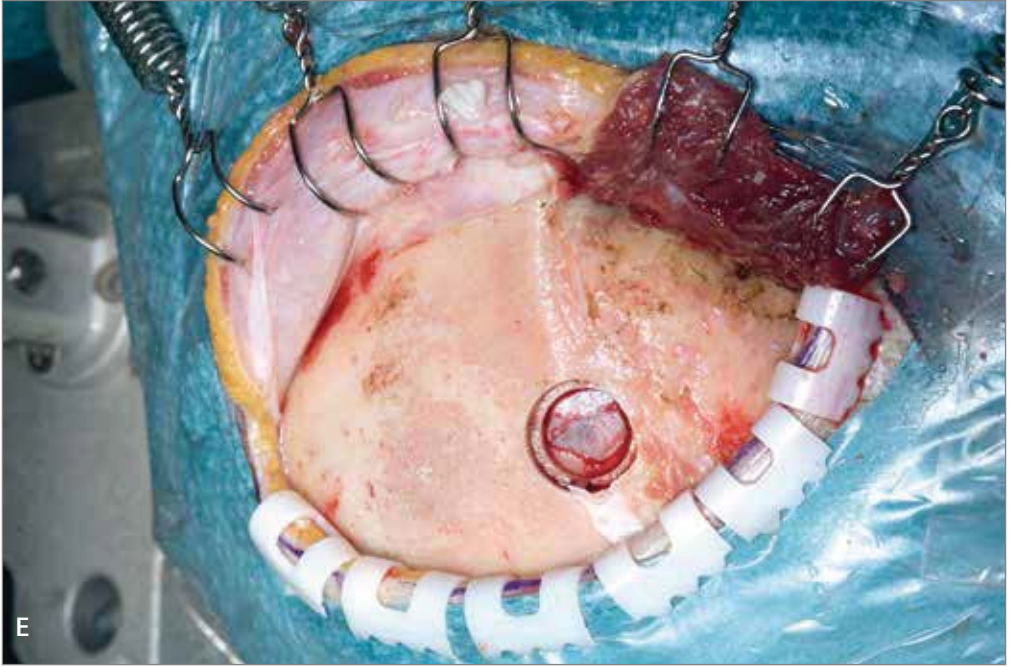


Figura 5-1 (e - f). Abordaje supraorbitario lateral. Ver texto para detalles.

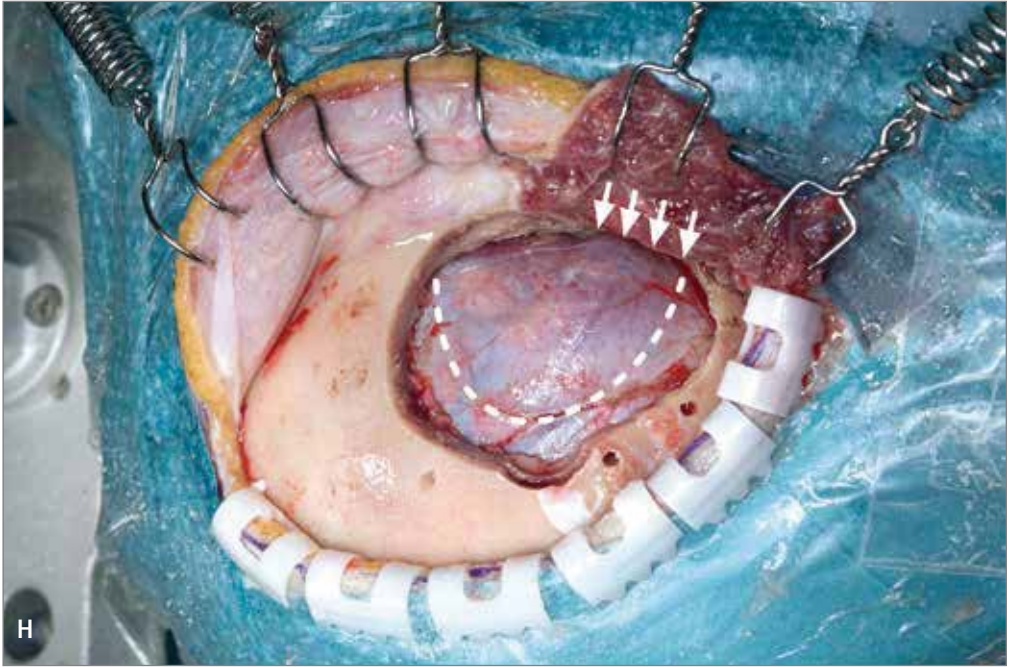
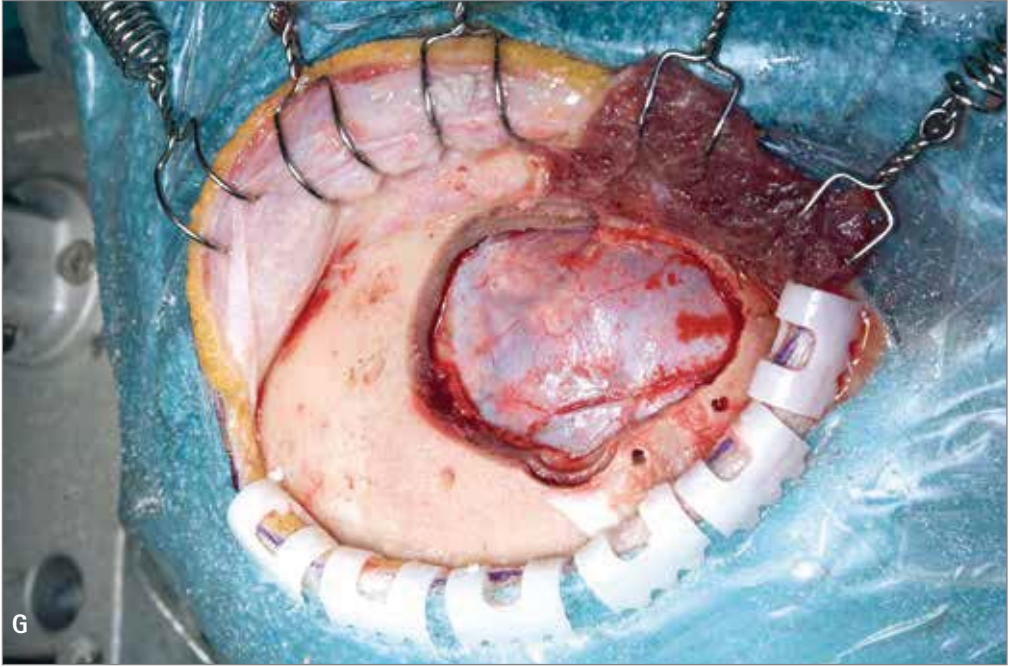


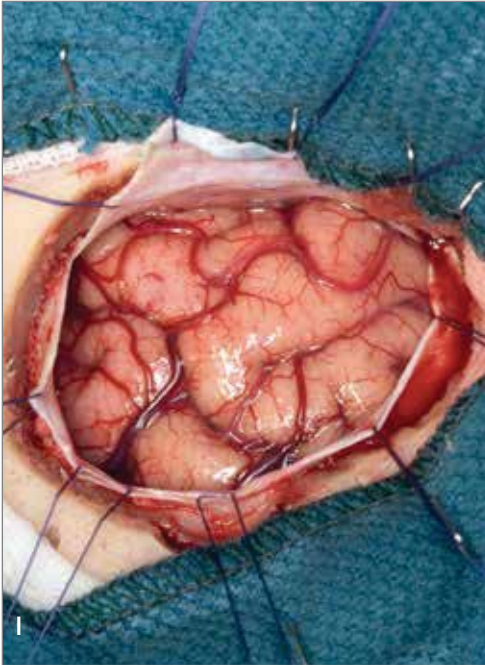
Figura 5-1 (g - h). Abordaje supraorbitario lateral. Ver texto para detalles.

irrigada y la hemostasia se consigue utilizando pinzas de bipolar, Surgicel® y cotonoides.

La duramadre se abre de forma curvilínea en dirección anterolateral (línea de puntos; Figura 5-1h), los bordes de la duramadre se elevan por múltiples puntos de sutura, extendidos sobre los campos alrededor de la craneotomía (Figura 5-1i). Así se impide el sangrado desde el espacio epidural. A partir de este momento, toda la cirugía se realiza con el microscopio quirúrgico, incluso el cierre de la piel.

El primer objetivo durante la disección intradural es usualmente el llegar a las cisternas de la base para liberar LCR y relajar el cerebro. La disección comienza a lo largo de la superficie frontobasal del lóbulo frontal, ligeramente medial a la parte proximal de la cisura de Silvio. El primer objetivo es alcanzar el nervio óptico y su entrada en el canal óptico. Se abren las

membranas aracnoideas que limitan la cisterna óptica y se libera LCR. Para liberar más LCR se entra también en la cisterna carotídea lateral al nervio óptico. Con el cerebro relajado la disección continúa conforme la patología. En situaciones con un cerebro muy edematizado y poco LCR en las cisternas basales, como por ejemplo en la HSA aguda, intentamos extraer más LCR abriendo la lámina terminal. Para llegar a la lámina terminal, continuamos la disección subfrontalmente, a lo largo del nervio óptico ipsilateral hacia el quiasma óptico. Este paso de la disección a menudo es complicado por la falta de espacio y requiere de una gran magnificación con el microscopio. El lóbulo frontal se puede retraer suavemente por el trabajo en conjunto de las pinzas de bipolar y el aspirador llegando a la membrana gris-azulada de la lámina terminal justamente posterior del quiasma óptico. La membrana translúcida es perforada con pinzas puntiagudas de bipolar o micro tijeras cerradas y más LCR es liberado directamente desde el tercer ventrículo. La disección continúa después de acuerdo al plan.



T&C:

- Posicionamiento preciso de la cabeza, imaginarse en 3D como está situada la lesión dentro la cabeza
- Incisión corta centrada sobre la articulación orbitocraneal
- Colgajo cutáneo-muscular en una sola capa, un gancho retrae el músculo incisivo hacia abajo
- Un agujero de trépano en la línea temporal
- Fresado basal del cráneo para minimizar la retracción, broca de diamante para coagular y detener los sangrados del hueso
- El cerebro se relaja liberando LCR de las cisternas basales y más a través de la lamina terminal

Figura 5-1 (i). Abordaje supraorbitario lateral. Ver texto para detalles.

5.2. ABORDAJE PTERIONAL

El abordaje pterional que hemos adaptado es una ligera modificación del abordaje pterional clásico descrito por Yaşargil. Entre las diferencias se encuentran: (a) la incisión es ligeramente diferente y comienza más cerca de la línea media; (b) usamos un colgajo cutáneo-muscular de una sola capa en lugar de varias capas; (c) solamente se realiza un agujero de trépano en la inserción superior del músculo temporal; y (d) no quitamos hueso hasta la apófisis clinoides anterior ni realizamos rutinariamente clinoidectomía anterior extradural.

5.2.1. Indicaciones

La mayoría de las lesiones para la cual el abordaje pterional ha sido utilizado clásicamente son tratadas en nuestras manos utilizando el abordaje SOL. El abordaje pterional es solamente reservado para aquellas situaciones donde sea necesaria una exposición más amplia tanto del lóbulo frontal como del lóbulo temporal así como de la ínsula y donde anticipamos una falta de espacio durante la cirugía. Aquellas situaciones son aneurismas gigantes de la circulación anterior, especialmente aneurismas de la ACM, MAVs cerca de la cisura de Silvio o tumores de la ínsula.

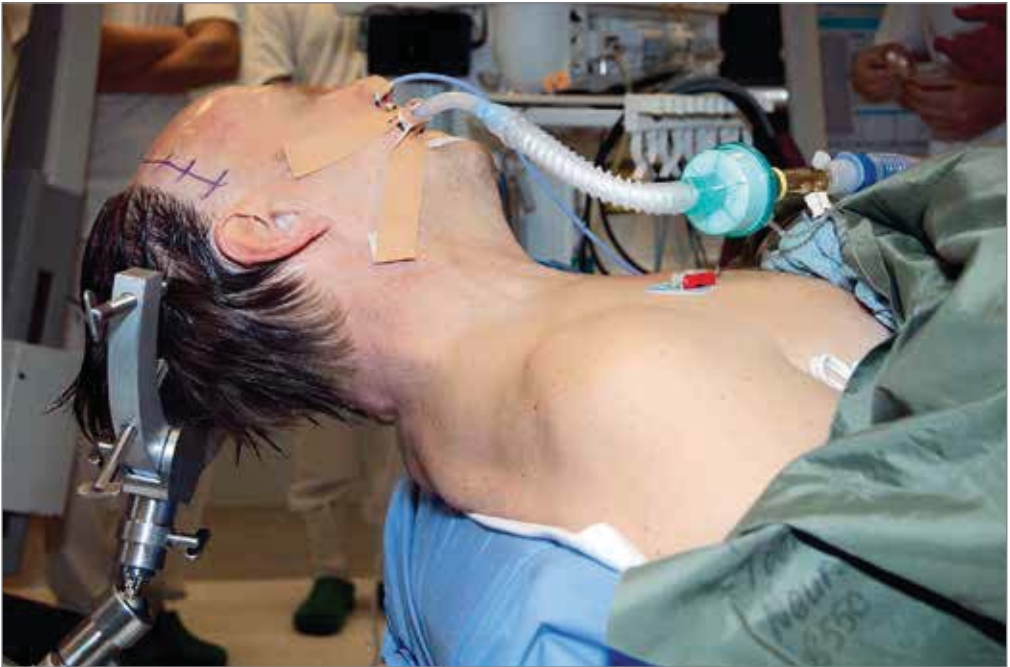

Figura 5-2 (a). Abordaje pterional. Ver texto para detalles.

5.2.2. Posicionamiento

La posición para el abordaje pterional es casi idéntica a la del abordaje SOL (ver sección 5.1.2.) (Figura 5-2a,b). El ángulo del abordaje es el mismo, la única diferencia es que el abordaje pterional ofrece una ventana ósea más amplia.

5.2.3. Incisión y craneotomía

La cabeza es rasurada aproximadamente unos 2 cm a lo largo de la línea del cabello. La incisión se planea para comenzar justamente detrás de la línea de implantación del cabello en la línea media. A continuación se extiende de una manera ligeramente oblicua y termina delante de la oreja, cerca del nivel del cigoma (Figura 5-2a,b). En comparación con el abordaje SOL la incisión es: (a) más larga; (b) se curva algo más posterior; y (c) se extiende varios centímetros

más cerca del cigoma. La apertura se efectúa en una sola capa como en el abordaje SOL. El músculo temporal es separado a lo largo de las fibras musculares y se colocan ganchos de resorte para retraer el colgajo cutáneo-muscular en dirección frontobasal. Se colocan clips de Raney a lo largo del borde posterior de la herida. El músculo temporal se separa del hueso con diatermia. La retracción de los ganchos se va incrementando, hasta que finalmente el borde superior de la órbita y el arco anterior del cigoma son expuestos (flecha; Figura 5-2c). Una ranura en el hueso marca la localización esperada de la cisura de Silvio y el límite entre el lóbulo frontal y temporal (línea de puntos azul; Figura 5-2c).

Un solo agujero de trépano se realiza justamente inferior a la línea temporal (Figura 5-2(d)). La duramadre se separa cuidadosamen-

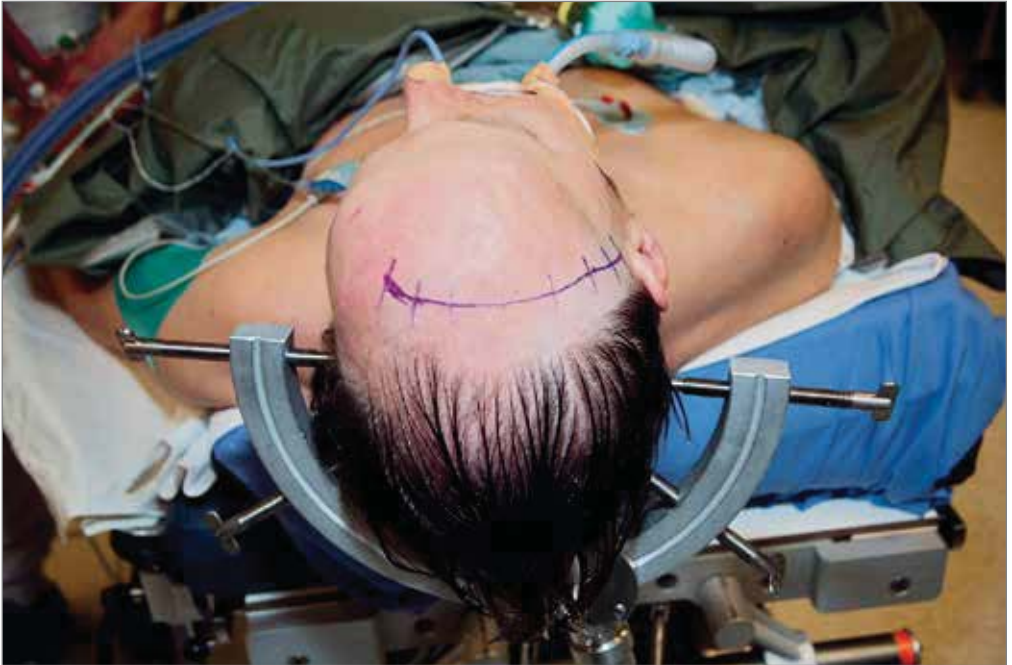

Figura 5-2 (b). Abordaje pterional. Ver texto para detalles.

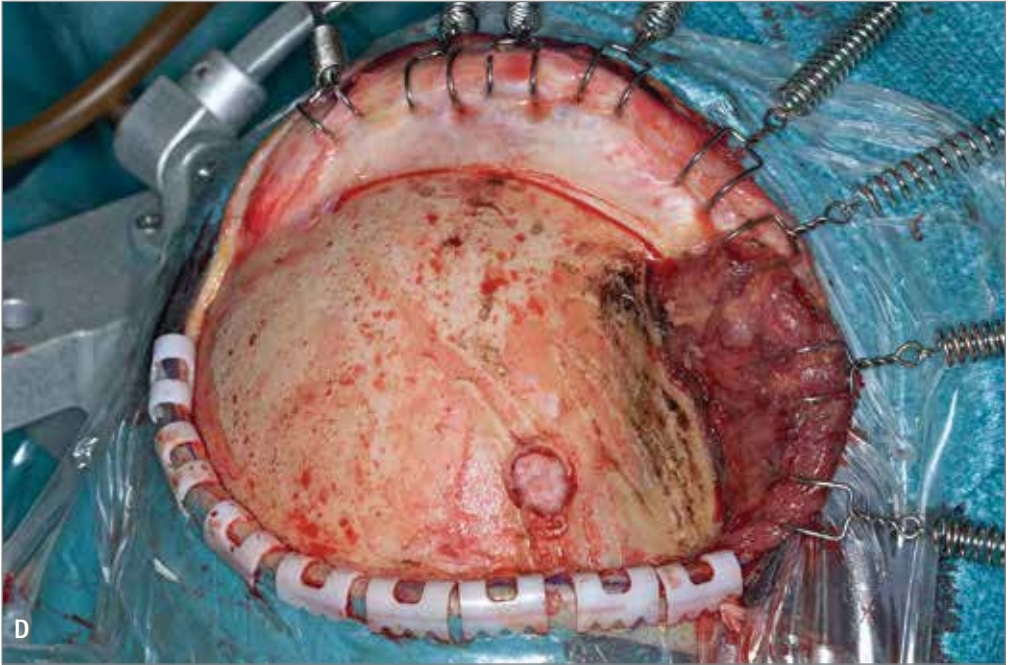
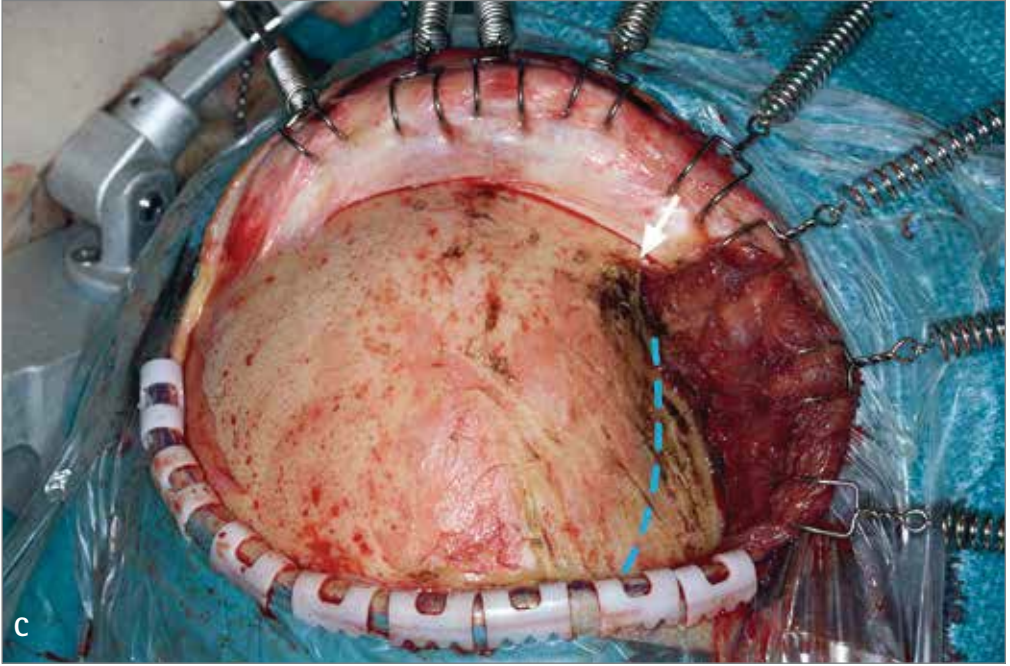


Figura 5-2 (c - d). Abordaje pterional. Ver texto para detalles.

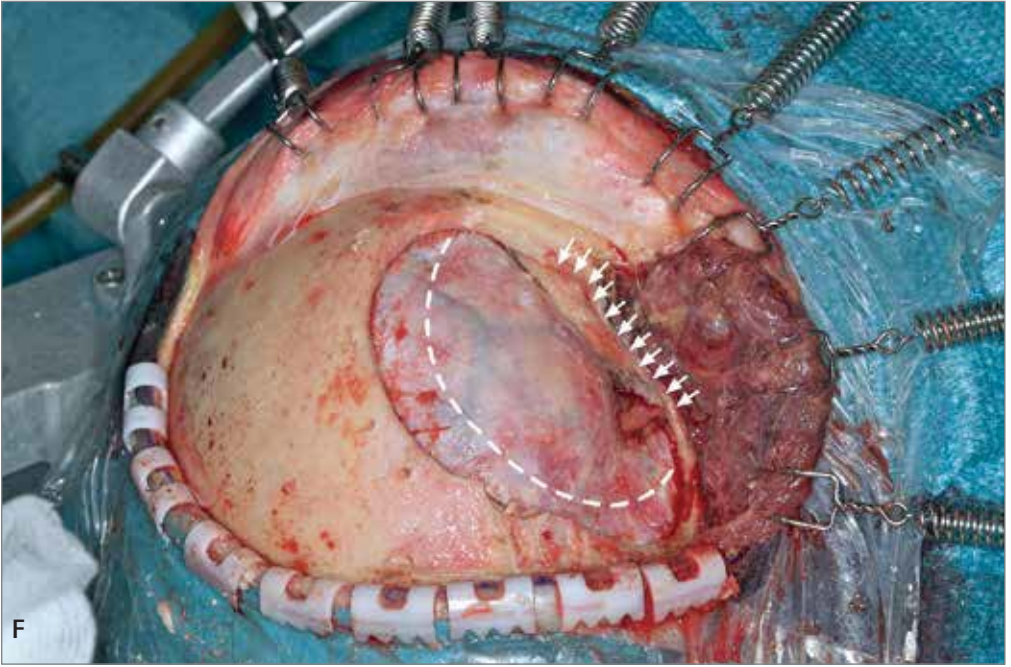
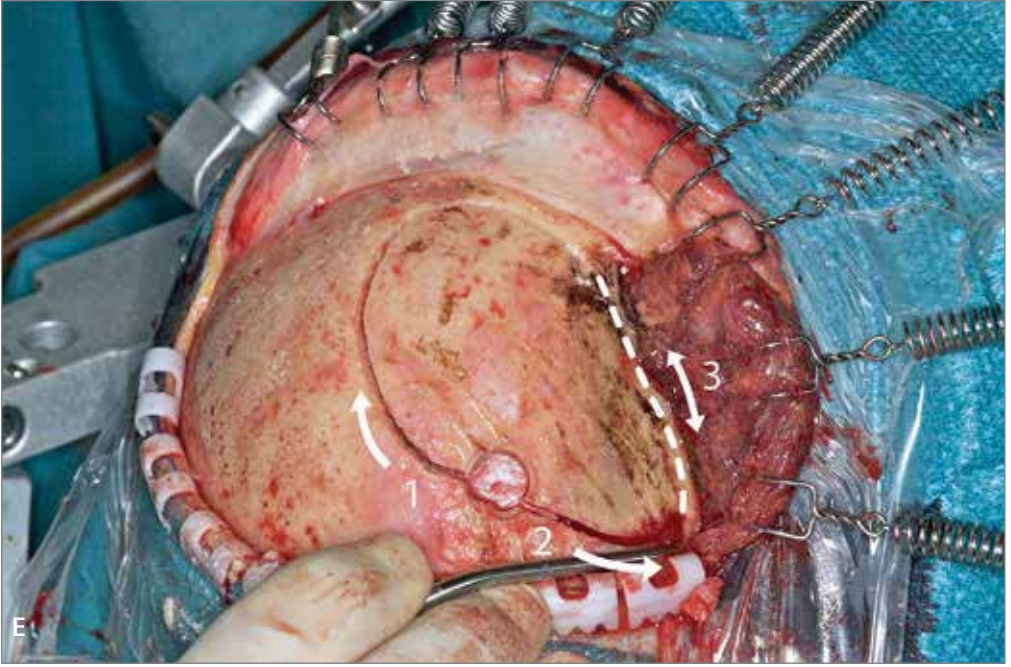

Figura 5-2 (e - f). Abordaje pterional. Ver texto para detalles.

te primero con un disector curvo y después con un disector flexible (tipo Yaşargil) (Figura 4-11b - página 92). Debido a que el colgajo óseo es más grande que en el abordaje SOL, la duramadre tiene que ser disecada más extensamente, especialmente en dirección temporal. Se hacen dos cortes con el craneotomo. El primero se dirige medial y frontobasalmente terminando en la cresta esfenoidal justamente después de pasar por el origen del arco cigomático anterior.

El otro corte se dirige en dirección temporal casi en línea recta y a continuación curva ligeramente en la región temporobasal, hacia el cigoma (Figura 5-2e). Finalmente, el hueso es adelgazado basalmente sobre la cresta esfenoidal, conectando los dos cortes. Esto se realiza con el craneotomo sin el protector dural. El hueso es partido y levantado. Antes de partir el hueso, se hacen pequeños agujeros para los puntos de elevación dural. Una vez que el hueso ha sido removido, la duramadre se disecciona

en dirección basal a ambos lados de la cresta esfenoidal. A continuación la cresta esfenoidal es fresada con una broca esférica de alta velocidad (flechas; Figura 5-2f). Fresado coagulante con una broca de diamante se utiliza para detener el sangrado del hueso. No hacemos clinoidectomía anterior.

La duramadre se abre de manera curvilínea con base en dirección frontobasal (Figura 5-2f). Los bordes de la duramadre son elevados sobre los campos de la craneotomía con puntos de sutura para impedir el sangrado desde el espacio epidural (Figura 5-2g). En comparación al abordaje SOL, vemos ahora mucho más del lóbulo temporal y la craneotomía se extiende también algo más posteriormente.

Bajo el microscopio, el primer objetivo para relajar el cerebro es liberar LCR de las cisternas basales y de ser necesario, del tercer ventrículo a través de la lámina terminal como en el

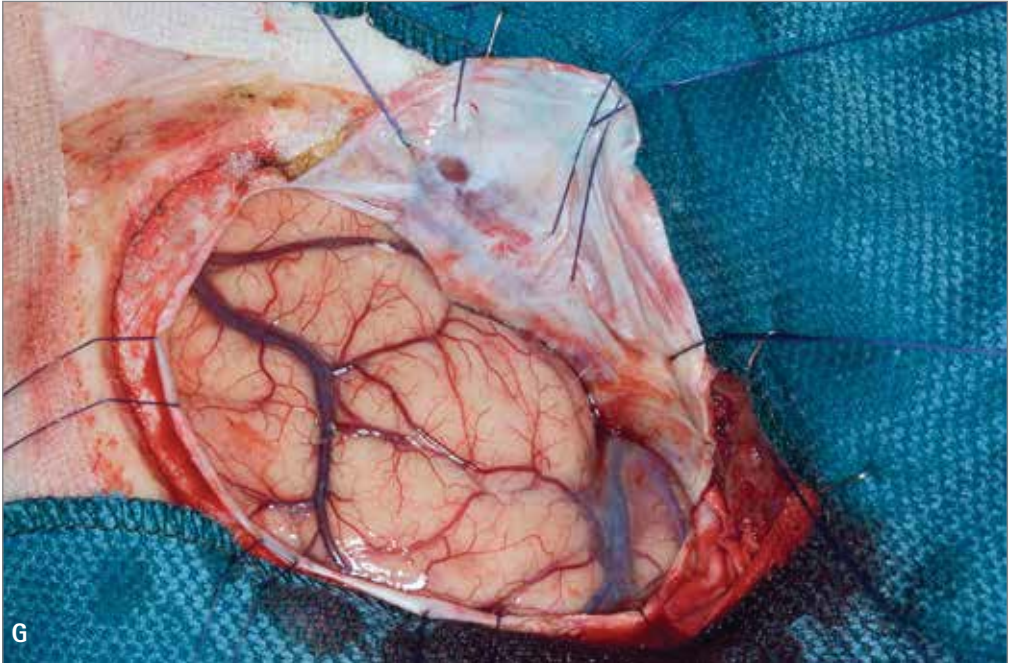


Figura 5-2 (g). Abordaje pterional. Ver texto para detalles.

abordaje SOL. La disección procede conforme a la patología a tratar, lo cual a menudo incluye la apertura de la cisura de Silvio (ver sección 6.1.6.).

El cierre se realiza de manera estándar por capas similar al abordaje SOL.

T&C:

- *Posicionamiento de la cabeza conforme la patología*
- *Incisión por detrás de la línea de implantación del cabello*
- *Piel y músculo separados en una sola capa*
- *Solamente un agujero de trépano es necesario*
- *Separar cuidadosamente la duramadre antes de utilizar el craneotomo*
- *Remover la cresta esfenoidal con fresado de alta velocidad, y "Fresado coagulante"*
- *No hay necesidad de una clinoidectomía anterior rutinaria*

5.3. ABORDAJE INTERHEMISFÉRICO

El abordaje interhemisférico se utiliza para obtener acceso al espacio entre los dos hemisferios en ambos lados de la hoz cerebral y de ser necesario, a través de la ruta transcallosa a los ventrículos laterales y el tercer ventrículo. El aspecto importante con respecto al abordaje interhemisférico es la ausencia de buenas referencias anatómicas una vez dentro del espacio interhemisférico. La hoz del cerebro y el plano entre los circunvoluciones del cíngulo marcan la línea media, pero estimar la dirección anteroposterior es muy difícil y la orientación puede perderse fácilmente. Es necesario saber con precisión la orientación exacta de la cabeza y revisar el ángulo del microscopio para estimar el ángulo apropiado del abordaje. El neuronavegador puede ser útil al planear la trayectoria.

5.3.1. Indicaciones

Las lesiones más comunes operadas a través de la ruta interhemisférica son los aneurismas distales de la arteria cerebral anterior y los quistes coloides del tercer ventrículo. En adición ciertas patologías raras como craneofaringiomas de una localización muy alta y otras patologías del tercer ventrículo y aquellas de los ventrículos laterales se pueden acceder por este abordaje también. Los meningiomas parasagitales o de la hoz cerebral también son abordados de esta manera pero la craneotomía en general tiene que ser más extensa, la incisión dural y posible remoción deben ser planificadas con anticipación. Además, la posible infiltración tumoral en el seno longitudinal superior juega un papel importante.

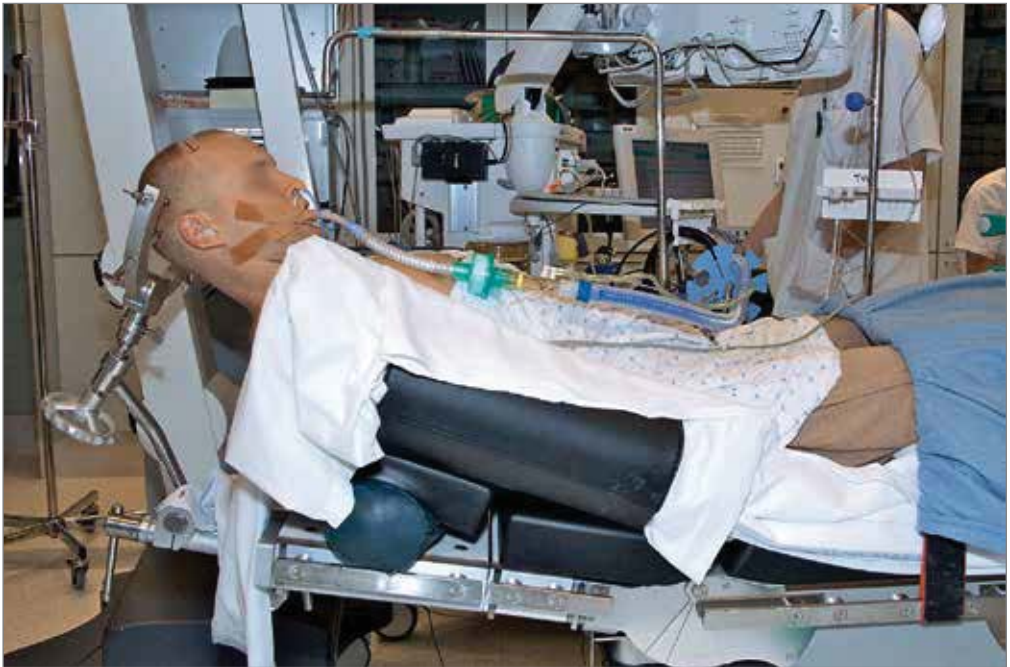

Figura 5-3 (a). Abordaje interhemisférico. Ver texto para detalles.

5.3.2. Posicionamiento

Para el abordaje interhemisférico anterior el paciente es colocado en decúbito supino, con una almohada rígida debajo de los hombros; con la cabeza flexionada, fijada al cabezal y elevada aproximadamente unos 20 cm por encima del nivel cardíaco. La cabeza debe estar en posición neutral con la nariz apuntando exactamente hacia arriba (Figura 5-3a,b). Si se inclina la cabeza hacia un lado aumenta el riesgo de efectuar el colgajo óseo lateral a la línea media. Esto haría la entrada en la cisura interhemisférica así como la navegación dentro de ésta más difícil. La cabeza es flexionada o extendida ligeramente según la localización exacta de la patología (Figura 5-3a). En la posición óptima el trayecto quirúrgico es casi vertical.

5.3.3. Incisión y craneotomía

Después de un rasurado mínimo, se hace una incisión ligeramente curva con su base hacia frontal justamente detrás de la línea del cabello, sobre la línea media (flecha; Figura 5-3b), extendiéndose más hacia el lado del colgajo óseo planificado. Esta incisión es utilizada para la mayoría de los aneurismas pericallosos y los quistes coloides del tercer ventrículo. Para abordajes detrás de la sutura coronal se utiliza una incisión recta a lo largo de la línea media. La localización exacta, la curvatura y la extensión de la incisión dependen de la línea del cabello, las dimensiones de los senos frontales y la localización de la patología. El colgajo cutáneo de una sola capa es referido frontalmente con ganchos de resorte (Figura 5-3c). Una incisión bicoronal no es necesaria debido a que la fuerte retracción de los ganchos a menudo permite una exposición suficientemente anterior del hueso frontal.

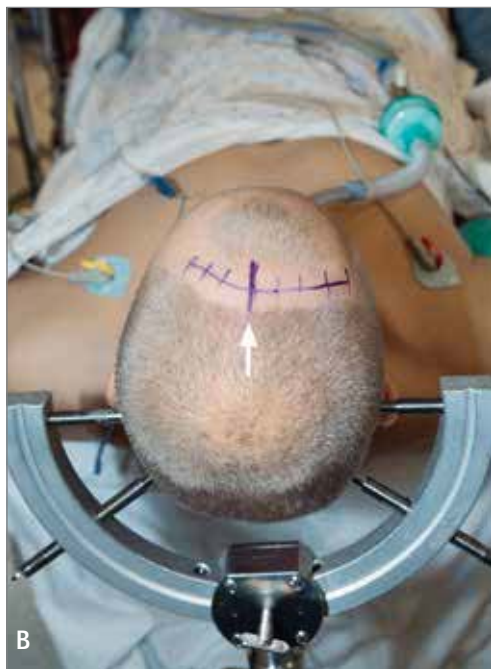

Figura 5-3 (b). Abordaje interhemisférico. Ver texto para detalles.

El colgajo óseo se efectúa ligeramente cargado a un lado de la línea media para permitir una mejor retracción de la hoz cerebral hacia medial. El seno longitudinal superior puede desviarse lateralmente de la sutura sagital hasta unos 11 mm. El tamaño de la craneotomía depende tanto de la experiencia del cirujano como del tamaño de la lesión. En general utilizamos un diámetro de unos 3 a 4 cm. Un colgajo óseo demasiado pequeño puede no ofrecer suficiente espacio para trabajar entre las venas puente. En la mayoría de los pacientes, se necesita solamente un solo agujero de trépano en la línea media sobre el seno longitudinal superior en el borde posterior del colgajo óseo (Figura 5-3d). A través de este agujero, se puede separar el hueso de la duramadre subyacente. Debe tenerse cuidado con el seno longitudinal subyacente, especialmente en las personas mayores con una duramadre muy adherida. Con los trépanos modernos no hemos experimentado ningún desgarro accidental en el seno

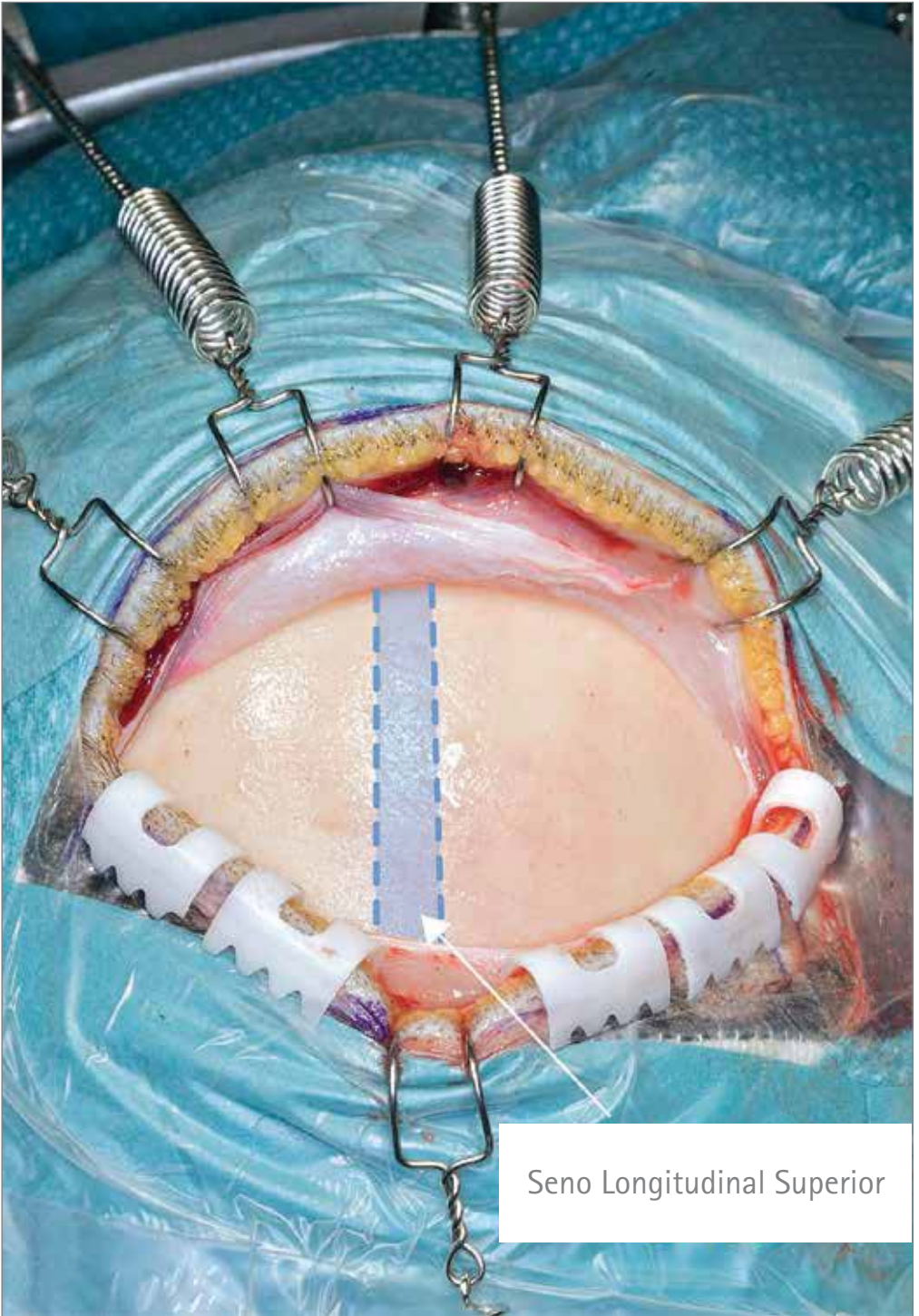


Figura 5-3 (c). Abordaje interhemisférico. Ver texto para detalles.

longitudinal superior. La craneotomía se realiza utilizando la broca de corte lateral (Figura 5-3e). Un fresado de alta velocidad puede usarse para suavizar los bordes o para ampliar la craneotomía si fuese necesario. Si los senos frontales se abren accidentalmente durante la craneotomía, se debe remover la mucosa endonasal, llenar y aislarlos con grasa o injertos de músculo y cubrirlos con pericráneo.

La duramadre se abre bajo el microscopio quirúrgico, realizando un colgajo en forma de C con base en la línea media (Figura 5-3f). La incisión se hace primero en la región lateral y a continuación se extiende hacia la línea media en dirección anterior y posterior para evitar la apertura del seno longitudinal superior. La durotomía debe ser planeada de tal manera que posibles senos meníngeos y lagunas venosas sean dejados intactos. Las venas puente pueden estar adheridas a la duramadre en varios centímetros a lo largo de la línea media. Por lo cual una disección cuidadosa y la movilización de estas venas es necesaria. Suele ser durante la apertura dural que sucede el daño accidental de las venas puente.

Los bordes de la duramadre son elevados con múltiples puntos de sutura colocados sobre los campos estériles que recubren los bordes de la craneotomía para impedir el sangrado epidural dentro del campo quirúrgico.

Si se utiliza el sistema de neuronavegación, el ángulo correcto de la trayectoria debe ser verificado mientras se planea la incisión. Con la duramadre expuesta y aún intacta, la trayectoria del abordaje tiene que ser comprobada nuevamente para la selección correcta del ángulo de trabajo del microscopio. Después de que se ha abierto la duramadre y liberado LCR, el movimiento cerebral hará que la neuronavegación sea menos fiable y en este momento se depende más de los puntos anatómicos visibles.

T&C:

- *La cabeza es elevada, flexionada y extendida lo necesario, pero sin rotación ni inclinación lateral*
- *La posición de la cabeza y el ángulo del microscopio deben comprobarse antes de colocar los campos estériles*
- *El neuronavegador es útil al planificar la trayectoria óptima*
- *Incisión curva para lesiones anteriores, incisión recta en la línea media para lesiones parietales y occipitales*
- *Un solo agujero de trépano en la línea media sobre el seno longitudinal superior*
- *No sacrificar venas puente, un colgajo óseo suficientemente amplio para tener acceso a ambos lados de alguna vena importante*
- *La craneotomía debe extenderse ligeramente al otro lado de la línea media para permitir algo de retracción del seno longitudinal superior*
- *Identificación del cuerpo calloso por su color blanco, las estrias longitudinales y las fibras transversas*
- *Las arterias pericallosas en general se encuentran a lo largo del cuerpo calloso, pero pueden estar a ambos lados de la hoz cerebral*

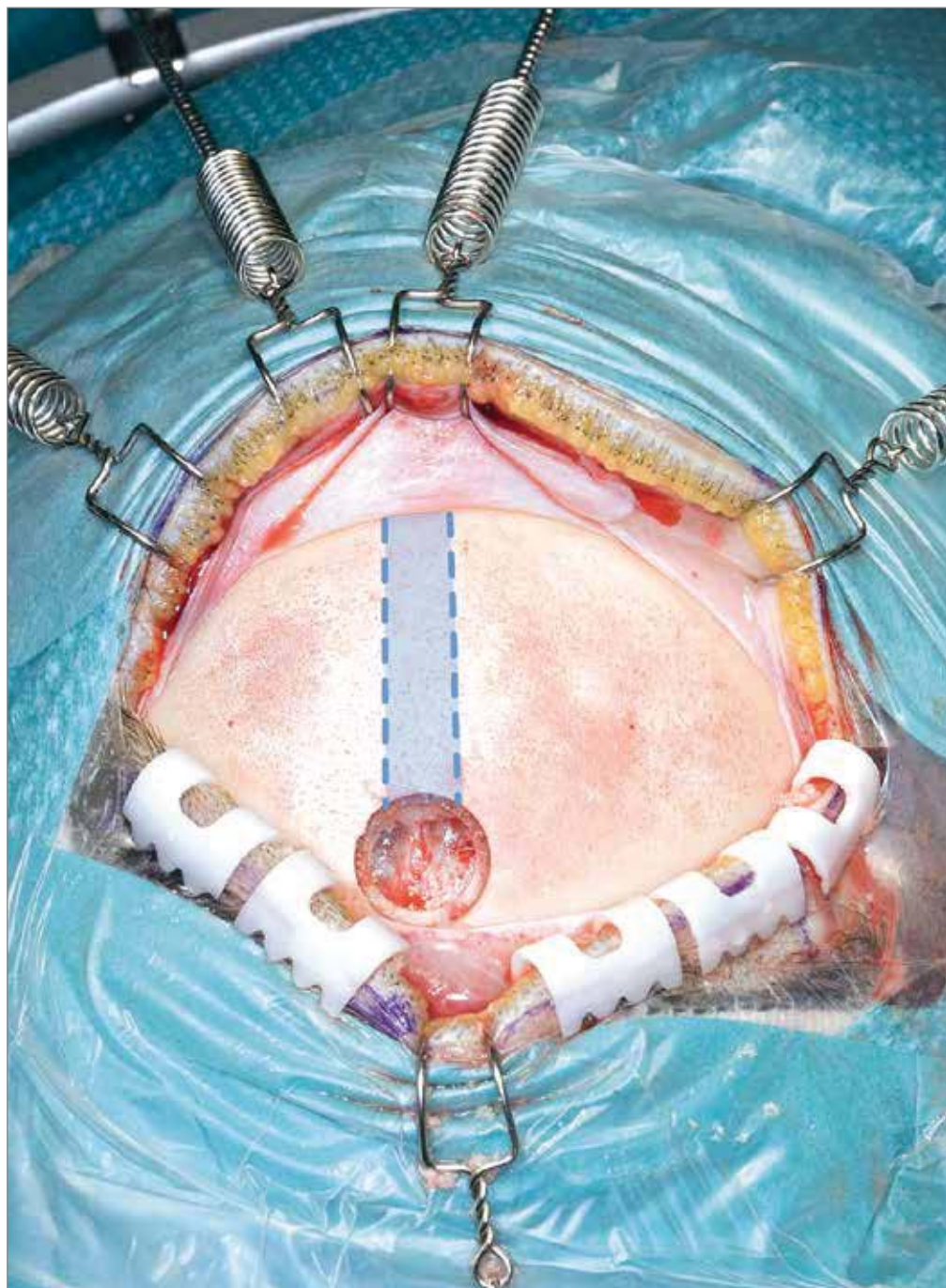


Figura 5-3 (d). Abordaje interhemisférico. Ver texto para detalles.

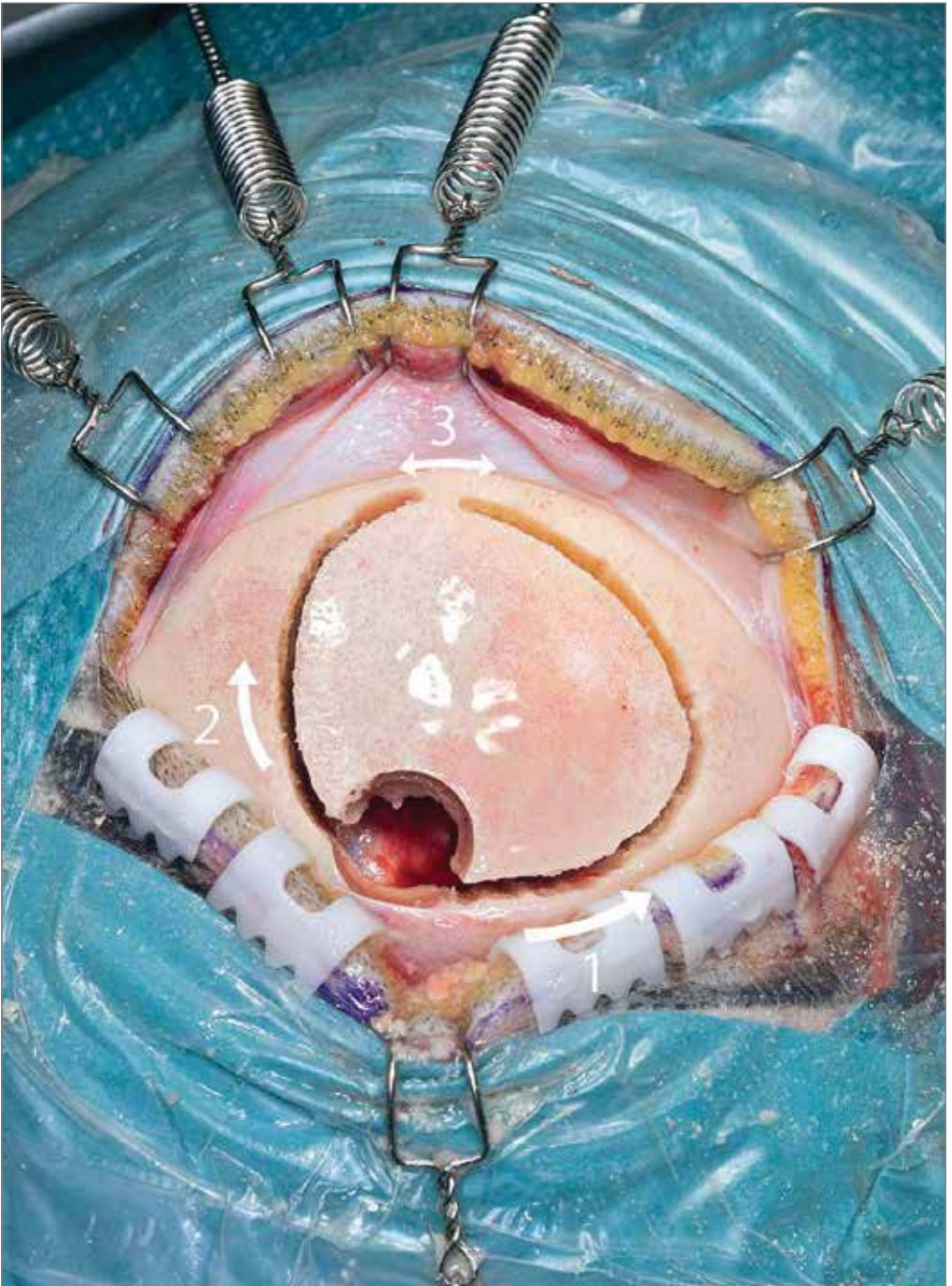


Figura 5-3 (e). Abordaje interhemisférico. Ver texto para detalles.

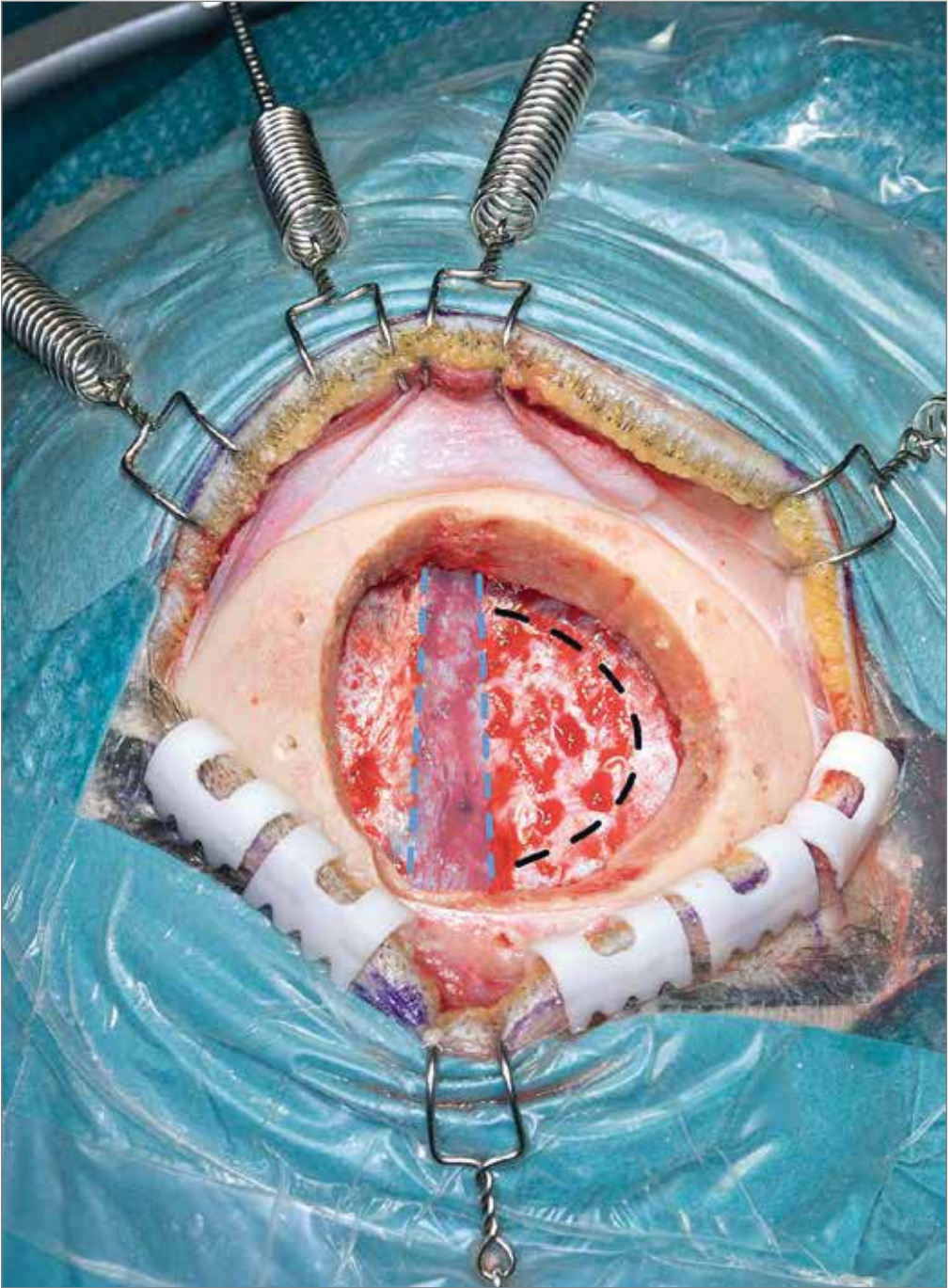


Figura 5-3 (f). Abordaje interhemisférico. Ver texto para detalles.

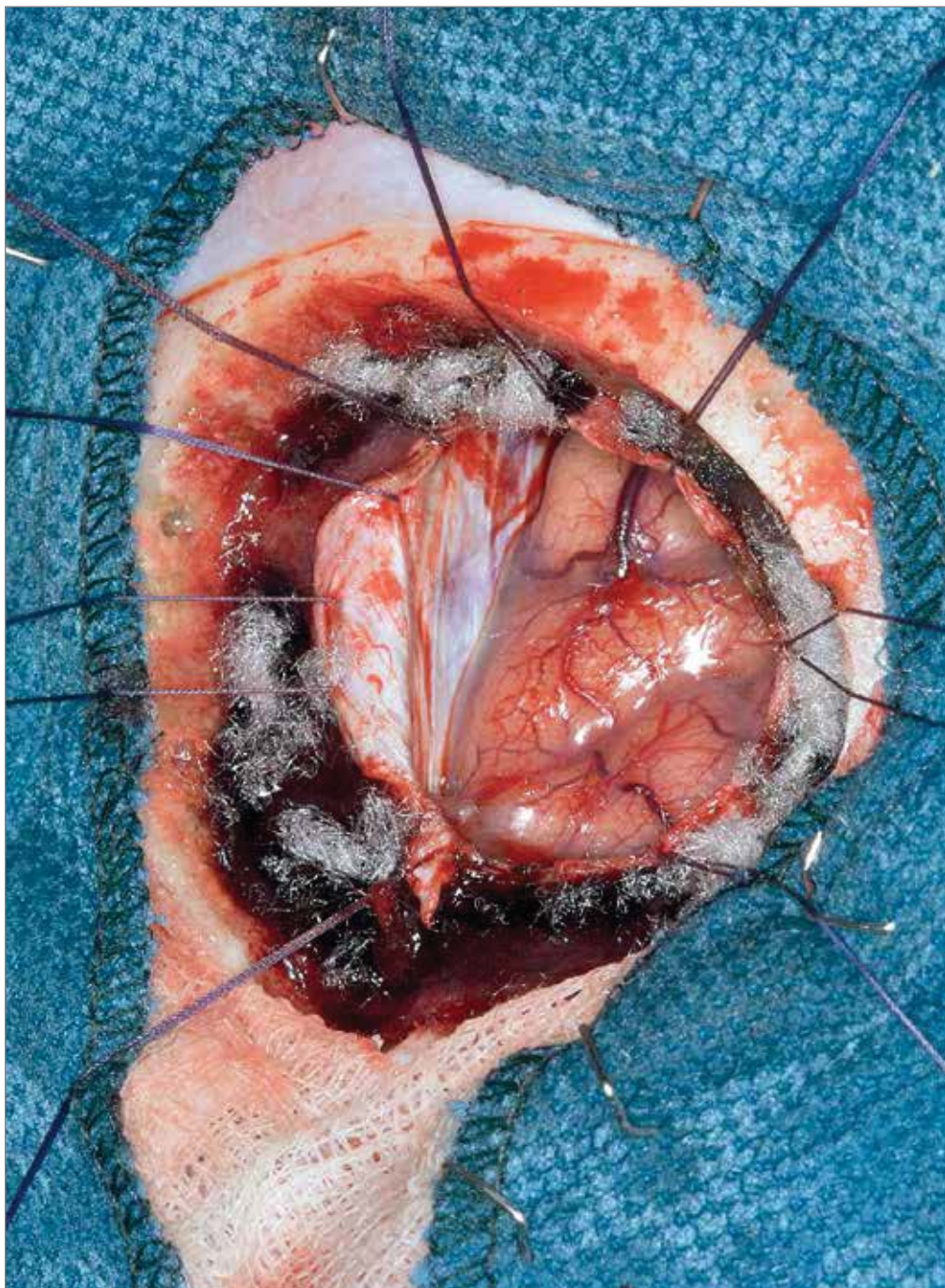


Figura 5-3 (g). Abordaje interhemisférico. Ver texto para detalles.

5.4. ABORDAJE SUBTEMPORAL

El abordaje subtemporal es utilizado principalmente para acceder el ápex de la arteria basilar; la bifurcación basilar, la arteria basilar - arteria cerebelosa superior (ACS) y los aneurismas de la arteria cerebral posterior (ACP). Este abordaje proporciona una buena visualización del espacio interpeduncular y también del suelo de la fosa media; así como también de los segmentos P1 y parte del segmento P2 de la ACP. El abordaje subtemporal es un ejemplo excelente de como un abordaje relativamente sencillo y rápido sin extenso trabajo óseo puede ser utilizado para acceder estructuras similares que con abordajes de base de cráneo mucho más complejos.

5.4.1. Indicaciones

La mayoría de los aneurismas del tope de la arteria basilar localizados por debajo de la apófisis clinoides posterior y aquellos al nivel de la apófisis clinoides posterior o menos de 10 mm por encima de ésta pueden ser tratados utilizando la vía subtemporal. Este abordaje ha sido utilizado por el Prof. Hernesniemi desde 1980 y fue refinado durante su periodo de entrenamiento con los Profesores Drake y Peerless en 1989 y en 1992 - 1993. Ellos utilizaron el abordaje subtemporal en 80% de los 1234 pacien-

tes con aneurismas del tope de la basilar tratados entre 1959 y 1992. La ventaja del abordaje subtemporal es que ofrece una vista lateral de la arteria basilar y además permite una mejor visualización de las arterias perforantes que se originan del tope basilar. Estas perforantes suelen permanecer ocultas por la bifurcación de la arteria basilar si son accedidos a través de la ruta trans-silviana.

5.4.2. Posicionamiento

El paciente se coloca en la posición decúbito lateral - park bench, con la cabeza sujeta al cabezal de Sugita y: (1) se eleva por encima el nivel cardíaco; (2) se realiza retracción del hombro superior; y (3) la cabeza se inclina lateralmente hacia el suelo, sin comprometer el flujo de la vena yugular interna (Figura 5-4a). El lado derecho se prefiere a menos que la proyección o complejidad del aneurisma; cicatrices de cirugías previas, paresia del nervio oculomotor izquierdo, ceguera del lado izquierdo, o hemiparesia derecha; requieran realizar el abordaje por el lado izquierdo. Un paso importante es la protección de los puntos de presión utilizando almohadas o almohadillas. El cuerpo del paciente debe descansar sobre una superficie acolchada en la porción lateral del tórax

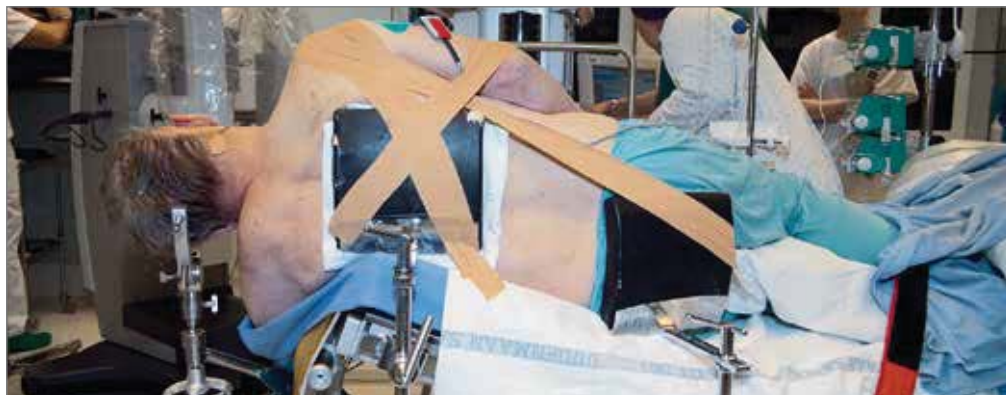

Figura 5-4 (a). Abordaje subtemporal. Ver texto para detalles.

y no solo sobre el hombro porque puede lesionarse el plexo braquial. El hombro superior se retrae en dirección caudal y un poco posterior con cinta adhesiva atada a la mesa quirúrgica. La cinta no debe tensarse demasiado para no causar lesión por tracción del plexo braquial. El brazo superior descansa sobre una almohada y es suavemente mantenido en su sitio. El brazo inferior se deja caer al borde craneal de la mesa, se mantiene en posición al ser envuelto parcialmente con la sabana de la mesa quirúrgica utilizando pinzas de "Crile" para mantenerlo fijo en su sitio (Figura 5-4b). Nuevamente todos los puntos de presión deben ser protegidos con almohadas. Finalmente se coloca una almohada entre las rodillas para apoyar las extremidades inferiores.

Colocar un drenaje espinal o ventriculostomía es obligatorio para el abordaje subtemporal. El drenaje lumbar se coloca para garantizar el drenaje de LCR y así facilitar la retracción mí-

nima del lóbulo temporal al acceder hacia el borde libre del tentorio, este paso es indispensable y crucial para realizar el abordaje. Incluso si se ha drenado LCR gradualmente mediante aspiración durante la inspección de la región subtemporal, esto es innecesariamente traumático. Se deben drenar entre unos 50 y 100 ml de LCR antes de la craneotomía.

5.4.3. Incisión y craneotomía

La incisión puede ser tanto lineal o como en forma de herradura de curvatura posterior (Figura 5-4c). La incisión lineal se realiza 1 cm anterior del trago y comienza justamente por encima del arco cigomático y se dirige cranealmente unos 7 a 8 cm. La incisión curva tiene el mismo punto de comienzo pero se dirige posteriormente justo por encima del lóbulo de la oreja (Figura 5-4d). Con la incisión curva, la craneotomía puede ser extendida más en

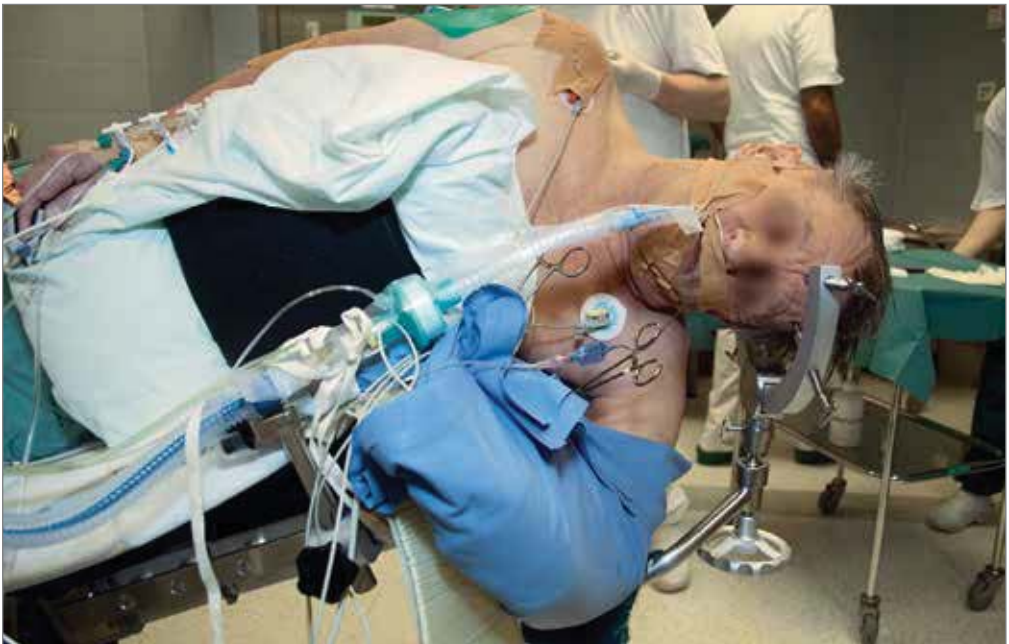

Figura 5-4 (b). Abordaje subtemporal. Ver texto para detalles.

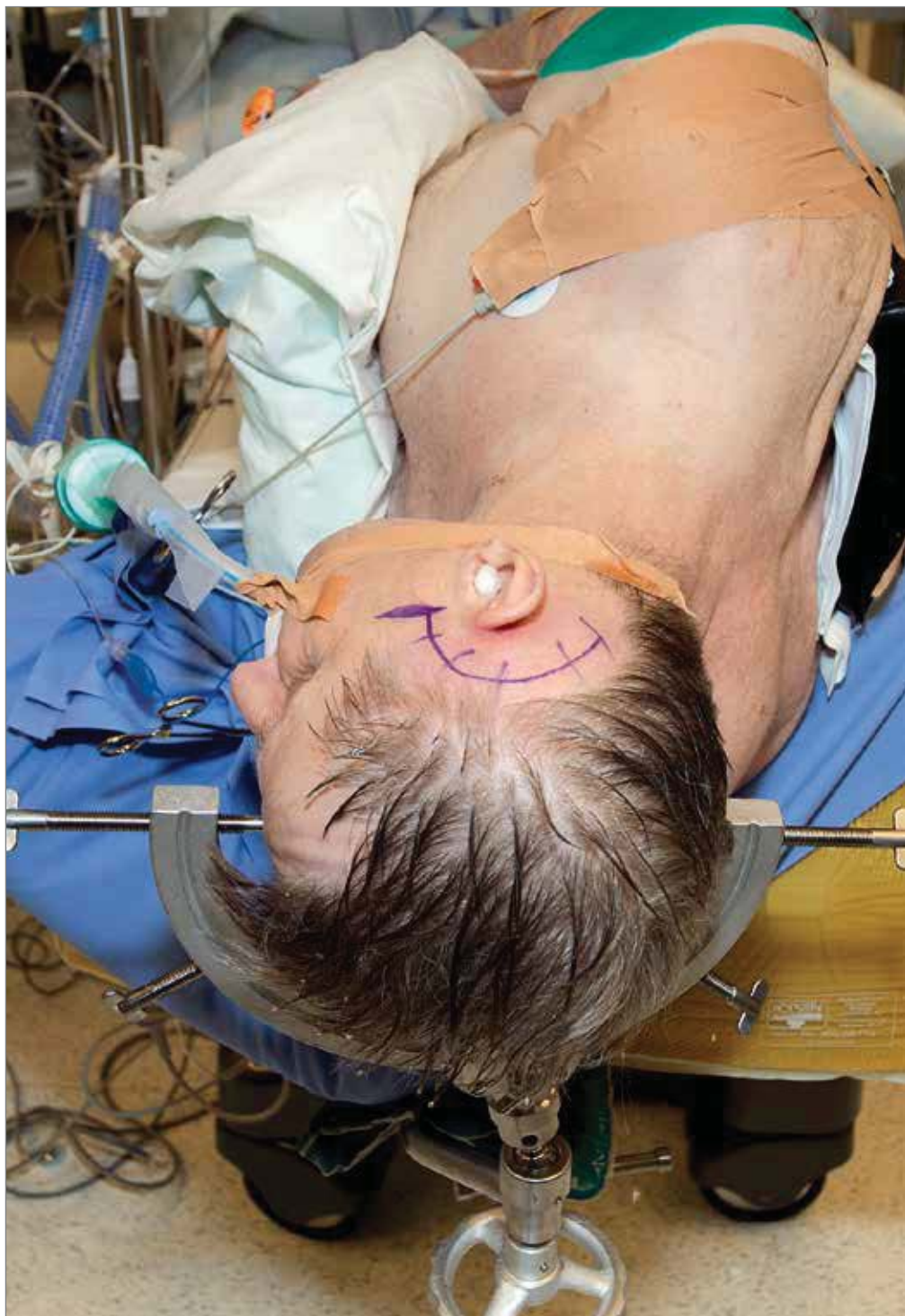

Figura 5-4 (c). Abordaje subtemporal. Ver texto para detalles.

dirección posterior, lo que eventualmente lleva a una exposición más amplia del tentorio y la fosa interpeduncular; por lo que visualizar la inserción del nervio troclear en el borde del tentorio será más fácil y habrá más espacio para dividir y elevar el tentorio. Al mismo tiempo abordar el borde del tentorio desde una dirección ligeramente posterior requiere menos elevación del lóbulo temporal ya que el suelo de la fosa media no es tan pronunciado aquí, a diferencia del polo temporal. Los aneurismas de la bifurcación basilar de proyección posterior y los aneurismas del segmento P1-P2 siempre requieren este abordaje más amplio. Lo mismo aplica para los aneurismas bajos de la bifurcación basilar. Últimamente, hemos utilizado la incisión curva en la mayoría de los casos.

El colgajo cutáneo-muscular en una sola capa se tracciona con la base hacia la dirección caudal (Figura 5-4e). El cabezal de Sugita y los ganchos de resorte ofrecen una fuerte retracción en la dirección basal. El músculo temporal se separa todo hacia el origen del arco cigomático, el cual debe ser identificado y expuesto. Cortar y remover el arco cigomático para obtener aún más retracción del músculo temporal no es necesario, debido a la retracción fuerte con los ganchos de resorte. Mientras se retrae el músculo temporal, el canal auditivo externo debe permanecer intacto, teniendo en cuenta que la piel suele ser muy fina en esta región.

Se realiza un agujero de trépano en el borde craneal del colgajo óseo planeado y un segundo agujero de trépano basalmente, cerca del origen del arco cigomático (Figura 5-4f). La razón de este agujero de trépano basal es que la duramadre en este sitio está muy adherida al hueso. Si se utiliza un solo agujero de trépano el riesgo de desgarrar la duramadre es mucho mayor. Un disector curvo, como "Jone" se usa para separar cuidadosamente el hueso de la duramadre subyacente. Es muy importante mantener la duramadre intacta para que pueda ser retraída luego en dirección basal y así ofrecer una mejor exposición del espacio subtemporal. El tamaño

del colgajo óseo es de aproximadamente 3 a 4 cm. El primer corte se hace anteriormente entre los dos agujeros de trépano, el segundo corte posteriormente desde el agujero de trépano craneal hacia el suelo de la fosa media (Figura 5-4g). Finalmente se fresa el hueso a lo largo del borde basal del hueso temporal entre los dos cortes y luego se parte el colgajo óseo. Agujeros para puntos de elevación de la duramadre se perforan en el borde craneal de la craneotomía. La craneotomía se amplía a continuación en dirección basal fresando el hueso en dirección temporobasal con una fresa de alta velocidad (flechas; Figura 5-4h). Una broca grande de diamante puede ser usada para detener los sangrados utilizando el fresado coagulante. El objetivo es exponer el origen del piso de la fosa media de manera que no haya prominencias que obstruyan la vista al entrar en la región subtemporal. Un error común es realizar la craneotomía demasiado alta o craneal, lo que hace que se requiera más retracción del lóbulo temporal causando un daño innecesario. Durante el fresado, muy a menudo se abren algunas de las celdillas aéreas del hueso temporal (flecha; Figura 5-4i). Esto hace necesario un cierre meticuloso al final de la cirugía para evitar una fistula postoperatoria de LCR. Las celdillas aéreas se pueden cerrar con una parte del colgajo del músculo temporal evertido sobre el borde óseo y suturado a la duramadre ("truco Chino-Turco"). Otras opciones son utilizar un injerto de grasa, fibrina o cera ósea.

Si el drenaje espinal funciona de manera adecuada, la duramadre debe estar blanda en este momento. Al contrario, si la duramadre permanece tensa, todas las posibles maniobras anestesiológicas deben ser implementadas para disminuir la presión intracraneal. La duramadre se abre en forma curvilínea con la base hacia caudal y sus bordes se elevan sobre los campos cubriendo el área de la craneotomía (Figura 5-4i,j).

El truco del uso adecuado del abordaje subtemporal consiste en llegar, rápidamente y sin excesiva compresión del lóbulo temporal, al

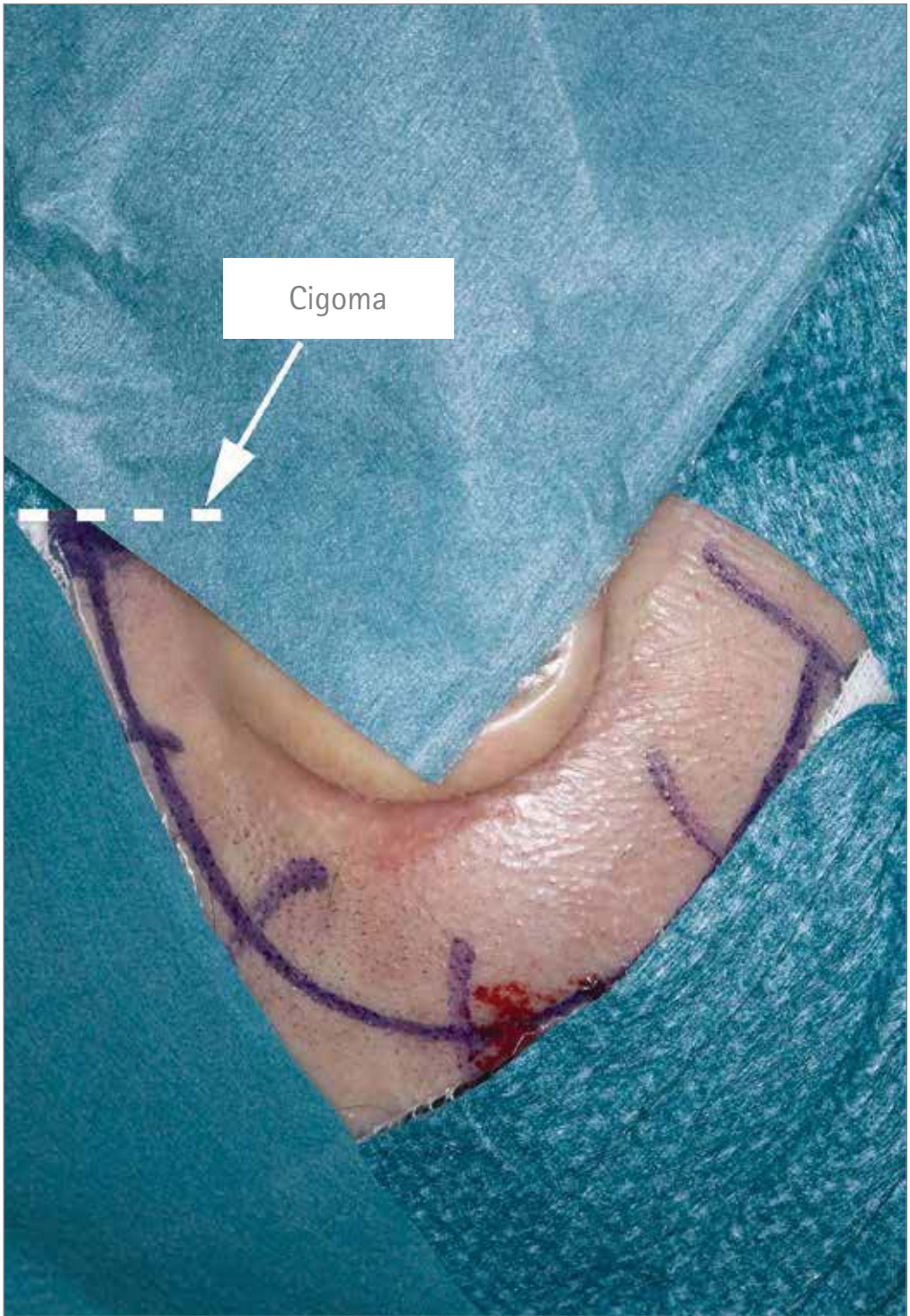


Figura 5-4 (d). Abordaje subtemporal. Ver texto para detalles.

borde del tentorio; aquí, se abren las cisternas para liberar LCR adicional y relajar el cerebro. El drenaje espinal se puede cerrar en este momento. La elevación del lóbulo temporal debe comenzar cerca del polo temporal y la disección procede lentamente en dirección posterior a lo largo de la superficie caudal, evitando elongar demasiado las venas puente. La retracción de lóbulo temporal debe ser incrementada gradualmente. La elevación o retracción brusca de la porción medial del lóbulo temporal incrementa el riesgo de dañar la vena de Labbé lo que puede ocasionar edema del lóbulo temporal e infarto venoso. Una vez movilizado y elevado el lóbulo temporal con visualización del borde del tentorio, se coloca un retractor para mantener el espacio para avanzar después hacia la bifurcación de la arteria basilar. Nosotros preferimos un retractor relativamente ancho para tener un área grande en la superficie sin puntos focales de presión.

La elevación del uncus con el retractor expone la apertura hacia la cisterna interpeduncular y el tercer par. El tercer par puede ser movilizado cortando las bandas de aracnoides que lo rodean, pero puede ocurrir fácilmente una paresia incluso después de la manipulación mínima. En otros pacientes hasta una manipulación prolongada del tercer par no ocasiona signos algunos de paresia postoperatoria, incluso con la retracción uncal del tercer par.

El espacio dentro de la cisterna interpeduncular permanece estrecho. Este espacio puede ser ampliado colocando una sutura en el borde del tentorio delante de la inserción y el transcurso intradural del cuarto par elevando el borde del tentorio hacia arriba. La técnica original utilizando la sutura ha sido sustituida hoy en día por un pequeño clip de tipo Aesculap que es mucho más fácil para aplicar a través del pequeño espacio de trabajo. Si elevar el tentorio no proporciona un espacio suficientemente amplio, se puede dividir parcialmente para obtener una mejor exposición. Un corte perpendicular al borde del tentorio de unos 10

milímetros de longitud, se realiza posterior a la inserción del cuarto par y el colgajo del tentorio se fija con uno o dos pequeños clips de tipo Aesculap para obtener una mejor exposición hacia la porción superior de la arteria basilar. En casos de una bifurcación baja de la arteria basilar dividir el tentorio es absolutamente necesario y se planea un abordaje más posterior con un colgajo óseo mas grande desde del comienzo de la operación. No hace falta quitar la apófisis clinoides posterior cuando se utiliza el abordaje subtemporal para el acceso a una bifurcación baja de la arteria basilar.

T&C:

- *Posición decúbito lateral – park bench, siempre drenaje espinal (drenar 50–100 ml de LCR)*
- *Incisión en forma de herradura preferible, permite un abordaje más posterior*
- *Retracción gradual del lóbulo temporal*
- *Cubrir el lóbulo temporal con tiras anchas cortadas de guantes quirúrgicos evita que los cotonoides o lentinas se queden adheridas a la corteza durante la retracción*
- *Retractor ancho para sostener el lóbulo temporal*
- *El nervio oculomotor es la vía hacia el tope de la arteria basilar, este siempre se encuentra entre P1 y la ACS*
- *Siempre utilizar clipaje temporal (o paro cardíaco transitorio con adenosina) de la arteria basilar y posiblemente también de la(s) arteria(s) comunicante(s) posterior(es) (ACoP(s)) para el clipaje final de la base del aneurisma*

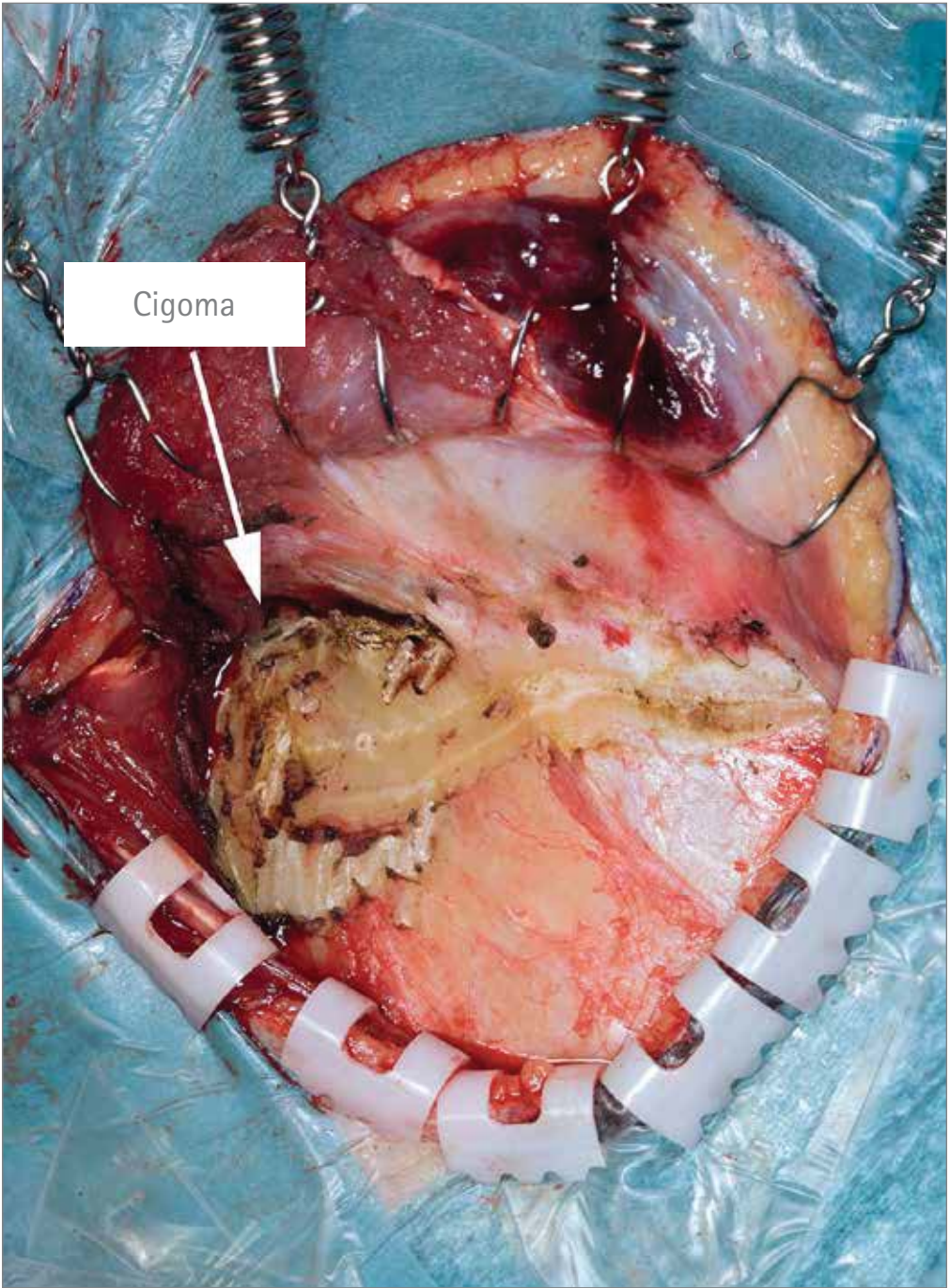


Figura 5-4 (e). Abordaje subtemporal. Ver texto para detalles.

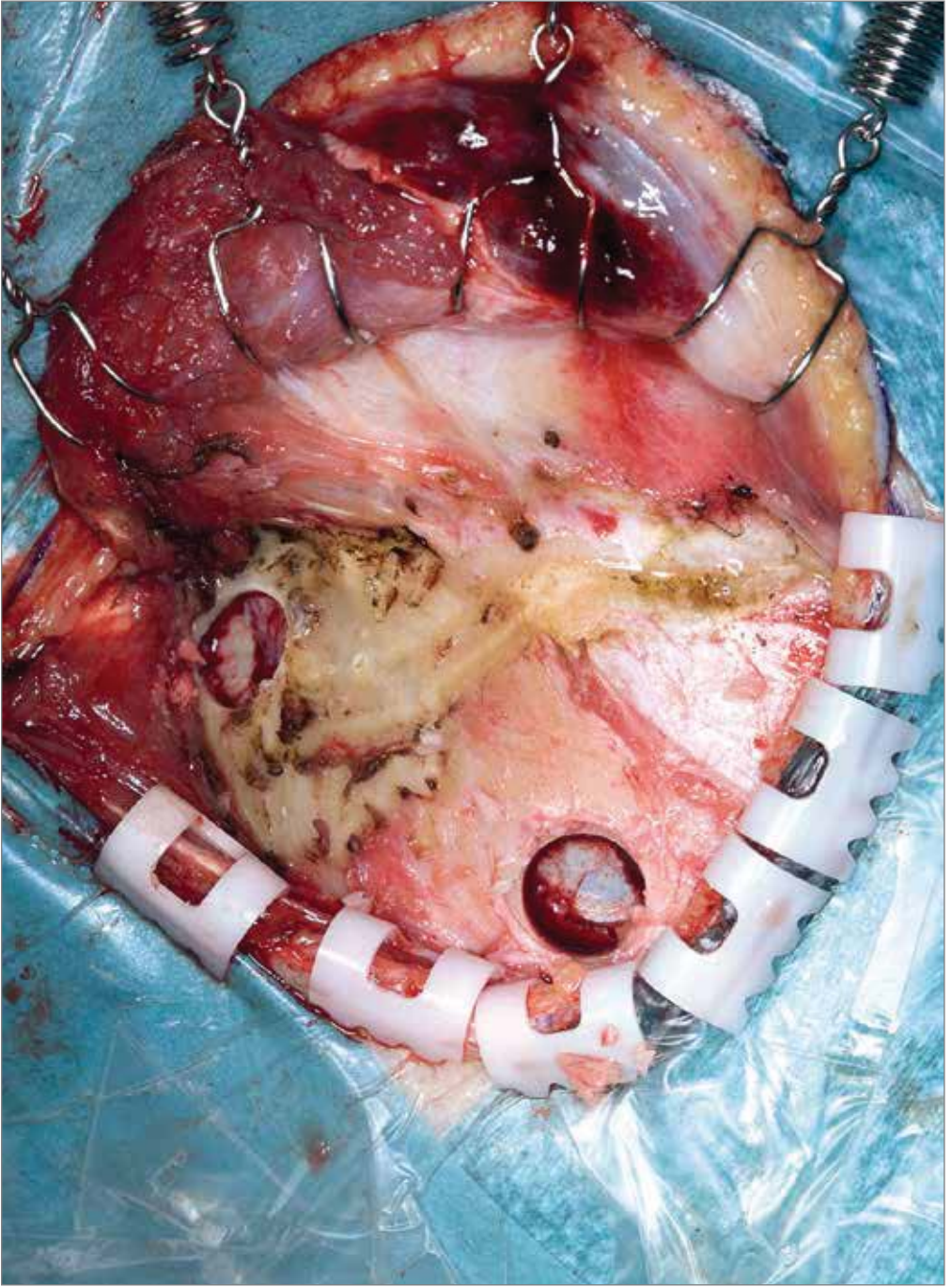


Figura 5-4 (f). Abordaje subtemporal. Ver texto para detalles.

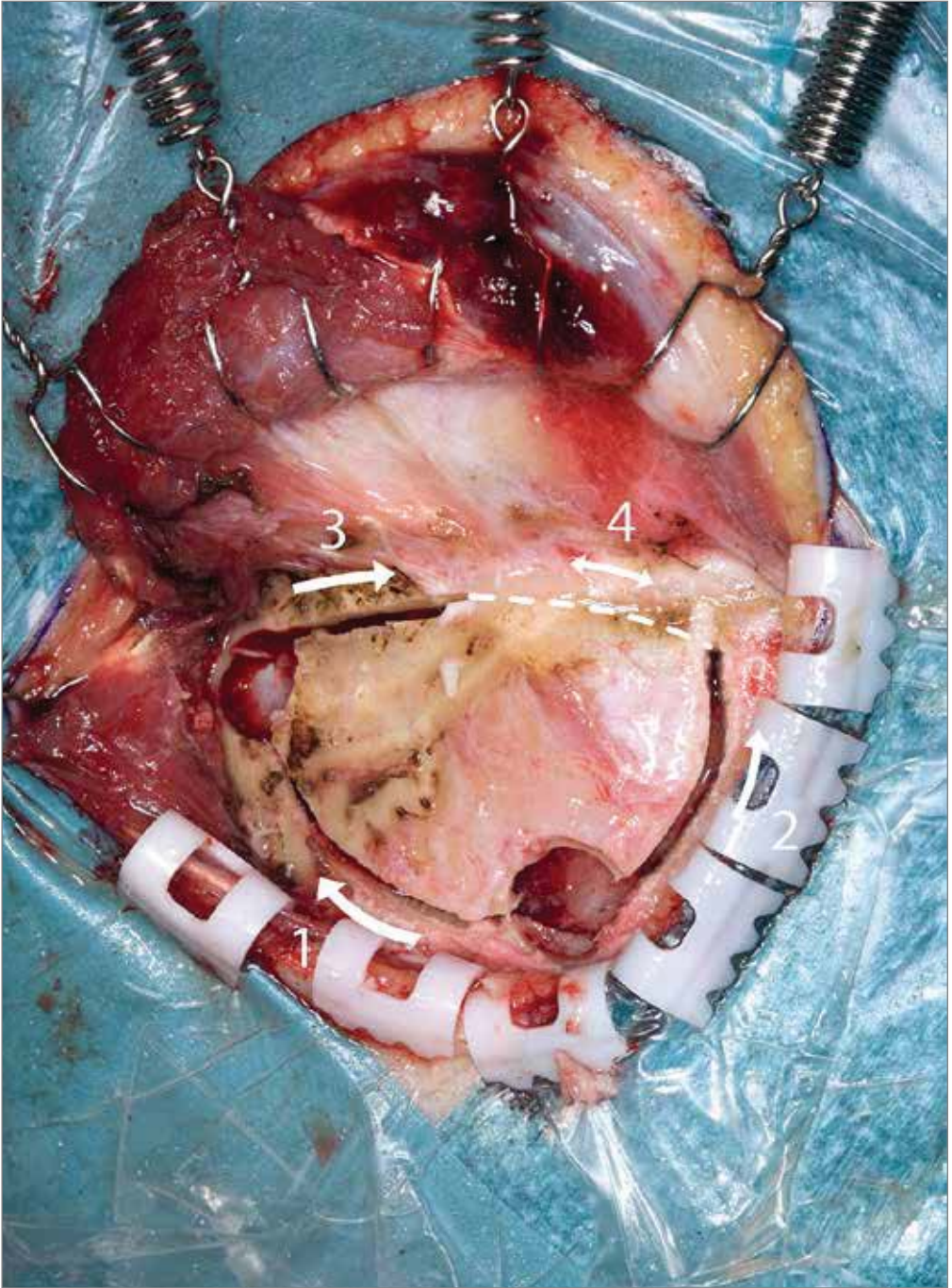


Figura 5-4 (g). Abordaje subtemporal. Ver texto para detalles.

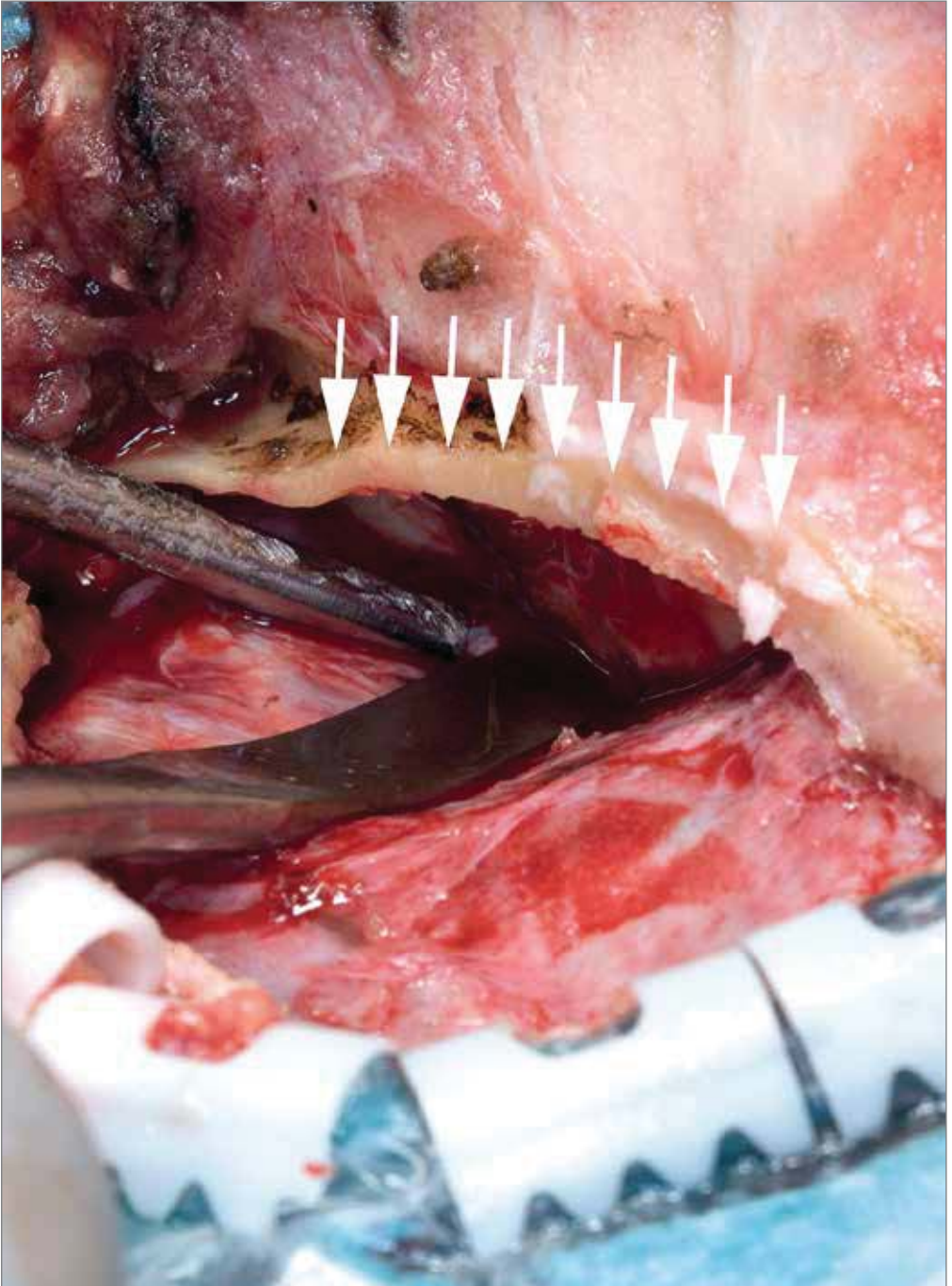


Figura 5-4 (h). Abordaje subtemporal. Ver texto para detalles.

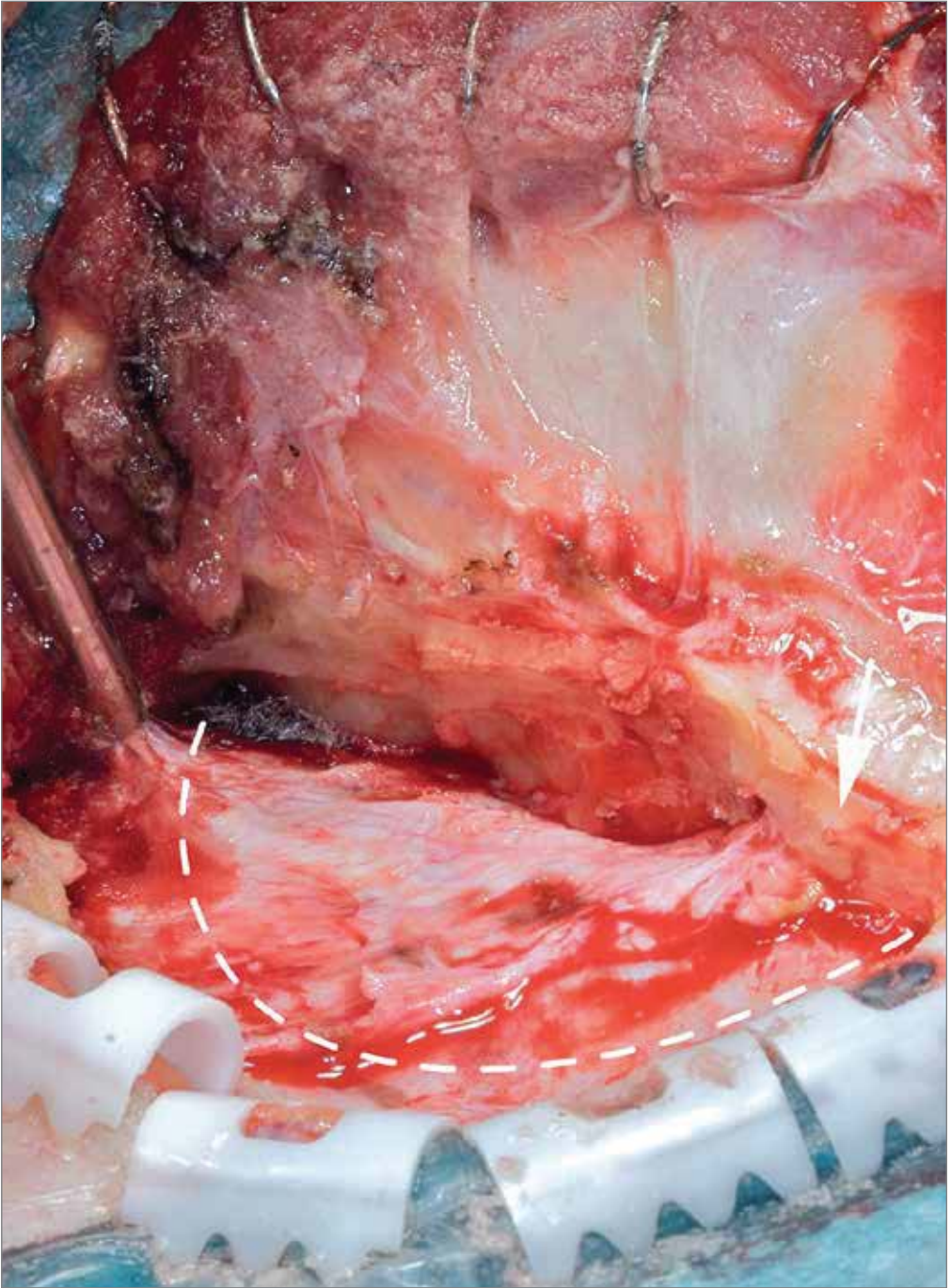


Figura 5-4 (i). Abordaje subtemporal. Ver texto para detalles.

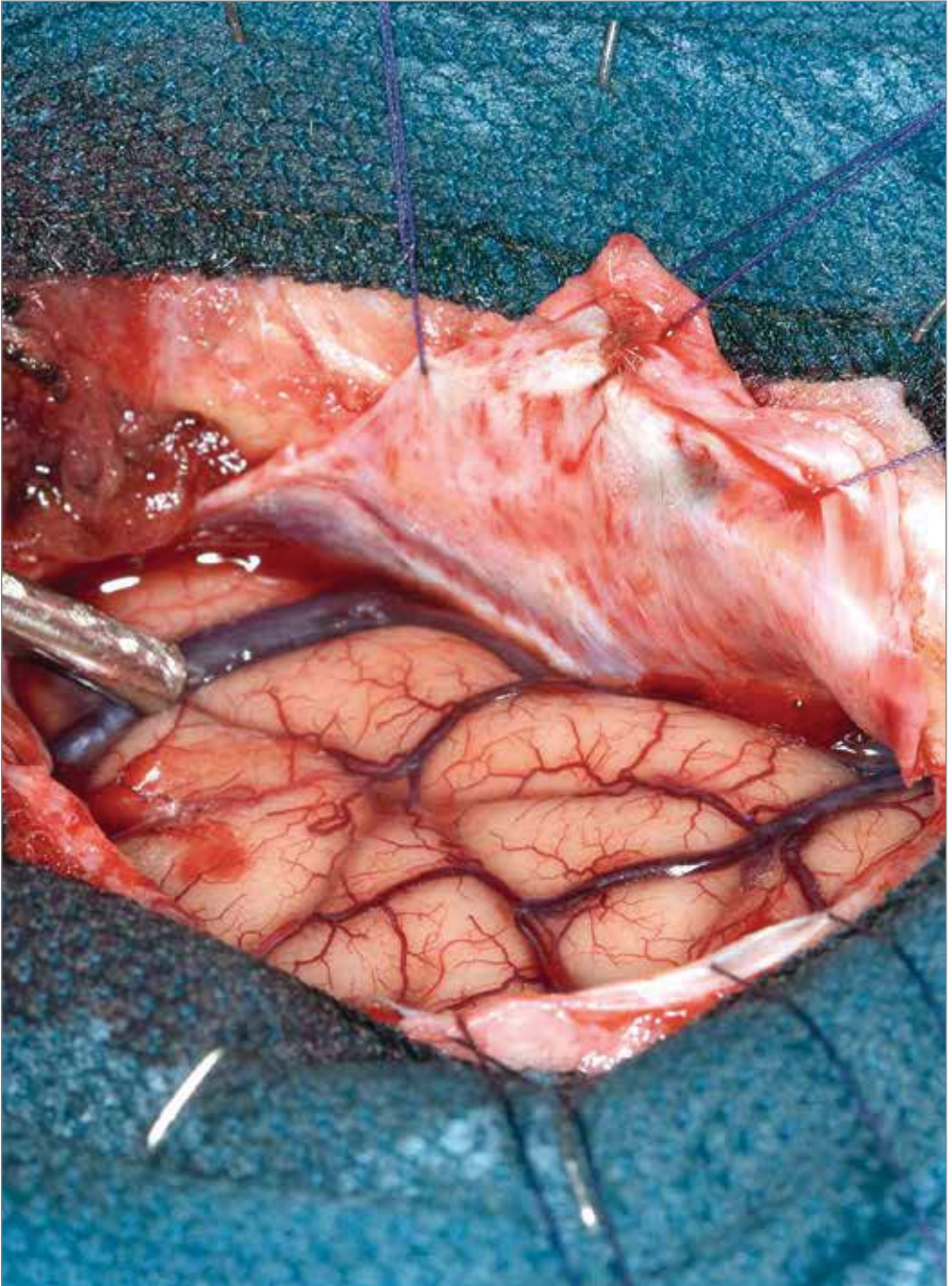


Figura 5-4 (j). Abordaje subtemporal. Ver texto para detalles.

5.5. ABORDAJE RETROSIGMOIDEO

El abordaje retrosigmoideo provee un buen acceso al ángulo pontocerebeloso. Es mucho más sencillo y rápido con menor necesidad de remoción ósea que otros abordajes más extensos de la fosa posterior lateral. La craneotomía es pequeña y dependiendo de cuan craneal o caudal se realice, pueden ser accedidas diferentes estructuras vasculares y pares craneales. El abordaje retrosigmoideo se realiza clásicamente para la cirugía del schwannoma vestibular pero con pequeñas variaciones puede ser utilizado igualmente para descompresiones microvasculares de los pares craneales; aneurismas y tumores de la fosa craneal posterolateral. La dificultad principal para la ejecución apropiada del abordaje retrosigmoideo es el posicionamiento correcto del paciente para obtener un trayectoria quirúrgica óptima dentro de la fosa posterior, realizar la craneotomía suficientemente lateral de tal manera que el cerebelo sea retraído lo menos posible y además un

buen conocimiento microanatómico de todas las estructuras en la fosa posterior; ya que hay menos espacio para la manipulación a diferencia del espacio supratentorial.

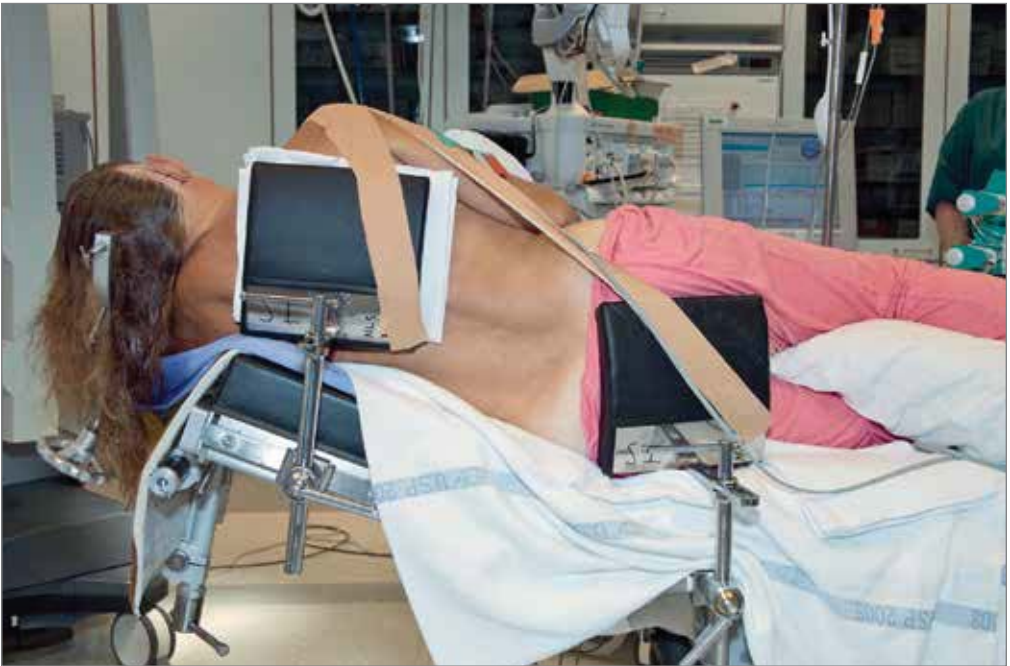

Figura 5-5 (a). Abordaje retrosigmoideo. Ver texto para detalles.

5.5.1. Indicaciones

El uso más común para el abordaje retrosigmoideo es la cirugía del schwannoma vestibular. Otras patologías comunes incluyen aneurismas de la arteria vertebral - ACPI, descompresión microvascular del V o VII par y meningiomas de la fosa posterior lateral. En general, las lesiones que pueden ser tratadas mediante la craneotomía retrosigmoidea pequeña de tipo "tic" deben estar localizadas por lo menos 10 milímetros cranealmente del foramen magno. En caso de estar localizadas más caudalmente como aneurismas vertebrales bajos, se necesita alguna modificación más hacia el abordaje extremo lateral; extendiendo la craneotomía hacia el foramen magno y disecando la arteria vertebral extracranial. Pero para lesiones bien por arriba del foramen magno, una incisión recta con una craneotomía pequeña es todo lo que se necesita. La localización de craneal o caudal del colgajo óseo depende de la localización exacta de la lesión a tratar.

La craneotomía más craneal con su borde superior por encima o al nivel del seno transversal, se hace en general para la descompresión del V par craneal. La craneotomía para schwannomas vestibulares se localiza un poco más caudal y las craneotomías más caudales son típicamente para aneurismas vertebrales en el origen de la ACPI. Lesiones intraaxiales del hemisferio cerebeloso como: tumores, hematomas intraparenquimatosos o infartos cerebelosos también pueden ser abordados utilizando una modificación del abordaje retrosigmoideo. En tales casos, donde no se necesita de la extensión lateral hacia el seno sigmoideo; tanto la incisión como la craneotomía se realizan más medialmente evitando la apertura de las celdillas aéreas mastoideas.

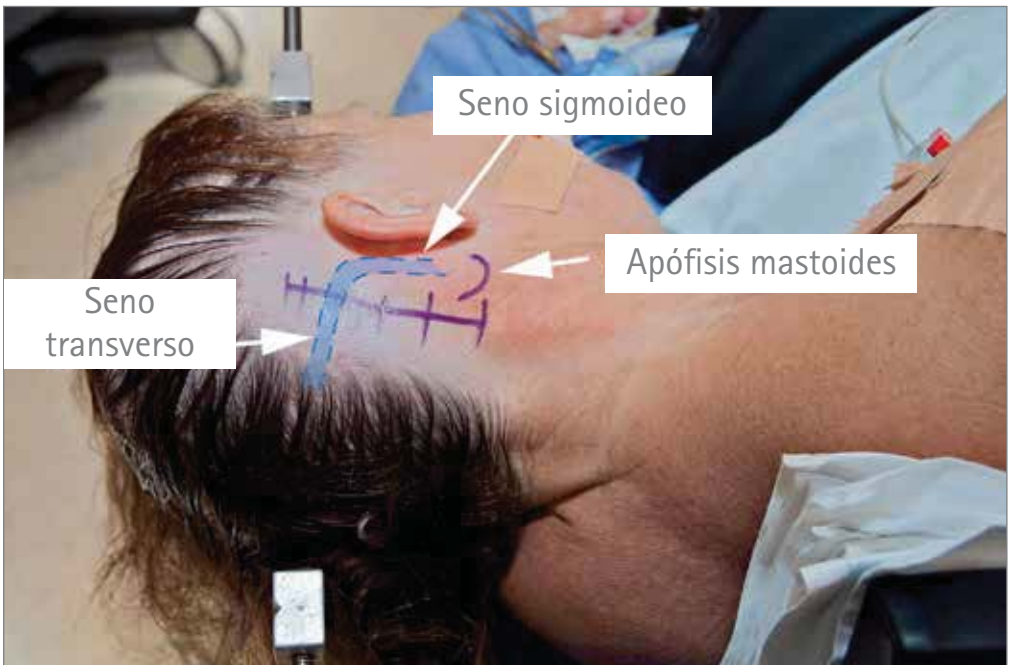


Figura 5-5 (b). Abordaje retrosigmoideo. Ver texto para detalles.

5.5.2. Posicionamiento

Para el abordaje retrosigmoideo el paciente se coloca en decúbito lateral – park bench con la cabeza y la parte superior del torso elevados de tal manera que la cabeza está aproximadamente unos 20 centímetros por encima del nivel cardíaco (Figura 5-5a). Se colocan dos soportes laterales en el lado dorsal del paciente, uno por abajo del nivel del hombro superior y el otro al nivel de la pelvis. El soporte del hombro no debe extenderse cranealmente desde el hombro retraído ya que puede interponerse en la trayectoria quirúrgica. Un soporte lateral en el lado ventral del paciente junto con un almohada grande se coloca para apoyar el tórax y el abdomen. El brazo superior descansa cómodamente sobre esta almohada. Los soportes laterales deben ser estables y lo suficientemente altos para permitir la inclinación lateral de la mesa quirúrgica durante la cirugía sin que el paciente se deslice de la mesa. La parte supe-

rior del cuerpo es girada ligeramente (5–10°) hacia atrás de modo que el hombro superior puede ser retraído más fácilmente hacia caudal y posterior con cinta adhesiva (véase Figura 5-4c en la sección previa). La cabeza, fijada al cabezal de Sugita es: (a) flexionada un poco hacia delante; (b) inclinada hacia lateral; y si es necesario (c) ligeramente rotada hacia el suelo. La inclinación lateral no debe ser demasiado extrema para así prevenir la compresión de las venas yugulares. El truco más importante al ejecutar el abordaje retrosigmoideo es prevenir que el hombro superior obstruya la trayectoria quirúrgica.

El suelo de la fosa posterior cae abruptamente hacia el foramen magno, de modo que la trayectoria del abordaje actual es mucho más caudal de lo que podría usualmente esperarse. Este es el motivo por lo cual es tan importante

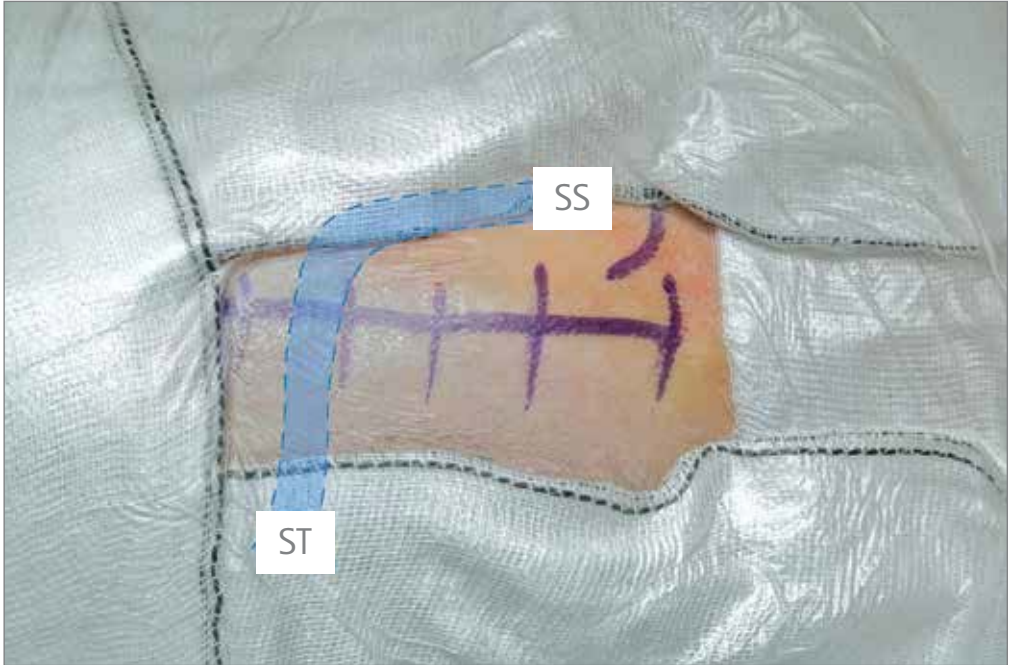


Figura 5-5 (c). Abordaje retrosigmoideo. Ver texto para detalles.

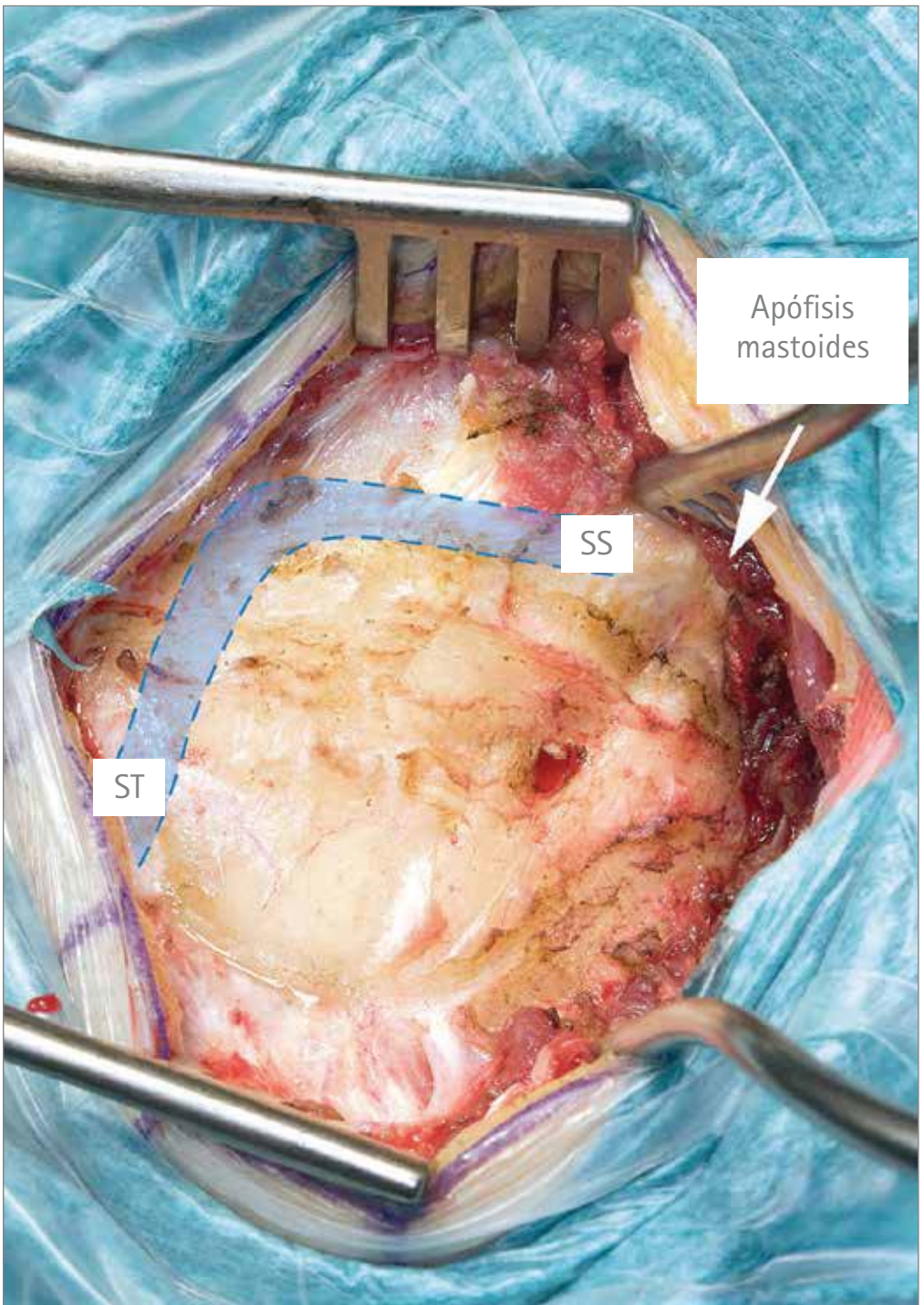


Figura 5-5 (d). Abordaje retrosigmoideo. Ver texto para detalles.

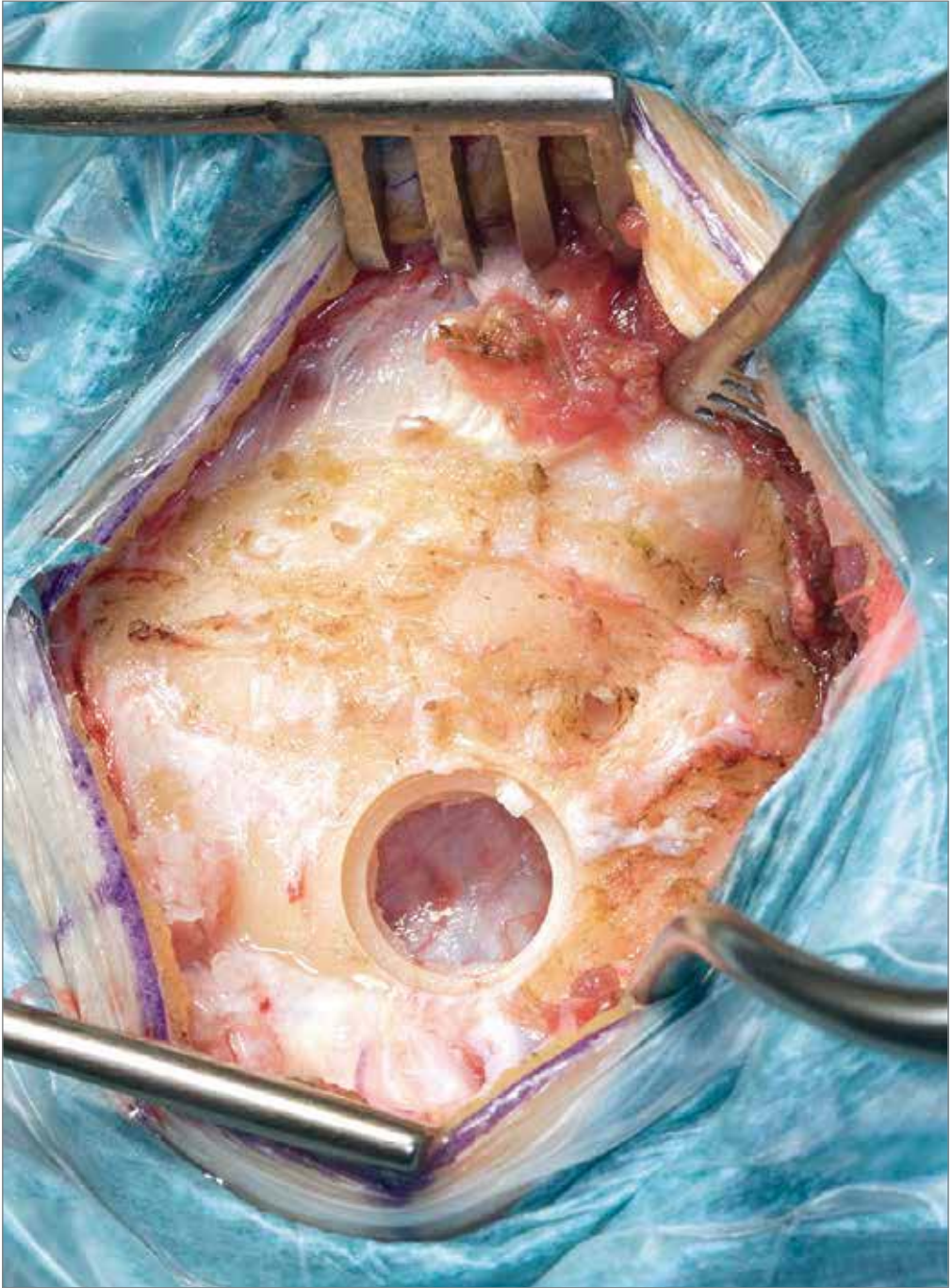

Figura 5-5 (e). Abordaje retrosigmoideo. Ver texto para detalles.

abrir el ángulo entre la cabeza y el hombro superior todo lo posible; lo cual se consigue con: (a) posición adecuada de la cabeza (flexión e inclinación lateral); (b) ligera rotación contraria de la parte superior del cuerpo; y (c) la retracción del hombro superior con cinta adhesiva hacia caudal sin lesionar el plexo braquial. La retracción del hombro es el punto clave del posicionamiento.

El brazo inferior se mantiene en su sitio al ser envuelto parcialmente en la sabana de la mesa quirúrgica ésta a su vez es sujeta utilizando pinzas de toalla, como crile. En adición, todos los áreas vulnerables a presión (las articulaciones del codo, los nervios cubitales, las manos, los hombros y el plexo braquial) deben ser protegidas con almohadas de gel. Una vez finalizado el posicionamiento, se coloca el drenaje lumbar y se liberan 50–100 ml de LCR antes de abrir la duramadre.

5.5.3. Incisión y craneotomía

Se realiza una incisión lineal aproximadamente una pulgada detrás el proceso mastoideo (Figura 5-5b). La localización exacta desde craneal hacia caudal de la incisión varía dependiendo de cuan alta o baja este la patología desde el foramen magno. Para acceder a las estructura más altas localizadas en la fosa posterior lateral (por ejemplo durante la descompresión microvascular del quinto par o un meningioma alto de la fosa posterior), la unión entre el seno transversal y el seno sigmoideo debe ser expuesta e identificada. Mientras que, para acceder al área cerca del foramen magno debe realizarse una incisión más caudal. La unión entre el seno transversal y el seno sigmoideo suele estar localizada justo caudalmente a la línea cigomática (una línea proyectada desde el origen del arco cigomático hacia la protuberancia occipital

externa) y posteriormente a la línea mastoidea (una línea desde craneal hacia caudal pasando por la punta del proceso mastoideo). Cuando se planea la incisión, es importante extenderla lo suficientemente caudal (Figura 5-5c). Si la incisión es demasiado corta y demasiado craneal los músculos estirados y la piel prevendrán una vista óptima dentro de la fosa posterior y el uso del craneotomo que va desde una dirección caudal y lateral, no solamente lateral como se podría esperar inicialmente. Por esto, la incisión tiene que extenderse varios centímetros por debajo el nivel donde se planea el borde inferior de la craneotomía.

Un retractor grande y curvo (separador de heridas, también referido como retractor de mastoides) se coloca desde el lado craneal de la incisión para retraer de una manera fuerte los tejidos. Si fuera necesario, un segundo retractor curvo más pequeño puede ser utilizado en la porción caudal (Figure 5-5d). La grasa subcutánea y los músculos son divididos a lo largo de la incisión lineal con diatermia.

La arteria occipital muy a menudo corre a través de la incisión y en la práctica, es casi siempre seccionada y coagulada. Después de haber llegado al hueso de la fosa posterior; las inserciones de los músculos son disecadas y se sigue caudalmente el hueso. El nivel del foramen magno se determina con palpación. Mientras se progresa más profundamente y más cerca al foramen magno se encuentra una capa amarillenta de grasa la cual debe ser tomada como una señal de advertencia, debido a que la arteria vertebral extracraneal que corre por el borde craneal de la lámina de C1 suele estar muy cerca a este punto. Para una craneotomía simple de tipo "tic" no es necesario proceder más profundo para exponer el foramen magno. Esto se reserva solamente para un abordaje más extenso donde se expone también la lámina C1 y

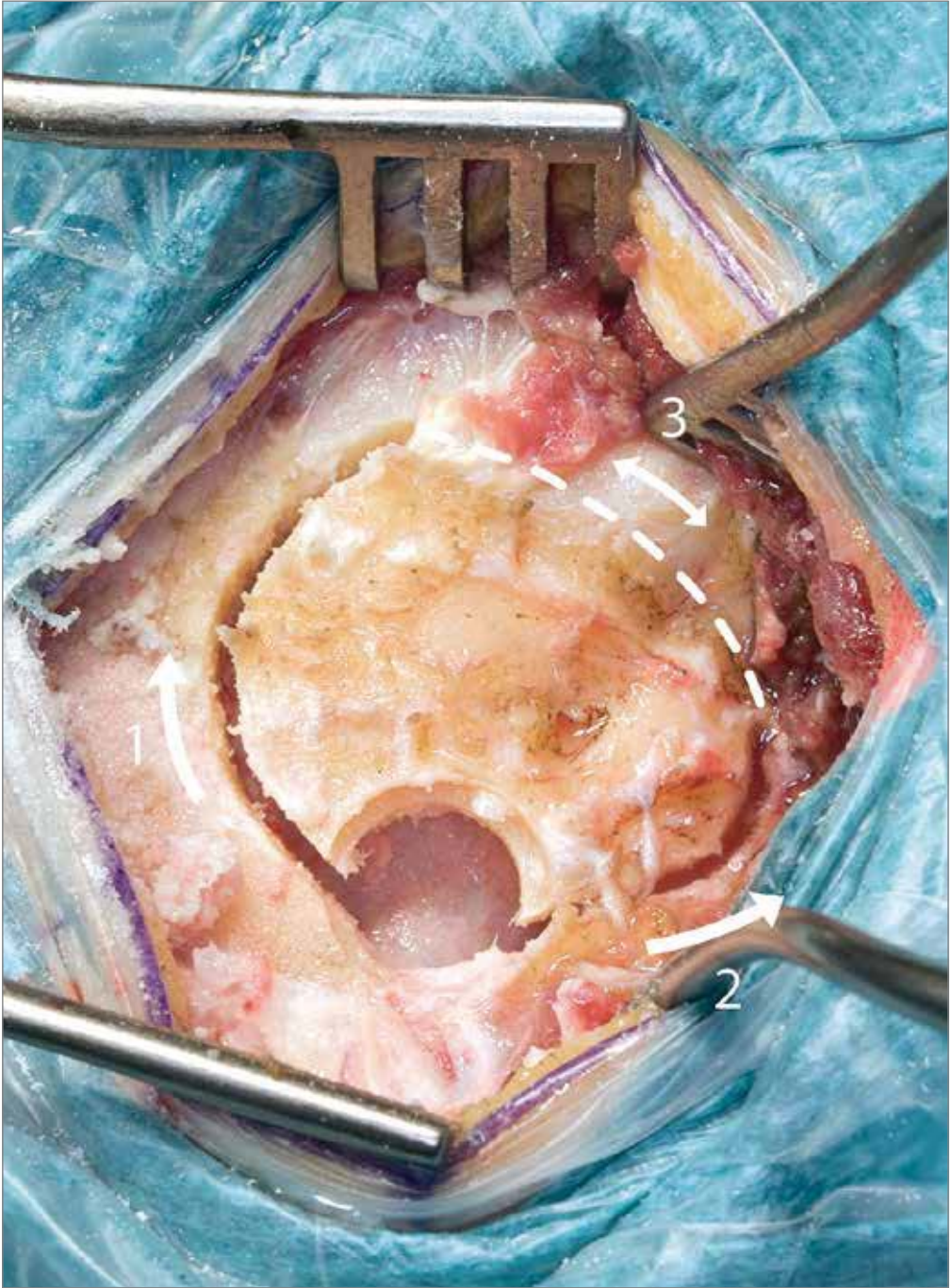


Figura 5-5 (f). Abordaje retrosigmoideo. Ver texto para detalles.

se identifica el recorrido de la arteria vertebral extracraneal. Un área ósea de 3 a 4 cm de diámetro se libera de todas las adherencias musculares y los retractores curvos se reposicionan para conseguir una exposición ósea máxima.

Un agujero de trépano se realiza al borde posterior de la incisión y la duramadre subyacente se despega cuidadosamente con un disector curvo sin dañar el seno transversal o el seno sigmoideo (Figura 5-5e). Se hacen dos cortes curvos con el craneotomo anteriormente hacia la mastoidea, uno craneal y el otro caudal (Figura 5-5f). Finalmente, el hueso es adelgazado con el craneotomo en una línea recta a lo largo del borde anterior al margen de la celdilla aérea mastoidea; luego el colgajo óseo es partido y removido (Figura 5-5g). Un colgajo óseo de unos 2 a 3 cm suele ser suficiente. Se utiliza el fresado de alta velocidad para extender la apertura más cerca del hueso temporal y para nivelar los bordes (flechas; Figura 5-5g). Si se abren las celdillas aéreas mastoideas éstas deben ser cubiertas cuidadosamente con cera ósea y un injerto de grasa o músculo puede ser usado para cubrir el defecto y así prevenir una fistula postoperatoria de LCR. En caso de una lesión del seno y hemorragia venosa importante, la primera medida es elevar la cabeza inclinando la mesa en posición anti-Trendelenburg y posteriormente cubrir el sitio del sangrado con Surgicel® o TachoSil® y tamponarlo con cotonoides o lentinas. Un corte lineal del seno puede ser reparado directamente con sutura.

La duramadre se abre de una manera curvilínea con la base hacia la mastoidea (Figura 5-5g). Los bordes duros se elevan con puntos de sutura extendidos sobre los campos de la craneotomía (Figura 5-5h). Especialmente cerca a la unión del seno sigmoideo y seno transversal, la duramadre se abre en forma de tres hojas con uno de los cortes dirigido exactamente hacia la

unión de los senos para conseguir una mayor exposición. Hasta un corte pequeño con tijeras dentro del seno debe ser reparado inmediatamente con una sutura. La coagulación con pinzas de bipolar solamente hace más grande el agujero y los liga clips, aunque son fáciles de aplicar tienden a deslizarse con la manipulación, lo que puede ocurrir en el momento menos esperado.

Si se ha utilizado un drenaje espinal drenando 50-100 ml de LCR, el cerebro debería estar relajado después de la apertura de la duramadre y en este momento se puede cerrar el drenaje. Pero si el cerebro permanece tenso, otras estrategias para liberar más LCR deben ser adoptadas. Una es inclinando el microscopio hacia la región caudal y entrar en la cisterna cerebelo-medular (cisterna magna) para liberar LCR adicional. La otra opción es entrar en la cisterna cerebelo-pontina y liberar LCR desde allí, pero esto en general requiere más compresión del cerebelo y una posible lesión de los pares craneales en situaciones de falta de espacio.

Para entrar en la cisterna cerebelo-pontina, la compresión y la retracción sobre el cerebelo se incrementa gradualmente, mientras se va liberando simultáneamente LCR con aspiración. Para obtener un ángulo de visión óptimo, puede ser necesario inclinar la mesa lejos del neurocirujano. La aracnoides que limita la cisterna es abierta con microtijeras y ahora pueden ser inspeccionados los pares craneales e identificar la patología a tratar.

El tentorio es una guía excelente como punto de referencia para localizar e identificar los pares craneales. Se deben buscar las venas puente al entrar en el ángulo pontocerebeloso, especialmente al comienzo de la disección. Si es posible, las venas se deben dejar intactas, pero si éstas obstaculizan de forma significati-

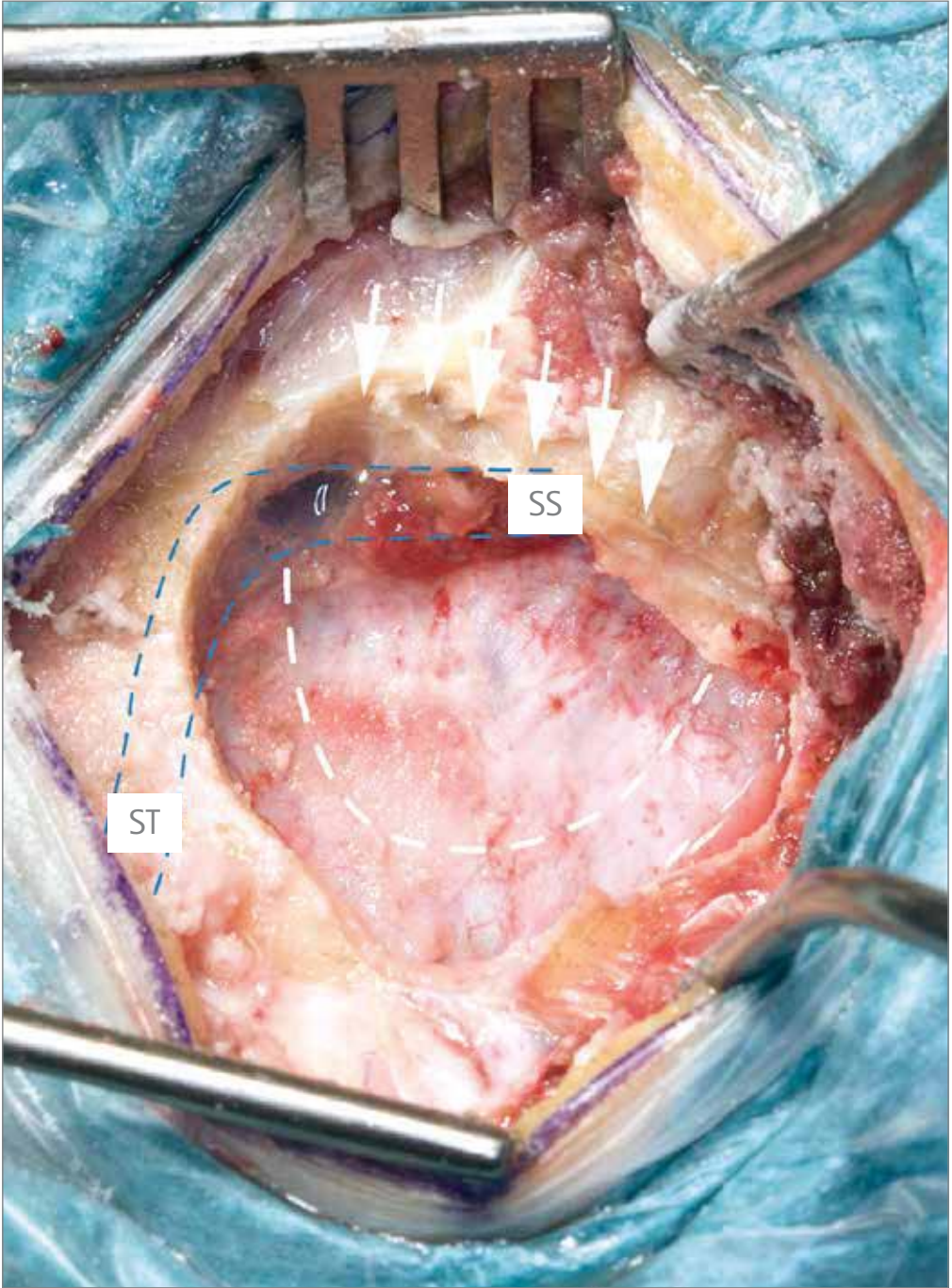


Figura 5-5 (g). Abordaje retrosigmoideo. Ver texto para detalles.

va el procedimiento quirúrgico deben ser coaguladas. La vena petrosa es un área de debate siendo la vena más común y prominente cuando se aborda el tentorio o los pares craneales superiores. Es más seguro preservar esta vena ya que algunos cirujanos han observado complicaciones después de su oclusión.

Durante el cierre, el área sobre las celdillas aéreas mastoideas es cubierta con cera ósea después del cierre dural. Cuando la duramadre no puede ser cerrada completamente hermética, un sustituto dural cubierto por una cantidad pequeña de fibrina puede ser utilizado para cerrar el defecto. Lo más importante es cerrar las celdillas aéreas mastoideas y prevenir una fístula postoperatoria de LCR utilizando un injerto pequeño de músculo o grasa y pegamento de fibrina. Debe ser un cierre firme de tres capas (músculo, tejido subcutáneo, piel) de la herida, lo que ayuda a prevenir una fístula. Ocasionalmente hay un debate si realizar una craniectomía o craneotomía para los abordajes suboccipitales o cerebelares – medios, en Helsinki se realiza craneotomía! Lo que disminuye la posibilidad de pseudomeningocele o cefaleas persistentes; también hace más fácil y segura cualquier re-exploración en caso de una recurrencia en una fecha posterior. Sin duda, cubrir el defecto de la craneotomía con el propio hueso del paciente o material artificial provee en un sensación de confort y seguridad para el paciente.

T&C:

- *En posición decúbito lateral – park bench, drenaje espinal salvo en lesiones de masa muy expansivas*
- *El hombro superior retraído hacia posterior e inferior con cinta adhesiva*
- *Incisión corta y recta preferible*
- *Después de la apertura dural, liberación de LCR de la cisterna magna si el cerebro permanece tenso.*
- *Comenzar retrayendo el cerebelo y las amígdalas medialmente y ligeramente hacia arriba como si estuvieras tomándolos en tu mano*
- *Identificación de la arteria vertebral, ACPI y los pares craneales inferiores – su relación con la lesión determina el abordaje exacto*
- *De todos los pares craneales los IX-X merecen el más alto respeto; hasta una disfunción temporal puede ser peligrosa*
- *Si la lesión está a 10 mm o más por encima el foramen magno, solamente una craneotomía simple de tipo "tic" es necesaria*

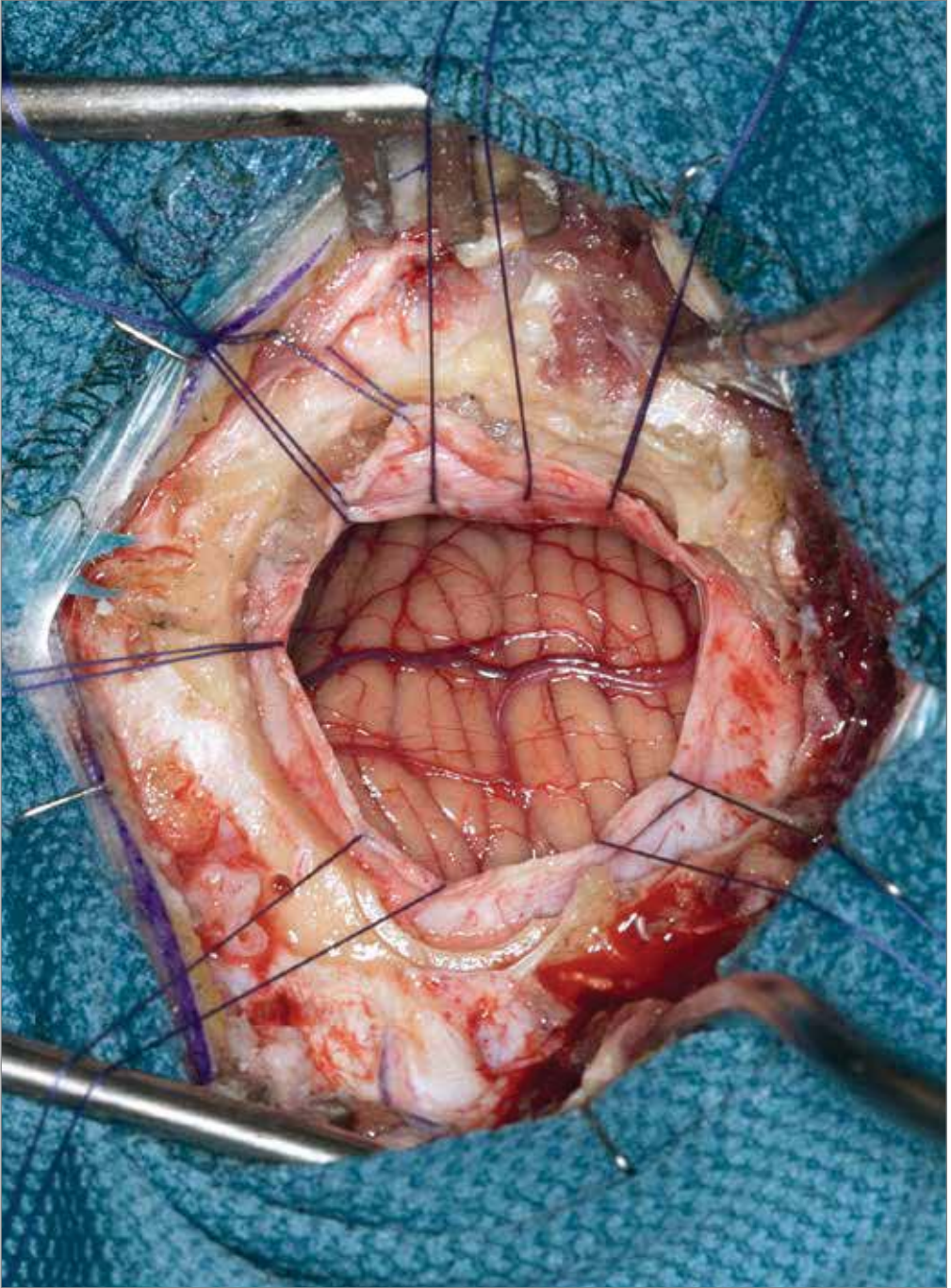


Figura 5-5 (h). Abordaje retrosigmoideo. Ver texto para detalles.

5.6. ABORDAJE LATERAL AL FORAMEN MAGNO

El abordaje retrosigmoideo que utiliza una craneotomía pequeña de tipo "tic" no puede ser empleado para patologías que están cerca del nivel del foramen magno (menos de 10 mm). Para acceder a estas lesiones es necesaria una extensión caudal del abordaje retrosigmoideo. Algunos autores llaman a éste "el abordaje extremo lateral". Nosotros utilizamos el abordaje extremo lateral raras veces. En su lugar, en caso que se requiera acceso a las partes laterales del foramen magno, nosotros nos conformamos con un abordaje llamado "abordaje suficientemente lateral", el cual es una modificación más rápida y más sencilla del abordaje extremo lateral. La diferencia más grande en comparación al abordaje extremo lateral clásico es que se deja el cóndilo occipital intacto o se remueve solamente una mínima parte. Además, la arteria vertebral no se transpone, el seno sigmoideo no es eskeletonizado y el recorrido extracranial/intraóseo de los pares craneales inferiores no es expuesto.

El abordaje extremo lateral clásico con extensa remoción ósea y resección del cóndilo, requiere una fijación occipito-cervical, lo que extremadamente limita la movilidad del cuello. Esto causa un malestar significativo para el paciente por lo que nosotros no lo recomendamos a menos que sea absolutamente necesario. Nuestro abordaje lateral puede ser combinado con una hemilaminectomía de C1 si una exposición más caudal fuera necesaria. El reto más grande en el abordaje lateral es localizar la arteria vertebral al borde craneal de la lámina C1 y preservarla durante los siguientes pasos de la craneotomía y la hemilaminectomía de C1. El otro problema es el plexo venoso al nivel del foramen magno que puede sangrar severamente.

5.6.1. Indicaciones

Las indicaciones más comunes para el abordaje lateral son los aneurismas vertebrales bajos, meningiomas del foramen magno, cavernomas del tronco cerebral inferior y tumores intrínsecos.

La longitud cráneo-caudal y la localización de la lesión determinan si la lámina de C1 debe también ser reseçada. Nosotros intentamos dejar C1 intacto para asegurar una mejor estabilidad de la unión craneocervical. Aún cuando se realiza una hemilaminectomía de C1, nosotros no utilizamos ningún sistema de fijación porque el defecto óseo es relativamente pequeño y no se remueve el cóndilo occipital. El riesgo de problemas para la deglución es muy alto en lesiones bajas debido a la manipulación de los pares craneales inferiores y la mayoría de los pacientes requiere una traqueostomía para prevenir la broncoaspiración. La traqueostomía se suele realizar el primer día postoperatorio una vez que se han confirmado problemas de disfagia. En la mayoría de los pacientes la función se recuperará durante un periodo de varios meses después de la cirugía.

5.6.2. Posicionamiento

La posición utilizada para el abordaje lateral es casi idéntica a la del abordaje retrosigmoideo (véase sección 5.5.2). La inclinación lateral de la cabeza hacia el suelo puede ser ligeramente mayor para ofrecer un mejor ángulo de visión hacia el foramen magno.

5.6.3. Incisión y craneotomía

Una incisión recta se planea de la misma manera como para el abordaje retrosigmoideo; se realiza aproximadamente una pulgada detrás de la mastoides. La incisión comienza por debajo de la línea cigomática extendiéndose más caudalmente, en general unos 4–5 cm caudalmente desde el punto mastoideo. La exposición inicial es llevada a cabo de la misma manera que para el abordaje retrosigmoideo. La grasa subcutánea y los músculos son divididos de manera lineal y un retractor curvo grande se utiliza para separar la herida. Se expone el hueso de la fosa posterior y la localización del foramen magno y la lámina de C1 se identifican mediante palpación. Desde este punto en adelante el resto de la exposición del foramen magno y la arteria vertebral debe ser realizado bajo el aumento del microscopio quirúrgico.

El siguiente paso es identificar el recorrido de la arteria vertebral extracraneal, para este propósito puede utilizarse el microdoppler. Primero la lámina de C1 se expone con disección roma utilizando bolas de algodón sostenidas con una pinza hemostática. La lámina debe ser expuesta cerca del proceso transversal de C1. La arteria vertebral, después de pasar por el foramen transversal de C1, debe recorrer a lo largo de la superficie craneal de la lámina de C1 hacia la línea media antes de entrar en el espacio intradural al nivel del foramen magno. Es importante identificar completamente este segmento extradural de la arteria vertebral así como el lugar exacto donde se convierte en intradural. Con la arteria vertebral visualizada el resto del hueso de la fosa posterior puede ser disecado de forma segura de las inserciones musculares hasta el foramen magno, que ahora es expuesto claramente. Al borde anterior de la exposición, muy a menudo el canal del cóndilo es encontrado destacándose por un sangrado venoso profuso. La vena emisaria occipital corre a través de este canal y conecta con el plexo venoso suboccipital. El sangrado puede ser detenido con cera ósea y luego utilizando

"fresado coagulante" con la broca de diamante. Un segundo retractor curvo mediano o grande es insertado desde la parte caudal de la incisión para maximizar la exposición.

Se realiza un agujero de trépano en el borde posterior del hueso expuesto y la duramadre subyacente se libera cuidadosamente con un disector curvo. El disector curvo también puede insertarse desde la dirección caudal a través del foramen magno, pero solamente cerca de la línea media y con mínimo esfuerzo. El primer corte con el craneotomo se dirige desde el agujero de trépano algo superior y hacia la mastoides tan lejos hasta donde avance con facilidad. Luego el segundo corte se efectúa desde el agujero de trépano en la dirección caudal hasta el foramen magno, bastante posterior a la entrada de la arteria vertebral en el espacio intradural. El reborde óseo en el foramen magno es bastante grueso y si no es posible realizar el corte de manera directa, el hueso debe ser rebajado por lo menos con el craneotomo. Con los dos cortes hechos, el hueso es adelgazado a lo largo del borde anterior del colgajo óseo planeado con el craneotomo o la fresa de alta velocidad. Posteriormente se parte y se retira el colgajo óseo. El límite anterior de la craneotomía debe situarse anterior al origen intradural de la arteria vertebral. Los ligamentos insertados a la región del foramen magno suelen ser bastante fuertes y puede ser necesario cortarlos antes de poder elevar el colgajo óseo. La remoción del hueso a menudo es seguida por un profuso sangrado venoso tanto del plexo venoso paravertebral o del seno venoso dural alrededor del foramen magno. Elevar la cabeza, tamponar con Surgicel® o inyectar fibrina resuelve la situación.

Una vez que se ha removido el colgajo óseo, el abordaje debe ser extendido ahora en dirección anterior. Se eleva la mesa quirúrgica para tener una mejor visión hacia el cóndilo y luego utilizando una fresa de alta velocidad se remueve

el hueso en esta dirección. Nosotros preferimos usar una broca de diamante ya que también coagula el sangrado del hueso. No quitamos el cóndilo occipital ni eskeletonizamos el seno sigmoideo y también el canal del hipogloso se deja intacto. Si las celdillas aéreas mastoideas son abiertas, se pueden cubrir cuidadosamente con cera ósea o colocar injertos de músculo o grasa con pegamento de fibrina durante el cierre para prevenir una fístula postoperatoria de LCR. En caso de planificar una extensión a C1 para el abordaje, se efectúa a continuación una hemilaminectomía de C1. La lámina de C1, que fue expuesta previamente es fresada con la broca de alta velocidad. El fresado comienza cerca de la línea media y se extiende hacia el foramen transverso. En general, no es necesario remover todo el hueso que cubre la arteria vertebral dentro del foramen transverso, ya que raras veces necesitamos movilizar la arteria. Una vez que se ha removido el hueso, se procede a retirar el ligamento para exponer la duramadre del canal espinal lateral, pero teniendo cuidado de no dañar la raíz C2.

La duramadre se abre posterior al origen intradural de la arteria vertebral con una incisión recta, que se dirige anteriormente a la parte más craneal de la craneotomía. Puntos de sutura que se extienden sobre los campos de la craneotomía se utilizan para elevar la duramadre y para prevenir el sangrado del espacio epidural. A través de este abordaje puede liberarse LCR desde el foramen magno. Durante todos los pasos siguientes de la disección debe tenerse mucho cuidado de no lesionar los pares craneales inferiores. Puede ser necesario elevar un poco la amígdala cerebelosa para acceder las estructuras en el aspecto lateral del tronco cerebral escondidas por la amígdala.

El cierre se realiza de la misma manera como el abordaje retrosigmoideo. La duramadre es cerrada herméticamente de ser posible; el colgajo óseo es recolocado, todas las celdillas aéreas mastoideas son ocluidas muy a menudo con un injerto de grasa o músculo y la herida es cerrada por planos. La hemilaminectomía C1 es dejada como tal.

T&C:

- *Posición decúbito lateral – park bench, drenaje espinal útil*
- *Incisión recta, realizada más caudal*
- *Remover hueso lateralmente sólo lo necesario, evitar remoción ósea de forma excesiva*
- *No resecar el cóndilo occipital, fijación occipito-cervical no necesaria*
- *Cortar de 1-2 ligamentos dentados ayuda a disminuir la tensión de la médula*
- *La arteria vertebral puede ser clipada temporalmente, también extracranalmente*
- *Identificar la arteria vertebral, ACPI y los pares craneales inferiores – la relación con la lesión determina como proceder hacia la lesión*
- *Respetar los pares craneales IX-X, hasta una disfunción temporal es peligrosa*

5.7. ABORDAJE PRESIGMOIDEO

En nuestra práctica, para lesiones que se encuentran exclusivamente en la fosa posterior nosotros preferimos el abordaje retrosigmoideo y para aquellas localizadas solamente en la fosa media el abordaje subtemporal. Pero para lesiones que se extienden tanto a la fosa media como a la fosa posterior, usamos una combinación de estos dos abordajes: el abordaje presigmoideo - transpetroso con petrossectomía parcial. Por razones de conveniencia, llamamos a este abordaje solamente "abordaje presigmoideo". El abordaje presigmoideo clásicamente se refiere a un abordaje que es utilizado para acceder a la fosa posterior, anterior al seno sigmoideo por medio de la realización de un abordaje transmastoideo. Este abordaje clásico ofrece solamente un acceso muy limitado a la fosa media y no debe ser confundido con el abordaje que nosotros llamamos abordaje presigmoideo, el cual hace referencia a un abordaje con una exposición mucha más amplia pero con menos fresado de la mastoides.

5.7.1. Indicaciones

Nosotros utilizamos el abordaje presigmoideo para acceder principalmente a dos tipos de lesiones: (a) aneurismas bajos del tope basilar y/o aneurismas del tronco basilar; (b) tumores petroclivales, principalmente meningiomas. La mayoría de los aneurismas del tope de la arteria basilar pueden ser accedidos por: (a) la ruta trans - silviana, si están localizados muy por encima de la clinoides posterior, o (b) a través del abordaje subtemporal si están localizados al nivel o justamente por debajo de la clinoides posterior. Con poca frecuencia, el tope de la arteria basilar se encuentra localizado muy por debajo del borde inferior de la clinoides posterior; donde el aneurisma mismo puede ser accedido a través de la ruta subtemporal pero poner un clip temporal sobre la arteria basilar no sería posible. Para estos aneurismas utilizamos el abordaje presigmoideo que combina el acceso desde la fosa media y la fosa posterior. El otro tipo de aneurismas que requieren el abordaje presigmoideo son los aneurismas del tronco basilar.

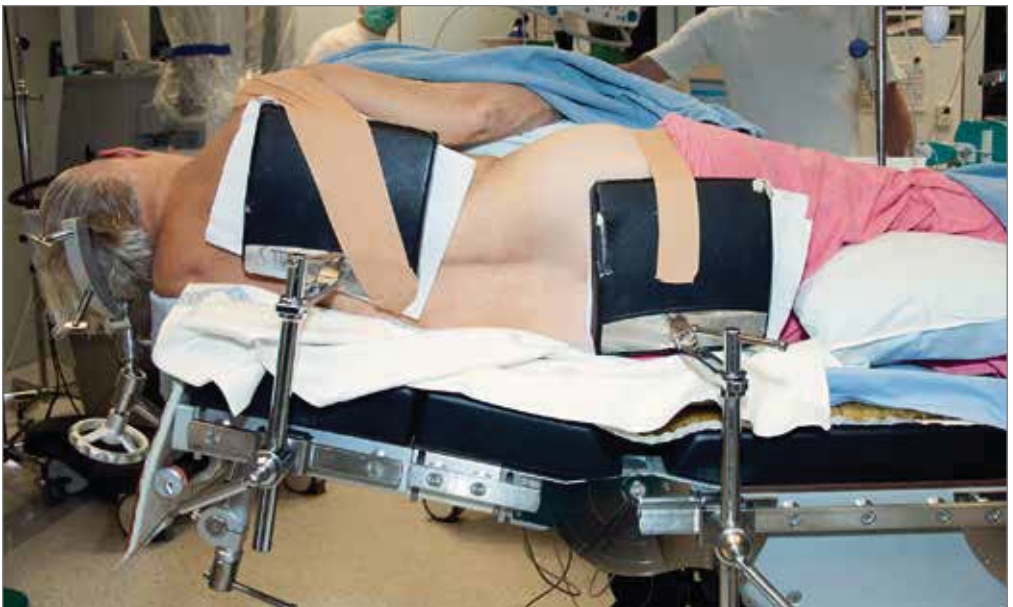

Figura 5-7 (a). Abordaje presigmoideo. Ver texto para detalles.

El abordaje presigmoideo permite una buena visualización de la región basilar media así como de las regiones posteriores de la fosa media y del hueso petroso. El abordaje presigmoideo también puede utilizarse para acceder al segmento P2 de la arteria cerebral posterior en algunos procedimientos de "bypass". Por otra parte, el abordaje presigmoideo requiere de tiempo (hasta en manos expertas puede necesitar por lo menos una hora), existe la posibilidad de lesionar el seno transverso o el seno sigmoideo y el riesgo de una fístula post-

operatoria de LCR es mucho mayor que con un simple abordaje subtemporal o retrosigmoideo. Por tanto, el abordaje presigmoideo debe ser utilizado con cuidado y solamente cuando es verdaderamente necesario. Las celdillas aéreas mastoideas se abren siempre durante el abordaje presigmoideo y deben cubrirse cuidadosamente con músculo temporal o grasa durante el cierre.

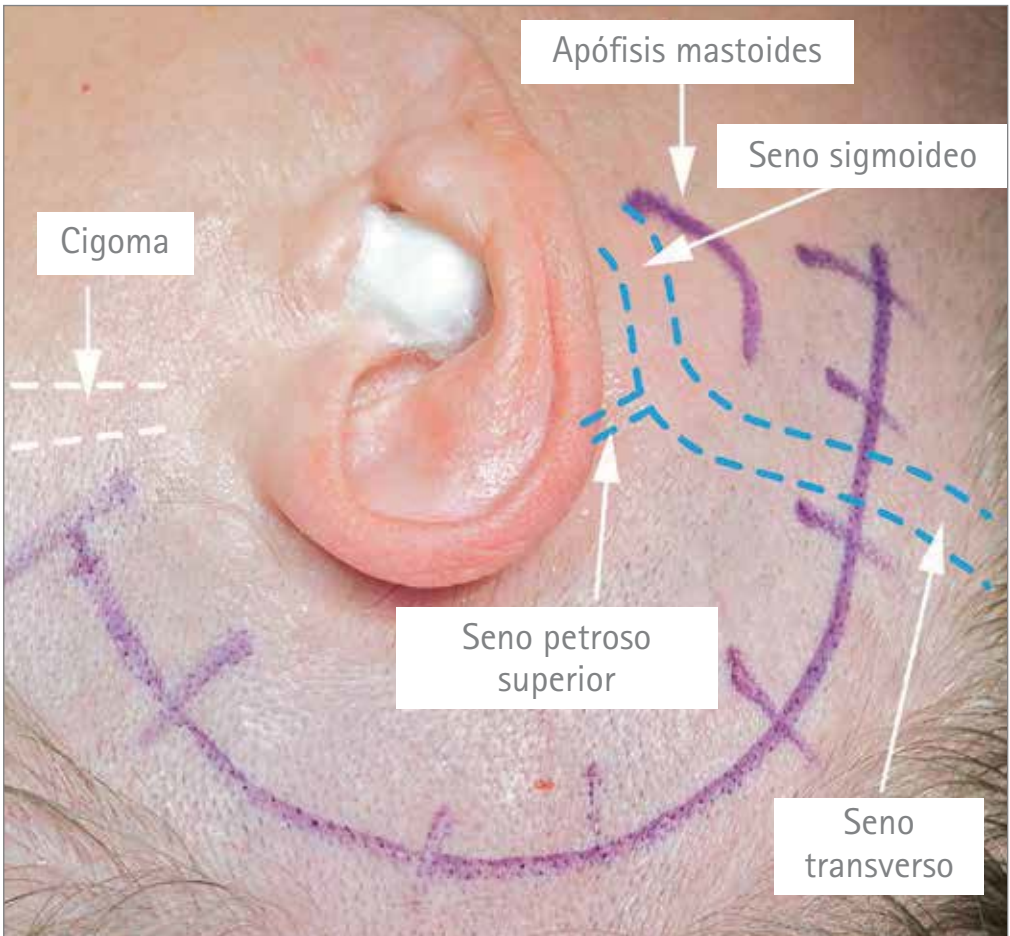


Figura 5-7 (b). Abordaje presigmoideo. Ver texto para detalles.

5.7.2. Posicionamiento

El paciente se coloca en decúbito lateral – park bench al igual que para el abordaje subtemporal (véase sección 5.4.2.) (Figura 5-7a). Un drenaje lumbar o ventriculostomía es obligatorio de la misma manera como para el abordaje subtemporal. No es posible realizar el abordaje presigmoideo sin que el cerebro este bien relajado ya que la retracción cerebral puede causar un daño inadvertido sobre la corteza cerebral.

5.7.3. Incisión y craneotomía

La incisión comienza en frente de la oreja al nivel del arco cigomático dirigiéndose hacia atrás de la misma manera como para el abordaje subtemporal (Figura 5-7b). La diferencia es que la incisión luego se extiende caudalmente aproximadamente una pulgada por detrás de la línea mastoidea como sería para el abordaje retrosigmoideo. El colgajo cutáneo-muscular es retraído en una sola capa hacia fronto – caudal mediante una retracción fuerte con ganchos de resorte (Figura 5-7c). Se disecan los músculos en dirección al conducto auditivo externo y se

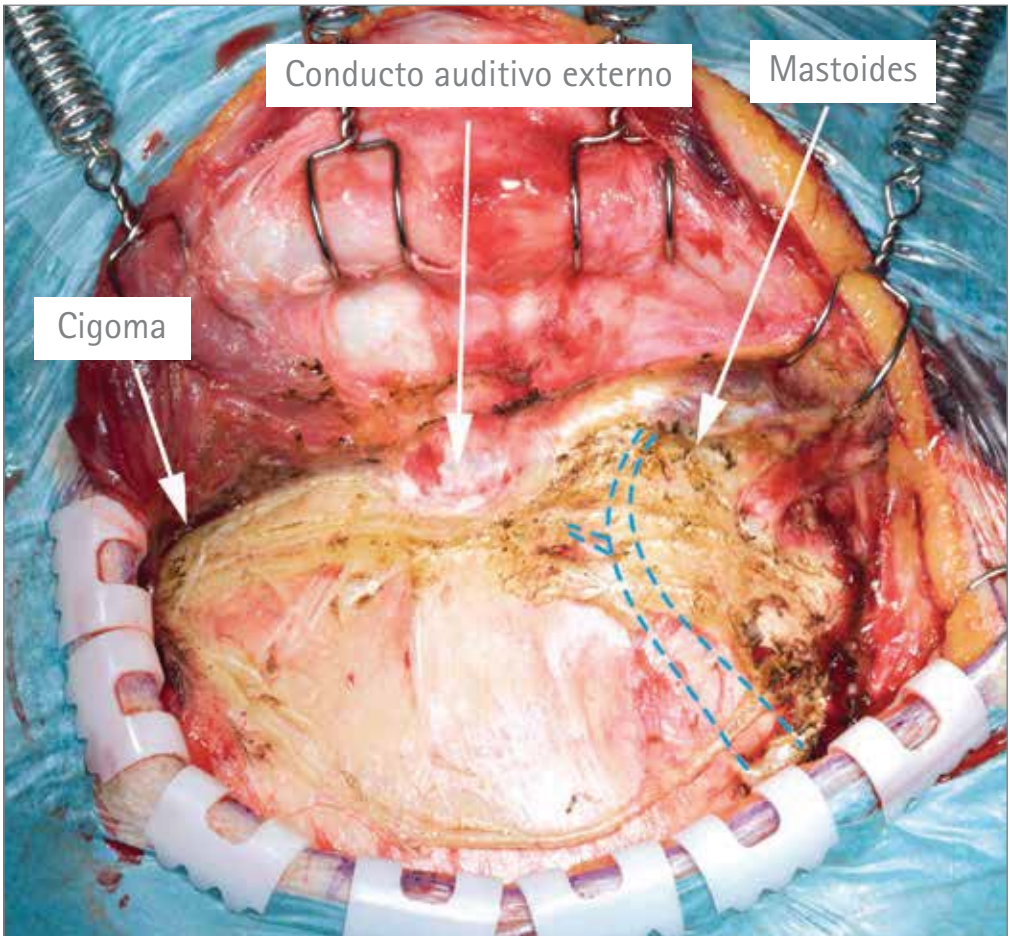


Figura 5-7 (c). Abordaje presigmoideo. Ver texto para detalles.

expone todo el hueso temporal incluyendo el origen del cigoma y la apófisis mastoidea. Hay que tener cuidado de no entrar accidentalmente o rasgar la piel cerca al conductivo auditivo externo debido a que la piel en esta región es muy fina.

En general se realizan de tres a cuatro agujeros de trépano (Figura 5-7d). El primero justo en el borde anterior del área expuesta del hueso temporal cerca del origen del cigoma. El segundo al borde más craneal del hueso temporal expuesto. El tercero al borde posterior inferiormente al seno transversal y opcionalmente, un cuarto al

borde posterior superiormente al recorrido esperado del seno transversal, especialmente si la duramadre está adherida de forma muy fuerte a la superficie interna del cráneo, en cuyo caso hay un alto riesgo de daño a los senos venosos. La duramadre se despegó cuidadosamente con un disector curvo y un disector flexible de tipo Yaşargil. Al nivel de la fosa posterior el objetivo es acercarse al seno sigmoideo. Los agujeros de trépano se conectan utilizando el craneotomo (Figura 5-7e). El primer corte desde el agujero de trépano más craneal al más anterior y desde éste se hace un corte adicional caudalmente y un poco posterior hacia el borde anterior del

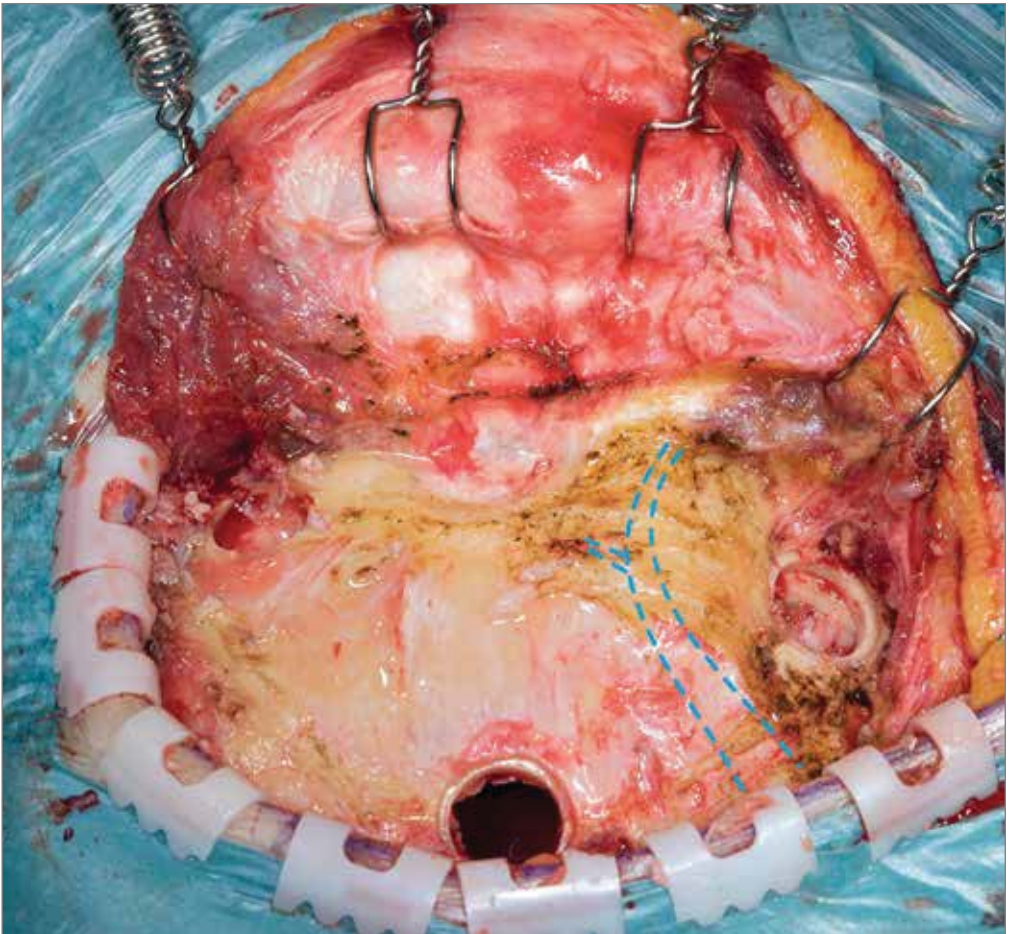


Figura 5-7 (d). Abordaje presigmoideo. Ver texto para detalles.

hueso petroso. A continuación un segundo corte se efectúa desde el agujero de trépano de la fosa posterior caudalmente y curvando anteriormente hacia la apófisis mastoides. Finalmente, el borde óseo restante es disminuido en forma curva con la hoja del craneotomo sin la protección dural o con la broca de alta velocidad, a continuación se parte y se remueve el colgajo óseo. Esto requiere especial atención para no rasgar accidentalmente el seno sigmoideo. A veces, hay venas emisarias que corren dentro del hueso y que están conectadas a la unión del seno transverso y el seno sigmoideo, las cuales pueden sangrar profusamente

mientras se remueve el hueso. Elevar la cabeza, tamponar con Surgicel® y coagulación bipolar suelen resolver el problema.

Una vez que se ha removido el colgajo óseo; normalmente pueden verse el seno transverso, la duramadre de la fosa posterior y de la fosa media. La unión entre el seno transverso y el seno sigmoideo por lo menos es parcialmente visible. La duramadre debe estar relajada debido al uso del drenaje lumbar. Es muy difícil proceder con la exposición de la duramadre presigmoidea a menos que la duramadre ya expuesta y los senos puedan ser comprimidos

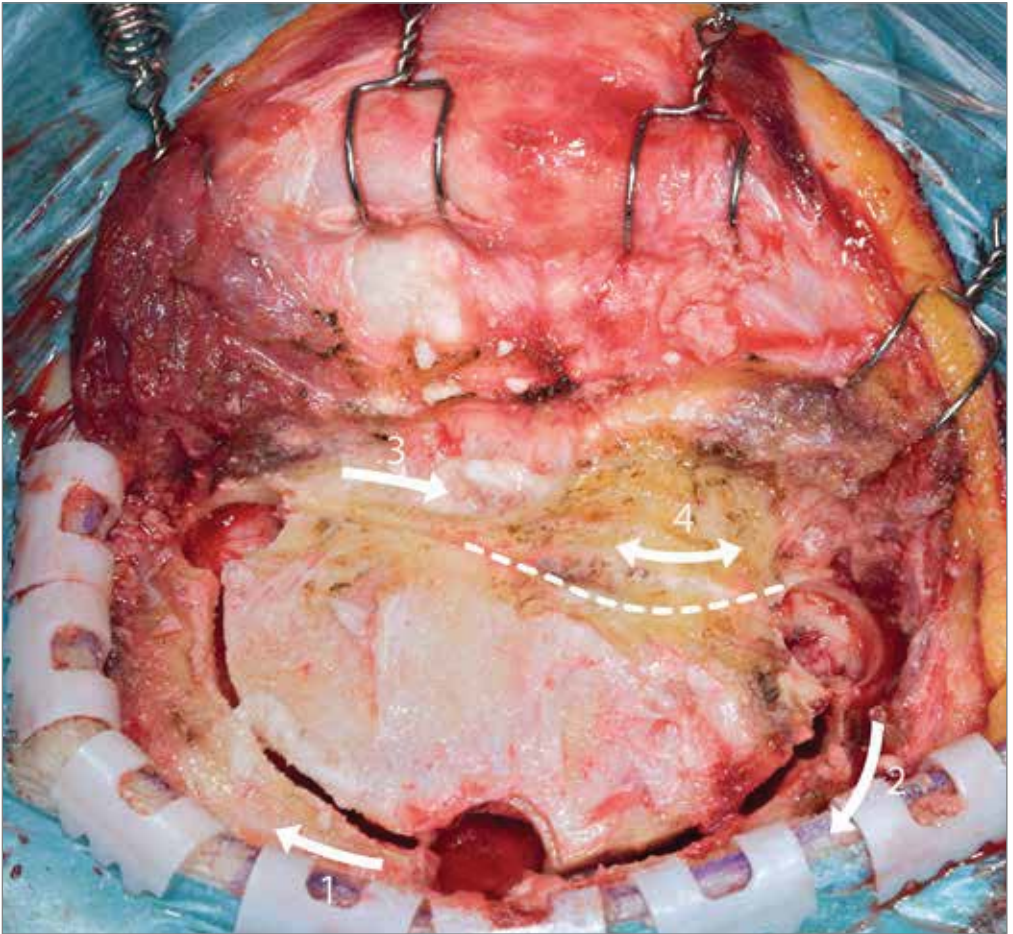


Figura 5-7 (e). Abordaje presigmoideo. Ver texto para detalles.

ligeramente. Con la ayuda de un disector roma y recto o elevador óseo, la duramadre es separada del hueso temporal. Debe tenerse especial cuidado de no rasgar accidentalmente el seno sigmoideo. La duramadre debe disecarse en ambas direcciones, tanto en la fosa posterior como en la fosa media. A continuación, para proveer un margen seguro para el fresado se colocan retractores que comprimen la duramadre hacia abajo desde la mastoides y el hueso petroso.

El fresado de la mastoides y del hueso petroso se realiza bajo el microscopio y muy a menudo es la parte que más tiempo consume del abordaje presigmoideo (parte del hueso temporal removido por fresado se demuestra esquemáticamente; Figura 5-7f). El fresado de

alta velocidad comienza con la broca esférica cortante para eliminar los bordes más rugosos pero pronto cambiamos a un broca grande de diamante. A diferencia del abordaje transmastoides clásico, comenzamos el fresado del borde posterior y superior del hueso temporal expuesto y procederemos cada vez más profundo por planos. No intentamos realizar una mastoidectomía total y tampoco abordar los canales semicirculares. Solamente se fresa lo que realmente es necesario para exponer la duramadre anterior al seno sigmoideo, el seno petroso superior y la duramadre del suelo de la fosa media. Es más seguro realizar el fresado de las partes más profundas bajo un aumento mayor del microscopio. Realizando la craneotomía inicial lo suficientemente grande y que se ex-

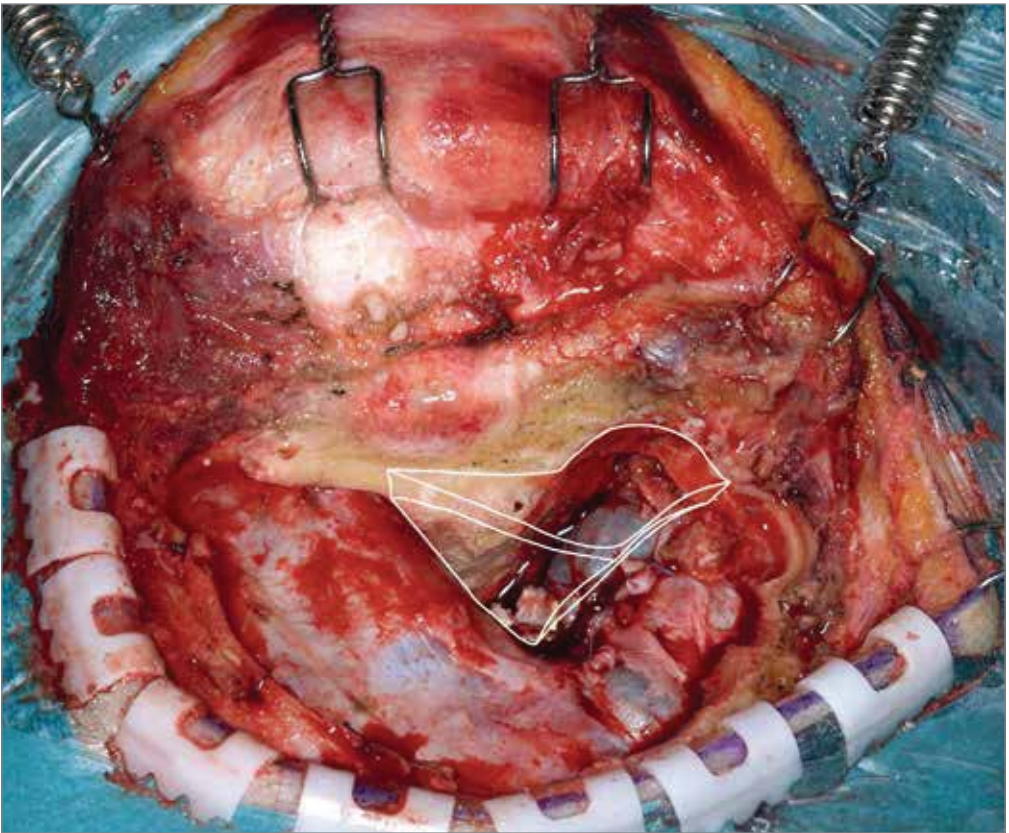


Figura 5-7 (f). Abordaje presigmoideo. Ver texto para detalles.

tienda bien al área retrosigmoidea, el ángulo del fresado para exponer de forma segura el seno sigmoideo entero es mejor y requiere menor remoción ósea de las porciones anteriores de la región mastoidea, así como también hay menor riesgo de entrar accidentalmente en los canales semicirculares. El hueso temporal es muy duro en general, salvo en la región mastoidea que contiene muchas celdillas aéreas. El fresado procede paso por paso separando la duramadre a cada momento antes de avanzar. Cuando el drill no está girando, la punta de la broca esférica de diamante puede ser utilizada para disecar la duramadre en lugar de un disector.

Finalmente, después de la petrosectomía parcial el seno sigmoideo con su empinada figura de

S descendente debe ser visualizado completamente; la duramadre presigmoidea expuesta, el seno petroso superior visible y la parte posterolateral de la fosa media accesible (Figura 5-7g). La incisión dural de la fosa posterior se efectúa bajo el microscopio algunos milímetros anterior al seno sigmoideo, con la incisión extendiéndose hacia el seno petroso superior, que todavía permanece intacto (Figura 5-7g). De ser necesario, se podría entrar con cuidado en la cisterna cerebelopontina y liberar LCR adicional desde allí. La duramadre de la fosa media se abre a continuación de una manera curva y es evertida basalmente, la incisión se extiende de nuevo hacia el seno petroso superior. Luego se divide el seno petroso (flecha; Figura 5-7h) y se conectan las dos incisiones. Cuando se divide el seno petroso

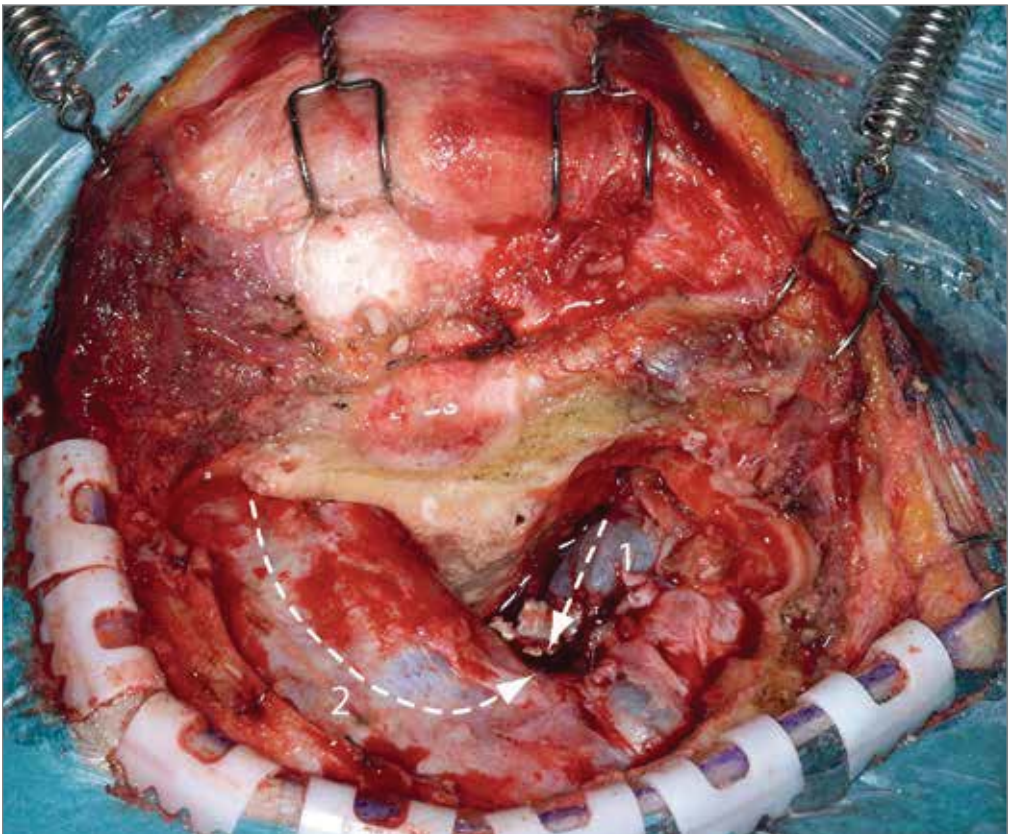


Figura 5-7 (g). Abordaje presigmoideo. Ver texto para detalles.

superior, preferimos utilizar puntos de sutura ya que éstos pueden ser utilizados también para elevar la duramadre. Cada punto de sutura es pasado dos veces alrededor del seno a través del tentorio y se realiza un nudo para ajustarlo. El seno se divide entre estos dos puntos de sutura. Los hemoclips pueden deslizarse fácilmente causando un sangrado no deseado.

Con la duramadre abierta (Figura 5-7h), queda un paso más por efectuar que es cortar el tentorio. Antes de cortar el tentorio, entramos subtemporalmente para visualizar el recorrido del cuarto par. El tentorio debe ser dividido bien anterior al drenaje de la vena de Labbé y posterior a la inserción del cuarto par. En general, hay también menos senos venosos dentro

del tentorio a este nivel lo cual ayuda a esta tarea. Comenzamos cortando el tentorio paso por paso desde la dirección lateral (cortical); antes de cada corte se coagula el tentorio con pinzas romas de bipolar, se comprueba desde de la dirección supra e infratentorial y se efectúa un pequeño corte. Esto se continúa hasta el borde libre del tentorio, donde el recorrido del cuarto par es comprobado una vez más infratentorialmente antes de hacer los cortes finales. Una lentina o cotonoide pequeño puede ser utilizado para proteger el cuarto par. La porción anterior y móvil del tentorio puede ser plegada y colocada en dirección anterior debajo del lóbulo temporal. De ser necesario, la retracción de la porción anterior del tentorio puede incrementarse fijando la parte plegada

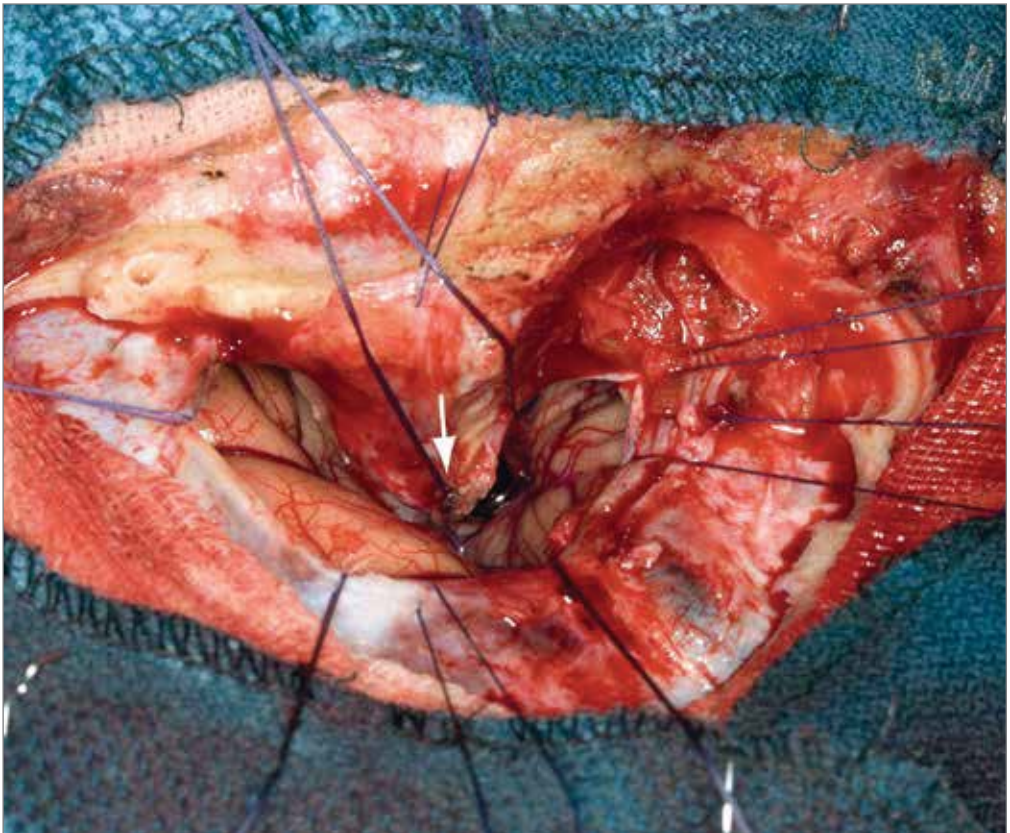


Figura 5-7 (h). Abordaje presigmoideo. Ver texto para detalles.

del tentorio a la duramadre de la fosa media con un clip pequeño de aneurisma como en el abordaje subtemporal. Durante todos los pasos de la apertura dural y la retracción del lóbulo temporal, debe prestarse especial cuidado de no estirar o rasgar la vena de Labbé.

Durante el cierre, especial cuidado debe tomarse para prevenir una fístula postoperatoria de LCR. La duramadre debería ser cerrada herméticamente y todas las celdillas aéreas mastoideas deben ser cubiertas. Solemos utilizar un injerto de grasa o evertir la porción interna del músculo temporal sobre las celdillas aéreas y adherirlo a la duramadre. Puede utilizarse pegamento de fibrina para sellar la duramadre. El corte en el tentorio no se repara, pero éste se evierte nuevamente a su posición anatómica normal.

T&C:

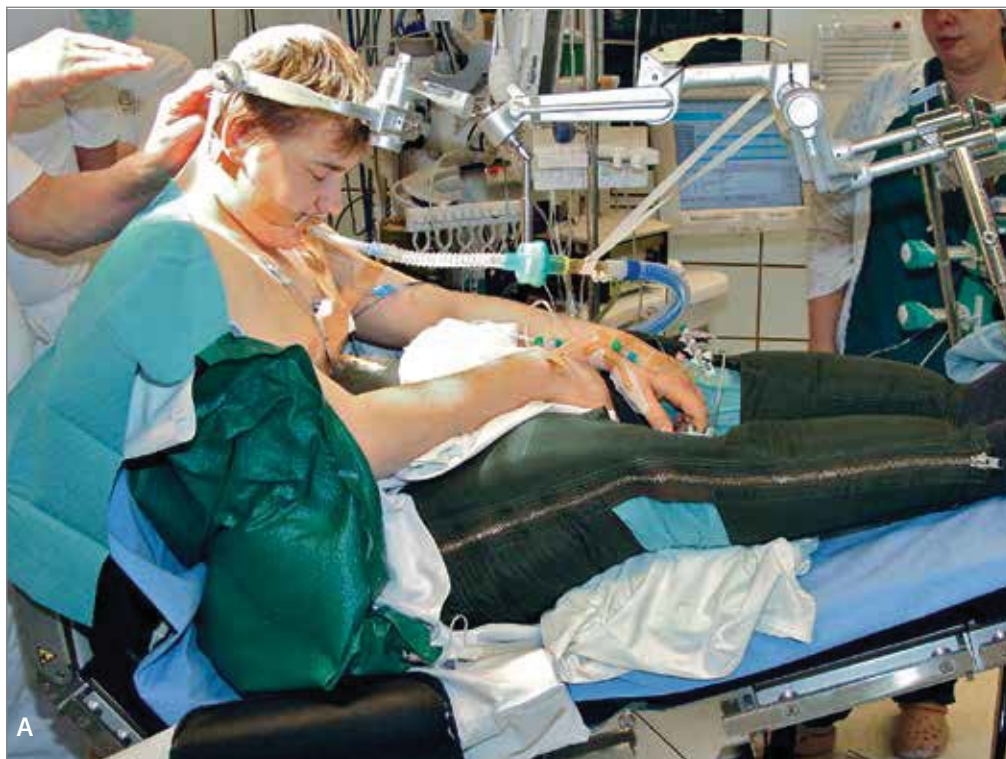- *Posición decúbito lateral – park bench, siempre drenaje espinal*
- *Colgajo en forma de J invertido comenzando delante de la oreja y terminando detrás de la mastoides*
- *Colgajo cutáneo-muscular en una sola capa, retracción fuerte del colgajo hacia abajo hasta el nivel del conducto auditivo externo*
- *3 a 4 agujeros de trépano, y fracturar la región basal después el fresado parcial por encima del seno transversal y sigmoideo*
- *Remover el hueso adicional bajo el microscopio hasta llegar al sáculo/conducto auditivo interno*
- *La apertura de la duramadre presigmoidea continúa hacia temporal y suboccipital con ligadura con punto de sutura del seno petroso superior*
- *Preservar las venas de drenaje (vena de Labbé y otras)*
- *El tentorio es cortado bajo el microscopio detrás del nervio troclear y delante de la vena de Labbé*

5.8. POSICIÓN SENTADA – ABORDAJE SUPRACEREBELOSO INFRATENTORIAL

Hay dos tipos de abordajes en la línea media de la fosa posterior que utilizamos en Helsinki: (a) el abordaje supracerebeloso infratentorial; y (b) el abordaje posterior de la línea media para la región del cuarto ventrículo y la región del foramen magno. Lo que ambos abordajes tienen en común, es que el paciente es mantenido en la posición sentada. Las ventajas de la posición sentada en comparación a la posición decúbito prono es que el uso de la gravedad facilita el drenaje de cualquier sangrado y LCR, disminuyendo la congestión venosa y ofrece una vista anatómica superior para determinadas patologías. Entre las desventajas se incluyen el riesgo de embolismo aéreo, mielopatía cervical e hipotensión. Deben tomarse decisiones de riesgo-beneficio basadas en la edad del paciente, condición general y otras enfermedades asociadas. Especialmente pacientes de

mayor edad con problemas cardíacos es poco probable que puedan tolerar la posición sentada. Los pacientes con defectos septales del corazón, como foramen oval permeable y flujo sanguíneo a través de éste defecto, tienen un riesgo mucho más alto de embolismo aéreo y para ellos se debe considerar un abordaje diferente. También los pacientes con patología cervical significativa requieren una precaución especial para evitar el daño por compresión de la médula espinal. Los riesgos de anestesia y medidas especiales para la posición sentada son descritos en detalle en la sección 3.7.3.

Durante la posición sentada, una aún más estrecha colaboración entre el neurocirujano y el anestesiólogo es esencial. Si el anestesiólogo detecta cualquier signo de un posible embolismo aéreo, él o ella deben informar inmedia-



5.8.1. Indicaciones

tamente al neurocirujano, quién reaccionará sin demora alguna y tomará las medidas apropiadas para su resolución (Tabla 5-1). Anteriormente en muchas instituciones la posición sentada se utilizaba regularmente, pero ha sido abandonada gradualmente debido al miedo a las complicaciones. Todo lo que podemos decir, es que en Helsinki la posición sentada es utilizada con regularidad, de forma segura y eficaz; en todos aquellos casos donde podemos ver un verdadero beneficio ofrecido por esta posición, en comparación con otros posibles abordajes. Tomamos solamente precauciones simples y prácticas, realizando un mínimo de estudios preoperatorios. Un equipo experto y dedicado junto con ciertas medidas preventivas son necesarios para evitar posibles complicaciones.

El abordaje supracerebeloso infratentorial se utiliza para acceder lesiones localizadas en la región pineal y el techo del mesencéfalo. Usamos el abordaje supracerebeloso infratentorial más a menudo para lesiones de la región pineal, ya que este abordaje evade la mayoría de las venas grandes localizadas superior a la dirección de este abordaje. En la posición sentada, la gravedad retrae al cerebelo, que cae hacia abajo y expone esta región. En adición, el abordaje supracerebeloso infratentorial también puede ser utilizado para conseguir acceso a los meningiomas del tentorio, algunas MAVs, aneurismas y tumores intrínsecos de la superficie superior del cerebelo. Se necesita tener mayor cuidado cuando se opera sobre una patología cercana al seno transversal y la confluencia de los senos. Se amerita preparación y precaución durante todas las etapas de la cra-

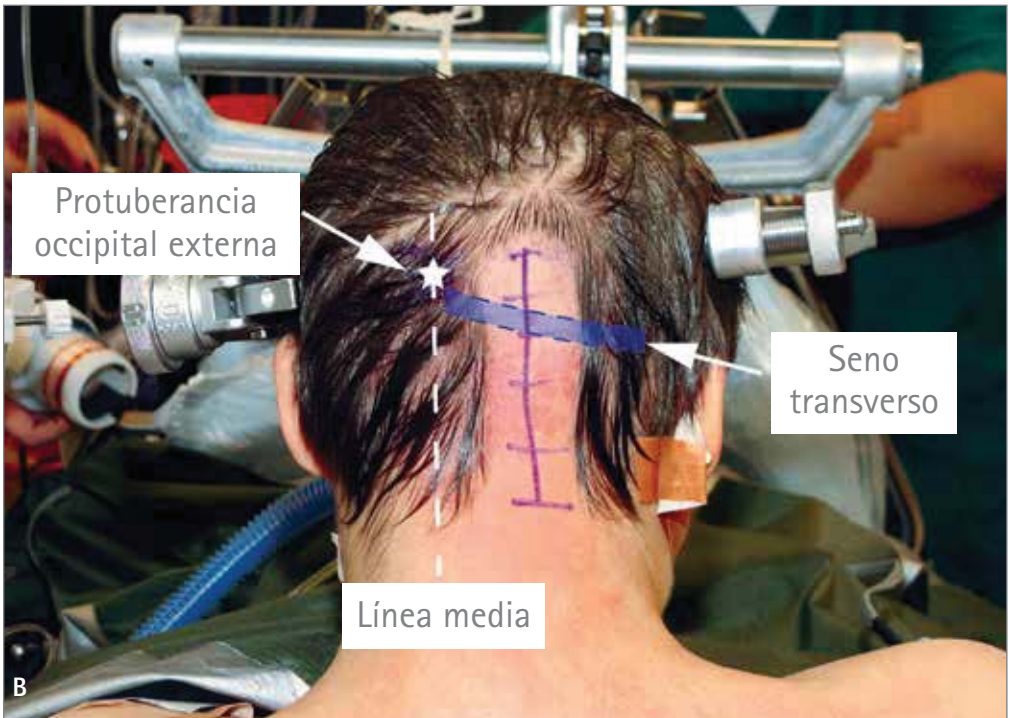


Figura 5-8 (a-b). Abordaje supracerebeloso infratentorial. Ver texto para detalles.

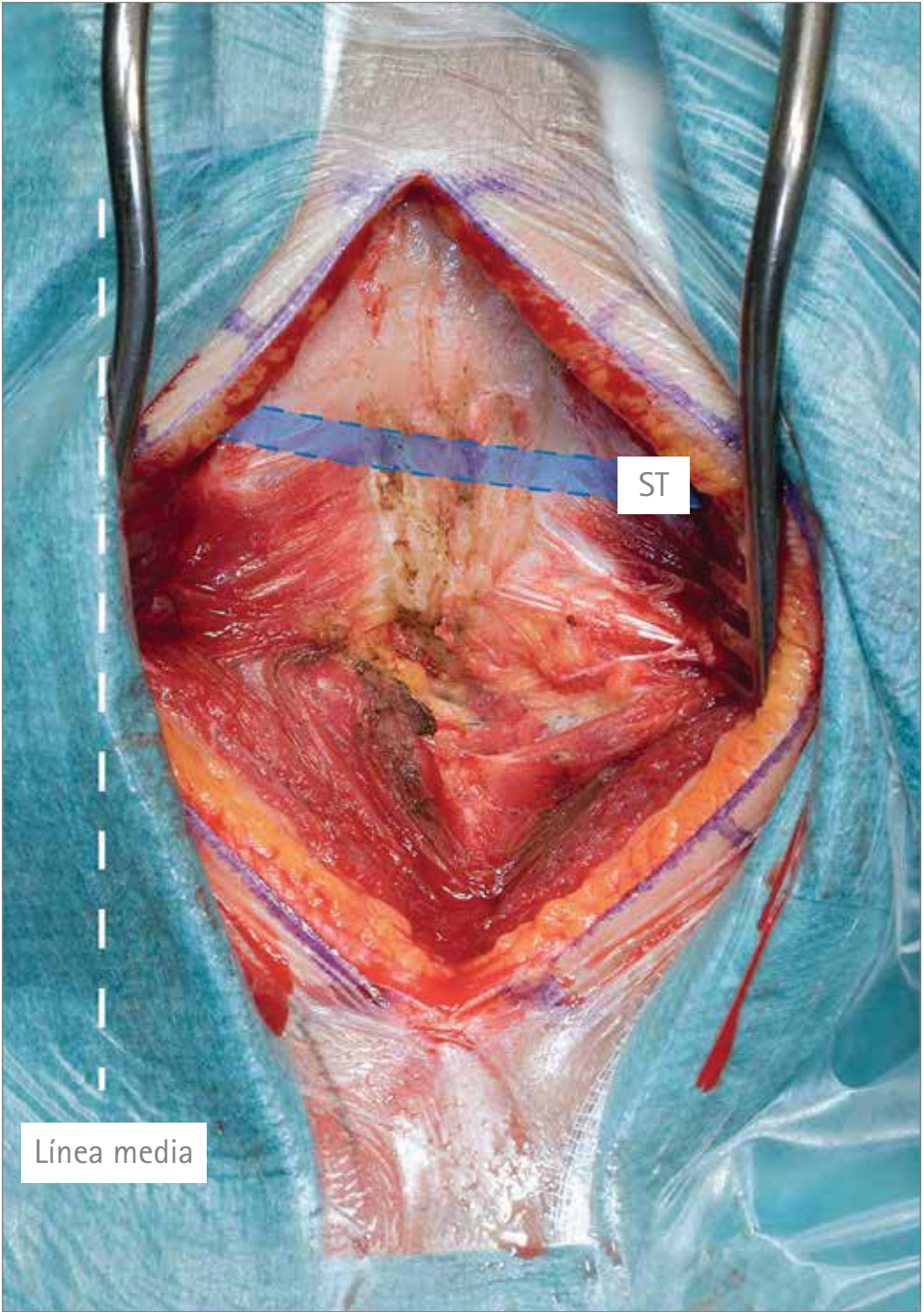


Figura 5-8 (c). Abordaje supracerebeloso infratentorial. Ver texto para detalles.

neotomía y también al acercarse a la posible inserción del tentorio o la región de los senos venosos. Una pequeña apertura en el seno venoso puede ocurrir fácilmente pero es difícil de observar en la posición sentada debido a la baja presión venosa.

El abordaje supracerebeloso infratentorial puede ser llevado a cabo con un abordaje directo en la línea media o con un abordaje paramediano. Previamente utilizábamos el abordaje por la línea media con bastante frecuencia, pero hoy en día hemos cambiado casi exclusivamente al abordaje paramediano. El abordaje paramediano tiene varias ventajas en comparación con el abordaje supracerebeloso clásico por la línea media. Además de existir menos venas en el trayecto quirúrgico; la otra ventaja es que el tentorio no se dirige de forma tan abrupta hacia arriba, lateral a la línea media, por lo que se necesita menos retracción/compresión del cerebelo. En adición, no hay necesidad de extender la craneotomía por encima de la confluencia de los senos en un abordaje paramediano, lo que disminuye el riesgo de una posible lesión del seno y de embolismo aéreo. La desventaja más grande del abordaje paramediano es la orienta-

ción más difícil, así como también elegir la trayectoria correcta hacia el centro de la cisterna cuadrigeminal y la región pineal.

5.8.2. Posicionamiento

Colocar al paciente en la posición sentada es una tarea exigente y requiere un equipo experimentado. Existen varios factores clave que siempre deben recordarse (Tabla 5-1). Los trucos prácticos actuales pueden variar entre departamento y departamento. Aquí describimos de forma detallada como se ejecuta la posición sentada en Helsinki. La posición sentada requiere un equipo especial y una mesa de quirófano móvil.

Lo que nosotros llamamos la posición sentada en Helsinki se podría describir probablemente mejor como la posición de oración o la posición de voltereta anterior, con la parte superior del torso y la cabeza flexionadas hacia delante y abajo (Figura 5-8a). Durante la cirugía, la mesa quirúrgica a menudo es inclinada aún más hacia delante para obtener una visión óptima dentro de la fosa posterior a lo largo del tento-

Tabla 5-1. Preparación general para la posición sentado en Helsinki

- Mesa de quirófano móvil
- Cabezal de Mayfield-Kees
- Sistema especial para fijar el cabezal a la mesa quirúrgica
- Pantalones de traje anti-G (inflados hasta 40 mmHg) o venda elástica atada de forma holgada
- Sonda vesical, sin curvarse contra el traje anti-G
- Hombros (libres) por lo menos 10 a 15 cm por encima del borde superior de la mesa
- Colchón de succión grande envuelto en la parte superior del cuerpo y los brazos para prevenir movimiento
- Almohada debajo de las rodillas en flexión de 30°, rodillas alineadas
- Tabla plana contra los pies para prevenir deslizamiento caudal del paciente
- Almohada grande sobre el abdomen para apoyar ambos brazos
- Todas las áreas de presión protegidas
- Hombro atado con cinta adhesiva a la mesa para prevenir caída hacia delante
- Cinturón de seguridad alrededor de la pelvis
- Por lo menos dos dedos de espacio entre el mentón y el esternón
- La intubación endotraqueal sujeta al sistema de abrazaderas.
- El anestesiólogo debe tener acceso al tubo endotraqueal y ambas venas yugulares
- Dispositivo Doppler precordial encima del atrio derecho

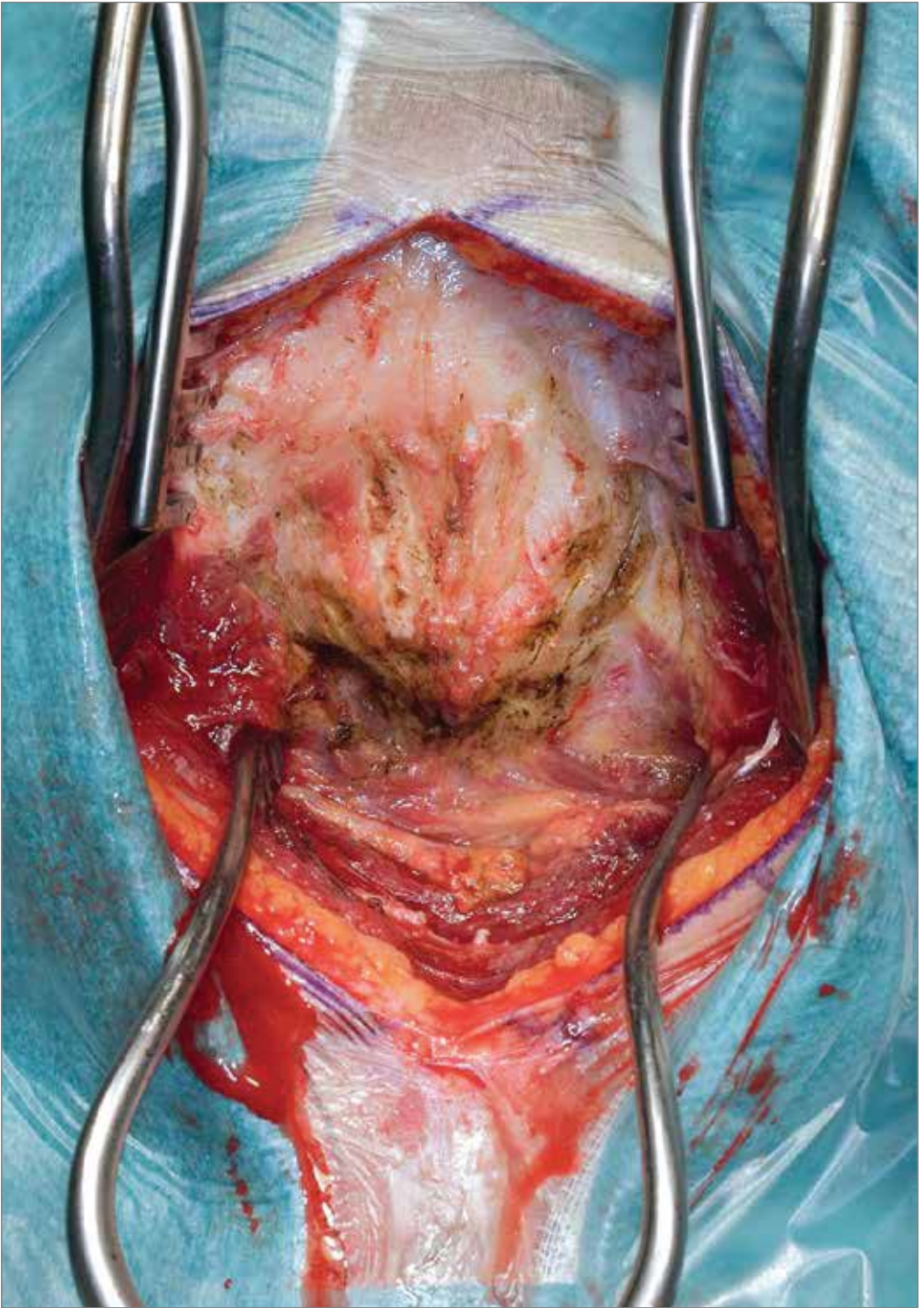


Figura 5-8 (d). Abordaje supracerebeloso infratentorial. Ver texto para detalles.

rio. Un factor muy importante cuando se planifica el abordaje supracerebeloso infratentorial es recordar que el tentorio tiene forma de tienda y asciende de forma abrupta especialmente cerca de la línea media. Flexionar la cabeza del paciente hacia delante aproximadamente unos 30° posiciona el tentorio casi horizontalmente, lo que proporciona un buen ángulo de visión de hasta incluso las regiones más craneales y anteriores de la fosa posterior. Al mismo tiempo permite al neurocirujano apoyar sus brazos sobre los hombros y la espalda del paciente como un apoyabrazos. Lo que disminuye la fatiga del neurocirujano, a diferencia que si el ángulo estuviese más dirigido hacia arriba.

El paciente se coloca sobre la mesa de quirófano de tal manera que dos elementos de la mesa apoyen la parte superior del cuerpo. La pelvis tiene que estar a la altura de la articulación de la mesa que puede ser plegada en un ángulo de 90°. El cuerpo superior entero y la pelvis se apoyan sobre un colchón con succión. Además al paciente se le colocan los pantalones de traje anti-G que son inflados hasta 40 mmHg de presión. Si un traje anti-G no estuviese disponible, o en el caso de niños pequeños, ambas extremidades inferiores deben ser vendadas de forma holgada con una venda elástica desde los dedos del pie hasta la ingle.

La posición sentada es la única posición donde de forma rutinaria preferimos utilizar el cabezal de Mayfield en lugar del cabezal de Sugita. Hay una articulación adicional en la abrazadera del cabezal de Mayfield que facilita el posicionamiento de la cabeza en la posición sentada. El cabezal de Mayfield de tres picos se fija a la cabeza del paciente antes de comenzar con el posicionamiento actual. A continuación el neurocirujano apoya la cabeza hasta que se haya finalizado la posición y el cabezal se fija al sistema de abrazaderas.

El posicionamiento comienza flexionando la mesa en la posición anti-Trendelenburg mientras simultáneamente se eleva la parte superior

del torso. Un ángulo de 90° suele ser el máximo que cualquier mesa de quirófano moderna permite hacer a la altura de una articulación. Una vez que esto se ha realizado, es necesario comprobar que el paciente esté sentado de tal manera que los hombros lleguen unos 10–15 cm por encima del nivel del borde más craneal de la mesa. Si no fuese así, lo que suele suceder en el caso con los niños una o varias almohadas adicionales deben ser colocadas por debajo de los glúteos para levantar al paciente. Sin este margen libre para los hombros no es posible conseguir el ángulo óptimo del abordaje desde una dirección caudal conforme avanza la cirugía. Con los hombros a una altura óptima, la sección más craneal de la mesa es flexionada hacia delante, en la mayoría de las mesas manualmente, aproximadamente unos 30–40°. Esto empuja la parte superior del cuerpo y los hombros hacia delante. A continuación el cabezal de Mayfield se fija al sistema de abrazaderas y se ajustan todas las articulaciones, al igual que se cierra el tornillo de bloqueo del cabezal.

Una almohada es colocada debajo de las rodillas para proveer algo de flexión a las rodillas. Se coloca una tabla plana fijada a las barandillas de la mesa para mantener los tobillos en una posición neutra y también para evitar que el paciente se deslice. Los brazos descansan sobre una almohada grande colocada encima del abdomen. Finalmente, el colchón grande de succión que anteriormente fue colocado debajo de la parte superior del torso del paciente es envuelto alrededor de la parte superior del cuerpo y los brazos, en este momento se succiona para crear una especie de concha para proteger el cuerpo superior entero y así evitar cualquier deslizamiento indeseado. Adicionalmente, ambos hombros pueden ser fijados a la mesa quirúrgica con cinta adhesiva ancha para evitar que la parte superior del cuerpo caiga hacia delante durante una inclinación extrema de la mesa hacia delante.

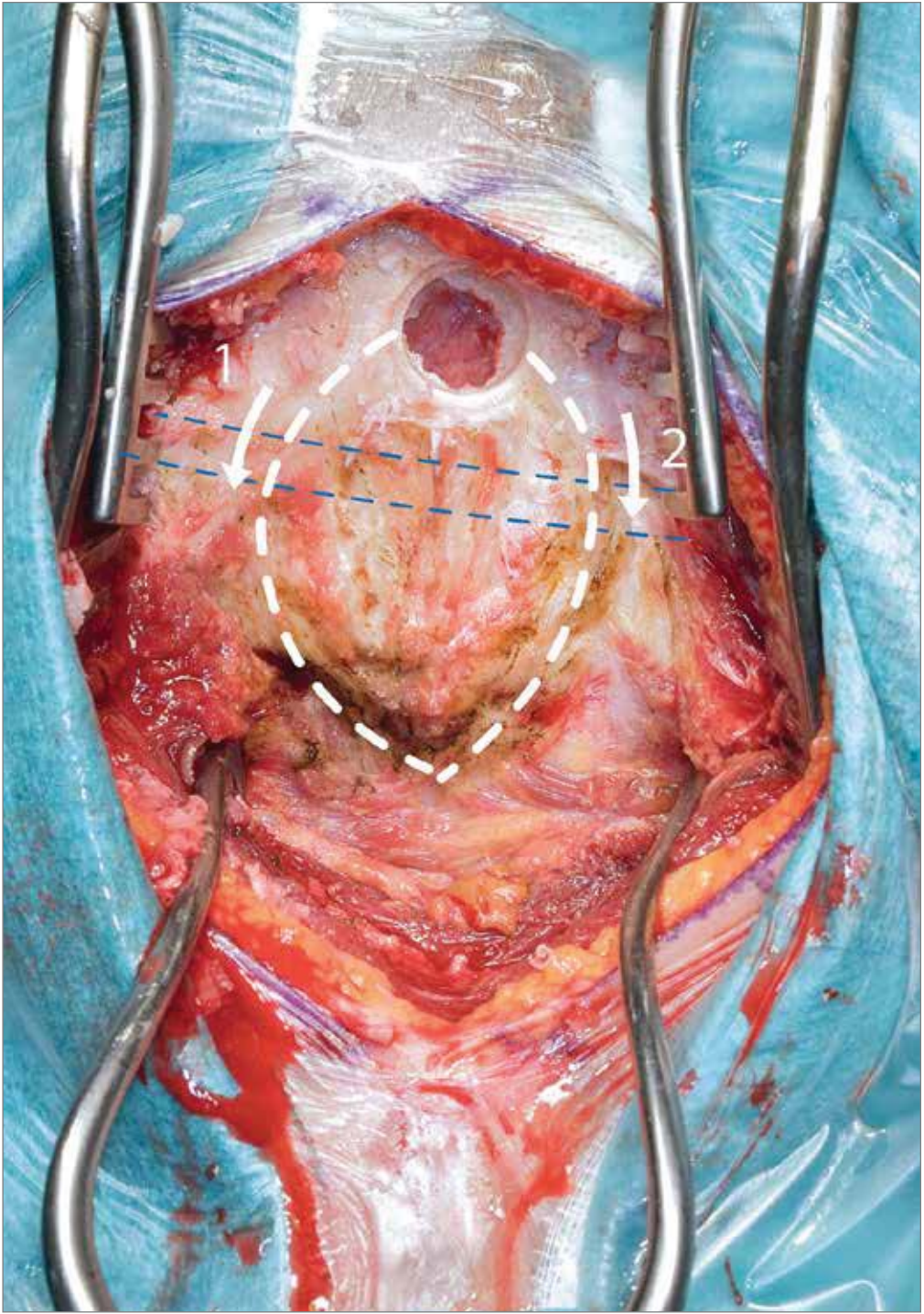


Figura 5-8 (e). Abordaje supracerebeloso infratentorial. Ver texto para detalles.

La posición de la cabeza varía un poco dependiendo del abordaje planeado, pero independientemente del abordaje el cuello siempre se flexiona hacia delante. La flexión no debe ser exagerada para evitar la compresión de las vías aéreas así como un posible daño a la médula espinal. Por lo menos debe existir un espacio de dos dedos entre el mentón y el esternón. Si se planea utilizar una incisión por la línea media, la cabeza no debe ser rotada o inclinada en absoluto. Solamente es flexionada con la nariz apuntando exactamente hacia delante. Sin embargo, para el abordaje paramediano se necesita una ligera rotación de la cabeza. La cabeza se gira unos 5–10° hacia el lado del abordaje planeado, sin ninguna inclinación lateral.

Con el paciente en la posición adecuada, se coloca un dispositivo de doppler precordial sobre la aurícula derecha y se comprueban de nuevo todas las articulaciones del sistema de abrazaderas para asegurarse que todas hayan sido ajustadas, todos los puntos de presión deben ser cubiertos por almohadas. Debe prestarse atención especial al nervio peroneo, a la altura de la cara lateral de la rodilla, el cual puede ser comprimido si las rodillas caen hacia fuera; luego se coloca una cinta de seguridad sobre la región pélvica.

5.8.3. Incisión y craneotomía

Se planifica una incisión recta a 2–3 cm lateral a la línea media (Figura 5-8b). La incisión comienza aproximadamente una pulgada cranealmente de la protuberancia occipital externa (inion) y se extiende caudalmente hasta el nivel de la unión cráneo-cervical. Para un neurocirujano diestro un abordaje desde el lado derecho es más conveniente si el objetivo se localiza en la línea media o lateralizado hacia la derecha. Los músculos se disecan de una manera vertical hasta el hueso occipital (Figura 5-8c), y se utiliza un retractor curvo para separar la herida desde la dirección craneal. Las inserciones musculares son liberadas con dia-

termia hasta exponer el hueso occipital (Figura 5-8d). El borde medial de la exposición está cercano a la línea media. Un segundo retractor curvo puede ser utilizado para obtener mejor exposición y adicionalmente un tercer retractor más pequeño puede utilizarse caudalmente. Es suficiente exponer únicamente de 3–4 cm de hueso por debajo del nivel del seno transversal, de tal manera que no hace falta que la exposición se extienda de ninguna forma cerca al foramen magno.

Se realiza un agujero de trépano aproximadamente a unos 3 cm lateral a la línea media sobre el lóbulo occipital, superior al seno transversal (Figura 5-8e). En pacientes más mayores, con una duramadre muy adherida puede efectuarse un segundo agujero de trépano inferior al seno transversal. La duramadre es separada cuidadosamente con un disector curvo a lo largo del seno transversal. Se hacen dos cortes con el craneotomo para lograr un colgajo óseo de unos 3–4 cm de diámetro (Figura 5-8e). Ambos cortes empiezan desde el agujero de trépano, curvan lateralmente y se unen caudalmente exponiendo aproximadamente unos 2 cm de la duramadre por debajo del seno transversal. El borde superior del colgajo óseo debe localizarse por encima del seno transversal para permitir la retracción del seno hacia arriba. Se perforan pequeños agujeros en los bordes para el uso de puntos de elevación al final del procedimiento quirúrgico.

Al momento de disecar la duramadre y realizar la craneotomía, el área más crítica es el sitio de la confluencia de los senos; su lesión puede causar complicaciones mortales y se deben hacer todos los esfuerzos de preservarla así como ambos senos transversos. El borde medial de la craneotomía se debe dejar aproximadamente unos 10 mm lateral a la línea media. Usualmente existen varios canales venosos que corren dentro del hueso cerca de la confluencia de los senos. Al mantener la craneotomía lateral a esta región, existe mucho menos riesgo de abrir los canales venosos y de un embolismo aéreo subsecuente. Incluso con estas medidas preven-

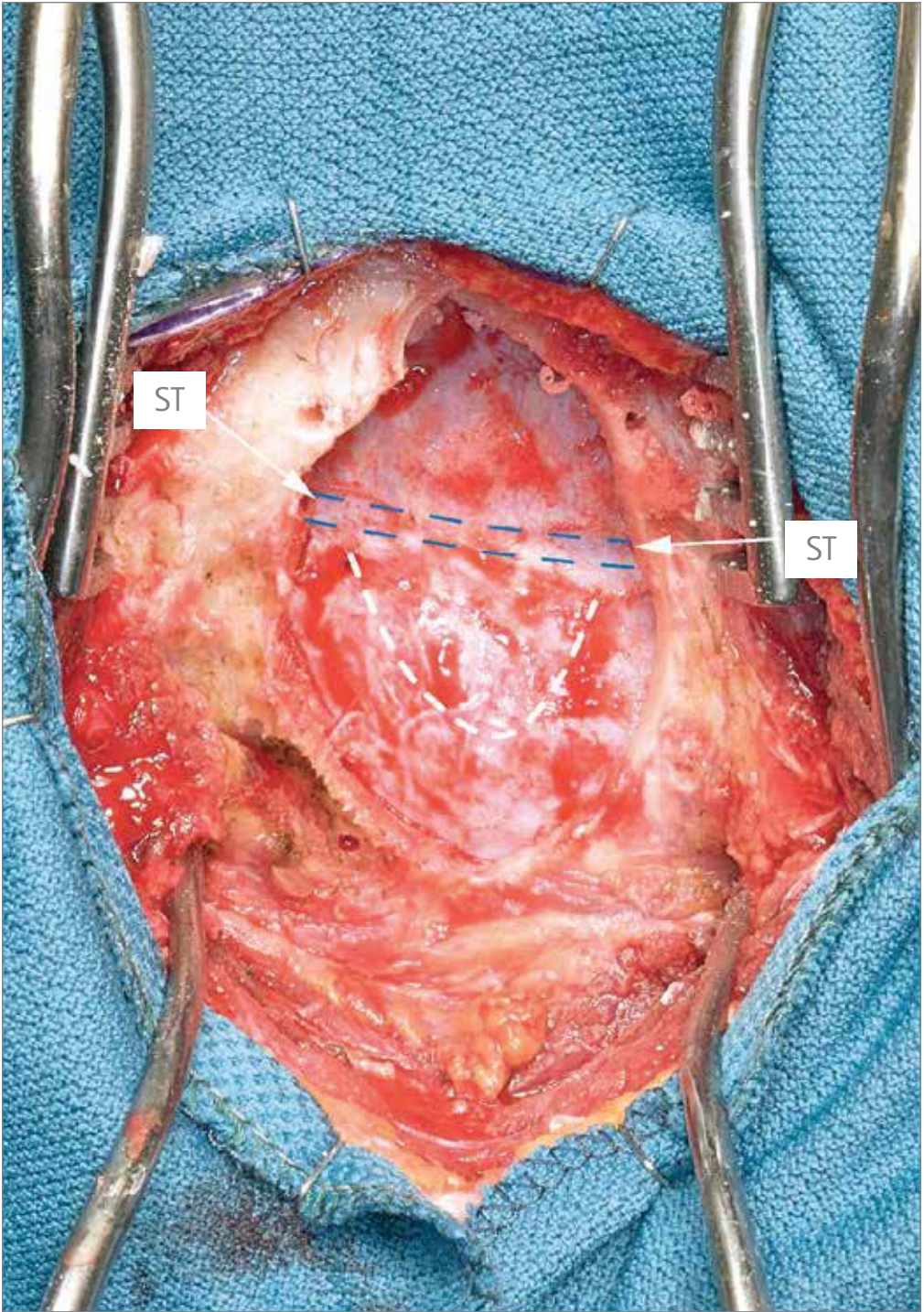


Figura 5-8 (f). Abordaje supracerebeloso infratentorial. Ver texto para detalles.

tivas; si se presenta una disminución abrupta de la presión espiratoria final de CO_2 (end-tidal), o el sonido del doppler precordial es indicativo de un embolismo aéreo; en tal situación el colgajo óseo debe ser removido inmediatamente y la vena lesionada reparada. La compresión de las venas yugulares por el anestesiólogo es extremadamente útil para localizar el sitio del sangrado. Cuando se realiza hemostasia en el posible sitio de sangrado, el resto de la herida debe estar cubierta con una gasa húmeda. Los bordes de la craneotomía deben cubrirse cuidadosamente con cera ósea para cerrar los conductos venosos dentro del hueso; los cuales no se pueden ocluir de otra manera. En general, la reacción ante un posible embolismo aéreo siempre debe ser rápida, y ambos tanto el neurocirujano como el anestesiólogo deben estar bien familiarizados con todas las medidas de neutralización (Tabla 5-2). En nuestras series, no hemos tenido complicaciones mayores debido a un embolismo aéreo. Con la situación bajo control, procedemos con la cirugía y no abandonamos el procedimiento quirúrgico.

Se suele abrir la duramadre bajo el microscopio para evitar daños accidentales de los senos. La apertura dural se realiza en forma de V con la base hacia el seno transversal (Figure 5-8f). El

colgajo dural es referido cranealmente con varios puntos de elevación. Al igual que los bordes restantes de la duramadre son elevados con puntos de sutura, colocados sobre los campos de la craneotomía para evitar tanto el sangrado del espacio epidural así como la compresión de las venas cerebelares corticales (Figure 5-8g). El seno occipital en la línea media por lo general se evita, ya que no hace falta que la apertura dural se extienda hacia la línea media. Si un seno venoso se abre accidentalmente, este no sangrará profusamente en la posición sentada a diferencia de la posición decúbito prono. El corte debe ser reparado inmediatamente con uno o varios puntos de sutura, ya que los puntos de sutura no se deslizan accidentalmente como puede ocurrir con los hemoclips.

Debido a que el abordaje es ligeramente lateral a la línea media, no suele haber grandes venas puente obstruyendo la visión. La vena cerebelosa superior y las venas de drenaje que salen de la superficie del cerebelo están localizadas típicamente cerca de la línea media y mediante este abordaje pueden ser evitadas

En caso de que exista una vena que obstruya el abordaje hacia la región pineal, podría ser necesario coagularla y cortarla, preferiblemen-

Tabla 5-2. Medidas de corrección durante embolismo aéreo en la posición sentada

- Disminución abrupta de pCO_2 es la pista más importante del embolismo aéreo
- El anestesiólogo informará inmediatamente al neurocirujano
- El anestesiólogo comprimirá ambas venas yugulares en el cuello para incrementar la presión venosa
- Si se identifica el sitio de sangrado, hay que detenerlo (en el músculo con coagulación, en el hueso con cera ósea o fibrina, en la duramadre con puntos de sutura o clips)
- Si el sitio de sangrado no es evidente, los bordes de la herida así como el músculo son cubiertos con gasas quirúrgicas mojadas y las partes más profundas del campo quirúrgico son empapadas con solución salina
- Los bordes óseos se cubren cuidadosamente con cera, muy a menudo un conducto venoso dentro del hueso es la causa del embolismo aéreo
- PEEP es añadida si el embolismo aéreo continua y si el sitio de sangrado no ha sido encontrado
- La pO_2 es seguida cuidadosamente, una disminución de pO_2 indica un embolismo aéreo serio
- El neurocirujano debe reaccionar de forma rápida y sistemática hasta que se resuelva la situación
- Una vez que la situación está bajo control, procedemos con la cirugía, no cancelamos el procedimiento quirúrgico

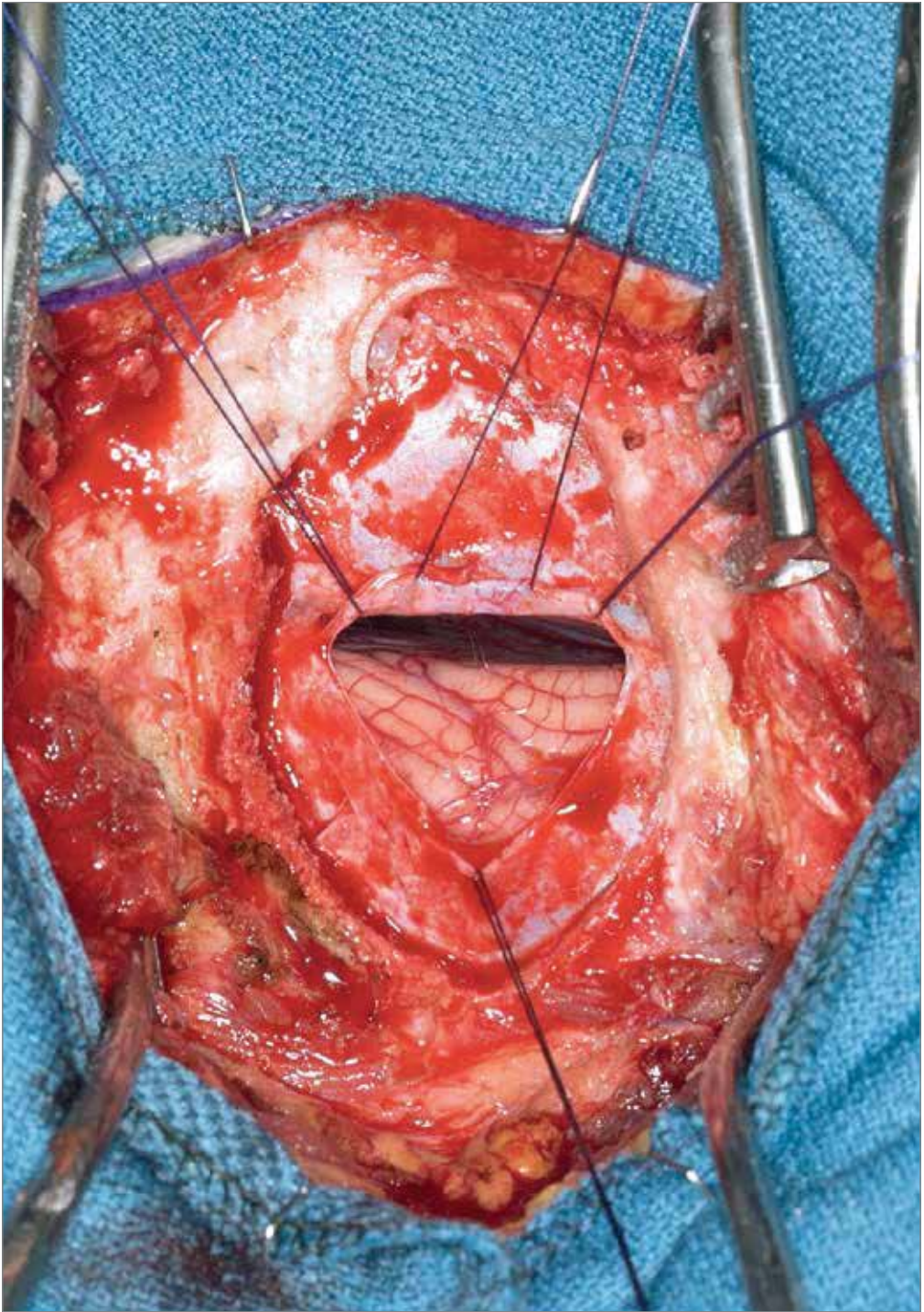


Figura 5-8 (g). Abordaje supracerebeloso infratentorial. Ver texto para detalles.

te más cerca al cerebelo que al tentorio. En algunos casos, cortamos hasta una o más de una de estas venas desde el principio (profilácticamente), ya que son mucho más difíciles de tratar cuando son lesionadas accidentalmente más tarde durante algunos de los pasos críticos de la disección. Dicho esto, lo mejor es preservar el mayor número de venas posible para evitar un infarto venoso del cerebelo.

Una vez que han sido coaguladas y cortadas las adhesiones aracnoideas y las posibles venas puentes entre el cerebelo y el tentorio; el cerebelo caerá, permitiendo tener una buena vista quirúrgica sin retracción del cerebelo. La apertura de las cisternas mesencefálicas dorsales a lo largo del abordaje y el drenaje de LCR mejorará la vista quirúrgica y ofrece más espacio para la disección adicional. Inclinar la mesa hacia delante ofrece una mejor visualización del tentorio.

La membrana aracnoidea puede ser gruesa y opaca, lo que complica la identificación de las estructuras anatómicas; en este punto distinguir las venas localizadas en la profundidad de las cisternas, de color azul oscuro es crucial. La exposición de la vena cerebelosa precentral y de ser necesario su coagulación y corte mejorará la vista, de manera que puedan ser identificadas la vena de Galeno y la anatomía por debajo de ésta. Esta es la parte más importante de la operación; algunas veces las adhesiones gruesas asociadas con la irritación crónica de la aracnoides causada por el tumor hacen que esta fase de la disección sea muy tediosa. Generalmente, comenzamos con la disección lateralmente, una vez que encontramos las ramas de la arteria coroidea posterior y la vena cerebelosa precentral, la orientación hacia las otras estructuras anatómicas resultará más fácil. Es necesario un cuidado especial para no dañar las arterias coroideas posteriores durante la disección adicional. El uso de un gran aumento es crucial así como la longitud apropiada de los instrumentos.

T&C:

- *El neurocirujano fija el cabezal y está a cargo del posicionamiento*
- *La posición debe permitir al neurocirujano apoyar sus brazos sobre los hombros del paciente*
- *Posición exacta de la cabeza según la localización 3D de la lesión*
- *Un sólo agujero de trépano suele ser suficiente*
- *Todos los sangrados deben ser ocluidos, inclusive con más cuidado que en otras posiciones*
- *Extremo cuidado es necesario cerca de los senos venosos debido al alto riesgo de un embolismo aéreo*
- *Es mejor abrir la duramadre bajo el microscopio*
- *La vena puente se deben preservar lo más posible*
- *Cerca a la región pineal la disección debe comenzar lateralmente*
- *Instrumentos más largos pueden ser necesarios*
- *Hemostasia perfecta durante todo el procedimiento quirúrgico, el sangrado no está permitido*

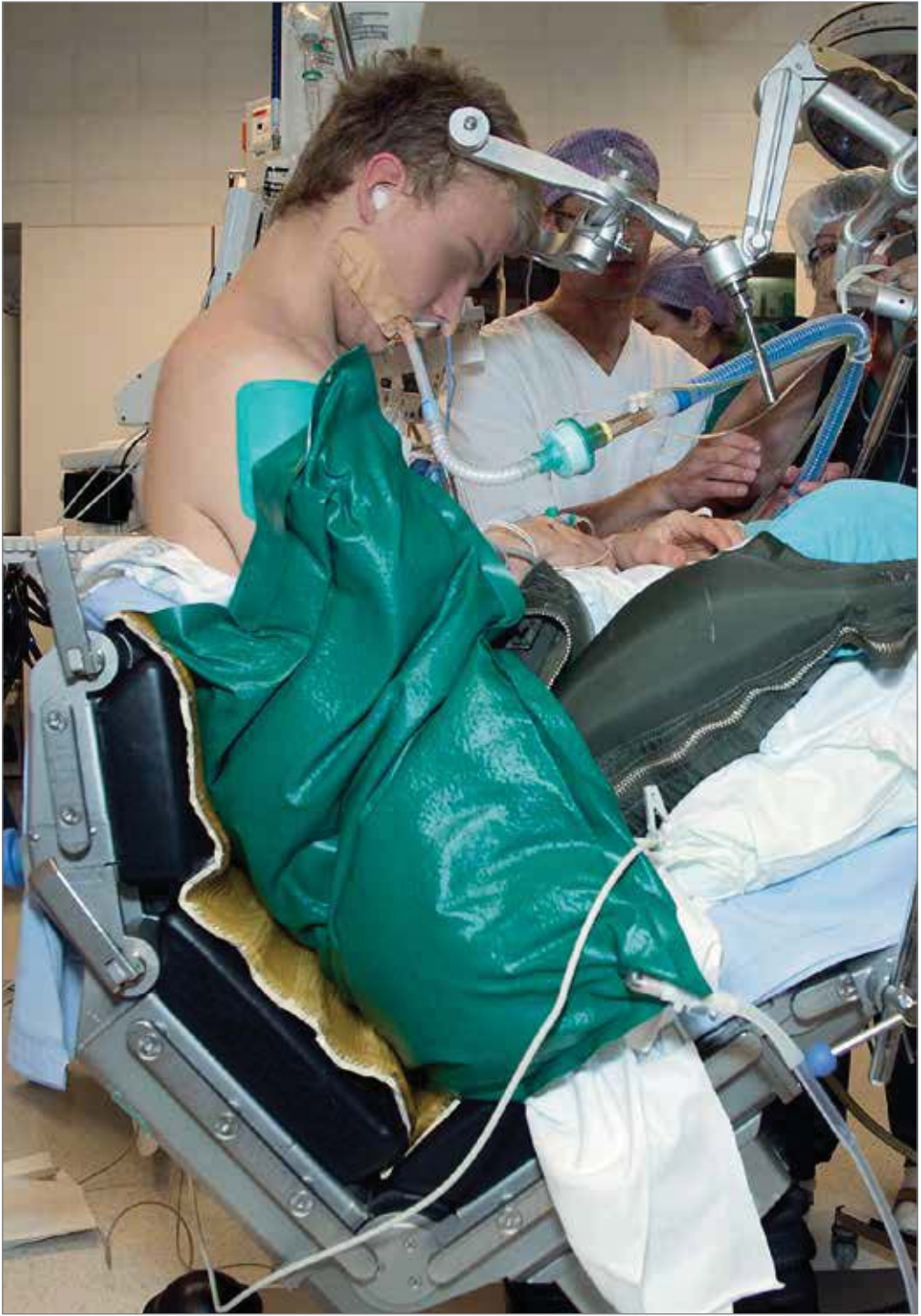

Figura 5-9 (a). Abordaje por la línea media al cuarto ventrículo. Ver texto para detalles.

5.9. POSICIÓN SENTADA – ABORDAJE AL CUARTO VENTRÍCULO Y LA REGIÓN DEL FORAMEN MAGNO

El otro uso más común para la posición sentada en Helsinki es para abordar las lesiones de la fosa posterior en la línea media, que suelen estar localizadas al nivel del vermis, cuarto ventrículo y el foramen magno. Todas las normas para la posición sentada y los riesgos aplican como para el abordaje supracerebeloso infratentorial (ver sección 5.8.). Los principios anestesiológicos de la posición sentada fueron revisados en la sección 3.7.3. En comparación con el abordaje supracerebeloso infratentorial las diferencias más grandes son: (a) no rotación de la cabeza; (b) incisión exactamente en la línea media; (c) la incisión comienza más abajo y se extiende más caudalmente; (d) los senos transversos no son expuestos, la craneotomía se realiza por debajo de su nivel; y (e) la craneotomía se extiende hacia ambos lados de la línea media.

5.9.1. Indicaciones

Este abordaje ofrece una visualización excelente de todas las estructuras de la línea media de la fosa posterior. Permite el acceso al aspecto posterior del bulbo raquídeo y el tronco cerebral a través del cuarto ventrículo. Con este abordaje es posible entrar en el cuarto ventrículo desde la dirección caudal entre las amígdalas cerebelosas sin dividir el vermis; con una inclinación de la mesa suficientemente hacia delante hasta el acueducto de Silvio puede ser visualizado. También ambas ACPI distales pueden ser accedidas. Solemos utilizar este abordaje inferior de la fosa posterior por la línea media para acceder a tumores en la línea media del cuarto ventrículo, vermis y la región de la cisterna magna, como los meduloblastomas, astrocitomas pilocíticos, ependimomas, o lesiones vasculares como cavernomas en la línea

media del cuarto ventrículo y la parte posterior del tronco cerebral y aneurismas de la ACPI distal. Para lesiones laterales en la fosa posterior preferimos la posición decúbito lateral – park bench.

Las ventajas de la posición sentada en comparación a la posición decúbito prono están relacionadas principalmente con un ángulo de visión más ventajoso dentro del cuarto ventrículo, ya que el abordaje se orienta desde una dirección más caudal y la posibilidad de ajustar el ángulo de visión rotando la mesa aún más hacia adelante. Para obtenerse el mismo ángulo de abordaje en la posición prono requeriría poner la cabeza muy por debajo del nivel cardíaco, lo que empeoraría el flujo venoso y aumentaría considerablemente el sangrado.

5.9.2. Posicionamiento

El posicionamiento es casi idéntico al abordaje supracerebeloso infratentorial (véase sección 5.8.2.) (Figura 5-9a). Como con el abordaje supracerebeloso infratentorial, nuestra posición sentada es más como una posición de voltereta hacia delante con la cabeza flexionada hacia abajo. La única diferencia para el abordaje inferior de la línea media es que la cabeza no es girada. El cuello solamente se flexiona hacia delante dejando por lo menos dos dedos entre el mentón y el esternón. Otra vez, no hay inclinación hacia lateral. Todos los pasos del posicionamiento son llevados a cabo de la misma manera como ya se ha descrito anteriormente (ver sección 5.8.2.).

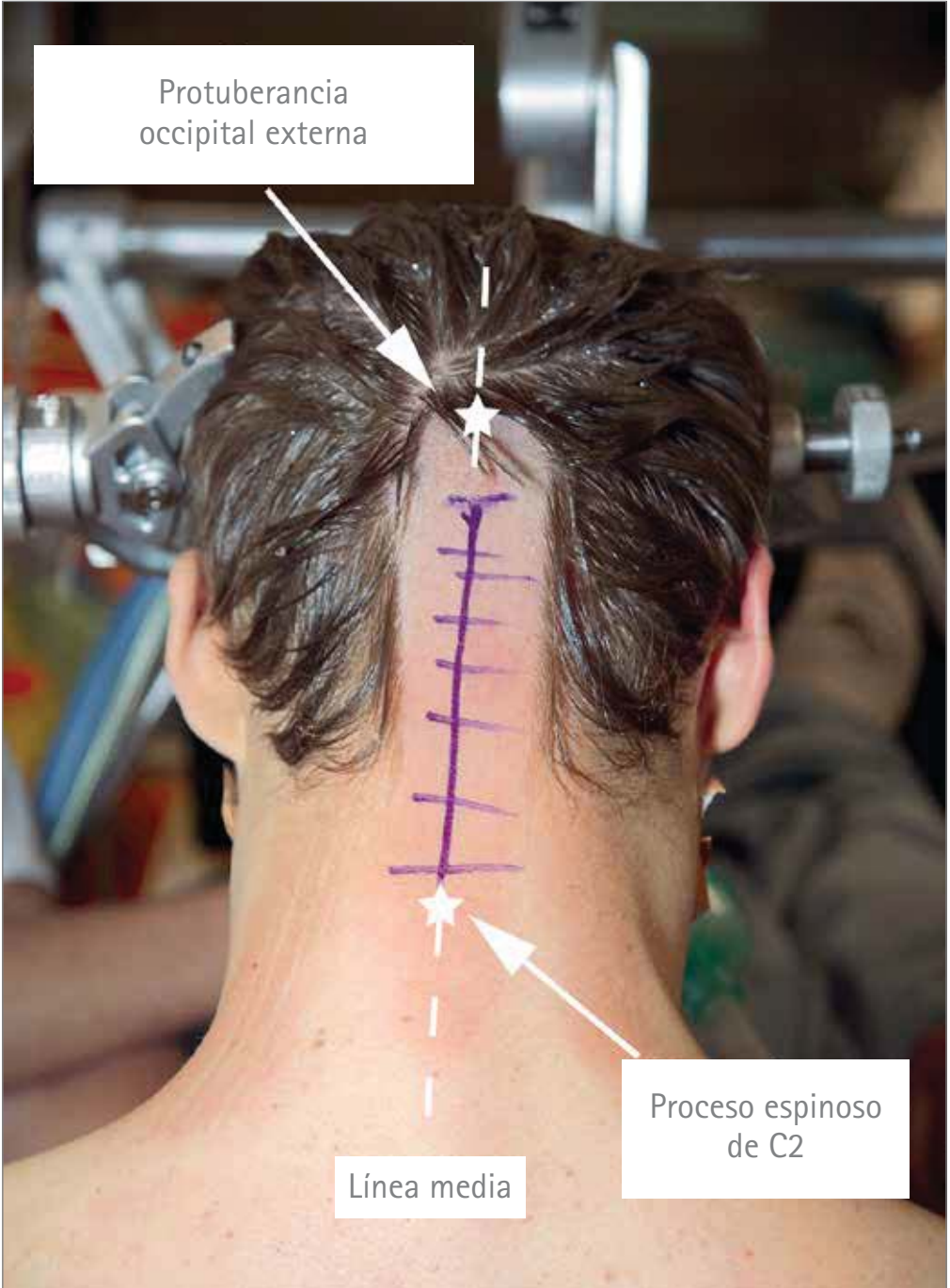


Figura 5-9 (b). Abordaje por la línea media al cuarto ventrículo. Ver texto para detalles.

5.9.3. Incisión y craneotomía

La incisión se realiza exactamente en la línea media (Figura 5-9b). Comienza justo debajo del nivel de la protuberancia occipital externa y se extiende caudalmente hasta el nivel de C1-C2. A menos que la incisión se extienda lo suficientemente caudal, no será posible más adelante insertar el craneotomo en un ángulo apropiado para llegar hasta el foramen magno. Es importante recordar que la fosa posterior cae abruptamente hacia el foramen magno, el cual es casi horizontal. Los músculos son divididos con diatermia hasta al hueso occipital (Figura 5-9c), un retractor grande y curvo se coloca desde la dirección craneal y otro desde de la dirección caudal. Las inserciones musculares se liberan y se expone el hueso occipital; mediante palpación se identifica el nivel del foramen magno así como el proceso espinoso de C1, el cual es expuesto parcialmente con disección roma utilizando bolas de algodón. Al liberar los músculos y exponer el hueso cerca del foramen magno, es necesario tener cuidado de no lesionar accidentalmente la arteria vertebral; hasta 1-2 cm desde la línea media es seguro, otro problema pueden ser los grandes senos venosos epidurales al nivel del foramen magno. Si el ligamento atlanto-occipital posterior es seccionado accidentalmente, estas venas pueden comenzar a sangrar profusamente.

En este punto el hueso occipital debe ser expuesto hacia abajo hasta llegar al foramen magno, un agujero de trépano se realiza aproximadamente 1 cm paramediano a la línea media, bien inferior al nivel del seno transversal (Figura 5-9d). En pacientes más mayores con una duramadre muy adherida otro agujero de trepano puede realizarse al lado contrario de la línea media. La duramadre se disecciona cuidadosamente del hueso subyacente, primero con un disector curvo y luego con un disector

flexible. La duramadre debe disecarse todo el camino hasta el foramen magno. Una región crítica desde donde se tiene que liberar la duramadre es la región cercana al agujero de trépano hacia y en la línea media que cubre el seno occipital y la hoz del cerebelo. Se realizan dos cortes con el craneotomo (Figura 5-9e). El primer corte se dirige ligeramente lateral e inferior hacia al foramen magno. El otro corte comienza primero sobre la línea media luego curva lateral y caudalmente hacia al foramen magno. Estos dos cortes no se juntan y se dejan unos 10-20 mm de hueso entre ellos al nivel del foramen magno. El colgajo óseo, sostenido desde su borde craneal con una pinza robusta y larga es evertido hacia abajo y partido. El hueso es más grueso alrededor del foramen magno y podría ser necesario adelgazarlo más a lo largo del corte del craneotomo antes de poder levantar el colgajo óseo (Figura 5-9e). Hay también adherencias fuertes del ligamento atlanto-occipital, que muy a menudo deben ser cortadas con tijeras. Existe la posibilidad que ocurra daño al plexo venoso epidural durante este paso por lo que debe tenerse extremo cuidado. Una vez que se ha removido el hueso deberíamos poder distinguir los aspectos mediales de ambas amígdalas cerebelosas, así como el bulbo raquídeo y el seno occipital, todos cubiertos por duramadre.

Una fresa de diamante de alta velocidad o una pinza gubia pequeña se utilizan de ser necesario para remover hueso lateralmente a ambos lados para exponer un poco más el foramen magno. Se realizan algunos agujeros para utilizarse como puntos de elevación durante el cierre. Nosotros rutinariamente no quitamos el proceso espinoso o el arco de la vértebra C1. En nuestra experiencia, la remoción completa del arco de C1 no ofrece ningún beneficio adicio-

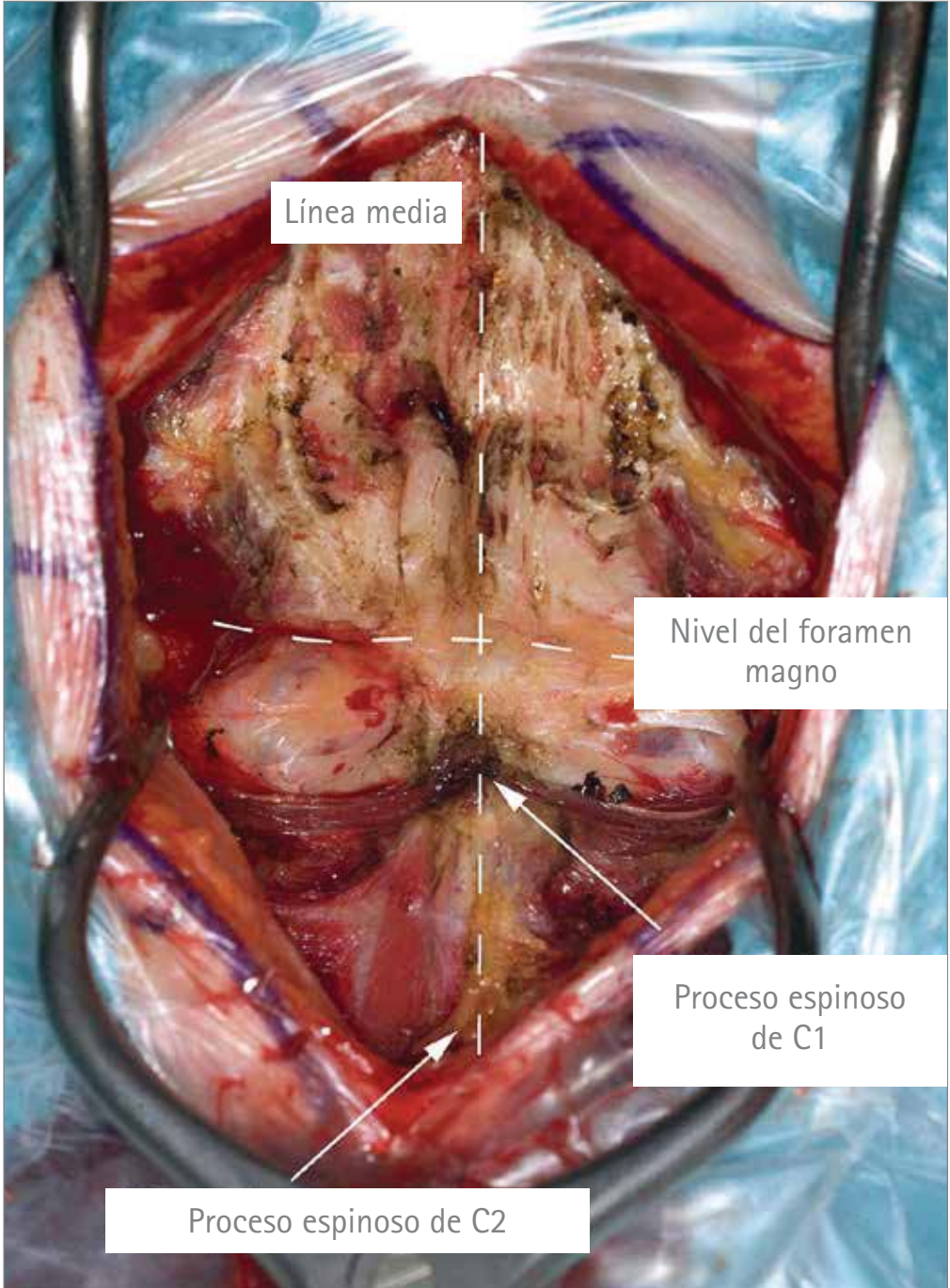


Figura 5-9 (c). Abordaje por la línea media al cuarto ventrículo. Ver texto para detalles.

nal respecto a la exposición de la parte inferior de la fosa posterior, pero conlleva una morbilidad significativa. La remoción es realizada sólo cuando es realmente necesario en lesiones que se extienden bastante inferior al nivel de C1.

La duramadre se abre bajo el microscopio quirúrgico en forma de X. La primera hoja de duramadre en forma de V invertida se corta desde la línea media inferior al seno occipital, y es evertida caudalmente y sujeta fuertemente a los músculos con puntos de sutura para evitar el sangrado venoso. A continuación se realizan dos cortes adicionales en la dirección craneolateral en ambos lados sobre las amígdalas cerebelosas evitando el seno occipital en la línea media. Todas las hojas de la duramadre son elevadas con puntos de sutura puestos sobre los campos de la craneotomía. Recientemente, hemos estado satisfechos a menudo con una sola apertura de la duramadre en forma de V invertida con la base hacia el foramen magno (Figura 5-9f). La membrana aracnoidea de la cisterna magna a menudo se preserva intacta hasta este punto (Figura 5-9g). Con la duramadre abierta, también se abre la aracnoides como un colgajo de base caudal y es adherido a la hoja dural caudal con un(os) hemoclip(s) (Figura 5-9h). Esto se hace para evitar que la aracnoides aletee en el campo quirúrgico durante el procedimiento. A continuación, bajo gran aumento del microscopio se separan suavemente las amígdalas cerebelosas y puede accederse a la porción caudal del cuarto ventrículo. Inclinando la mesa hacia delante, se puede obtener una buena visualización de las partes superiores del cuarto ventrículo e incluso del acueducto de Silvio.

T&C:

- El neurocirujano fija el cabezal y esta a cargo del posicionamiento.
- La posición debe permitir al neurocirujano apoyar sus brazos sobre los hombros del paciente
- El cuello es flexionado hacia delante, no rotación ni inclinación lateral
- Un sólo agujero de trépano suele ser suficiente, despegar la duramadre cuidadosamente
- Existen plexos venosos grandes al nivel del foramen magno
- Todos los sangrados deben ser ocluidos, inclusive con más cuidado que en otras posiciones.
- Es mejor abrir la duramadre bajo el microscopio
- Hemostasia perfecta durante todo el procedimiento quirúrgico, el sangrado no está permitido
- Inclinar la mesa hacia delante permite una visualización de la parte craneal del IV ventrículo

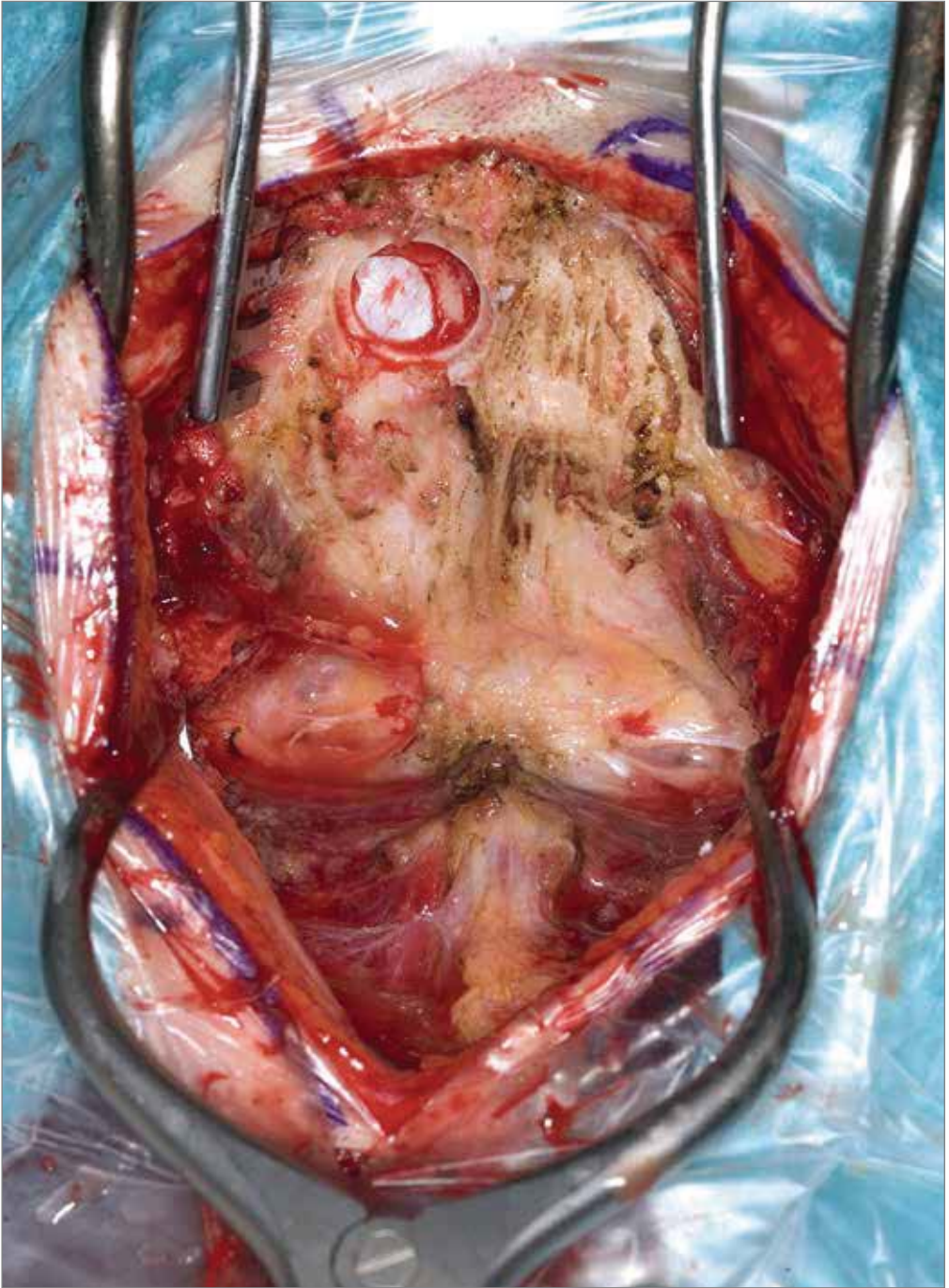


Figura 5-9 (d). Abordaje por la línea media al cuarto ventrículo. Ver texto para detalles.

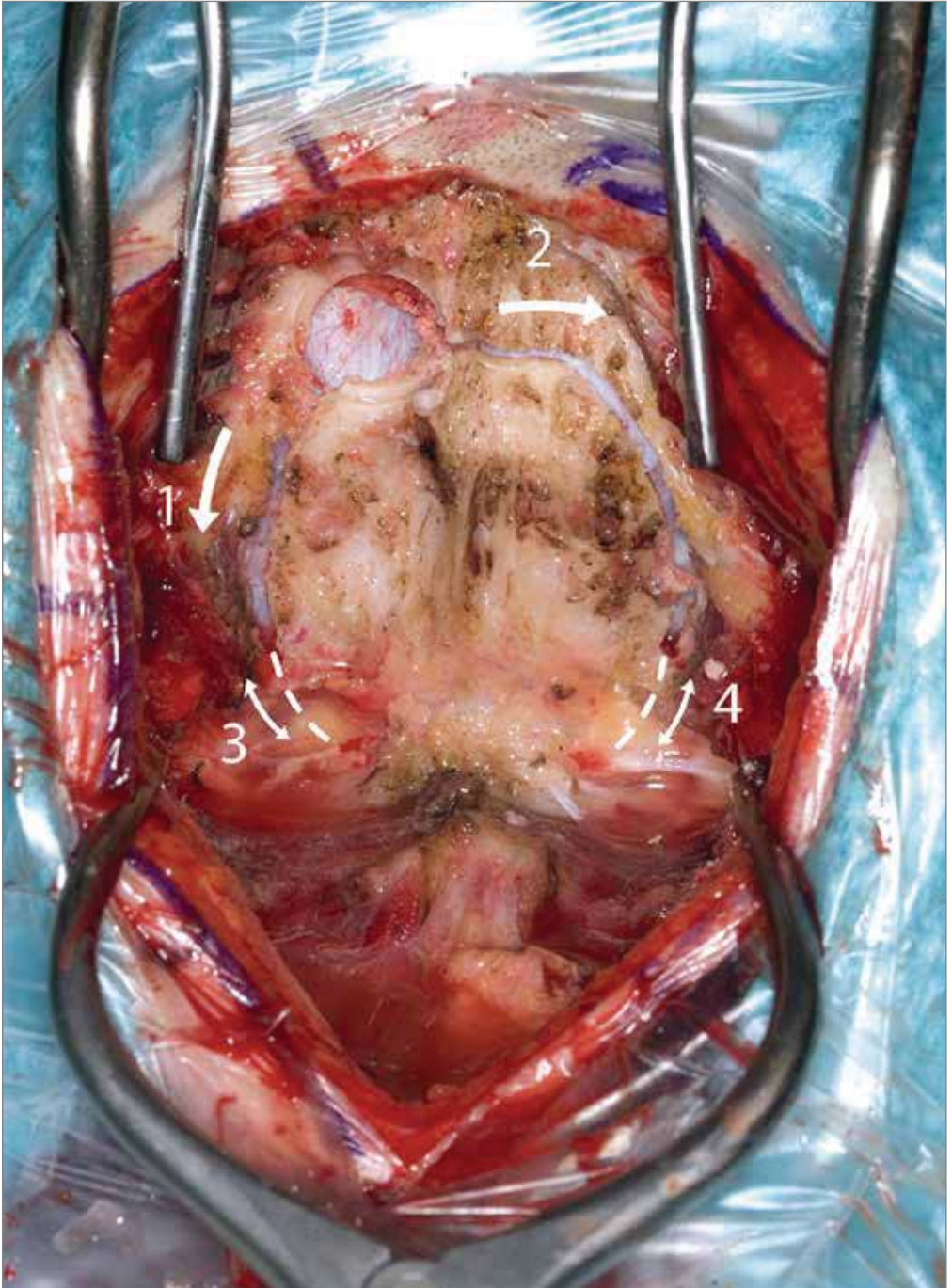


Figura 5-9 (e). Abordaje por la línea media al cuarto ventrículo. Ver texto para detalles.

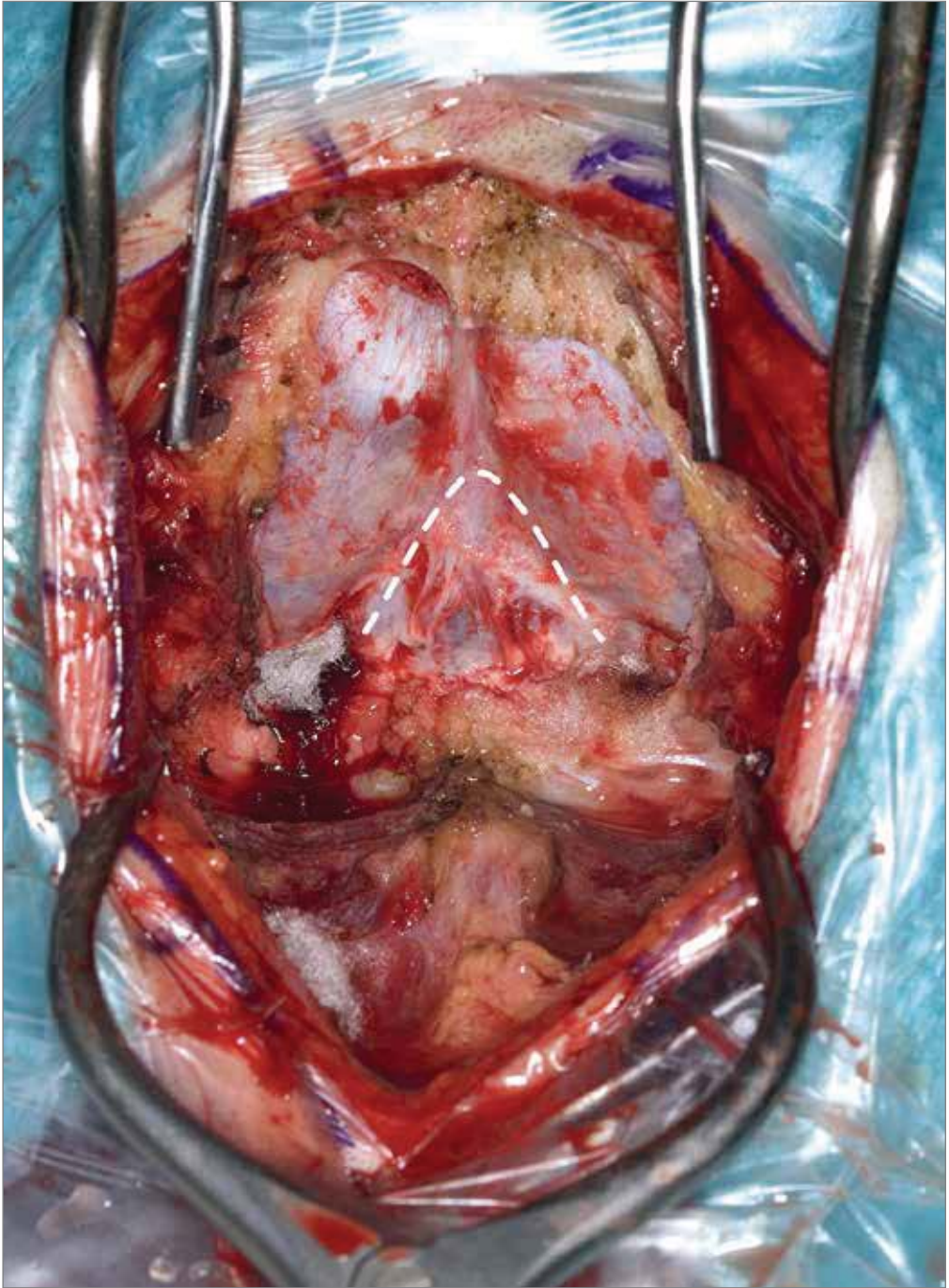


Figura 5-9 (f). Abordaje por la línea media al cuarto ventrículo. Ver texto para detalles.

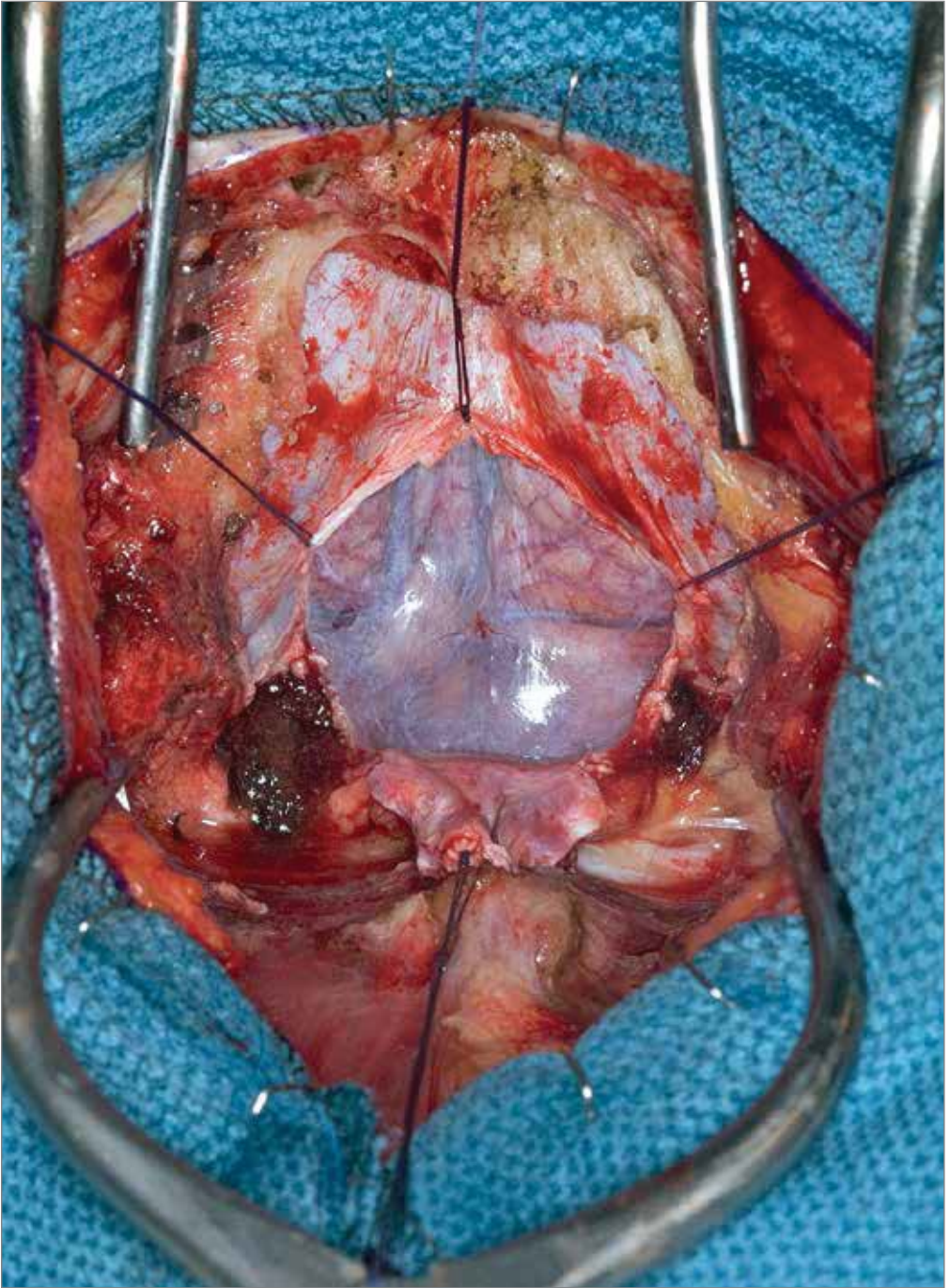


Figura 5-9 (g). Abordaje por la línea media al cuarto ventrículo. Ver texto para detalles.

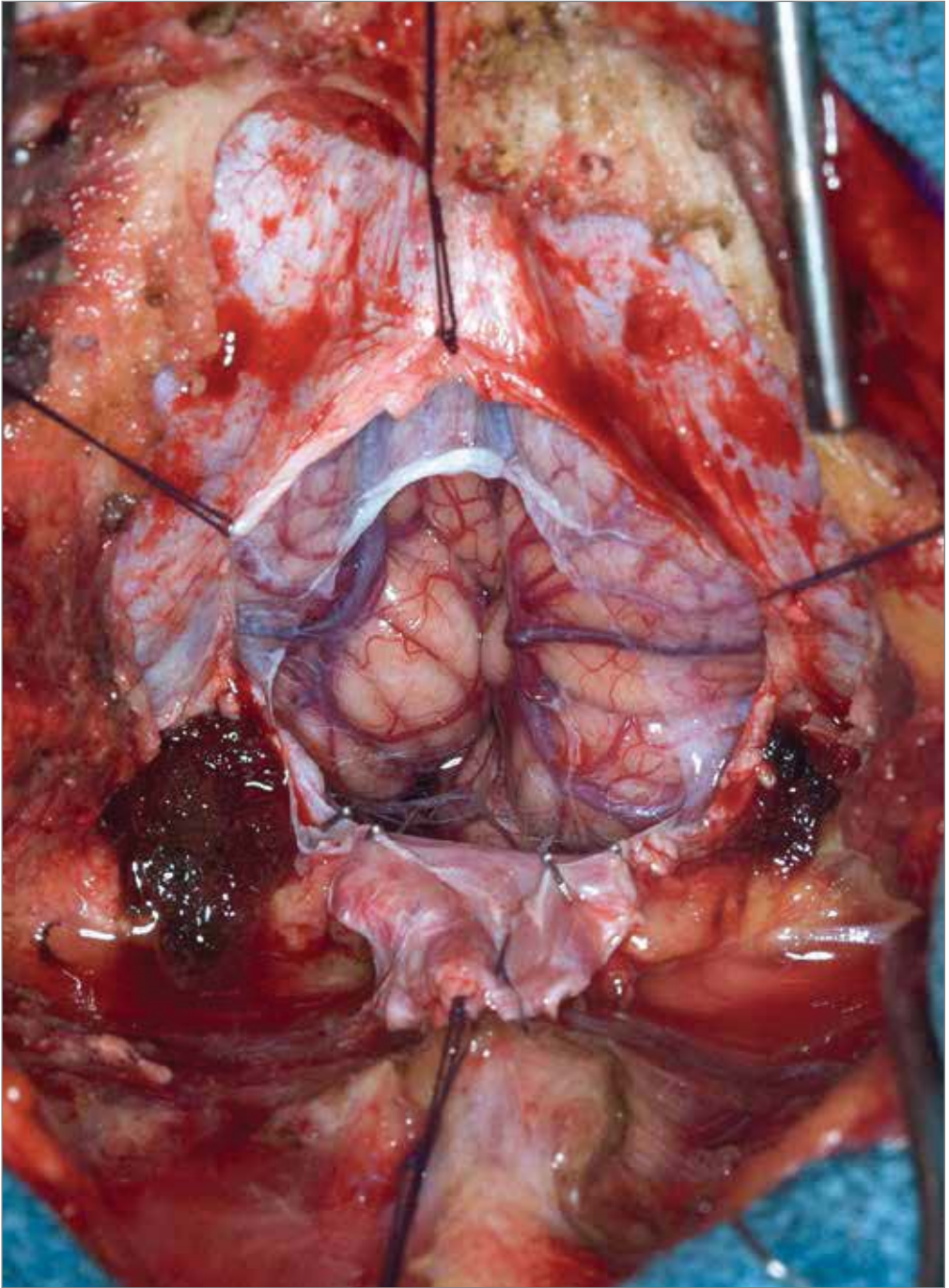


Figura 5-9 (h). Abordaje por la línea media al cuarto ventrículo. Ver texto para detalles.



6. TÉCNICAS Y ESTRATEGIAS ESPECÍFICAS PARA DIFERENTES PATOLOGÍAS

En este capítulo se consideran estrategias y técnicas microneuroquirúrgicas generales que son utilizadas en Helsinki. Nos enfocaremos en algunas de las lesiones más comunes encontradas en nuestra práctica cotidiana. No revisaremos las indicaciones del tratamiento quirúrgico, en vez de ello queremos mostrarles una serie de trucos y técnicas que según nuestra experiencia resultan útiles en la ejecución de estos procedimientos quirúrgicos.

6.1. ANEURISMAS

Por alguna razón desconocida, la tasa de ruptura de los aneurismas intracraneales es casi dos veces más alta en Finlandia que en otras poblaciones del Oeste. En Helsinki hemos tratado aproximadamente 8,000 aneurismas intracraneales durante la era microquirúrgica que inició a mediados de los años setenta. Hoy en día, más de 300 pacientes con aneurismas intracraneales son intervenidos quirúrgicamente, de los cuales más del 50% son aneurismas rotos. En los últimos 20 años el área geográfica a la cual nuestro departamento brinda asistencia de salud no ha mostrado mayor variación, aproximadamente dos millones de personas. Durante este tiempo el número de aneurismas rotos se ha mantenido bastante estable, pero el número de aneurismas no rotos se ha incrementando de manera continua. Por un lado la disponibilidad y fácil acceso a estudios radiológicos no invasivos ha multiplicado el número de aneurismas encontrados incidentalmente y por otro las indicaciones para el tratamiento preventivo de estas lesiones se han vuelto mucho más activas en los últimos años.

6.1.1. Abordajes para el manejo de diferentes aneurismas

Casi todos los aneurismas de circulación anterior son intervenidos quirúrgicamente utilizando el abordaje SOL (Figura 6-1). Las únicas excepciones son los aneurismas distales de la arteria cerebral anterior (DACA) y aneurismas distales de la ACM. Los aneurismas DACA se acceden a través de un abordaje paramediano interhemisférico, mientras que los aneurismas distales de la ACM a través de una craniotomía frontotemporal, con el paciente en posición supina o en decúbito lateral -park bench. En ambos casos el uso del neuronavegador puede ser de utilidad para planear la trayectoria del abordaje.

Para los aneurismas de circulación posterior utilizamos diferentes abordajes dependiendo de la localización del aneurisma. Los aneurismas de la bifurcación basilar y aquellos aneurismas localizados en el origen de la arteria cerebelosa superior (ACS) más a menudo son accedidos utilizando el abordaje subtemporal. En los casos en que la bifurcación basilar se localiza más alta que la apófisis clinoidea posterior y el clivus (≥ 10 mm) utilizamos el abordaje SOL y la vía trans-silviana. Si por el contrario, la bifurcación basilar está situada más abajo de la apófisis clinoidea posterior, se accede por un abordaje presigmoideo. Aunque se pudiese llegar al aneurisma mediante el abordaje subtemporal, especialmente después de cortar el tentorio, el problema real con los aneurismas de la bifurcación basilar es el control proximal. Para lograr un buen control proximal, con frecuencia se necesita realizar un trabajo más prolongado, pero finalmente es un tiempo bien invertido. Especialmente en aneurismas rotos, el riesgo de resangrado del aneurisma durante el clipaje es muy alto y debe ser prevenido por todos los medios posibles. Los aneurismas del tronco de la arteria basilar y de la unión verte-

brobasilar en el tercio medio del clivus, son los de más difícil acceso. El abordaje presigmoideo es a menudo la única opción y el clipaje de los aneurismas se complica aún más debido a las ramas perforantes que salen del tronco de la arteria basilar hacia el tallo cerebral. Los aneurismas de la unión vertebrobasilar localizados en el tercio inferior del clivus, en el origen de la ACPI o aquellos de la ACPI proximal son accedidos mejor con un abordaje retrosigmoideo pequeño, siempre y cuando estén localizados por lo menos a 10 mm por encima del nivel del foramen magno. Aquellos aneurismas localizados más cerca del foramen magno requieren un abordaje lateral con mayor fresado óseo. Finalmente, los aneurismas de la ACPI distal

son intervenidos quirúrgicamente a través de un abordaje lateral o a través de un abordaje de línea media posterior bajo, dependiendo de la localización exacta del aneurisma.

6.1.2. Estrategia general para el manejo de aneurismas rotos

Nuestra estrategia general para la cirugía de aneurismas rotos es muy similar independientemente de la localización o el tamaño de los mismos. Los aneurismas gigantes, parcialmente trombosados, calcificados y fusiformes son subgrupos especiales que a menudo necesitan una estrategia personalizada con otras opcio-

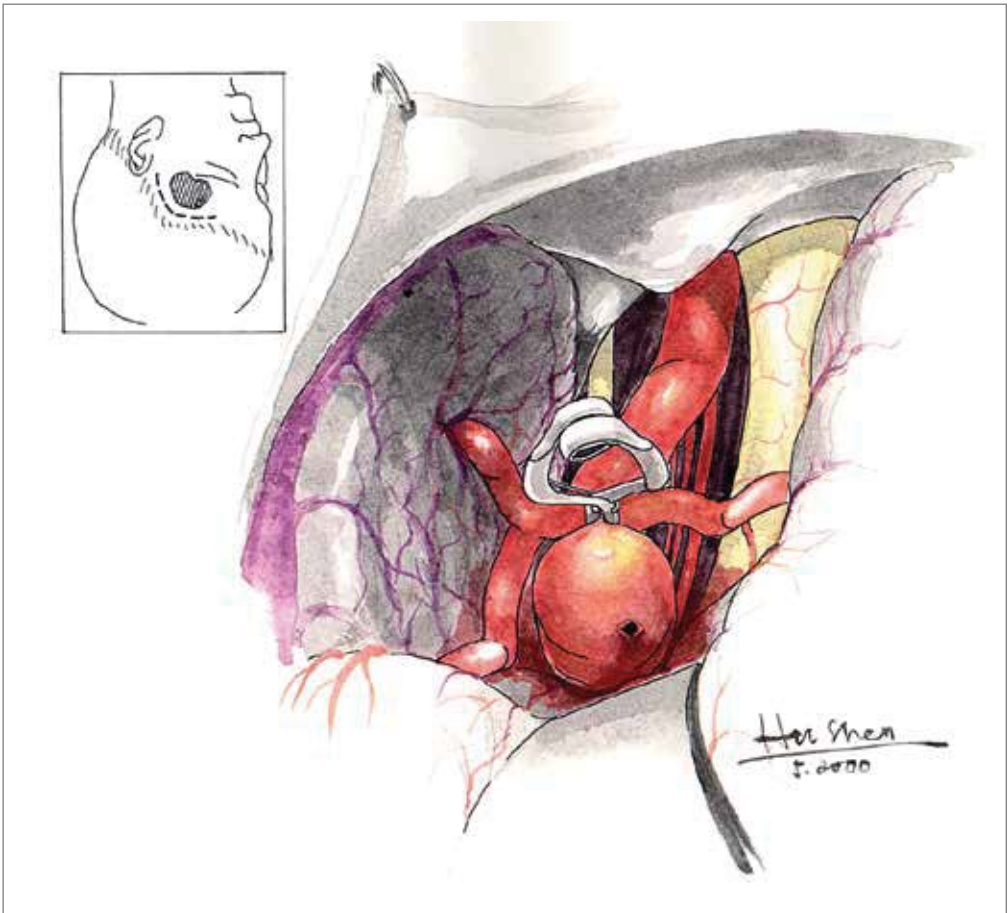


Figura 6-1. Aneurisma roto de la ACI, clipado a través de un abordaje SOL izquierdo.

nes de tratamiento como bypass, oclusiones endovasculares con balón y ASD intraoperatoria. Afortunadamente, estos solo representan aproximadamente un 5% de todos los aneurismas. En la mayoría de los casos podemos seguir una estrategia relativamente estandarizada.

La selección del abordaje microquirúrgico depende de la localización del aneurisma, como se describe en la sección anterior (sección 6.1.1). Nuestra estrategia quirúrgica actual para el manejo de aneurismas incluye los siguientes pasos: (a) craneotomía; (b) relajación cerebral secundaria a la extracción de LCR y posible evacuación parcial del HIC; (c) establecer el control proximal y distal de las arterias vecinas; (d) disección del cuello del aneurisma bajo clipaje temporal de las arterias; (e) inserción del clip piloto; (f) disección del domo del aneurisma de las estructuras circundantes y posible remodelación del mismo; (g) clipaje final y revisión de la permeabilidad de las arterias circundantes; (h) evacuación del resto del HIC en caso esté presente; (i) aplicación local de Surgicel® embebido con papaverina para prevenir vasoespasmos; y (j) cierre de la herida. Esta estrategia de manejo no es muy distinta de aquella que aplicamos en casos de aneurismas no rotos. Las mayores diferencias son un cerebro más edematizado y el miedo constante de un resangrado del aneurisma. En consecuencia, inicialmente en aneurismas rotos se dedica más tiempo para obtener un cerebro relajado y para ello se debe extraer más LCR. Se necesita abrir varias cisternas para extraer una cantidad suficiente de LCR; para los aneurismas de circulación anterior, el procedimiento de elección es la fenestración de la lámina terminal y evacuación de LCR directamente desde el tercer ventrículo. Una vez que se inicia la disección hacia el aneurisma, es necesario establecer lo más pronto posible control proximal y en este periodo el aneurisma debe ser dejado de lado hasta que la arteria proximal haya sido identificada. La sangre en el espacio subaracnoideo obstruye la visualización y dificulta la identificación de las estructuras,

y el parénquima cerebral actual se torna más friable. La manipulación de las estructuras vasculares cerca al domo del aneurisma debe ser realizada solamente después de que el control proximal haya sido establecido. Con frecuencia es más prudente dejar parte del coágulo, que pretender remover éste en su totalidad, lo cual puede finalizar en un daño a las ramas perforantes cercanas o íntimamente relacionadas.

En un paciente con aneurismas múltiples que es intervenido quirúrgicamente por un aneurisma roto. El aneurisma roto es tratado primero y luego serán clipados, durante el mismo procedimiento, los aneurismas adicionales que puedan ser accedidos fácilmente a través del mismo abordaje, no se realizan múltiples craneotomías. Aunque, si se presenta alguna complicación durante el clipaje del aneurisma roto, los aneurismas no rotos se dejan para ser tratados varios meses después, si fuese apropiado hacerlo. Nosotros no solemos utilizar abordajes contra-laterales cuando estamos tratando un paciente con HSA aguda.

6.1.3. Estrategia general para el manejo de aneurismas no rotos

Los aneurismas no rotos en general, son más fáciles de abordar que sus equivalentes rotos (Figura 6-2). Nuevamente, los aneurismas complejos, gigantes, parcialmente trombados, calcificados o fusiformes son la excepción. Los pasos básicos en la cirugía de aneurismas no rotos son los mismos que para los aneurismas rotos (véase sección anterior). Con buena neuroanestesia, la falta de espacio no es problema e inclusive el aneurisma puede ser abordado con mayor facilidad. En aneurismas no rotos suele ser suficiente extraer LCR de la cisterna actual donde el aneurisma está localizado, por ejemplo raras veces se requiere la apertura de la lámina terminal. Todas las estructuras anatómicas pueden ser identificadas más fácilmente y es más fácil mantener el plano de disección. Frecuentemente, es suficiente

una apertura más pequeña de la aracnoides con menor disección y exposición de las estructuras circundantes. La ruptura intraoperatoria también puede ocurrir en los aneurismas no rotos, la cuál a menudo es causada por la manipulación directa del domo del aneurisma, el mismo que se encuentra íntimamente adherido al tejido cerebral vecino o debido a una calcificación de la pared del aneurisma. En nuestra práctica preferimos el uso de clips temporales inclusive en aneurismas no rotos, porque ello nos expone un aneurisma menos tenso a nivel del domo, facilitando así la disección de ma-

nera segura y el clipaje del cuello del mismo. En caso de aneurismas múltiples, intentamos clipar todos los aneurismas que sean accesibles a través de la misma craneotomía y durante la misma intervención quirúrgica. Se pueden utilizar abordajes contralaterales.

6.1.4. Liberación de LCR y evacuación del HIC

La liberación de LCR es el primer y principal paso para obtener un cerebro relajado y el espacio suficiente para la disección poste-

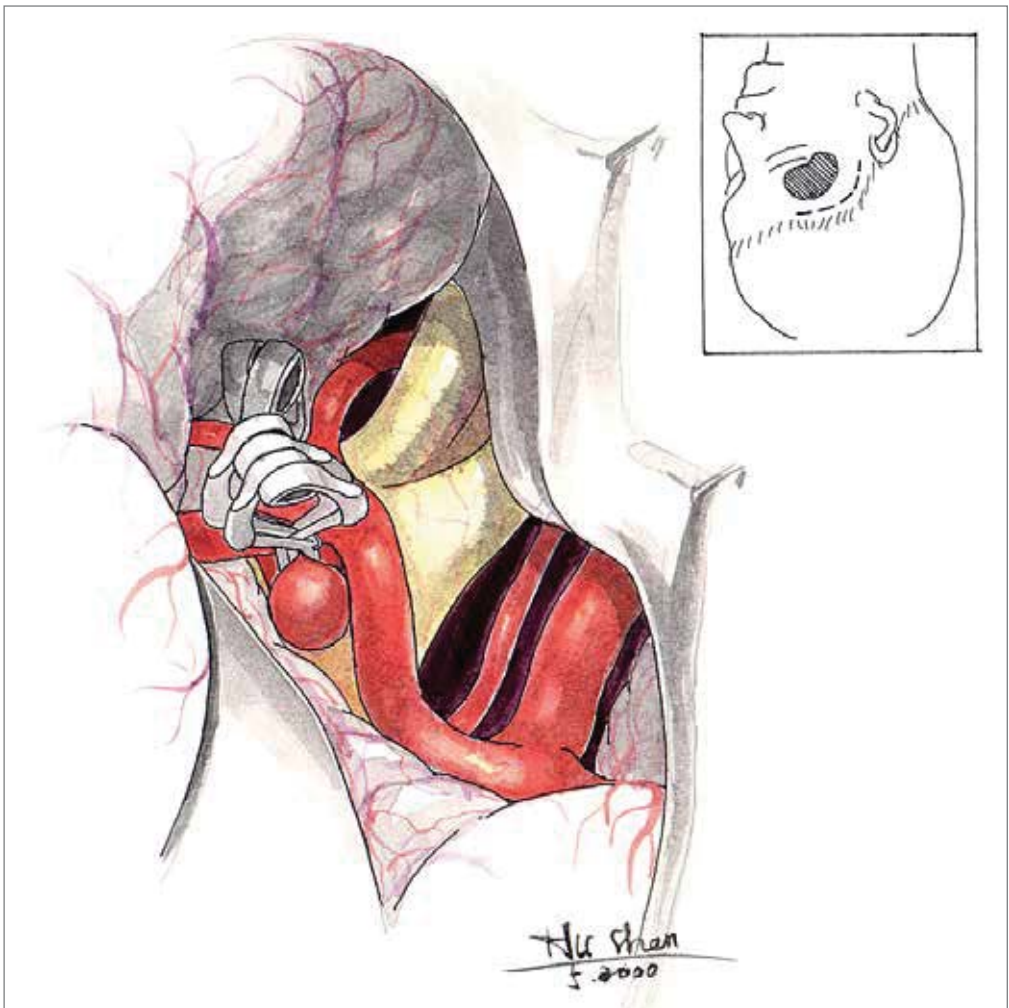


Figura 6-2. Aneurisma no roto de la ACoA, clipado a través de un abordaje SOL derecho.

rior. Toda la estrategia del abordaje ha de ser planeada de tal manera que el LCR pueda ser liberado gradualmente durante los diferentes pasos del abordaje.

Para el abordaje SOL, la apertura de la cisternas óptica y carotidea es el primer paso. Si posteriormente fuese necesario extraer LCR con el objetivo de relajar el cerebro más adecuadamente, la fenestración de la lámina terminal sería la siguiente opción, salvo que exista un aneurisma de arteria comunicante anterior con proyección inferior. En casos que no se pueda acceder la lámina terminal, se puede abrir la membrana de Lilliequist entre el nervio óptico y la ACI y penetrar en la cisterna interpeduncular para liberar más LCR.

Durante el abordaje interhemisférico, el LCR es extraído primero de la cisura interhemisférica y luego de la cisterna pericallosa. Esta cisterna es relativamente poco profunda y solamente es posible extraer una cantidad limitada de LCR. Si el cerebro se mantuviese tenso, existen 2 opciones: (a) realizar una punción ventricular utilizando un catéter de ventriculostomía en el borde lateral de la craneotomía, o (b) desplazar la arteria pericallosa ipsilateral unos 5–10 mm lateralmente y penetrar el cuerpo calloso con pinzas de bipolar para acceder al ventrículo lateral ("Balkenstich").

En el abordaje subtemporal, la extracción inicial de LCR se debe realizar a través de un drenaje lumbar, evacuando unos 50–100 ml. Intraoperatoriamente, se libera LCR adicional del piso de la fosa media, pero especialmente en el borde del tentorio desde la cisterna interpeduncular.

En el abordaje retrosigmoideo, también se coloca drenaje lumbar y posteriormente se extrae LCR adicional de la cisterna magna, que se alcanza inclinando el microscopio caudalmente, o de la cisterna del ángulo ponto-cerebeloso.

Tanto en el abordaje presigmoideo como en el abordaje lateral al foramen magno se requie-

re colocar un drenaje lumbar y extraer LCR adicional desde la cisterna ponto-cerebelosa. Es posible también acceder a la cisterna pre-pontina y la cisterna magna.

En caso de un HIC grande y falta de espacio, se realiza una pequeña corticotomía de acuerdo a la localización del hematoma, evitando en lo posible las áreas elocuentes, como el área de Broca. Cierta cantidad del HIC se extrae a través de esta corticotomía con el objetivo de ganar espacio pero se debe tener mucho cuidado de no ocasionar un resangrado del aneurisma, el cual sería muy difícil de poder controlar a través de la cavidad del HIC. Cuando se remueve el coágulo del HIC, ya sea antes o después del clipaje del aneurisma, esto debe realizarse lo más gentilmente posible con el objetivo de no cortar las arterias perforantes. La irrigación constante con suero salino ayuda a desprender los coágulos adheridos a las estructuras vecinas. La mayor parte del HIC se debe evacuar solamente después de que el aneurisma roto haya sido tratado.

Los aneurismas rotos de la bifurcación de la ACM se asocian con mayor frecuencia a la presencia de un HIC que debe ser evacuado de emergencia. En nuestras series, un 44% de los aneurismas rotos de la bifurcación de la ACM se presentaron con un sangrado hacia el tejido cerebral adyacente. En nuestra práctica, los pacientes con HIC masivos son trasladados directamente a la sala de operaciones luego de realizar la TAC/Angio-TAC de urgencia para la evacuación inmediata del HIC y clipaje del aneurisma o aneurismas. Se cree que la temprana evacuación quirúrgica del HIC masivo mejora el pronóstico de los pacientes con aneurisma roto de la ACM. La tendencia de los aneurismas de la ACM a producir HICs podría explicar la mayor morbi-mortalidad en estos pacientes en comparación con otros aneurismas de circulación anterior.

6.1.5. Disección hacia el aneurisma

Con el cerebro relajado, procedemos con la disección en dirección al aneurisma. En casi todos los aneurismas no rotos la arteria distal es seguida en dirección proximal hasta que se identifica el aneurisma. Para la mayoría de los aneurismas rotos usamos esta misma estrategia, pero con mayor énfasis en localizar y controlar la arteria proximal principal lo antes posible. La disección comienza con la identificación de ciertas estructuras estándar como pares craneales o estructuras óseas y de estas se infieren las arterias. En las arterias paralelas como las arterias pericallosas o los segmentos M2 y M3 de la ACM, la examinación cuidadosa de las imágenes preoperatorias respecto al patrón de ramificación ayuda a distinguir cual arteria es cual. Cada localización del aneurisma tiene ciertos trucos específicos, que deberían ser tomados en cuenta. Para ello amablemente aconsejamos que se dirijan a nuestras numerosas publicaciones sobre microneurocirugía de aneurismas en localizaciones específicas.

En general, uno debe orientar la disección a lo largo de la superficie de la arteria utilizando como referencia los planos naturales de disección que son proporcionados por las cisternas, en las cuales las arterias se localizan. El objetivo es localizar el aneurisma, pero más importante es localizar la arteria proximal. Todos los pasos iniciales de la disección están orientados hacia un objetivo principal que es obtener el control proximal. Sólo después que el control proximal haya sido establecido, se puede proceder a la disección con movilización del domo del aneurisma. Dependiendo de la localización del aneurisma, las ramas perforantes pueden ser encontradas en la vecindad del aneurisma o algunas veces inclusive adheridas al domo del mismo. Preservar las ramas perforantes suele ser la parte más tediosa de la intervención quirúrgica y puede requerir muchas veces de un trabajo de alta precisión, incluyendo múltiples intentos por colocar el clip en posición óptima. Utilizamos alta magnificación durante toda la

disección de los vasos sanguíneos para prevenir el daño accidental de todas las estructuras pequeñas arteriales y venosas. Los pequeños sangrados venosos pueden ser controlados con Surgicel® y cotonoides, pero incluso los sangrados arteriales mínimos deben ser identificados bajo gran aumento y coagulados con pinzas de bipolar de punta fina.

6.1.6. Apertura de la cisura de Silvio

La cisura de Silvio necesita ser expuesta para todos los aneurismas de la ACM, así como para algunos aneurismas de la ACI, es decir aquellos originados en la bifurcación de la ACI y algunos de los aneurismas localizados en el origen de la arteria coroidea anterior o en la arteria comunicante posterior. Nosotros no exponemos la cisura de Silvio por completo, solamente la porción que es necesaria para el abordaje, que en la mayoría de los casos es el segmento proximal en una longitud de unos 10–15 mm. Los casos que usualmente requieren de una apertura más extensa y distal de la cisura de Silvio para un mejor control proximal de M1 o incluso de la bifurcación de la ACI son: (a) un aneurisma roto, (b) un saco secundario en el domo del aneurisma, (c) una proyección del domo entre dos arterias principales o lateral, y (d) compromiso de las ramas o de la bifurcación de la ACM envolviendo al aneurisma. En aneurismas gigantes de la ACM, se abre la cisura de Silvio ampliamente, desde la cisterna carotídea hasta distal al aneurisma. En la mayoría de los aneurismas de la ACM, nuestra estrategia es penetrar en la cisura de Silvio e ir desde distal hasta proximal con dirección hacia el aneurisma (Figura 6-3). Solamente en algunos aneurismas rotos o complejos, donde podría ser difícil obtener el control proximal a través de esta vía, disecamos inicialmente la M1 proximal desde el lado de la cisterna carotídea para tener control antes de entrar en la cisura de Silvio.

El mejor lugar para acceder a la cisura de Silvio suele ser donde la aracnoides es transparente. La anatomía venosa en la superficie de la cisura de Silvio es altamente variable. Múltiples venas grandes a menudo siguen el trayecto de la cisura de Silvio, drenando en el seno esfenoparietal o en el seno cavernoso. Estas venas generalmente corren por el borde temporal de la cisura de Silvio. En principio preferimos abrir la aracnoides que cubre la cisura de Silvio por el lado del lóbulo frontal. Sin embargo, en presencia de múltiples venas grandes o de variaciones anatómicas el plan de disección debe adaptarse según el caso. La disección de la cisura de Silvio es más dificultosa con un cerebro edematizado por una HSA en fase aguda o con adherencias por una HSA previa o por intervenciones quirúrgicas previas. La preservación del plano de disección es obligatoria.

Toda la disección de la cisura de Silvio debe ser realizada bajo una muy alta magnificación del microscopio. Primero, abrimos una ventana pequeña en el aracnoides con un par de pinzas muy finas (de relojero) o con una aguja afilada que funciona como un bisturí de aracnoides. A continuación expandimos la cisura de Silvio a través de la inyección de suero salino utilizando una jeringa a la mano, es decir, mediante la técnica de disección de agua de Toth (véase sección 4.9.10). La idea es penetrar relativamente profundo en la cisura de Silvio y acceder a la cisterna de Silvio a través de esta pequeña apertura de la aracnoides. Hay dos membranas de la aracnoides que se necesita abrir, una superficial que cubre la corteza cerebral y otra más profunda por dentro de la cisura que delimita con la cisterna de Silvio. Una vez dentro de la cisterna silviana, la disección se realiza proximalmente y de manera gentil separando

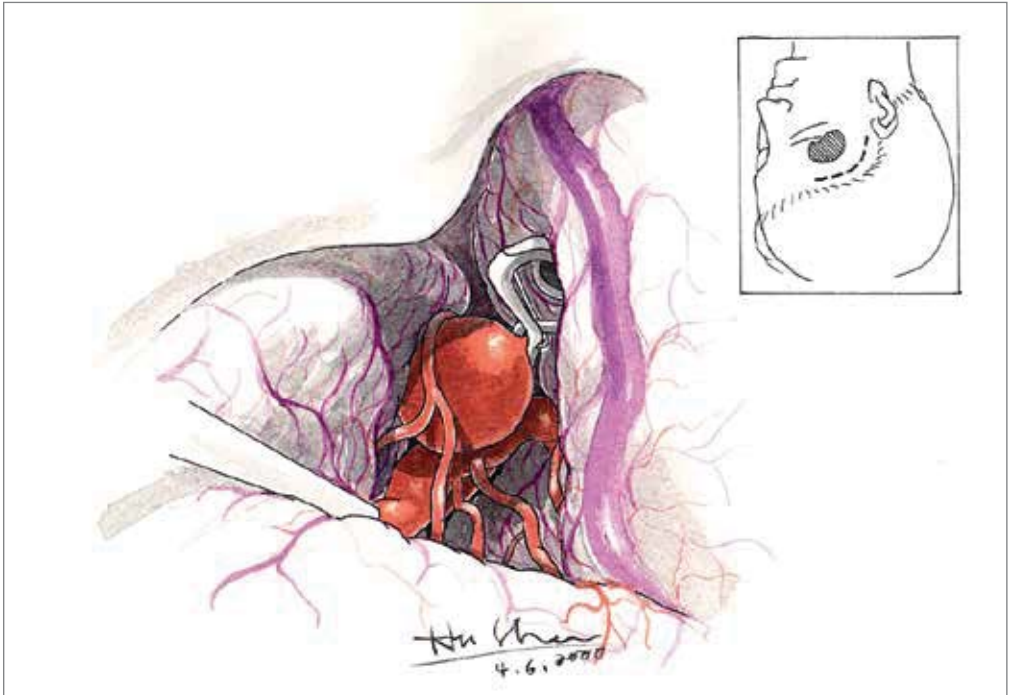


Figura 6-3. Aneurisma de la bifurcación de la ACM, clipado a través de un abordaje SOL derecho.

la cisura desde dentro hacia fuera. En nuestra experiencia, esta técnica permite una identificación más fácil del plano a seguir durante la disección. Las pinzas de bipolar y el aspirador actúan ambos como instrumentos de disección y microretractores delicados. Los cotonoides colocados en los bordes del espacio disecado actúan como separadores blandos y la presión aplicada suavemente en ambas paredes de la cisura elongará los tejidos puente suprayacentes, facilitando la disección cortante de los mismos. Todas las adherencias y tejido fibroso son cortados con microtijeras, las mismas que pueden ser utilizadas como disector cuando las puntas están cerradas. Con el objetivo de pre-

servar las venas más grandes, algunas pequeñas venas pueden ser coaguladas y sacrificadas. Sin embargo, la mayoría de la estructuras vasculares pertenecen a un lado o al otro de la cisura silviana y pueden ser movilizadas sin necesidad de ser seccionadas.

Dentro la cisterna de Silvio, se pueden identificar los segmentos M3 y M2 de la ACM que son seguidos hacia proximal. Las M2 están cubiertas por la membrana silviana intermedia, otra membrana aracnoidea, que en algunos pacientes puede ser bastante prominente y en otros tan tenue que puede ser muy difícil de identificar. Siguiendo el segmento M2 hacia

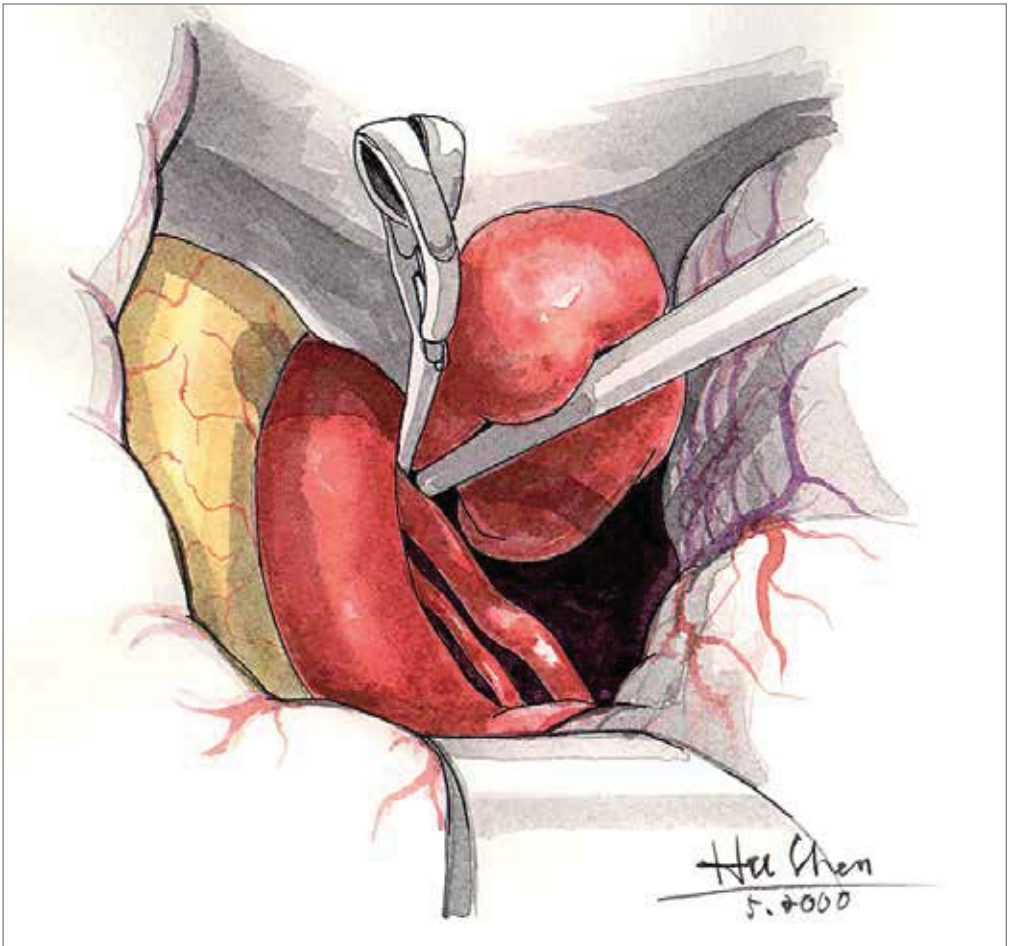


Figura 6-4. Con la aplicación del clip piloto, se liberan las perforantes adyacentes.

proximal, se debería llegar a la bifurcación de la ACM donde la tarea más difícil es identificar el tronco proximal de la ACM (M1) para el control proximal. En la vista microquirúrgica, el segmento M1 a menudo se oculta por detrás de la bifurcación y por lo general su trayecto es a lo largo del eje visual del microscopio dificultando de manera considerable su identificación durante la disección inicial. El segmento M2 sigue un curso medial que se confunde con facilidad con el segmento M1 a menos que esto sea tomado en cuenta. A menudo se puede acceder con mayor facilidad a M1 por detrás y por debajo de la bifurcación que por delante y por arriba. Una apertura más distal de la cisura de Silvio ofrece un mejor ángulo para visualizar y obtener control de M1 justamente por debajo de la bifurcación. Si es necesario, la disección se continúa proximalmente a lo largo del tronco de M1 en la parte más profunda y a menudo la más estrecha de la cisura de Silvio proximal. Es necesario tener cuidado de no seccionar las arterias lenticuloestriadas laterales durante las diferentes etapas de la disección. Las numerosas trabeculaciones fibrosas del aracnoides alrededor del tronco proximal de M1 hacen que la disección sea más demandante y sugerimos realizar disección cortante.

6.1.7. Clipaje temporal

Usualmente no es aconsejable diseccionar el domo del aneurisma completamente libre de su entorno antes de colocar el llamado "clip piloto" o "clip guía". En vez de ello, las arterias de alrededor y adyacentes a la base deben ser diseccionadas hasta dejar la base completamente despejada (Figura 6-4). El uso frecuente de clips temporales permite una disección segura del aneurisma y de las arterias adyacentes mediante una disección cortante. La duración de cada oclusión temporal debe ser lo más corta posible (máximo 5 minutos) (Figura 6-5). En pacientes mayores y en aquellos con arterias muy ateroscleróticas, el clip temporal debe ser utilizado con menor frecuencia. Los clip tem-



Figura 6-5. Cronómetros son utilizados para calcular el tiempo de la oclusión temporal, para cada clip por separado.

porales curvos son más adecuados para el control proximal mientras que los rectos para el control distal. La disección y preparación de los sitios para colocar los clips temporales debe ser realizada con pinzas de bipolar con punta roma o con microdisector. El clip proximal puede ser colocado cerca al aneurisma, pero el distal debe estar a una distancia suficiente para no interferir con la visualización y clipaje definitivo del cuello del aneurisma. Una sugerencia práctica es presionar suavemente el clip temporal hacia abajo con un cotonoide pequeño para protegerlo de los instrumentos de disección. Los clips temporales deben ser retirados en orden de distal a proximal. Cuando se remueven los clips temporales, primero se abren en el lugar para cerciorarse que no se produzca algún sangrado inesperado a causa de un aneurisma clipado parcialmente; el retirarlos de manera abrupta puede devenir en un sangrado importante que ocasione grandes dificultades al tratar de reposicionar el clip. Al retirar el clip temporal, la más mínima resistencia ofrecida debe ser interpretada como que una rama pequeña o una arteria perforante puede estar ceñida en el clip o en la pinza aplicadora de éste.

Nosotros no utilizamos monitorización electrofisiológica durante el clipaje temporal o en la cirugía de aneurismas en general. A diferencia de la cirugía de tumores, no encontramos que la monitorización electrofisiológica brinde mucho beneficio en la cirugía de aneurismas o de las MAVs. Los clips temporales se utilizan cuando es realmente requerido y son mante-

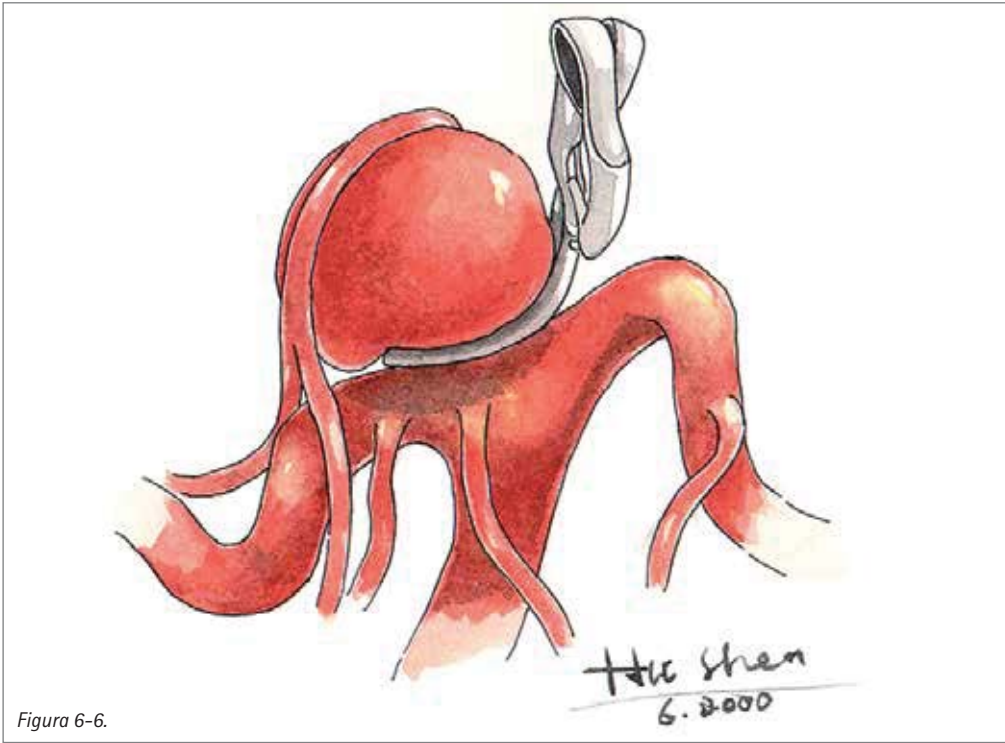


Figura 6-6.

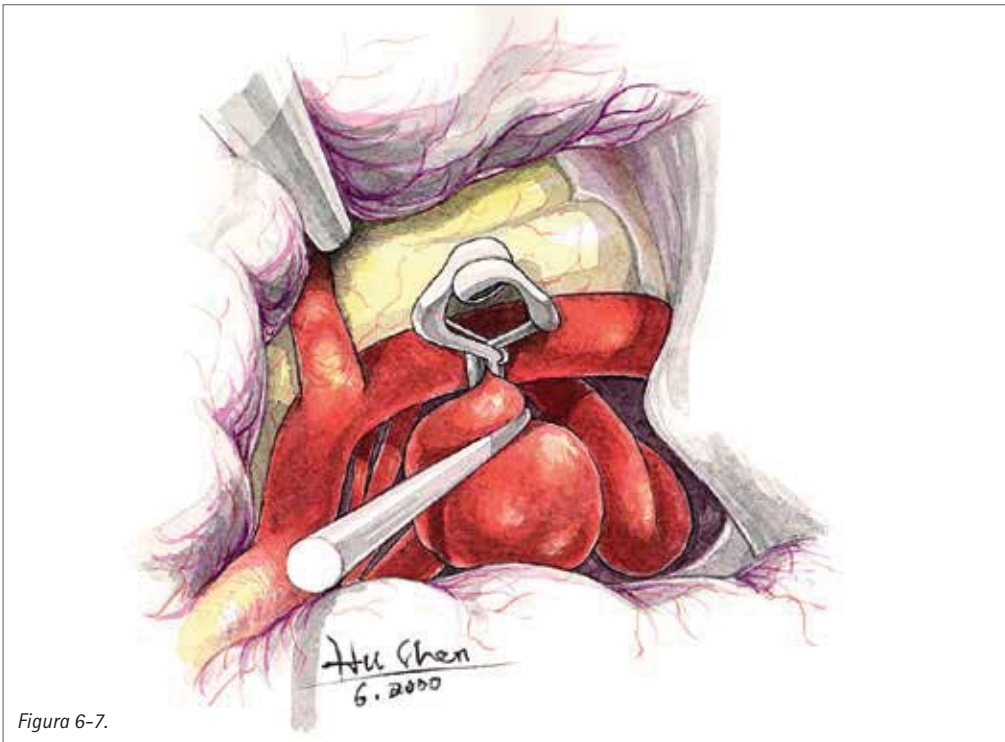

Figura 6-7.

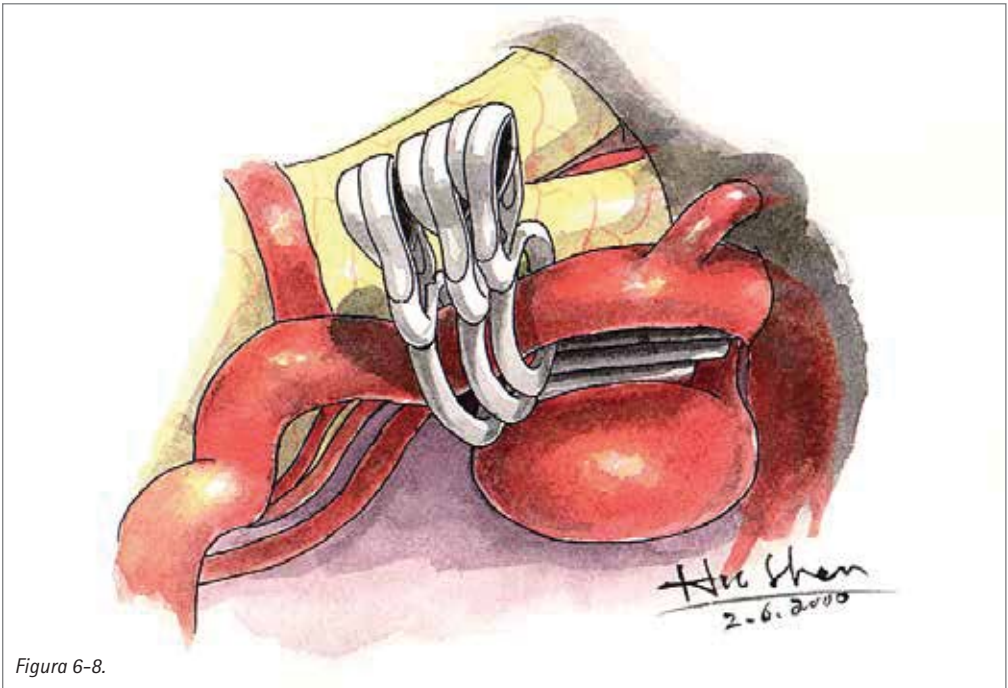


Figura 6-8.

Figura 6-6. Un tamaño adecuado del clip evita el retorcimiento o la oclusión accidental de las perforantes.

Figura 6-7. Comprobación meticulosa para asegurarse que todas las perforantes estén fuera de las hojas del clip.

Figura 6-8. Clips múltiples pueden ser utilizados en aneurismas con paredes gruesas.

Figura 6-9. Desinflando la cúpula del aneurisma hace posible ver alrededor de toda la cúpula del aneurisma.

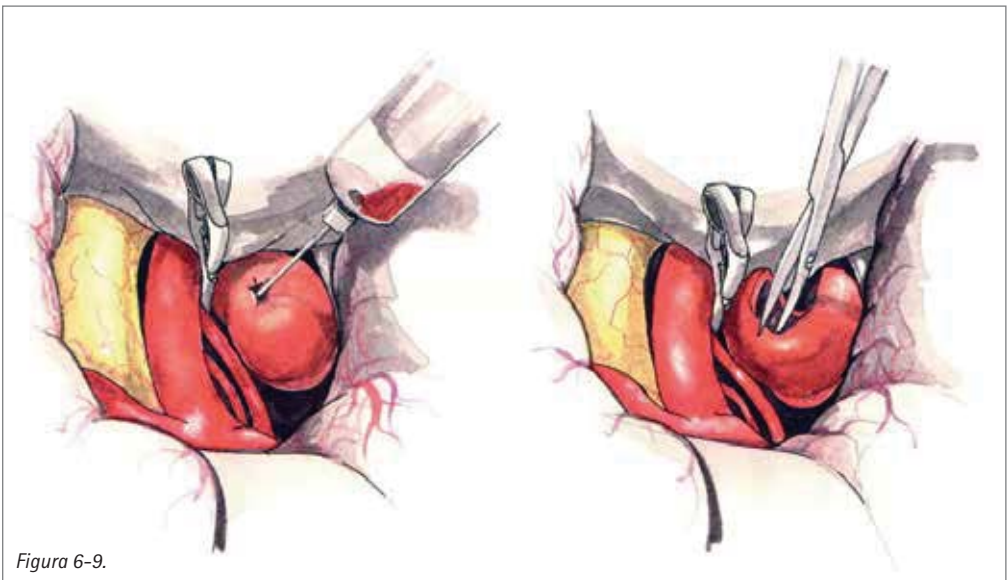


Figura 6-9.

nidos por necesidad durante el menor tiempo posible. Por lo que incluso si tuviésemos algún indicador que los potenciales evocados estuviesen disminuyendo durante el clipaje temporal, esto no cambiaría nuestra conducta en aquel momento; el aneurisma aún necesitaría ser ocluido o la arteria reparada antes de que el clip temporal pueda ser retirado.

6.1.8. Clipaje definitivo y selección del clip

Se debe seleccionar con anticipación clips de diferentes formas y longitudes así como las pinzas aplicadoras, de acuerdo a la anatomía del aneurisma. El óptimo clip definitivo es aquel que ocluye la base entera del aneurisma y al mismo tiempo previene la angulación u oclusión de las ramas adyacentes (Figura 6-6). Usualmente se debe escoger el clip más pequeño posible. A menos que se realice la remodelación del domo, la longitud del clip único a ser utilizado debería ser 1,5 veces el ancho de la base como lo sugiere Drake. En nuestra práctica la aplicación frecuente por cortos periodos de tiempo de clips temporales durante el posicionamiento y reposicionamiento del clip definitivo es un procedimiento de rutina. Preferimos colocar primero el clip piloto sobre el domo del aneurisma y a menudo elegimos los clips de Sugita por su mayor ángulo de apertura y sus puntas romas. El clip piloto se reemplaza posteriormente por un clip definitivo más pequeño y más ligero. Mientras el clip definitivo es cerrado lentamente, se observa que las arterias circundantes y perforantes no se incluyan, envuelvan o comprometan. Para preservar las ramas arteriales adyacentes se requiere de una disección adecuada, un tamaño apropiado de los clips y comprobar que las hojas de estos hayan sido colocadas cuidadosamente visualizando las puntas (Figura 6-7). Utilizamos el clipaje múltiple, con dos o más clips, para aneurismas grandes, con base ancha y paredes gruesas calcificadas (Figura 6-8). En éstos, siempre se debe dejar libre algo de la base para evitar la oclusión de la arteria de origen por

el clip. Después del clipaje, el domo del aneurisma puede ser pinchado y colapsado (Figura 6-9). Es importante inspeccionar las puntas del clip en ambos lados para asegurarse que no hayan cogido ninguna de las ramas o ninguna de las perforantes. Las hojas del clip deben ocluir completamente la base del aneurisma. Debido a que las arterias pueden angularse u ocluirse después de retirar los separadores, se debe comprobar el flujo una vez más y aplicar papaverina. Cuando las condiciones son adecuadas y sin arriesgar las ramas circundantes, extirpamos el domo del aneurisma para cerciorarnos una vez más de la oclusión y para fines de investigación (Figura 6-9). Esta práctica nos enseña a diseccionar los domos de los aneurismas de manera más completa y con ello evitar el cierre de las ramas circundantes. La apertura del aneurisma facilita un clipaje efectivo por reducción de la presión intraluminal y debería ser utilizada en los aneurismas con paredes robustas, y en los aneurismas grandes o gigantes.

6.1.9. Ruptura intraoperatoria

El aneurisma puede romperse durante cualquier estadio de la disección o clipaje. El riesgo de ruptura es más alto para aneurismas adheridos al parénquima cerebral circundante o especialmente a la duramadre, donde la manipulación y retracción prolongada de las estructuras vecinas podrían elongar el domo y causar la ruptura intraoperatoria de aquél. Es por eso que la retracción excesiva debe ser evitada durante la disección. En caso de ruptura, el control del sangrado debe ser realizado primero mediante aspiración y compresión del lugar de sangrado con cotonoides. No se debe intentar clipar directamente el aneurisma de forma precipitada ya que esto puede fácilmente ocasionar un desgarramiento de la base del aneurisma o incluso de la arteria de origen. En vez de ello, el aneurisma debe ser aislado con clips temporales colocados proximal y distalmente. Con el sangrado bajo control, se disecciona con mayor facilidad la base del aneurisma y se coloca el "clip guía".

En caso que no se pueda controlar el sangrado, la inducción de hipotensión abrupta y de corta duración por paro cardíaco secundario a la administración de adenosina intravenosa, facilita la disección y rápida colocación del "clip guía" (véase abajo). Los aneurismas pequeños con pared muy delgada pueden romperse a nivel del cuello durante la disección, en este caso y bajo clipaje temporal de las arterias, se debe intentar la reconstrucción de la base incluyendo una parte de la arteria de origen en el clip; otra opción a menudo obstaculizada por la localización profunda, es reparar el lugar de ruptura con puntos de sutura 8/0 o 9/0 de manera continua, o utilizando anastoclips, seguido por el clipaje y reforzamiento con preparados de fibrina.

6.1.10. Adenosina

En los últimos años hemos utilizado adenosina intravenosa para producir un paro cardíaco de corta duración. Para inducir el paro cardíaco, el anestesiólogo administra adenosina (20 - 25 mg/iv) en bolo rápido por una vena grande, preferentemente a través del catéter venoso central. La administración de adenosina es seguida de un paro cardíaco de aproximadamente 10 segundos de duración (véase también sección 3.9.2). No todos los pacientes reaccionan de igual manera al fármaco, ya que en algunos no se produce un paro cardíaco como tal. Pero más importante que el paro cardíaco es la obtención de un evento significativo de hipotensión arterial de corta duración, con la presión arterial sistólica cayendo por debajo de los 50 mmHg. Esto se observa inclusive en pacientes que mantienen un ritmo cardíaco normal durante la acción del fármaco. Si se contempla el uso de adenosina en la intervención quirúrgica, se colocan los electrodos cardíacos sobre el pecho del paciente por si hubiese necesidad de una cardioversión. En nuestra experiencia de más de 40 casos, no se ha necesitado hasta el momento.

Utilizamos adenosina esencialmente en dos diferentes tipos de escenario. El primero es la ruptura intraoperatoria, la cual es muy difícil de controlar de otra manera; el paro cardíaco de corta duración y la hipotensión arterial permiten al neurocirujano aspirar todo el sangrado del campo operatorio y colocar un "clip guía" en el lugar de ruptura. Con el sangrado bajo control, la intervención quirúrgica continúa, reemplazando el "clip guía" por un mejor clip definitivo. Un neurocirujano experimentado con frecuencia puede avistar de las imágenes preoperatorias que tipo de aneurismas tienen la tendencia a la ruptura prematura y por tanto tendrá adenosina preparada de antemano. El otro escenario para el uso de adenosina son los aneurismas complejos, donde el control proximal es difícil o imposible de acceder haciendo uso de las medidas normales de colocación de un clip temporal. En tal situación, el paro cardíaco de corta duración y la hipotensión arterial ocasionan que el domo del aneurisma sea blando y maleable, es así que el "clip guía" puede ser introducido sobre el cuello sin el riesgo de rasgar el aneurisma. El domo de consistencia blanda permite la manipulación y visualización apropiada del cuello, el cual por otro lado puede estar completamente obstruido por la pulsátil masa grande y fuerte del aneurisma.

Independientemente de la indicación, el uso de adenosina requiere de una colaboración ardua y constante de todo el equipo quirúrgico. El neurocirujano es quien solicita el uso, pero el anestesiólogo no debe administrar el fármaco hasta que la enfermera instrumentista tenga preparados todos los clips necesarios y el neurocirujano tenga sus instrumentos en posición. Después de la inyección de adenosina, el anestesiólogo comienza a contar en voz alta la presión arterial sistólica cada uno o dos segundos. Cuando la presión arterial comienza a disminuir, el neurocirujano y la enfermera saben que ha llegado el momento de efectuar el procedimiento.

6.2. MALFORMACIONES ARTERIOVENOSAS

La resección microquirúrgica de una MAV compleja continúa siendo una de las tareas más difíciles de la neurocirugía de hoy en día. A diferencia de la cirugía de tumores, la extirpación incompleta probablemente puede conducir a la muerte o discapacidad del paciente. El aspecto más desafiante y de cuidado en un paciente portador de una MAV es decidir de manera racional la estrategia de manejo. Un estimado aproximado del porcentaje de riesgo de tener una hemorragia fatal por una MAV no tratada durante el tiempo de vida restante es $(90 - \text{edad en años})\%$. El mejor y definitivo tratamiento para las MAVs cerebrales es aún la resección completa microquirúrgica en manos experimentadas.

6.2.1. Estrategia general en la cirugía de las MAVs

Cada MAV es diferente, no solamente debido a su localización sino también a su angioarquitectura. La evaluación cuidadosa de las angiografías preoperatorias para la cirugía de MAVs es incluso más importante que para la cirugía de aneurismas. Debido a la alta variabilidad que existe entre las diferentes MAVs, es imposible dar un consejo general sobre como todas ellas deberían ser tratadas quirúrgicamente; sin embargo, hay algunos conceptos básicos que pueden tenerse en cuenta aunque la decisión de la estrategia final se determina caso por caso. Nuestra estrategia microneuroquirúrgica en la cirugía de MAVs consta de los siguientes componentes principales: (a) embolización preoperatoria precisa; (b) selección del abordaje quirúrgico óptimo; (c) identificación y preservación de las arterias normales que pasan sobre la MAV; (d) clipaje temporal de las arterias aferentes; (e) coagulación de las aferentes pequeñas y profundas dentro el cerebro normal alrededor de la MAV ("coagulación sucia"); (f) preservación de la vena de drenaje hasta la fase final; (g) resección completa de la MAV; (h) he-

mostasia meticulosa; (i) ASD intra y postoperatoria; y (j) seguimiento clínico y radiológico. Además existen varios otros pequeños detalles, los cuales han sido observados por nosotros y otros a lo largo de los años. Todos estos pasos son explicados posteriormente con más detalle.

Hay dos aspectos muy importantes en relación a la cirugía de MAVs en comparación por ejemplo con la cirugía tumoral: (1) el objetivo debería ser siempre la resección completa de la MAV considerando que la extirpación parcial no conlleva ningún beneficio para el paciente; y (2) la resección quirúrgica de la MAV debe realizarse en una sola pieza porque la descompresión interna o la resección por segmentos sólo puede conllevar a un sangrado severo desde el nido. No recomendamos operaciones por etapas para las MAVs porque aumentan significativamente el riesgo de ruptura mientras se está esperando el siguiente procedimiento. Además, la anatomía se altera ocasionando que cualquier intento quirúrgico adicional sea aún más difícil que el primero. Uno debe ser consciente que si se inicia una cirugía para tratar una MAV ésta debe ser llevada a cabo hasta el final.

T&C:

- *¡No puedes "intentar" realizar cirugía de MAVs, tienes que saber que puedes realizarla!*
- *Tienes que tener la actitud de un tigre, un samurai, un guerrero, o cualquiera que esté 110% seguro de ganar!*

6.2.2. Embolización preoperatoria

A menudo las MAVs grandes pueden ser reducidas de tamaño con embolización preoperatoria. Las arterias aferentes y el nido pueden ser ocluidos o reducidos de tamaño por técnicas endovasculares. Los agentes embolizantes utilizados con mayor frecuencia son el His-

toacryl® y el Onyx®; con el primero raramente se lograba la oclusión completa del nido pero actualmente con el uso de Onyx® hasta en un 50% de casos seleccionados pueden ser ocluidos completamente. Aunque el objetivo de este procedimiento es la obliteración completa, inclusive la oclusión parcial puede ser de gran ayuda desde el punto de vista quirúrgico. La embolización preoperatoria con Onyx® ha revolucionado el tratamiento de las MAVs, muchas de estas pueden ser extirpadas o aisladas de la circulación con muchos menos dificultades que si se trataran en su estado nativo. Sin embargo, una oclusión endovascular realizada de manera no satisfactoria puede en lugar de ser un beneficio, ser un problema mayor para la resección microquirúrgica. Cada caso debe ser evaluado de manera conjunta tanto por intervencionistas como por neurocirujanos antes de decidir

la estrategia final de tratamiento. La embolización parcial como procedimiento único, de acuerdo a nuestro seguimiento, incrementa el riesgo de sangrado recurrente casi tres veces, por lo que debería efectuarse solamente cuando sea seguida de radio- o microcirugía.

La embolización es muy útil en la obliteración de las arterias aferentes profundas de la MAV, que son difíciles de alcanzar con microcirugía, haciendo la resección quirúrgica más viable. Desafortunadamente, los vasos más profundos, más pequeños, y más tortuosos raramente pueden ser accedidos y embolizados al punto de producir un verdadero beneficio para la cirugía.

Hay diferencias entre los diferentes agentes embolizantes desde el punto de vista microquirúrgico. El Histoacryl® es una sustancia dura,

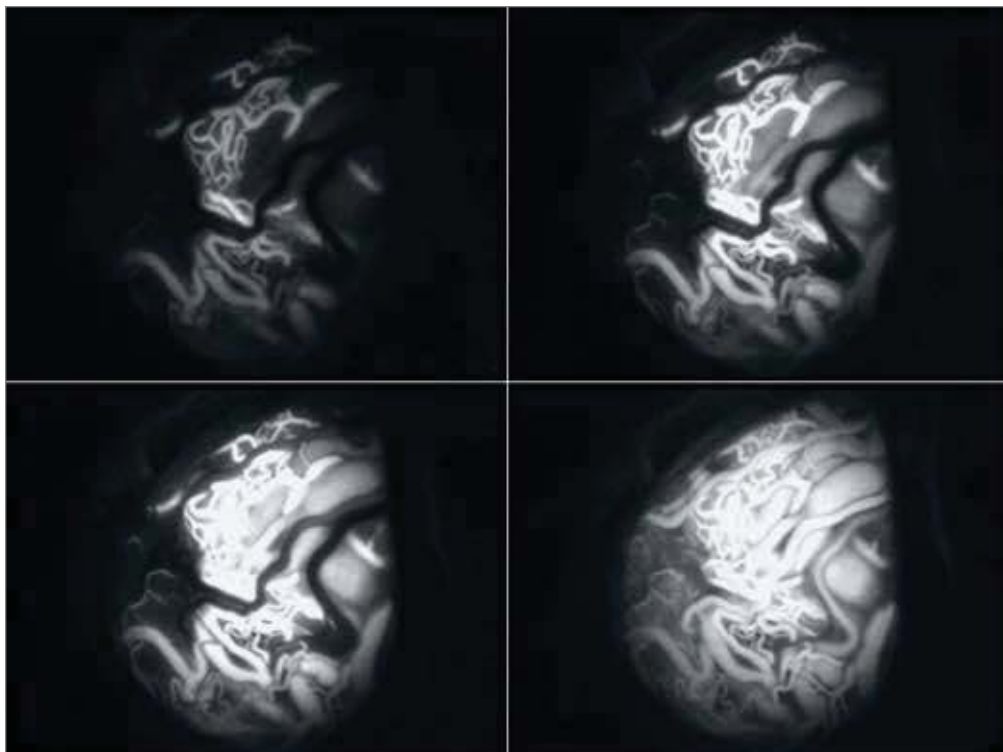


Figura 6-10. La videoangiografía con ICG muestra fases diferentes del relleno arterial y venoso en una MAV superficial.

frágil y como cristal que no es maleable y es extremadamente difícil de cortar. El Onyx® por el contrario, es un material más blando, como silicona que se puede cortar fácilmente con microtijeras. Hay un problema relacionado a todas las sustancias embolizantes; si una estructura vascular dilatada como un aneurisma intranidal es rellanado con ésta, no se le puede comprimir o reducir de tamaño mediante coagulación con bipolar; si se produce un sangrado entre el agente embolizante y la pared del vaso, éste no puede ser coagulado y tal sangrado es muy difícil de controlar. En general, debido al uso del Onyx®, el sangrado intraoperatorio durante la cirugía de las MAVs ha disminuido mucho y la cirugía se asemeja más a la cirugía de tumores extrínsecos.

El momento en que se realiza la embolización preoperatoria es importante. Por lo general con Onyx® una gran porción de la MAV es ocluida durante una sola sesión. En nuestra experiencia esto ha derivado en varias hemorragias post-embolización muy graves que suelen ocurrir varios días después el procedimiento, cuando el paciente está esperando la cirugía programada; posiblemente el motivo sea el rápido cambio de las condiciones hemodinámicas dentro del nido de la MAV. Es por esta razón que últimamente hemos procurado realizar la embolización y la resección microquirúrgica el mismo día o días consecutivos, evitando retrasos innecesarios.

6.2.3. Abordajes

Las operaciones de las MAVs se realizan bajo hipotensión moderada. La cabeza se mantiene elevada significativamente por encima del nivel cardíaco simulando casi una posición semi-sentada. La verdadera posición sentada se utiliza raras veces, sólo cuando es realmente necesario, tal como en algunas MAVs de línea media en la fosa posterior. Las MAVs de fosa posterior laterales se operan en posición decubito lateral – park bench, al igual que muchas de aquellas localizadas a nivel posterotempo-

ral, parietal u occipital. Un microscopio quirúrgico moderno y móvil es de especial importancia. En efecto, basados en nuestra experiencia, ninguna de las MAVs se debería operar sin microscopio. El poderse mover con facilidad alrededor de la MAV haciendo uso del dispositivo bucal del microscopio, reduce de manera importante el tiempo quirúrgico. En microneurocirugía, nuestra tendencia por lo general es realizar craneotomías pequeñas; sin embargo, en la cirugía de las MAVs, especialmente en las corticales, a menudo utilizamos craneotomías más grandes para lograr una mejor orientación hacia la MAV y estructuras vecinas. Aún en MAVs de localización profunda se aplica el principio de craneotomía mínima.

6.2.4. Apertura de la duramadre y disección inicial

Después de la craneotomía, la duramadre es inspeccionada cuidadosamente con el microscopio quirúrgico debido a que muchas venas de drenaje y también la misma MAV, pueden estar adheridas firmemente a la duramadre. La adherencia es especialmente común en casos de una nueva intervención quirúrgica y luego de una severa o de varias hemorragias y/o embolizaciones. Con la duramadre abierta, primero intentamos localizar las arterias aferentes. Estas se pueden visualizar bien en MAVs superficiales mediante el uso de videoangiografía intraoperatoria con indocianina verde (ICG) (Figura 6–10). El flujo dinámico del contraste dentro de los vasos sanguíneos permite distinguir entre las arterias y las venas arterializadas, las cuales con el nido aún viable, lucen casi del mismo color bajo la luz normal.

Se identifica las principales venas de drenaje. Éstas deben ser preservadas hasta los últimos pasos de la resección de la MAV. Las MAVs con una sola vena de drenaje suelen ser las más difíciles de extirpar, porque esta única vena debe de ser preservada a toda costa durante todo el tiempo de la cirugía. La oclusión prematura

de la única vena de drenaje puede conducir a una ruptura inmanejable de la MAV con consecuencias catastróficas, especialmente en las MAVs de tamaño mediano o grande.

En algunas ocasiones, la vena de drenaje se encuentra dentro del hueso del cráneo y puede ser dañada involuntariamente al realizar la craneotomía, esto puede fácilmente conllevar a un sangrado catastrófico. Un posible truco en esta situación es comprimir el lugar de sangrado con un cotonoide y luego suturar éste de forma circunferencial a la duramadre para detener el sangrado hasta el último paso de la resección de la MAV. En situaciones con daño de la única vena de drenaje y consecuente rápido aumento de volumen de la MAV, la única opción es la resección rápida y precisa de la lesión. El trabajo puede hacerse algo más fácil, si se cuenta con un asistente con experiencia, de tal manera que sea posible una resección de la MAV a cuatro manos. Con poca frecuencia y en algunas MAVs pequeñas, se puede cortar la vena de drenaje en los primeros pasos de la cirugía con el propósito de que esta sirva como una especie de guía para ayudar en la disección.

T&C:

- *Se debe llevar a cabo un análisis cuidadoso de la angioarquitectura de toda la MAV una vez se ha establecido el contacto visual con ésta.*
- *Las venas de drenaje deben ser respetadas y preferiblemente dejadas intactas hasta el paso final de la resección.*
- *Al inicio de la intervención quirúrgica, se debe dedicar mucho tiempo a la disección cuidadosa e identificación de todos los vasos sanguíneos alrededor de la MAV. Este tiempo se recupera, porque con un claro entendimiento anatómico de las relaciones vasculares, es posible la resección de una MAV inclusive de aspecto complejo.*

6.2.5. Disección adicional y uso de clips temporales

El límite entre la MAV y el cerebro circundante generalmente es de color grisáceo y presenta algo de gliosis, especialmente en MAVs con sangrados previos. La embolización con frecuencia produce algunos infartos que rodean el nido. Este tejido blando y macerado puede ser removido fácilmente con aspiración para una mejor visualización de las estructuras vasculares. A menudo, el hematoma ya ha disecado el nido del cerebro circundante, por tanto es más fácil de encontrar y remover la MAV. Se puede encontrar signos de una hemorragia anterior inclusive en casos sin ninguna evidencia clínica previa de ruptura. En estos casos la hemorragia podría haber sido mal diagnosticada como una crisis epiléptica.

La identificación del plano de clivaje entre la MAV y el parénquima cerebral es de mucha utilidad mientras se resecan estas lesiones. Aunque algunos autores prefieren la técnica de resección de la MAV junto con una cantidad importante de tejido cerebral circundante – ellos sienten que la técnica quirúrgica es más segura de esta manera ya que no se tiene contacto con el nido – en nuestra técnica diseccamos a lo largo del plano de clivaje separando de esta manera el nido del parénquima cerebral que lo rodea. A pesar que es una técnica inicialmente más tediosa, sus ventajas más importantes son: (a) una mejor orientación hacia las diferentes estructuras vasculares, (b) es dirigida a remover solamente el nido de la MAV, y (c) una mejor identificación de las arterias que cruzan sobre la MAV. Este último punto es especialmente importante en las MAVs localizadas cerca de áreas elocuentes. Una apertura cuidadosa de los planos del aracnoides con una aguja afilada, pinzas muy finas y microtijeras de punta afilada, junto con la disección con agua y pequeños cotonoides, permite delinear el nido rápidamente e identificar tanto las arterias aferentes así como las venas de drenaje. Es de extrema importancia que todo el tiem-

po se sepa donde se encuentra el nido, ya que al penetrar accidentalmente dentro de éste se produce un importante sangrado. Ya Olivecrona, y posteriormente muchos otros como Drake, Peerless y Yaşargil, describieron que la cirugía de la MAV debería realizarse de manera circunferencial alrededor de ésta, mientras y de manera simultánea se van coagulando todas las pequeñas aferentes. En finés hay un dicho que describe bien este tipo de comportamiento "un gato dando vueltas alrededor de un olla caliente con crema de avena".

La inspección inicial de la MAV se realiza con el microscopio con poca magnificación, lo cual ayuda a entender los bordes estimados del nido y a orientarse uno mismo con las estructuras vecinas. Una vez inspeccionada, la disección de la MAV es realizada con gran magnificación para facilitar una mejor identificación y manejo de todas las pequeñas arterias aferentes. Las arterias aferentes grandes son identificadas primero. Estas suelen ser las más fáciles de tratar tanto durante la embolización preoperatoria como durante la cirugía. Nosotros solemos colocar clips temporales en estas arterias aferentes grandes durante los pasos iniciales de la disección. Luego, una vez que el nido haya sido delimitado y que sea obvio que estos vasos en particular son ramas aferentes terminales y no arterias que cruzan sobre la MAV, éstas son coaguladas y seccionadas. La duración del clipaje temporal es monitorizado. Considerando el largo tiempo que los clips suelen estar colocados, inclusive por varias horas, sorprendentemente pocos o ningún efecto adverso se aprecian en el control postoperatorio. Esto es probablemente debido al largo proceso de adaptación de la circulación colateral al "efecto de robo vascular" causado por la naturaleza fistulosa de la MAV. Por lo general nosotros no utilizamos clips permanentes para ocluir arterias o venas pequeñas o más grandes. En vez de ello, después de la coagulación y división, los terminales del vaso son ocluidos una vez más con coagulación con bipolar. Es nuestra larga experiencia, que con muchos pequeños lugares

de sangrado el número de clips se empieza a acumular y estos clips son a menudo desplazados accidentalmente ocasionando más lugares de sangrado. Excepciones a ello son aquellas situaciones donde una arteria aferente relativamente grande o una vena de drenaje sea accidentalmente cortada en los primeros pasos de la disección. En tal situación, colocamos un clip vascular sobre la terminación distal del vaso al lado del nido. Este clip ayuda en la orientación intraoperatoria y también puede ser utilizado como un asidero para manipular el nido. Además, podemos conectar también una sutura al clip, que permite aplicar cuidadosamente algo de tensión al nido durante su disección del parénquima cerebral periférico.

6.2.6. Coagulación y disección de las pequeñas arterias aferentes

Las arterias aferentes más pequeñas de la MAV siempre son las más difíciles de manejar. Como ya se ha mencionado anteriormente, la embolización preoperatoria es de gran ayuda para la microcirugía porque puede ocluir grandes porciones del nido y las grandes arterias aferentes. Pero en general no ayuda a ocluir las pequeñas aferentes porque éstas no se pueden alcanzar a través de la vía endovascular. La hemostasia de las pequeñas aferentes con pared fina y frágil cercanas a las porciones más profundas de la MAV es la parte más tediosa de la intervención quirúrgica. El sangrado es difícil de controlar debido a que estos vasos prácticamente no tienen pared para una coagulación efectiva. Estas a menudo estallan y se retraen dentro la sustancia blanca al punto que hay que perseguirlas y perseguirlas con coagulación cada vez más profundamente hasta controlar el sangrado. No hay posibilidad de taponar estos sangrados, ya que son profusos y múltiples, ellos continúan sangrando inmediatamente después que el taponamiento ha sido retirado. Los lugares de sangrado son difíciles de localizar por lo que recomendamos utilizar una gran magnificación del microscopio durante este paso de la cirugía.

Anteriormente, como último recurso clipábamos las arterias aferentes con microclips especiales y efectivamente en algunos casos el sangrado se podía controlar, pero la acumulación de clips en el área quirúrgica era tal que se convertían en un problema. Con frecuencia, estos se desplazaban accidentalmente produciendo un nuevo sangrado, por lo que en vez de ellos comenzamos a utilizar la técnica de la "coagulación sucia". La idea es envolver el vaso sangrante con un poco de tejido cerebral y coagular ambos en vez de coagular únicamente el vaso, de allí el nombre de coagulación sucia. Utilizamos pinzas de bipolar con punta roma y una intensidad relativamente baja en el bipolar (20-25 en nuestro dispositivo Malis). Las pinzas deben estar limpias y frías para evitar que se adhieran entre sí. Las pinzas afiladas se pegan al cerebro con más facilidad, y es por eso que la coagulación sucia es más fácil de ejecutar con pinzas romas. El intercambio de varias pinzas acelera la operación. Toda el área de sangrado debe ser cubierta meticulosa y sistemáticamente por la coagulación sucia para detener el sangrado. Esta es una parte de la cirugía que consume mucho tiempo, pero debe realizarse de manera paciente ya que el precipitarse sólo agrava el sangrado.

En caso de sangrado más severo, se alerta a todo el equipo inmediatamente. Se reduce la presión arterial, inclusive se llega hasta por debajo de los 100 mmHg de sistólica (a veces tan bajo como 70 mmHg por un periodo corto de tiempo), a menudo la cánula de aspiración se cambia por una ligeramente más gruesa y se identifican los lugares de sangrado. Como una medida de emergencia cada lugar de sangrado es taponado primero con cotonoide y a continuación se sigue con la coagulación sucia como solución permanente de la situación. Por lo general, preferimos lidiar con el sangrado inmediatamente antes de continuar. Raras veces, el lugar de sangrado es comprimido y taponado con algún agente hemostático para luego acceder a un nuevo lugar de trabajo y posteriormente regresar al sitio de sangrado. El problema

con esta estrategia es la acumulación de cotonoides en los lugares de taponamiento. Estos pueden impedir el acceso a las partes restantes de la MAV y el removerlos sin cuidado provoca nuevamente sangrado. Cuando se producen varios lugares de sangrado, la MAV debe ser resecada sin mayor demora. En las MAVs grandes la fase final de la resección es la más difícil. En operaciones prolongadas se produce fatiga psicomotora que conlleva a pequeños errores, desencadenando a menudo sangrado.

6.2.7. La fase final de resección de la MAV

El último paso antes de extirpar toda la MAV es coagular y cortar la última vena de drenaje. En esta fase la vena de drenaje debe ser de color oscuro o azulado en contraposición al color rojo por relleno con sangre arterial al inicio de la cirugía. Si el color no ha cambiado, esto sugiere que todavía hay alguna parte sobrante de la MAV. En tal situación, con un buen control de la mayor parte del nido de la MAV, colocamos un clip temporal en la vena de drenaje remanente. Esto incrementa temporalmente la presión intranidal y el remanente del nido puede ser identificado por un incremento en el volumen. Además del cambio de color de la vena de drenaje, el nido devascularizado debería ser blando y maleable excepto las partes rellenas con material embolizante. Un nido duro suele significar que todavía se han dejado viables algunas arterias aferentes.

La ICG a menudo puede ser útil durante las últimas fases de la cirugía. A diferencia del comienzo, la vena de drenaje no debería llenarse más de forma prematura. En realidad, debido al diámetro relativamente grande de las venas, el medio de contraste a menudo fluye lentamente y hasta puede estancarse. El relleno prematuro de las venas de drenaje indica una MAV residual.

Ya que la resección total de una MAV compleja incluye muchos pasos quirúrgicos, preferimos operar a un ritmo enérgico antes de que la fati-

ga haga presa de nosotros. La única excepción es la fase inicial cuidadosa y consumidora de tiempo para estudiar la anatomía intraoperatoria. Las operaciones de algunas MAVs grandes con infinidad de arterias aferentes pueden durar hasta 8 horas, pero con experiencia las MAVs pueden ser extirpadas en 2 a 4 horas.

T&C:

Al comienzo de una operación de una MAV grande uno se siente como el mejor neurocirujano del mundo. Esta sensación cambia rápidamente a ser el peor neurocirujano del mundo, ¡tan pronto como las pequeñísimas arterias aferentes de las partes más profundas de la MAV comienzan a sangrar! Esto describe muy bien cuan difícil y frustrante es controlar estas arterias.

6.2.8. Hemostasia final

Después de remover la MAV inspeccionamos sistemáticamente toda la cavidad tocando suavemente la superficie con pinzas de bipolar y pequeños cotonoides, si se presenta algún sangrado, esto suele significar que un pequeño remanente de la MAV todavía existe. Se inspecciona el área y se coagulan todos los lugares sangrantes hasta que no haya más indicios de una MAV residual. Finalmente, la superficie de la cavidad de resección es cubierta con fibrina y Surgicel®, que se comprime sobre la solución de fibrina alrededor de toda la cavidad.

6.2.9. Cuidados postoperatorios e imágenes

En las MAVs complejas con frecuencia utilizamos la ASD intraoperatoria. Esto es tanto para fines de orientación como para localizar los remanentes del nido. La ASD postoperatoria se suele realizar en casi todos los pacientes con MAVs durante el mismo procedimiento anestésico y antes del transporte del paciente a la UCI neuroquirúrgica. Los pacientes con MAVs sencillas de tamaño pequeño y mediano son

despertados en la UCI luego de un periodo de varias horas posteriores a la cirugía. A ellos se deja en normotensión y se les transfiere a la planta de hospitalización al día siguiente. Los pacientes con MAVs complejas o grandes, especialmente aquellas con infinidad de pequeñas arterias aferentes profundas que requirieron del uso continuo e importante de "coagulación sucia" durante la cirugía, suelen ser dejados en moderada hipotensión arterial controlada (sistólica de 100–120 mmHg) durante varios días. Esto también puede significar sedación prolongada. En algunos casos de MAVs muy complejas, utilizamos inclusive hipotensión profunda y sedación profunda durante varios días. A pesar de haber obtenido inicialmente imágenes posoperatorias excelentes, hemos observado grandes hematomas postoperatorios hasta una semana después de la cirugía. Esta situación se ha presentado en varias ocasiones en pacientes con MAVs con múltiples arterias aferentes diminutas y muy profundas. Después de la introducción de la coagulación sucia como parte de la técnica quirúrgica, los hematomas postoperatorios se han producido con menor frecuencia. Además de la hipotensión, la prevención de convulsiones es rutinaria.

6.3. CAVERNOMAS

Las dos presentaciones clínicas más comunes de los cavernomas cerebrales son las convulsiones y los síntomas causados por hemorragia. Recientemente, con la extensa disponibilidad de imágenes por RM, el número de cavernomas asintomáticos e incidentales se ha incrementado considerablemente. Los pacientes portadores de cavernomas pueden dividirse en dos grupos, aquellos con lesión única y aquellos con cavernomas múltiples. Decidir la intervención quirúrgica en un caso concreto no siempre es sencillo. En situaciones donde hay una única lesión sintomática, la decisión es bastante sencilla, estos suelen ser casos bien definidos y la resección microquirúrgica a menudo es

beneficiosa. En los pacientes con cavernomas múltiples o asintomáticos se ha de tomar la decisión evaluando caso por caso, considerando de manera prudente los pros y los contras del tratamiento.

6.3.1. Estrategia general en la cirugía de cavernomas

Desde el punto de vista microquirúrgico, los cavernomas son lesiones bastantes fáciles de extirpar. Son bien definidos, pueden ser resecados completamente del tejido periférico y no sangran mucho durante este procedimiento. Sin embargo; al mismo tiempo, los cavernomas son también de las lesiones más demandantes de extirpar especialmente si se encuentran localizadas en áreas elocuentes, tronco cerebral o médula espinal. La parte más frustrante de cualquier intervención quirúrgica de cavernomas es localizar la lesión. La mayoría de los cavernomas son de pequeño diámetro (menos de 2 cm) y están localizados en alguna parte dentro del parénquima cerebral. Raras veces el cavernoma está localizado superficialmente, de tal manera que pueda ser visto directamente en la corteza cerebral.

Los retos más grandes en la cirugía de los cavernomas son: (a) localizar la lesión, y (b) no dañar las estructuras circundantes durante la extirpación. Todo el planeamiento de la resección microquirúrgica del cavernoma debe enfocarse en maximizar las posibilidades de éxito para encontrar la lesión. Un abordaje óptimo es la clave. Sin una planificación cuidadosa, uno puede dedicar horas y horas buscando esta pequeña lesión en alguna parte dentro de la sustancia blanca sin parámetros anatómicos que guíen al objetivo. Mientras tanto, algunas de las vías importantes de la sustancia blanca o áreas elocuentes pueden ser dañadas irreversiblemente. Inclusive pocos milímetros de tejido cerebral impiden que el cavernoma pueda ser visto desde la superficie. Una vez que la lesión ha sido localizada, el resto del procedimiento

es relativamente sencillo, pero igualmente requiere de una técnica microquirúrgica apropiada para minimizar la manipulación innecesaria del tejido circundante. De ser posible, intentamos extirpar los cavernomas en una sola pieza, pero a diferencia de las MAVs, la resección por segmentos también es posible, ya que los cavernomas no suelen sangrar profusamente. Este tipo de resección se recomienda especialmente en caso de cavernomas en el tronco cerebral y en otros de localización profunda.

6.3.2. Localización intraoperatoria

Esencialmente hay dos técnicas principales mediante las cuales los cavernomas pueden ser localizados. Una opción es confiar en parámetros anatómicos, la otra es utilizar neuronavegador o algún otro dispositivo con sistema de coordenadas y posiblemente ultrasonido. Nosotros solemos combinar las dos técnicas. Los puntos de referencia anatómicos son útiles siempre que la lesión esté localizada cerca a una estructura anatómica relativamente bien definida como un par craneal, un sitio de bifurcación arterial, o si la lesión estuviese tan superficial que se le pueda ver en la superficie del cerebro o dentro del ventrículo en un área definida. El cavernoma mismo a menudo es un poco negruzco y su consistencia algo más dura que el tejido cerebral periférico, puede estar rodeado o no por una pequeña cavidad de HIC, es raro encontrar grandes hematomas causados por cavernomas. El tejido cerebral alrededor del cavernoma por lo general es amarillento, debido a la tinción con hemosiderina. En lesiones superficiales a menudo es el descoloramiento de la superficie cerebral, en un área determinada, la que nos sugiere la presencia del cavernoma.

Las estructuras anatómicas que son más fáciles de utilizar para localizar los cavernomas son las arterias y sus formas de ramificación. Los cavernomas localizados cerca de la superficie medial del lóbulo frontal o aquellos cerca a la cisura de Silvio a menudo pueden ser localiza-

dos basados en el recorrido de la ACA o la ACM. La localización de cavernomas del tronco cerebral depende más del origen de los pares craneales que de las estructuras vasculares. La localización cerca a uno de los ventrículos puede ser de ayuda, pero solamente cuando esta región particular del ventrículo está relacionada a un abordaje estándar (por ejemplo el abordaje interhemisférico y la callosotomía dentro del ventrículo lateral) con el que uno debe tener suficiente experiencia. De otra manera, puede ser difícil inclusive penetrar en el ventrículo y mucho más encontrar el cavernoma.

Hoy en día, utilizamos rutinariamente el neuronavegador en la cirugía de cavernomas. Puede ser un apoyo a los parámetros anatómicos o como a menudo es el caso, es el único método en el cual confiar mientras se busca el cavernoma en alguna parte profunda dentro de la sustancia blanca. Siempre utilizamos las imágenes de RM ponderadas en T1 y T2, las primeras se utilizan para registrar las imágenes en el neuronavegador y las segundas muestran mejor las características del cavernoma. Uno debe familiarizarse con el neuronavegador, pero es mucho más importante tener consciencia de sus limitaciones. Antes de abrir la duramadre, se debe planear el abordaje, comprobar el ángulo apropiado del microscopio e inclusive el uso de ultrasonido para verificar los hallazgos. Una vez que la duramadre ha sido abierta y el LCR liberado, se pierde la precisión del dispositivo debido al desplazamiento cerebral. En este punto, es más seguro confiar en las mediciones de una regla, que en el neuronavegador, que solamente brinda una sensación de falsa seguridad.

El ultrasonido intraoperatorio, tan bueno como puede sonar, por lo general ayuda menos de lo esperado. Para alguien no acostumbrado a interpretar imágenes de ultrasonido, es difícil navegar basado en esta información. En manos expertas puede ser de verdadero valor, especialmente si el dispositivo tiene una sonda pequeña de ultrasonido. Pero en nuestra experiencia, el ultrasonido es de menor valor que

una planificación preoperatoria cuidadosa y el uso de neuronavegador.

¿Qué hacer si todo falla y a pesar de haber tomado todas las precauciones posibles todavía no se puede encontrar el cavernoma? En tal situación, preferimos dejar un pequeño hemoclíp como referencia a lo largo de la trayectoria del abordaje y cerrar. El paciente es despertado y se toman imágenes de RM el mismo día o al siguiente día. En la mayoría de los casos el clip es encontrado frustrantemente cerca al cavernoma, por lo general a unos 5 mm o menos. En la reintervención quirúrgica, realizada dentro de los siguientes días, el cavernoma es localizado en relación al clip y se extirpa. Aunque esta técnica exige dos sesiones quirúrgicas, al final es más seguro para el paciente que una búsqueda extensa y posiblemente perjudicial de la lesión durante la primera sesión.

6.3.3. Abordajes

El abordaje siempre se selecciona de acuerdo a la localización exacta del cavernoma. El abordaje interhemisférico se utiliza para los cavernomas cercanos a la cisura interhemisférica, el abordaje SOL para aquellos en los que hace falta la apertura de la cisura de Silvio y los abordajes retrosigmoideo, subtemporal, lateral al foramen magno o en posición sentada para los cavernomas de tronco cerebral. La mayoría de los cavernomas de tronco cerebral están muy cercanos a la superficie en alguna parte a lo largo del tronco. Éste suele ser el lugar que seleccionamos como el punto de entrada y a continuación el abordaje es planeado para proveer una exposición máxima de ésta área. Cuando el abordaje es basado principalmente en parámetros anatómicos, la craneotomía y la apertura de la duramadre son ejecutadas de una manera similar como para cualquier otro tipo de lesión abordada de esta manera. La exposición debería ser suficientemente amplia como para permitir una disección sin obstáculos a lo largo de los planos anatómicos. El cerebro es relajado

a través de la liberación de LCR. El objetivo es llegar al sitio esperado donde se encuentra el cavernoma, ojalá identificable por el descoloramiento del tejido cerebral, a través de un plano anatómico. Solamente una vez que se ha llegado allí, se penetra en el parénquima cerebral.

En la extensa mayoría de los cavernomas supratentoriales y cerebelosos los parámetros anatómicos no pueden ser bien utilizados y tenemos que confiar en el neuronavegador. El abordaje es seleccionado para proveer la vía más corta posible al cavernoma mientras se evitan las áreas elocuentes. Preferimos tanto la posición supina, semi-sentada o decúbito lateral – park bench. En posición de pronación el uso del neuronavegador es generalmente más exigente. Al contrario de la estrategia aplicada cuando se utilizan parámetros anatómicos, con el neuronavegador tratamos de minimizar la liberación de LCR y el desplazamiento cerebral. También penetramos directamente en el tejido cerebral justamente debajo de la apertura de la duramadre. Es posible seguir planos anatómicos como ciertos surcos, pero como los surcos pueden hacer una curva en una dirección equivocada, podríamos terminar con la trayectoria incorrecta. La craneotomía no ha de ser grande, 2–3 cm a menudo es suficiente. Antes de la apertura de la duramadre, la trayectoria exacta hacia la lesión es verificada varias veces. Es muy útil, si las pinzas de bipolar, aquellas que se utilizan para la disección, pueden ser adaptadas con poste indicador de neuronavegación. Éstas son más fáciles de manipular que el indicador largo e incómodo del neuronavegador. Basta con una pequeña apertura de la duramadre, a menudo una incisión curva de 1 cm es suficiente. Se ha de tener cuidado en este punto de liberar lo menos posible de LCR. Se realiza la corticotomía y se penetra en el parénquima cerebral a lo largo de la línea sugerida por el neuronavegador. El ángulo del microscopio tiene que estar a lo largo de la misma trayectoria, de otra manera uno se comienza a desviar accidentalmente de la trayectoria planeada.

6.3.4. Disección y resección

El abordaje a través del parénquima cerebral debería ser lo más cuidadoso y corto posible. Utilizamos una gran magnificación durante este paso. El aspirador es reemplazado por otro de pequeño calibre (6 u 8) ya que no hay mucho sangrado. Cada punto de sangrado pequeño debería ser identificado y coagulado. Preferimos utilizar pinzas de bipolar finas. El neuronavegador es revisado constantemente para mantener el ángulo correcto de abordaje, la opción "piloto automático" puede ser utilizada si está disponible. Cerca al cavernoma la resistencia del tejido cerebral se incrementará súbitamente y el tejido cerebral se tornará amarillento y gliótico. Esto constituye una buena señal, ya que la cavidad del cavernoma debe estar muy cerca. El tejido amarillento es seguido durante la disección hasta que se reconozca el cavernoma por su consistencia dura y color oscuro. Suele ser justamente antes de encontrar el cavernoma, que la frustración de todo el procedimiento llega a su máximo esplendor, luego con el cavernoma visible y la parte más tediosa de la operación superada, el neurocirujano se puede relajar un poco y algunos cotonoides muy finos pueden ser insertados dentro de la cavidad para mantenerla abierta.

El cavernoma debe ser rodeado con las pinzas de bipolar y el aspirador, y todas las arterias aferentes diminutas coaguladas y el tejido gliótico alrededor del cavernoma debe ser removido. En los cavernomas de tronco cerebral a menudo dejamos el tejido gliótico para evitar el riesgo de dañar los tejidos periféricos. Generalmente no hay grandes aferentes dentro del cavernoma, sin embargo, puede haber una gran angioma venoso de drenaje, que según la experiencia general debe ser dejado intacto, el coagularlo o removerlo puede devenir en un infarto venoso postoperatorio del área circundante. Se puede utilizar pequeños cotonoides para desplazar el cavernoma y la disección con agua debe ser utilizada cuidadosamente para permitir una separación adicional del cavernoma y

el tejido circundante. Unas pequeñas pinzas en anillo son muy útiles para retraer suavemente al cavernoma mientras se le va despegando con el aspirador. Si hubiera un hematoma próximo al cavernoma, éste debe ser extraído junto con el cavernoma. Hasta cierto punto el cavernoma puede disminuirse de tamaño con coagulación, pero especialmente en lesiones más grandes, puede ser necesario extirparlo por segmentos.

Una vez que el cavernoma haya sido extirpado, toda la cavidad es inspeccionada cuidadosamente en busca de algún remanente, luego se irriga con suero salino para tratar de detectar sangrados que necesiten ser coagulados y se cubre la superficie de la cavidad con Surgicel®, de vez en cuando se puede utilizar fibrina. Se necesita un cuidado especial en los cavernomas que se encuentra en la superficie ventricular, siendo en estos casos la hemostasia una parte muy importante porque al no haber compresión, la posibilidad de presentarse un hematoma postoperatorio es mayor que en los cavernomas localizados dentro del tejido cerebral.

6.3.5. Imágenes postoperatorias

Las imágenes postoperatorias de RM son muy difíciles de interpretar después de cirugía de cavernomas. Inclusive después de una resección completa, se queda en el lugar de la resección algo del anillo de hemosiderina. Éste puede ser interpretado involuntariamente como un cavernoma residual, a pesar que todo el cavernoma haya sido extirpado. Por este motivo, a diferencia de otras lesiones, tendemos a confiar más en la evaluación realizada por el neurocirujano al final del procedimiento que en las imágenes postoperatorias. Las imágenes postoperatorias se realizan principalmente para descartar complicaciones como hematomas o infartos.

6.4. MENINGIOMAS

Cuando se considera la técnica quirúrgica, los meningiomas se pueden dividir por lo general en cuatro grupos: (1) meningiomas de la convexidad; (2) meningiomas parasagitales; (3) meningiomas de la hoz y del tentorio; y (4) meningiomas de la base del cráneo. Además existen localizaciones menos frecuentes, como por ejemplo los meningiomas intraventriculares y los meningiomas espinales (véase sección 6.9). Cada uno de estos grupos tiene ciertas características específicas, que requieren de un abordaje y estrategia diferente. La característica común de todos los meningiomas es que más de un 90% de ellos son benignos, en general pueden ser extirpados completamente y tienen un borde claramente definido. La mayor parte del suministro vascular procede del área adherida a la duramadre, pero especialmente en tumores más grandes puede haber aferentes de las arterias circundantes. Procuramos una resección completa del tumor en aquellos casos en que se pueda realizar de manera segura sin morbi-mortalidad excesiva. En los meningiomas de la base del cráneo con una lesión que englobe pares craneales e infiltre el seno cavernoso, se debe ser muy cuidadoso y considerar otras alternativas de tratamiento además de la cirugía.

6.4.1. Estrategia general para meningiomas de la convexidad

Los meningiomas de la convexidad son casos excelentes para resolverse por microcirugía. El propósito es extirpar todo el tumor así como su origen en la duramadre. De ser posible, intentamos resecar el origen dural tomando un margen de 1 – 2 cm, esto determina que el principio de craneotomía mínima no se pueda aplicar en este tipo de lesiones, esta debe proporcionar por lo menos un margen de unos pocos centímetros alrededor de los bordes de inserción del tumor en la duramadre. En los meningiomas de la convexidad localizados cranealmente a

la inserción del músculo temporal, planeamos una incisión cutánea curva que permita un colgajo de periostio con pedículo vascularizado que pueda servir como sustituto dural. La anestesia local inyectada a lo largo de la herida causa abultamiento del tejido subcutáneo y el periostio facilitando una separación más fácil de estos dos planos. Es más fácil preparar el colgajo de periostio al inicio de la cirugía que al comenzar el cierre. Se planea el colgajo óseo para permitir una exposición suficiente de todo el tumor y su origen dural. A diferencia de otros abordajes, al comienzo del procedimiento, se fija la duramadre a los bordes de la craneotomía con puntos de elevación, antes de abrirla. Esto evita el sangrado desde el espacio epidural e inclusive disminuye el sangrado del tumor mismo.

El siguiente paso es cortar la mayor parte del suministro vascular que proviene de la adherencia dural. Para realizar esto, se secciona la duramadre de forma circular alrededor de todo el tumor con un margen de unos pocos centímetros y simultáneamente se coagula los bordes de esta. Nosotros preferimos usar el microscopio durante este paso, especialmente si el tumor se encuentra relativamente cerca al seno sagital superior en la línea media. La sección dural debe realizarse con bastante cautela a fin de no dañar cualquiera de las arterias o venas adyacentes. Al mismo tiempo, este paso debería ser realizado de forma rápida, porque una vez terminado, muchos de los pequeños sangrados procedentes del tumor, se detendrán.

Con todo el borde del tumor liberado, se puede proceder a la resección del mismo. Este debe ser disecado paso a paso a lo largo del plano de clivaje entre el meningioma y la corteza cerebral. Las arterias que cruzan sobre la lesión ("pasajeras") son identificadas y preservadas, las arterias aferentes se coagulan y cortan. La forma del meningioma va a determinar si se resecta en uno o varios segmentos. Los meningio-

mas de forma cónica se remueven por lo general en una sola pieza, mientras que los de forma esférica con sólo una pequeña adherencia a la duramadre puede requerir de una resección por segmentos para evitar la manipulación excesiva del tejido cerebral circundante. Inclusive el tumor de forma esférica, se debe devascularizar lo más posible antes de penetrarlo, ya que al hacerlo se produce mucho sangrado que requiere de bastante tiempo para realizar hemostasia, situación que enlentece la cirugía. Por lo tanto, nuestra estrategia en meningiomas de la convexidad es penetrar en el tumor solamente cuando sea necesario, el propósito es descomprimirlo y crear espacio adicional que permita su posterior disección a lo largo del plano de clivaje con el tejido cerebral normal; de cualquier modo, seguimos estrictamente el plano de disección a lo largo de sus límites y disecamos el tumor libre de las estructuras que lo rodean. Recientemente, hemos tenido éxito preservando la mayoría de las venas corticales entre el tumor y la corteza, esto ciertamente favorece la recuperación rápida del paciente. El truco aquí es utilizar la máxima magnificación del microscopio quirúrgico. Es mucho más fácil seguir el plano apropiado de disección y distinguir entre los vasos aferentes y los vasos pasajeros bajo un gran aumento. La resección del tumor es seguida por una hemostasia cuidadosa de toda la cavidad y luego la reparación dural. Si el hueso está intacto o solamente un poco hiperostótico, utilizamos un fresado de alta velocidad para pulir la superficie interna y re colocamos el colgajo óseo original. En situaciones en que existe invasión tumoral del hueso, no re colocamos el colgajo óseo original, en vez de ello realizamos de forma inmediata una craneoplastia con algún material artificial como una malla de titanio, hidroxapatita o cemento óseo.

6.4.2. Estrategia general para meningiomas parasagitales

Los meningiomas parasagitales se originan de la duramadre cortical, pero están localizados próximos a la línea media, a veces en ambos lados de esta. Tienen una relación anatómica especial con el seno sagital superior y las venas puente, a menudo invadiéndolos. El posible compromiso del sistema venoso requiere de consideraciones especiales respecto a la estrategia para su resección. En general, de todos los meningiomas localizados en la convexidad, los parasagitales son los más difíciles de resecar y tienen un riesgo más alto de producir infartos venosos postquirúrgicos.

Hay dos problemas principales asociados con los meningiomas parasagitales: (1) ¿cómo resecarlos sin dañar las venas puente circundantes?; y (2) ¿qué hacer con el seno sagital superior?. El compromiso del seno sagital superior, su infiltración o inclusive su oclusión debido al tejido tumoral debe ser evaluada con imágenes preoperatorias. La fase venosa de las imágenes de Angio-TAC, RM o ASD son utilizadas para analizar si el seno sagital superior se encuentra permeable. Si éste se encontrase ocluido, podríamos plantearnos la posibilidad de resecar el meningioma entero junto con el origen dural, incluyendo la parte ocluida del seno. Por lo general, en estos casos el meningioma es bilateral. Pero si el seno sagital superior esta patente, preferimos no tocar el seno. Podemos dejar un pequeño remanente tumoral en la pared lateral del seno sagital, este pequeño residuo tumoral puede ser seguido de manera conservadora o tratado posteriormente con radiocirugía estereotáxica. El seno sagital superior puede ocluirse en un periodo de tiempo más prolongado, momento en el cual se puede plantear la resección del remanente tumoral. Durante la oclusión gradual del seno sagital, se desarrollan colaterales venosas, por lo que rara vez se producen infartos venosos, a diferencia de una oclusión aguda durante o inmediatamente después de la cirugía. En tumores bila-

terales, con el seno sagital superior permeable, no reseamos el seno a menos que el tumor esté localizado en el tercio más anterior; pero inclusive en esta localización existe el riesgo de un infarto venoso postquirúrgico por lo que el neurocirujano debe ponderar todas las opciones antes de llevar a cabo la resección. Independientemente de cómo se maneje el seno sagital superior, todas las venas puente que drenan a la corteza circundante deben permanecer intactas.

La incisión cutánea y la craneotomía son planificadas a fin de permitir una exposición de todo el tumor con un margen de varios centímetros a lo largo de sus bordes. El tumor puede ser unilateral o bilateral sobre ambos lados del seno sagital superior. Inclusive para un tumor unilateral la craneotomía debe extenderse sobre la línea media de tal manera que todo el seno sagital superior esté expuesto hacia el lado del tumor. De la misma manera que para los meningiomas de la convexidad, se fija la duramadre hacia los bordes de la craneotomía antes de la incisión dural. En tumores unilaterales, el borde medial hacia el seno sagital no se eleva por el riesgo de dañar una vena puente. La duramadre se abre bajo visualización con microscopio quirúrgico. La durotomía comienza lateral y prosigue hacia la línea media con un trayecto curvilíneo en ambas direcciones anterior y posterior. Uno ha de tener mucho cuidado con las venas puentes, especialmente cerca a la línea media. Una vez realizada la incisión de la duramadre, el suministro vascular del tumor ha sido cortado desde todas las direcciones excepto desde la línea media. Desafortunadamente, la línea media es la dirección de donde proviene la mayor parte del suministro vascular del tumor.

El siguiente paso depende de la anatomía del tumor y su relación con el seno sagital superior. Si el tumor tiene el borde junto al seno, pero no parece infiltrarlo según las imágenes preoperatorias, procedemos a cortar la duramadre a lo largo de la línea media, justamente al lado del seno sagital. Este paso ha de ser efectuado con

alta magnificación del microscopio, realizando pequeños cortes a la vez. El seno sagital superior se abre frecuentemente durante esta etapa del procedimiento, por lo que para mantener la situación bajo control, hacemos solamente pequeños cortes a la vez. Siempre que se abre accidentalmente el seno sagital, el agujero debe ser cerrado inmediatamente con un punto de sutura. La sutura es una manera más segura que los hemoclips para cerrar pequeñas dehiscencias, ya que éstos se desplazan fácilmente. La coagulación con pinzas de bipolar solamente hacen el agujero más grande, por lo que no lo recomendamos. Una vez que se haya completado la sección de la duramadre, la mayor parte del tumor es devascularizado. El plano de disección entre el tumor y la corteza es ampliado a continuación mediante la técnica de disección con agua y pequeños cotonoides. Por lo general iniciamos la disección a lo largo del borde lateral y continuamos en dirección medial mientras se va cortando la aracnoides y sus adherencias a los vasos. Es importante notar que muy a menudo las venas que drenan la superficie normal de la corteza pueden pasar por debajo del tumor, pero existe un claro plano de aracnoides separándolas de la superficie tumoral. Nuevamente, la disección requiere paciencia y gran magnificación. Una vez que todo el tumor haya sido movilizado, generalmente se le extirpa en una sola pieza. Con la mayor parte del tumor extirpado, los bordes de la apertura dural pueden ser inspeccionados en busca de algún remanente tumoral. La reparación de la duramadre puede ser realizada tanto con un colgajo vascularizado de periostio o con algún sustituto de duramadre artificial, de la misma manera como en los meningiomas de la convexidad.

En tumores que infiltran el seno sagital superior o que crecen a ambos lados de este, la estrategia es un poco diferente. Una vez que se ha abierto el colgajo de duramadre con la base hacia la línea media, el objetivo nuevamente es devascularizar el tumor lo más que se pueda, previo a su resección. Una posibilidad es comenzar a disecar el tumor de la corteza cerebral

partiendo por el borde lateral. Con la técnica de disección con agua el plano correcto de disección es expuesto y seguido medialmente por debajo del tumor. El tumor puede ser levantado mediante una tracción suave con un punto de sutura en su borde dural. Con esta estrategia el neurocirujano es capaz de llegar muy cerca a la línea media, pero queda el problema de las posibles venas de drenaje a lo largo o dentro el borde medial del tumor. Es posible seccionar la porción lateral del tumor para obtener más espacio y a continuación realizar una disección cuidadosa a lo largo del seno sagital trabajando por debajo de la adherencia intradural del tumor. En caso de un seno ocluido y especialmente de un tumor bilateral, la resección del seno sagital junto con una parte de la hoz puede ser llevada a cabo una vez que ambas porciones tumorales hayan sido disecadas de sus tejidos vecinos. La otra posibilidad es devascularizar el tumor coagulándolo y disecándolo desde la hoja interna de la duramadre a lo largo de toda la adherencia dural. Esto deja al tumor en su sitio, mientras que el colgajo dural es evertido sobre la línea media. Con el tumor liberado de la duramadre, se procede a resecarlo a lo largo de sus bordes con disección con agua y cotonoides. Con más espacio y una mejor visualización de las estructuras vasculares la adherencia dural es reseca. La reparación de la duramadre nuevamente se realiza tanto con un colgajo vascularizado de periostio o con un sustituto de duramadre artificial.

Frecuentemente es difícil identificar el origen dural exacto basado en la imágenes preoperatorias. No es hasta el momento de la cirugía en que podemos ver si el origen dural está en la convexidad o en la hoz. En los meningiomas de la hoz no siempre es posible la resección de la duramadre cortical, a veces es hasta innecesaria y en estos casos no se requiere de duroplastia. En general, tendemos a prepararnos para la cirugía considerando la opción más compleja y luego modificamos la estrategia de acuerdo a la situación actual.

6.4.3. Estrategia general para meningiomas de la hoz y del tentorio

Los meningiomas de la hoz y del tentorio difieren de los meningiomas típicos de la convexidad principalmente debido a la posible invasión de un seno venoso, típicamente el seno sagital superior o el seno transversal, de la misma manera que los meningiomas parasagittales. La Angio-RM, ASD o Angio-TAC preoperatorias con fase venosa son útiles en determinar si el seno aún está permeable u ocluido. En caso de un seno permeable, por lo general dejamos intacta la porción infiltrante del seno y posteriormente es tratada con radiocirugía estereotáxica. El tratar de perseguir el tumor dentro el seno por lo general resulta en un daño de éste conllevando a la trombosis del seno con posibles infartos venosos catastróficos. Reparar un seno dañado intraoperativamente es muy trabajoso ya que sangra profusamente y a pesar de que la reparación sea exitosa inicialmente, varios días después puede como quiera ocurrir una trombosis del seno. A lo largo del tercio anterior del seno sagital superior el riesgo de infartos venosos es menor, pero raras veces resecamos el seno sagital hasta llegar a esta localización. Si el seno estuviese verdaderamente obstruido, sería factible la resección parcial del seno junto con la hoz.

De manera similar como para los meningiomas parasagittales, la craneotomía debe ser planeada conforme a la localización exacta y el tamaño del tumor, de tal manera que todo el tumor pueda ser visualizado con facilidad. La craneotomía es planeada para extenderse a ambos lados del seno, más al lado donde está la mayor parte del tumor. Es más fácil reparar un seno dañado accidentalmente si uno tiene un buen acceso a ambos lados. Además, con este tipo de craneotomía uno es capaz de movilizar un poco el seno venoso junto con la hoz o el tentorio hacia el lado contrario para ganar un poco de espacio adicional para la disección. Al planificar la incisión de la duramadre, uno tiene que tener en consideración la presencia de

venas puente que corren de la superficie cortical al seno dural. Estas venas se deben dejar intactas durante la intervención quirúrgica; para ello, por lo general la apertura tiene que ser un poco más amplia junto al seno que lo que requeriría el tamaño del tumor por sí mismo, para facilitar la disección del tumor entre las venas puente. La duramadre se abre como un colgajo en forma de U o V con la base hacia el seno venoso. En los meningiomas bilaterales de la hoz o meningiomas del tentorio con mayor extensión tanto a la región supra e infratentorial, la apertura de la duramadre tiene que ser planeada en ambos lados del seno venoso. Si el tumor estuviese solamente en un lado, la apertura dural unilateral es suficiente. Lo mismo se aplica a los tumores con poca extensión al lado contrario pero con un seno ocluido.

Con la duramadre abierta, el primer paso es obtener espacio mediante la liberación de LCR. En los meningiomas de la hoz esto significa entrar en la cisura interhemisférica, en meningiomas del tentorio en la cisterna cerebelosa superior y la cisterna cuadrigémina. Una vez que el cerebro está relajado, se debe visualizar toda la adherencia del tumor tanto a la hoz o al tentorio. La resección del tumor comienza con la coagulación de toda la adherencia dural. Esto remueve la mayoría del suministro de sangre al tumor facilitando una cirugía más limpia. Con la adherencia dural separada, si fuese necesario una parte del tumor puede ser resecada con el aspirador proporcionando más espacio. Por otro lado, se identifica el plano de disección a lo largo de los límites del tumor y se amplía con disección con agua y cotonoides. Todas las adherencias de la aracnoides, las aferentes arteriales y venas son coaguladas y cortadas. Todo el tumor es circundado hasta que sea liberado y pueda ser extirpado en una o varias piezas dependiendo de su tamaño y el espacio existente entre las venas puente. Todas las arterias pasajeras y venas se deben dejar intactas. Lo mismo se aplica para las venas puente.

Dependiendo de la edad del paciente, otras enfermedades y la permeabilidad u oclusión del seno venoso, el sitio de implantación dural es resecaado a lo largo de la hoz o el tentorio o el área de implantación en la duramadre es nada más coagulado intensamente. Si el seno se encuentra ocluido, solemos optar por resecar la duramadre con el seno ocluido. Antes de cortar el seno ocluido, lo ligamos con varios puntos de sutura proximal y distal del segmento planeado de resección. En situaciones con un seno permeable, la resección de la implantación dural ha de ser planificada de tal manera que comienza justamente por debajo del margen inferior del seno. En pacientes mayores, o si la cola dural fuese muy pequeña, en lugar de resecar, solamente lo coagulamos intensamente sobre un área más extensa. Esto se realiza con unas pinzas de bipolar romas y una potencia de coagulación mayor que la que usualmente usamos para la cirugía intracraneal (50 en nuestro dispositivo de Malis). Resecamos el tentorio con menos frecuencia que la hoz, ya que por lo general este es más difícil de acceder y existen más canales venosos corriendo dentro de éste.

En tumores bilaterales la estrategia de resección tumoral puede ser diferente. Existen actualmente dos alternativas. La primera es manejar las extensiones del tumor en ambos lados de manera similar a lo descrito anteriormente, seguido por la resección de la hoz o del tentorio. La segunda es iniciar directamente con la coagulación y el corte de la hoz anterior y posterior al tumor, ya que esto devasculariza ambos lados al mismo tiempo. El tumor es diseccionado a continuación en ambos lados a lo largo de sus bordes y se extrae en una sola pieza. Esta estrategia es realmente factible solamente en situaciones con un seno venoso ocluido.

El colgajo de duramadre a menudo puede ser suturado directamente a lo largo de la línea donde fue abierta, a menos que, el seno venoso haya sido resecaado dejando un gran defecto dural. En tal caso, se realiza duroplastia tanto con un colgajo de periostio o con un sustituto

de duramadre artificial. Así como con los meningiomas de la convexidad, se recoloca la placa ósea original si estuviese intacta, pero en caso de invasión tumoral se realiza inmediatamente craneoplastia.

6.4.4. Estrategia general para meningiomas de la base del cráneo

Los meningiomas de la base del cráneo son el grupo más complejo de todos los meningiomas. Se originan en diferentes localizaciones en la base del cráneo y debido a su localización central están comprometiendo con frecuencia grandes arterias intracraneales así como pares craneales y estructuras basales importantes del cerebro. Es ciertamente muy diferente planear la cirugía de un pequeño meningioma del surco olfatorio que la de un gran meningioma petroclival. Cada una de las localizaciones más comunes tienen sus propias consideraciones anatómicas y funcionales. No es posible considerar todos estos temas en este texto relativamente limitado, pero intentaremos presentar algunas consideraciones generales para la cirugía de estas lesiones.

En meningiomas grandes de la base del cráneo, algunos neurocirujanos aspiran a resecar el tumor hasta la última porción diminuta, a través de abordajes extensos de la base del cráneo, aún cuando el tumor invade extensamente los vasos y los pares craneales. Otros prefieren no tocar estas lesiones en absoluto. Nuestra estrategia ha virado últimamente en dirección de pequeños abordajes y en ocasiones solamente una resección parcial del tumor. Nuestro objetivo es aquella porción del tumor que puede ser alcanzada por accesos pequeños y dirigidos, sin un fresado extenso de la base del cráneo y sin tomar riesgos extremos de déficits postquirúrgicos de los pares craneales. Si se deja algo de tumor, éste es seguido en tiempos determinados por RM o tratado con radiocirugía. Somos muy conscientes de que con algunos de los grandes abordajes de la base del crá-

neo es posible obtener una ligera mejor tasa de resección tumoral, pero las desventajas de estos abordajes son las frecuentes complicaciones postquirúrgicas y los déficits neurológicos. Muchas veces, inclusive en las mejores y más expertas manos, se deja algo de tumor en este tipo de resección extensa y el paciente queda con déficits mucho peores que si se hubiese utilizado un abordaje menos ambicioso. Siempre que sea posible extirpar todo el tumor con un riesgo razonable, tomamos esta opción. Pero en los grandes meningiomas invasivos de la base de cráneo, por ejemplo los meningiomas que invaden el seno cavernoso, hemos aprendido a ser más conservadores.

Los abordajes utilizados en los meningiomas de la base del cráneo dependen enteramente de la localización exacta del tumor. El abordaje siempre es seleccionado de tal manera que ofrezca la mejor visión posible hacia el origen dural del tumor así como de las mayores estructuras vasculares y pares craneales. Ya que la mayoría de los tumores están relativamente lejos del lugar de la craneotomía, puede ser aplicado el principio de "keyhole". El único abordaje verdaderamente extenso que utilizamos es el abordaje presigmoideo para meningiomas petroclivales. Por lo general, para otras lesiones consideramos que nuestros pequeños y normales abordajes son suficientes (véase Capítulo 5). En casos de reintervención quirúrgica intentamos seleccionar un abordaje diferente del que fue utilizado en la cirugía previa para evitar el tedioso procedimiento de atravesar la cicatrización de la aracnoides.

Intraduralmente, el primer paso siempre es relajar el cerebro mediante la extracción de LCR de las cisternas apropiadas. El tumor es abordado solamente después de haber conseguido un cerebro relajado. Con más espacio para la disección, se inspecciona la localización tumoral y se identifican todas las arterias, venas y pares craneales circundantes. La estrategia final para la resección del tumor se planifica basándose en la inspección de los alrededores, de cómo

el tumor está comprometido, posiblemente englobando o invadiendo todas las estructuras neurovasculares importantes. Cualquiera de los vasos o nervios que cubren el tumor son diseccionados cuidadosamente hasta liberarlos y si es posible movilizarlos.

Teniendo visible el origen dural del meningioma, comenzamos a devascularizar el tumor desde su adherencia dural, coagulándolo y cortándolo. El objetivo es de interrumpir el suministro principal de sangre, que viene por la base del tumor. A veces el tumor es tan grande, que impide la identificación de las estructuras cubiertas por éste. Para obtener algo de espacio para una mejor visualización de las estructuras circundantes, se suele disminuir el tamaño del tumor, antes de continuar con la resección. Para disminuir el tamaño, se penetra en el tumor con pinzas de bipolar romas y se coagula constantemente a una potencia más alta que lo normal (Malis 50-70), y se remueve el tejido tumoral macerado y coagulado con el aspirador. El aspirador ultrasónico se utiliza raras veces porque el movimiento repetitivo del aspirador y las pinzas de bipolar consiguen el mismo resultado y con menos sangrado. Una vez que haya suficiente espacio, la disección continúa a lo largo de la superficie tumoral. La disección con agua es utilizada para ampliar suavemente el plano entre el tumor y el tejido cerebral. Los meningiomas de la base del cráneo, además del aporte sanguíneo de su adherencia dural, tienen frecuentemente también otras aferentes. Estas aferentes a menudo pueden ser vistas ya en las imágenes preoperatorias originándose de una de las arterias intracraneales principales o de una de sus ramas. Una identificación cuidadosa y la desconexión de todas estas pequeñas aferentes deben ser realizadas con gran magnificación. Cada aferente o vena debe ser coagulada y seccionada. Si cualquiera de estos pequeños vasos son desgarrados accidentalmente, se retraen dentro del tejido cerebral haciéndose muy difícil identificarlos y coagularlos. A continuación el tumor devascularizado es extraído en una o varias piezas dependiendo de la situación anatómica.

En los meningiomas de la base de cráneo no resecamos rutinariamente la adherencia dural. Más bien, con el tumor extirpado coagulamos cuidadosamente todo el origen dural con pinzas de bipolar (Malis 50-70). En pacientes con una esperanza de vida larga y condiciones anatómicas favorables, la duramadre cerca del origen del tumor es desterrada con monopolar o bisturí, y el hueso hiperostótico es fresado con broca de diamante. Ésta se puede utilizar también para detener el sangrado proveniente del hueso. Un injerto de grasa y fascia junto con algunos sustitutos de duramadre artificial y preparado de fibrina son utilizados para cubrir los defectos duros y óseos de la base del cráneo para prevenir fistulas de LCR. Raras veces, un injerto óseo tomado de la plaqueta ósea es añadido para sellar el defecto óseo en la base del cráneo. Finalmente, la craneotomía así como la herida son cerradas de manera estándar.

6.4.5. Consistencia tumoral

En esencia la consistencia del tejido del meningioma varía desde muy blando, casi transparente, que se puede aspirar con facilidad, a un tejido muy duro y calcificado, que solamente se puede reseca en pequeñas piezas. Hasta el momento, no ha sido posible determinar adecuadamente la consistencia tumoral en las imágenes preoperatorias, así uno no sabe realmente hasta que el tumor ha sido expuesto. Un tumor duro siempre es más difícil de reseca que un tumor blando. Un meningioma duro no se puede fragmentar apropiadamente, una leve manipulación lleva fácilmente a la compresión y daño probable de las estructuras circundantes, este tipo de tumor es más difícil de ser coagulado. Las complicaciones postquirúrgicas como déficit de pares craneales son más frecuentes en pacientes con un tumor duro. En los meningiomas de la convexidad la consistencia del tumor no tiene un papel tan importante, pero especialmente en tumores de la base del cráneo esto determina en gran parte que cantidad del tumor puede ser reseca y si se debería inten-

tar una resección más extensa. Un tumor duro que involucra estructuras circundantes y por ejemplo invadiendo el seno cavernoso, es mejor resecarlo parcialmente a arriesgar a producir déficits postquirúrgicos importantes debido a la manipulación extensiva de las estructuras neurovasculares. Un tumor blando, donde se puede utilizar el aspirador para remover remanentes tumorales de pequeñas brechas entre estructuras importantes, puede ser reseca de manera más completa. Por lo demás, la consistencia tumoral no parece ser indicativa de su grado.

6.4.6. Abordajes

Para los meningiomas de la convexidad la posición del paciente es seleccionada de tal manera que se tenga la visualización más completa y el mejor acceso posible a todo el tumor. A menudo, el neuronavegador ayuda a planificar la localización exacta de la craneotomía y la incisión cutánea. Utilizamos la posición supina, decúbito lateral – park bench, semi-sentada y en ocasiones hasta la posición prona para los meningiomas de la convexidad. El detalle importante a recordar es mantener la cabeza por encima del nivel cardíaco para disminuir el sangrado al mínimo.

Para los meningiomas parasagittales y los meningiomas de la hoz las posiciones más comunes son la supina, semi-sentada y prona en combinación con el abordaje interhemisférico. La posición exacta depende de la localización del tumor en dirección antero-posterior. El objetivo es conseguir una postura relajada para el cirujano y al mismo tiempo que el abordaje permita visualizar tanto el borde anterior como el posterior del tumor.

Los meningiomas del tentorio son intervenidos quirúrgicamente tanto en posición decúbito lateral – park bench o en posición sentada. La posición decúbito lateral es utilizada en los meningiomas del tentorio que tienen la mayor parte de la masa tumoral a nivel supratentorial. La po-

sición sentada con el abordaje supracerebeloso-infratentorial es utilizado para los meningiomas del tentorio que principalmente están localizados a nivel infratentorial. La posición prona es problemática porque requiere que el mentón se encuentre considerablemente flexionado hacia abajo y la cabeza localizada por debajo del nivel cardíaco para lograr una buena trayectoria visual infratentorial, lo que incrementa el sangrado venoso y dificulta más la cirugía.

Todos los meningiomas de la fosa anterior, paraselares y del ala del esfenoides son operados a través del abordaje SOL. Los meningiomas del esfenoides medial con extensión dentro a la fosa media requieren un abordaje SOL con extensión temporal o un abordaje pterional. El abordaje subtemporal es utilizado para los meningiomas de la pared lateral del seno cavernoso y aquellos de las partes anteriores y mediales de la fosa media. Los meningiomas petrociliares suelen requerir un abordaje presigmoideo con resección parcial del hueso petroso. Los meningiomas del ángulo pontocerebeloso son accedidos a través de un abordaje retrosigmoideo. Aquellos localizados a nivel del foramen magno son abordados a través de un abordaje "suficientemente" lateral al foramen magno, o con menos frecuencia, utilizando la posición sentada y un abordaje inferior por la línea media.

6.4.7. Devascularización

La devascularización del tumor es la piedra angular de cada cirugía de meningioma. Como ya se ha descrito anteriormente, la mayor parte del suministro de sangre del tumor proviene de la base dural. Por lo que ésta debe ser atacada primero. Para meningiomas de la base de cráneo, de la hoz y del tentorio la mejor técnica es coagular con pinzas de bipolar a lo largo de la superficie dural y despegar toda la base paso a paso. En los meningiomas de la convexidad y los meningiomas parasagittales también es posible despegar el tumor de la duramadre, pero por lo general este proceso consume tiempo y no

ofrece ningún verdadero beneficio si se compara con la excisión inmediata de la duramadre alrededor de todo el tumor. Preferimos hacer este paso bajo microscopio para evitar el daño innecesario de cualquiera de los vasos corticales o pasajeros. En general, la mayoría de las arterias y venas se encuentran por debajo del tumor sobre la superficie de la corteza, pero especialmente cerca a la línea media puede haber vasos que también envuelvan el tumor.

Con la adherencia dural seccionada, el resto del suministro de sangre del tumor proviene de las perforantes pequeñas o grandes alrededor del tumor. Esto es menos frecuente en meningiomas de la convexidad que en otros tipos de meningiomas. Por lo general en tumores más grandes se encuentran arterias aferentes adicionales a diferencia de los tumores pequeños. El truco aquí es utilizar una gran magnificación y mientras se va disecando el tumor de sus estructuras vecinas a lo largo de su superficie, se van identificando todas las aferentes y venas, las cuales se coagulan y cortan de manera preventiva. Coagular los vasos a menudo no es suficiente, ya que mientras se manipula el tumor pueden elongarse y ser desgarrados accidentalmente. Estos pequeños vasos desgarrados tienden a retraerse dentro del tejido cerebral y continúan sangrando desde allí. En una cavidad de resección grande puede llegar a ser extremadamente difícil alcanzar algunos de los vasos retraídos ya que pueden esconderse detrás de ángulos.

Nosotros preferimos no entrar en el tumor mismo, a menos que sea necesario reducirlo de tamaño. Aún así esto debe ser realizado con precaución con pinzas de bipolar y aspirador más que con aspirador ultrasónico, para mantener los sangrados al mínimo. La embolización preoperatoria del tumor puede ser beneficiosa en caso de que el tumor sea grande y altamente vascularizado. En estos casos el objetivo debe ser ocluir todas las pequeñas perforantes y aferentes en lugar de los grandes vasos contribuyentes, que en general son fáciles de manejar durante la cirugía, una situación similar a la cirugía de las MAVs.

6.4.8. Resección tumoral

La parte crucial en la disección de un meningioma es encontrar el plano apropiado entre el tumor y el cerebro. A veces existe un plano de aracnoides claramente definido que es fácil de seguir pero de vez en cuando el tumor puede estar severamente adherido a la corteza. Utilizamos de forma extensa la disección con agua cuando despegamos los meningiomas de sus alrededores. Con la disección con agua las pequeñas arterias y venas son dejadas intactas, después pueden ser coaguladas y cortadas o preservadas en caso de vasos pasajeros.

Se comienza la disección en una localización donde el límite entre el tumor y la corteza puede ser definido claramente. El plano de aracnoides es expandido primero con disección con agua. Suero salino es inyectado con una jeringa roma a lo largo del plano de disección que expande y separa el tumor de la corteza. A continuación, con gran magnificación, el tumor es alejado de la corteza y las adherencias de la aracnoides y las aferentes son coaguladas y seccionadas. Se colocan cotonoides pequeños en el lugar ya disecado y la disección continúa de la misma manera paso a paso a lo largo de toda la superficie del tumor. Durante la disección, el tumor debe ser retraído en todo momento hacia el lado contrario del tejido cerebral y el cerebro debe comprimirse lo menos posible. El neurocirujano debe tener en mente que mientras aparta el tumor del cerebro por un lado, el lado opuesto del tumor se comprime contra el cerebro. Esto es de suma importancia en situaciones donde el cerebro se encuentra edematoso y falta espacio. La liberación de LCR y la reducción parcial del tumor deben ayudar en estas circunstancias.

T&C:

Cuando se reseca un meningioma, siempre se ha de trabajar fuera del tejido cerebral normal.

Inclusive si se decide resecar el tumor por segmentos, primero devascularizamos y despegamos una determinada porción de los bordes del tumor y sólo después de ello seccionamos esta porción con microtijeras. No utilizamos el asa de diatermia, salvo en casos muy especiales frente a un tumor muy duro. En nuestra experiencia, la corriente de diatermia se propaga sobre una superficie mayor causando fácilmente daño a las estructuras neuronales y vasculares circundantes. Además, el lecho de la resección puede comenzar a sangrar después de que cada segmento haya sido removido y en consecuencia hay que dedicar mucho tiempo a la hemostasia antes de continuar con la cirugía.

En aquellos lugares donde el tumor está adherido a nervios o estructuras vasculares importantes, se debe utilizar gran magnificación y disección fina. El objetivo es preservar todas estas estructuras intactas y resecar solamente las adherencias directas al tumor.

El preservar una arteria pasajera puede transformar la sencillez de remover un meningioma pequeño de la convexidad en un procedimiento tedioso y consumidor de tiempo. Pero creemos que es un tiempo bien invertido y con el pasar del tiempo y la experiencia esto se hace más fácil.

Una vez que todo el tumor ha sido extirpado, toda la cavidad de la resección se inspecciona en busca de cualquier remanente tumoral y se coagulan nuevamente todos los pequeños puntos de sangrado. Las paredes de la cavidad son cubiertas con Surgicel®, a veces también con solución de fibrina.

6.4.9. Reparación de la duramadre

En los meningiomas de la base del cráneo y de la hoz siempre ponemos en la balanza los beneficios y el potencial daño al pretender remover el origen dural. En caso de que exista un defecto más grande en la duramadre basal, intentamos sellarlo con un injerto de fascia o

duramadre artificial. El injerto de grasa se utiliza en situaciones con potencial fístula de LCR. Cuanto más extensa es la resección del hueso y más larga la resección dural, el riesgo de fístula de LCR postoperatoria es mayor.

En los pacientes con meningiomas de la convexidad a menudo utilizamos un colgajo de periostio vascularizado y pediculado, que es preparado durante el acceso. Este colgajo pediculado se sutura a los bordes del defecto dural con sutura continua sobre el defecto entero. La otra posibilidad es utilizar injerto de duramadre artificial, ahorrando el tiempo que se toma en preparar el colgajo de periostio. El problema con los injertos artificiales es que en general son más difíciles de sellar de manera impermeable. Independientemente del método de cierre dural tenemos efusiones subcutáneas de LCR en algunos pacientes. La mayoría de ellos se trata fácilmente con apósitos compresivos pero algunos requieren un drenaje espinal durante algunos días.

6.5. GLIOMAS

Los gliomas son objeto frecuente para la micro-neurocirugía intracraneal. La intervención quirúrgica tiene dos objetivos: (1) La más amplia resección posible del tumor sin causar nuevos déficits neurológicos, y (2) Obtener un diagnóstico histológico preciso del grado del tumor. Con excepción de algunos tumores grado I, los gliomas no pueden ser curados por cirugía. Por otro lado, con una buena técnica microquirúrgica es posible reseccionar grandes cantidades de la masa tumoral sin causar daño a las áreas circundantes. Ya que los gliomas no suelen tener un borde claramente definido, uno de los puntos más desafiantes es decidir hasta que momento continuamos con la resección y en que momento debemos parar. Esto cobra mayor importancia en tumores localizados cerca o dentro de áreas elocuentes. Los nuevos déficits neurológicos causados por la cirugía deterio-

ran la calidad de vida e inclusive existen situaciones en que podrían acortar la esperanza de vida. Desde el punto de vista microquirúrgico los gliomas se puede dividir principalmente en dos grupos: (a) gliomas de bajo grado (grado I y II), y (b) gliomas de alto grado (grado III y IV). La estrategia y técnica quirúrgica difieren estrechamente entre ambos grupos debido principalmente a la consistencia y vascularización del tumor. La estrategia microquirúrgica tiene que considerar también los posibles beneficios o complicaciones aunados a la cirugía.

6.5.1. Estrategia general para gliomas de bajo grado

En los gliomas de bajo grado nuestro objetivo es una resección tumoral más agresiva que en los gliomas de alto grado. El beneficio potencial de remover todo el tumor visible es mayor y el tiempo de sobrevida libre de enfermedad puede ser mayor que en los tumores de alto grado. Esto aplica especialmente para algunos gliomas de grado I en los que una resección completa del tumor puede inclusive ser curativa. El tejido tumoral es diferente en los tumores de alto grado. En los gliomas de bajo grado, el color suele ser más pálido que en los tejidos vecinos, su consistencia puede ser discretamente elástica y no sangran mucho, no contienen partes necróticas pero pueden existir componentes quísticos.

El abordaje y la craneotomía son seleccionados de tal manera que se pueda visualizar bien el tumor. En las lesiones corticales la exposición debe permitir que todo el tumor incluyendo sus bordes puedan ser visualizados. En los tumores con una localización más profunda la vía de acceso tiene que ser tal que todo el tumor pueda ser accedido. El objetivo es reseccionar todo el tumor como es visto en las imágenes preoperatorias. Es inevitable que algunas células tumorales se queden, principalmente en los bordes, debido a la naturaleza infiltrativa de los gliomas. En situaciones en las cuales el tumor

se encuentra localizado en un área relativamente segura, como la parte anterior del lóbulo frontal o del lóbulo temporal, con frecuencia se puede reseca el tumor con un margen de seguridad de algunos centímetros. Cerca a los áreas elocuentes esto no es posible y uno debe seguir los bordes del tumor.

La parte intracraneal de la cirugía inicia con la liberación de LCR y consecuente relajación del cerebro. Especialmente en tumores grandes y expansivos, el abordaje debe ser planeado de tal manera, que no solamente ofrezca una buena visualización del tumor sino también que brinde acceso a una de las mayores cisternas para permitir que el LCR pueda ser liberado. La resección del tumor inicia con la identificación de este y sus bordes en relación con la anatomía circundante. Una vez que se conoce la extensión del tumor, es posible comenzar con la resección. Planeamos la resección iniciando por los límites y siguiendo los planos anatómicos de ser posible, como circunvoluciones y surcos. Todos los vasos pasajeros se deben preservar. La corteza es devascularizada en el punto de entrada, incidida y penetrada con pinzas de bipolar y aspirador. Seguimos los límites mientras vamos coagulando constantemente y aspirando el tejido tumoral reblandecido. El aspirador ultrasónico puede ser útil en los gliomas de bajo grado ya que el tejido tumoral no es muy vascularizado por tanto no sangra mucho, pero utilizando el aspirador ultrasónico, uno tiene que tener en cuenta el recorrido de todas las arterias y venas importantes para no dañarlas accidentalmente. Inicialmente puede ser necesario descomprimir el tumor a fin de obtener un mejor acceso a la zona periférica. La resección tumoral a lo largo de los bordes predefinidos continúa hasta que la masa tumoral pueda ser reseca en una o varias piezas. Con la mayor porción del tumor reseca, la cavidad es inspeccionada minuciosamente y se continúa reseca los restos de tumor que hayan quedado. El objetivo es llegar al tejido cerebral de aspecto relativamente sano a nivel de los límites. Todo sangrado por más pequeño que sea

debe ser coagulado y detenido para finalmente cubrir la cavidad con Surgicel®. La duramadre y la craneotomía se cierran de manera estándar.

6.5.2. Estrategia general para gliomas de alto grado

En los gliomas de alto grado el tratamiento quirúrgico es solamente una parte de todo el proceso de tratamiento. Nuestra estrategia de tratamiento actual es reseca la mayor cantidad posible del tumor captador de contraste, seguido por radioterapia o más frecuentemente quimio-radioterapia. Cada caso es discutido en nuestro grupo de neuro-oncología que consta de Neurocirujanos, Neurorradiólogos, Neurólogos, Neuropatólogos y Neuro-oncólogos.

La cirugía por si misma aspira a remover la masa tumoral, mientras minimizando el riesgo de complicaciones neurológicas. Los déficits postquirúrgicos agregados en realidad podrían acortar la esperanza de vida de estos pacientes. Sin embargo, esto no quiere decir que nos conformemos con una descompresión mínima o moderada como podría ser la norma de algunos otros departamentos. Si optamos por la intervención microquirúrgica, entonces haremos uso de todas nuestras habilidades técnicas para remover la mayor cantidad posible de tumor captador preservando las estructuras circundantes. En tumores de localización profunda, especialmente en pacientes de edad avanzada, puede elegirse tomar solamente una biopsia estereotáxica seguida de radioterapia.

El abordaje es seleccionado de tal manera que el tumor pueda ser alcanzado óptimamente. Mientras se planifica la resección tumoral hay que considerar que los gliomas de alto grado suelen ser más vascularizados que los gliomas de bajo grado. Se obtiene un cerebro relajado mediante la liberación de LCR de varias cisternas. Se podría conseguir espacio adicional mediante la descompresión interna del tumor o mediante la liberación de líquido de los quistes

dentro del tumor si estuviesen presentes. Penetrar al tumor a menudo trae como consecuencia el sangrado de numerosas arterias aferentes patológicas. Mientras el borde externo del tumor está altamente vascularizado, la porción más interna puede ser casi avascular, necrótica y a veces quística. El tejido tumoral vascularizado a menudo es más oscuro o más rojo que el cerebro circundante, mientras las porciones necróticas son amarillentas y podrían contener venas trombosadas. La alta vascularización y la tendencia a sangrar de los gliomas malignos limitan el uso del aspirador ultrasónico. En vez de ello, preferimos reseca el tumor mediante coagulación constante con pinzas de bipolar romas en la mano derecha y pequeños movimientos repetitivos del aspirador con la mano izquierda. Ésta técnica ofrece mejor hemostasia durante todo el procedimiento.

En los tumores superficiales la resección es realizada de una manera muy similar a las MAVs. El tumor se debe seguir a lo largo de sus límites, coagulando y haciendo hemostasia todo el tiempo. El centro del tumor no se penetra a menos que sea necesario para fines de descompresión. Esto mantiene los sangrados al mínimo. En los tumores localizados cerca de áreas elocuentes o subcorticales, modificamos esta estrategia de abordaje. En estos casos, penetramos directamente en el tumor y realizamos la mayor parte de la resección desde adentro hacia afuera. De esta manera intentamos manipular lo menos posible el tejido funcional circundante. El uso constante de la coagulación con bipolar es de suma importancia para mantener los sangrados al mínimo. Mientras nos encontremos dentro del tejido tumoral, el riesgo de causar nuevos déficits neurológicos es pequeño. Los problemas surgen cerca del límite del tumor. Al igual que en los gliomas de bajo grado, siempre quedan restos de tejido tumoral en los bordes debido a la naturaleza infiltrante de los gliomas. Pero por lo general el tejido captador de contraste es removido una vez que la superficie de la cavidad deja de sangrar y el tejido comienza a semejarse a la sustancia blanca normal. El uso de ácido

5-aminolevulínico (5-ALA, gliolan®) conjuntamente con un sistema de cámara adecuado del microscopio ayuda a identificar los bordes captadores del tumor. Todas las arterias pasajeras deben ser preservadas de la misma manera como en los gliomas de bajo grado. Una vez que el tumor haya sido resecado, se realiza hemostasia cuidadosa a lo largo de las paredes de la cavidad de resección y el lecho operatorio es cubierto con Surgicel®.

El cierre se realiza de manera normal por planos. En caso de reintervención quirúrgica de pacientes con radioterapia previa, la piel tiende a ser fina y atrófica por lo que es más elevado el riesgo de una colección subcutánea de LCR postquirúrgica así como de una fístula de LCR por la herida operatoria. Ambos, el plano subcutáneo y el plano de la piel tienen que ser cerrados más cuidadosamente que lo normal y mantendremos los puntos de sutura por más tiempo, a veces hasta varias semanas, hasta que la herida haya cerrado adecuadamente.

6.5.3. Abordajes

En la cirugía de los gliomas, la localización del tumor determina el abordaje exacto a ser utilizado. Empleamos todas las diferentes posiciones (supino, decúbito lateral – park bench, prono, semi-sentada y sentada) descritas anteriormente en el Capítulo 5. Nuestro objetivo es alcanzar el tumor a lo largo de los planos anatómicos, dañando lo menos posible el parénquima cerebral normal. La craneotomía debe ofrecer no sólo un acceso agradable y fácil al tumor sino que también debe permitir la liberación de LCR en situaciones de falta de espacio. La cabeza debe estar bien por encima del nivel cardíaco para permitir un mejor drenaje venosos y menos edema. En los tumores corticales, la craneotomía y la apertura dural deben ser más grandes de tal manera que se pueda acceder a todos los límites del tumor. En lesiones de localización más profunda la vía de acceso puede ser pequeña, basada en el principio de “keyhole”.

Mientras se planifica la incisión cutánea, se debe recordar que especialmente en gliomas malignos, el paciente usualmente recibirá un tratamiento postquirúrgico de radioterapia. Las incisiones rectas o ligeramente curvas tienden a cicatrizar mejor, ya que tienen un suministro de sangre más extenso, a diferencia de los colgajos que sólo cuentan con un pedículo estrecho.

6.5.4. Orientación intracraneal y delineación del tumor

Debido al crecimiento infiltrante de los gliomas, la orientación y delineación intracraneal del tumor es uno de los trabajos más difíciles. Por lo general, en la corteza el tejido tumoral puede ser reconocido por su color más oscuro, pero sus límites no son bien definidos, por lo que el neurocirujano tiene que estimar donde termina el tumor y donde empieza el tejido normal.

Siempre que sea posible, intentaremos orientarnos siguiendo las estructuras anatómicas. Los planos o las estructuras vasculares pueden ser utilizados como reparos anatómicos de orientación. Uno también puede planear la intervención quirúrgica por pasos, de tal manera que la resección de cada segmento del tumor debe terminar una vez que se haya alcanzado determinada estructura anatómica. A menudo no existen estructuras anatómicas claramente definidas en la vecindad. Entonces, la única opción es fiarse de su propia imaginación 3D, la inspección cuidadosa del tejido, utilizar una regla y finalmente la pura intuición. Midiendo las dimensiones del tumor en las imágenes preoperatorias y comparándolas con las mediciones en el campo quirúrgico suele ofrecer una buena estimación de la extensión de la resección tumoral. Antes de iniciar la resección del tumor, uno tiene que tener una idea aproximada de las dimensiones del tumor en las diferentes direcciones así como de la localización de todas las estructuras en riesgo. Es casi imposible orientarse si uno ingresa a la mitad de la cirugía. La fase de inspección y orientación inicial es

mejor realizarla con menor magnificación del microscopio porque ayuda a comprender las diferentes dimensiones. Una vez que iniciamos la resección tumoral debemos cambiar a mayor magnificación. Si uno se pierde a la mitad de la cirugía, suele ayudar el disminuir el aumento y tomar mediciones cuidadosas con una regla.

Somos partidarios de utilizar neuronavegador en tumores cercanos a áreas elocuentes. Es de utilidad mientras planificamos el abordaje y para identificar los límites del tumor inmediatamente después que la duramadre ha sido abierta. Una vez el LCR ha sido liberado y parte del tumor ha sido descomprimido, la información proveída por el neuronavegador se torna menos precisa.

6.5.5. Resección tumoral

La técnica más importante para remover los gliomas es la repetitiva coagulación del tejido tumoral con pinzas de bipolar romas y aspirar el tejido macerado. A diferencia del aspirador ultrasónico, el uso de las pinzas de bipolar no solamente diseca el tejido tumoral sino también lo coagula. Siempre que se presente un sangrado, es mejor dedicar el tiempo necesario para coagularlo completamente antes de continuar. Una vez que la superficie reseca aumenta, los pequeños sangrados se transforman en un gran charco de sangre que es mucho más difícil de controlar. Es de nuestro agrado lavar frecuentemente el campo operatorio con suero salino, ya que esto ayuda a identificar todos los pequeños puntos de sangrado.

A menudo utilizamos cotonoides para marcar los diferentes límites de disección tumoral. Esto ayuda a orientarnos cuando se está llegando al mismo límite pero por una dirección diferente. Al mismo tiempo el cotonoiide tapona la superficie reseca y disminuye el sangrado del lecho. En las cavidades de resección más grandes se puede utilizar cotonoides para prevenir que la cavidad colapse facilitando la resección del remanente tumoral.

Durante la cirugía de gliomas, es esencial tomar muchas muestras representativas del tumor. Cogemos algunas muestras de los límites del tumor y luego continuamos con el procedimiento, tomando otra muestra siempre que haya algún cambio en la consistencia del tejido tumoral. Las muestras para biopsia por congelación son analizadas inmediatamente, pero suele tomar aproximadamente una semana el obtener el reporte final del grado del tumor.

6.6. QUISTES COLÓIDES DEL TERCER VENTRÍCULO

Los quistes coloides, son lesiones de tamaño pequeño, bien circunscritas y relativamente avasculares, ideales para resección quirúrgica. Sin embargo, su localización profunda a nivel de la línea media plantea el reto. Hoy en día, con buena iluminación, magnificación e imágenes de mejor calidad, además del desarrollo de buenas técnicas quirúrgicas, es factible que los quistes coloides del tercer ventrículo sean resecados de manera segura. Existen varios posibles abordajes y técnicas que pueden ser utilizadas para operar los quistes coloides: (a) vía interhemisférica con abordaje transcalloso lateral; (b) vía interhemisférica con abordaje transcalloso por línea media entre los fórnices; (c) vía transcortical directamente hacia el ventrículo lateral; (d) abordaje estereotáxico y recientemente (e) abordaje endoscópico. De los abordajes microquirúrgicos nosotros preferimos el abordaje transcalloso lateral por vía interhemisférica. En este abordaje el riesgo de dañar el fórnix es extremadamente bajo ya que el ventrículo lateral es accedido a buena distancia lateral a la línea media. En comparación con el abordaje transcortical, el abordaje transcalloso involucra solamente una pequeña parte del sistema comisural, mientras el abordaje transcortical lesiona varias capas de sistemas conectivos y otros componentes esenciales de la sustancia blanca. El abordaje endoscópico ofrece mejor iluminación y visualización de la

lesión y sus alrededores. Desafortunadamente, los instrumentos todavía son muy rudimentarios en comparación con el instrumental microquirúrgico y no nos ofrecen un control tan bueno de la situación como desearíamos.

6.6.1. Estrategia general para la cirugía de los quistes coloides

Los síntomas ocasionados por el quiste coloide del tercer ventrículo son a causa de hidrocefalia. El objetivo de la resección del quiste coloide es liberar ambos forámenes de Monro y normalizar el flujo de LCR. La simple aspiración del líquido contenido dentro del quiste coloide resulta en recidivas más frecuentes que si el quiste es resecado completamente incluyendo su capa externa.

Preferimos la vía interhemisférica con abordaje transcalloso lateral a la línea media para acceder directamente al asta frontal del ventrículo lateral a nivel del foramen de Monro. El abordaje por el lado derecho suele ser más conveniente para un neurocirujano diestro. Las potenciales complicaciones de este abordaje surgen principalmente del daño a las venas puente, daño del fórnix a nivel del foramen de Monro (poco frecuente) y el sangrado intraventricular de las pequeñas aferentes del quiste coloide. Además, existe la posibilidad de ingresar al ventrículo lateral demasiado anterior o demasiado posterior, lo que puede resultar en problemas de orientación y dificultades en acceder al foramen de Monro y consecuentemente al quiste coloide. Todos los pasos de la intervención quirúrgica deben ser planificados para minimizar estos potenciales problemas.

6.6.2. Posicionamiento y craneotomía

El paciente es colocado en posición semi-sentado y equipado con los pantalones del traje anti-G. La cabeza es flexionada discretamente, pero sin rotación o inclinación lateral. Utiliza-

mos el cabezal de Sugita para la posición semisentada. Con la posición correcta de la cabeza la trayectoria del abordaje es casi vertical. El inclinar la cabeza hacia un lado aumenta la posibilidad de que la craneotomía sea realizada demasiado lateral a la línea media. Esto haría más difícil ingresar en la fisura interhemisférica y poder navegar allí. Se realiza una incisión cutánea discretamente curva con base frontal, justamente por detrás la sutura coronal. La incisión se extiende a ambos lados de la línea media, algo más en el lado del abordaje planeado. El colgajo cutáneo de una capa es retraído hacia frontal por ganchos de resorte y otro es utilizado en dirección posterior para exponer mejor el campo quirúrgico donde se realizará la craneotomía. Sin este gancho con resorte ubicado a nivel posterior toda la exposición ósea puede migrar demasiado anterior debido a la fuerte retracción por los ganchos localizados a nivel frontal, lo cual conduciría a un ángulo de abordaje intracraneal demasiado anterior. La sutura coronal debe estar aproximadamente en el medio del área expuesta. Se realiza la craneotomía y la apertura de la duramadre como se describe en la sección 5.3.3.

6.6.3. Abordaje interhemisférico e incisión del cuerpo calloso

Con la duramadre abierta y la corteza expuesta, antes de cualquier retracción cerebral, es obligatorio orientarse con los puntos de referencia anatómicos que nos conducen hacia el foramen de Monro. La mejor guía es una línea imaginaria dibujada desde la sutura coronal en la línea media hacia el conducto auditivo externo, la línea utilizada en la ventriculografía para colocar el catéter dentro del tercer ventrículo. Es también importante comprobar que el ángulo del microscopio esté alineado con la trayectoria del abordaje planificado.

Una vez que se ingresa en la cisura interhemisférica, las venas puente pueden obstruir la visión, impidiendo incluso la más ligera retrac-

ción del lóbulo frontal. Las venas pueden limitar el área de trabajo y obligarnos a trabajar entre ellas. Puede ser de ayuda el disecar una o dos de ellas a una distancia de dos centímetros sobre la corteza cerebral. Seccionar unas pocas pequeñas ramas puede permitir una movilización más segura del vaso principal. En algunos casos nos vemos obligados a sacrificar una pequeña vena a pesar de que exista riesgo de infarto venoso. El uso prolongado de retractores, obstruyendo el flujo venoso, puede dar el mismo resultado que haber dañado alguna vena puente.

Utilizamos la disección con agua para exponer y expandir la cisura interhemisférica para su posterior acceso. Las membranas y fibras aracnoideas se seccionan con microtijeras, que cerradas pueden también ser utilizadas como disector. El uso de retractores se evita lo más posible y no son utilizados rutinariamente al inicio del abordaje. En vez de ello, las pinzas de bipolar en la mano derecha y el aspirador en la mano izquierda, con cotonoides de diferentes tamaños como expansores, son utilizados como microretractores. Cuando la cisura interhemisférica está abierta ampliamente y el lóbulo frontal movilizado, el retractor puede ser utilizado para retener algo de espacio pero nuevamente su uso debe evitarse lo más posible. Los cotonoides enrollados y colocados dentro la cisura interhemisférica en el margen anterior y posterior del abordaje, expanden suavemente el espacio de trabajo a nivel interhemisférico y reducen la necesidad de utilizar retractores mecánicos.

Dentro la cisura interhemisférica, después de cortar las adherencias aracnoideas, la disección es dirigida a lo largo de la hoz hacia el cuerpo calloso. En el límite inferior de la hoz, se identifica el plano de disección entre las circunvoluciones del cíngulo adheridas una a otra. La disección ha de continuar más profundamente hacia el cuerpo calloso, identificando a éste por su color blanco y sus fibras transversas. El confundir las circunvoluciones del cíngulo adheridas entre sí con el cuerpo calloso u otro par de arterias con las arterias pericallosas lleva a

problemas serios de navegación. Después de llegar al cuerpo calloso, el hemisferio derecho suele estar bien movilizado y puede ser retraído suavemente aproximadamente unos 15 mm.

Una vez dentro de la cisterna callosa, ambas arterias pericallosas son visualizadas, las cuáles pueden estar en uno u otro lado de la línea media. La arteria pericallosa derecha es disecada y desplazada lateralmente evitando el daño a las arterias perforantes dirigidas lateralmente hacia el hemisferio derecho. A veces pueden haber ramas que cruzan por encima proveyendo el suministro vascular a una pequeña área de la pared medial del hemisferio contralateral. La incisión callosa, confinada al tercio anterior del cuerpo calloso, se realiza medialmente a la arteria pericallosa derecha, pero lo más lateral posible a la línea media para preservar el fórnix. Si hubiese hidrocefalia presente, el cuerpo calloso se adelgaza, de lo contrario puede ser de hasta unos 10 mm de grosor. Con las pinzas de bipolar de punta afilada, se realiza una callosotomía ovalada menor de 10 mm. Su tamaño tiende a incrementarse discretamente durante las fases tardías de la cirugía.

Una vez obtenido el acceso a través del cuerpo calloso, anteriormente, se colocaba un retractor para evitar el colapso del ventrículo lateral. Hoy en día, solemos utilizar solamente las pinzas de bipolar y el aspirador como retractores. Adicionalmente, se puede insertar un cotonoide muy fino dentro de la apertura callosa para mantenerla abierta y para proteger la arteria pericallosa. Dentro del ventrículo lateral, el foramen de Monro se puede encontrar siguiendo al plexo coroideo y a la vena tálamoestriada que se encuentra anterior y discretamente medial hacia su punto de convergencia. La vena septal de localización anteromedial se une a la vena tálamoestriada en el foramen de Monro para formar la vena cerebral interna, que corre por el techo del tercer ventrículo. La orientación correcta es dada por las venas ventriculares laterales, que se hacen más grandes a medida que se aproximan al foramen de Monro. Es conve-

niente abrir una pequeña ventana en el septum pellucidum para liberar LCR desde el ventrículo lateral contralateral. En los pacientes con hidrocefalia, el septum pellucidum a menudo es muy delgado pudiendo haber sido perforado ya con anticipación por sí mismo.

6.6.4. Resección del quiste coloide

En primer lugar, la parte del plexo coroideo que a menudo está cubriendo y eventualmente ocultando el quiste, se coagula para exponer el quiste. Este a continuación se abre con un gancho fino o con las microtijeras. Se amplía la apertura con microtijeras rectas. El contenido del quiste se remueve con el aspirador y las pinzas de bipolar. Si el quiste contuviese un material más sólido, se pueden utilizar unas pequeñas pinzas en anillo para su resección. Los remanentes del quiste así como su pared se resecan con microtijeras. El quiste coloide suele estar adherido al techo del tercer ventrículo y a la tela coroidea. En esta adherencia, por lo general una arteria y dos venas, han de ser coaguladas y cortadas para evitar el sangrado de los pequeños vasos. Después de resecar el quiste, la irrigación con suero salino debe ser clara, confirmando una hemostasia adecuada. El colapso cerebral y el hematoma subdural postquirúrgico son un potencial riesgo en casos con una hidrocefalia preoperatoria severa. Para evitar esto, rellenamos primero los ventrículos con suero salino y a continuación colocamos un trozo de Surgicel® seguido de fibrina para sellar la incisión del cuerpo calloso.

6.7. LESIONES DE LA REGIÓN PINEAL

Las lesiones de la región pineal son histopatológicamente heterogéneas pero a menudo acompañadas por una progresión severa del cuadro clínico. El tratamiento quirúrgico sigue siendo desafiante a causa de la vecindad del sistema venoso profundo y las estructuras mesencéfalo-

diencefálicas en ésta región. La mayoría de las lesiones de la región pineal son tumores, los cuáles pueden ser malignos (germinomas, pineoblastomas, astrocitomas anaplásicos, ependimomas, teratomas, y ganglioneuroblastomas) o benignos (pineocitomas, quistes pineales y meningiomas). Las lesiones vasculares como MAVs, cavernomas o malformaciones de la vena de Galeno sólo representan aproximadamente un 10% de las lesiones. Desafortunadamente, el estudio con RM no es siempre fiable para poder diferenciar los tumores malignos de la región pineal de los tumores benignos. Algunos neurocirujanos prefieren tomar una muestra por biopsia estereotáxica de la lesión de la región pineal antes de decidirse por realizar una intervención microquirúrgica. En nuestra experiencia, en la mayoría de los casos, se puede ofrecer el tratamiento quirúrgico directo como primera opción de tratamiento para tumores pineales. Abordamos estas lesiones utilizando la vía supracerebelosa infratentorial (véase sección 5.8), que es segura y efectiva, asociada con una morbilidad baja, brindándonos la posibilidad de reseccionar por completo la lesión y obteniendo un diagnóstico histopatológico definitivo. Los quistes pineales solamente se operan cuando son sintomáticos, si aumentan de tamaño durante el seguimiento con RM o si se sospecha una naturaleza neoplásica.

6.7.1. Estrategia general para la cirugía de la región pineal

La estrategia quirúrgica se planifica basada en los resultados de los estudios por RM y TAC preoperatorios. El estudio por RM y particularmente el estudio del sistema venoso profundo, parece ser la modalidad más importante para planificar la trayectoria quirúrgica y para evaluar las estructuras vecinas a la lesión. En lesiones altamente vascularizadas también utilizamos la ASD para identificar las aferentes arteriales que tienen que ser manejadas primero durante el abordaje con el objetivo de disminuir el sangrado. Para este tipo de lesiones, preferi-

mos el abordaje supracerebeloso infratentorial paramediano en posición sentado. Las mayores ventajas de este abordaje son: (1) el sistema venoso profundo queda intacto ya que la trayectoria del abordaje viene desde abajo; (2) se evitan las venas cerebelosas de la línea media; y (3) la fuerza de la gravedad crea un espacio entre el tentorio y el cerebelo sin necesidad del uso de retractores. Nuestra estrategia principal es obtener un diagnóstico histológico mediante cirugía abierta, seguido por la resección total del tumor si es posible. Algunos tumores pueden contener elementos mixtos, por lo que preferimos tomar muchas muestras de varias partes del tumor. En las lesiones benignas, es posible la extirpación del tumor; en las lesiones malignas, uno tiene que conformarse con una resección amplia. Durante la resección del tumor, todas las estructuras venosas han de dejarse intactas para evitar un infarto venoso postquirúrgico.

El síndrome de Parinaud o diplopía, por lo general transitorios, se pueden observar en el periodo postoperatorio en aproximadamente un 10% de los pacientes, probablemente debido a la manipulación de estructuras cercanas al techo óptico (tectum).

El abordaje supracerebeloso infratentorial puede ser realizado inclusive en situaciones con hidrocefalia obstructiva previa a la cirugía. Esto puede ser manejado mediante la liberación de LCR a través de la pared posterior del tercer ventrículo, de la cisterna magna o a través de una ventriculostomía occipital. Hoy en día, la realización de una ventriculostomía endoscópica del tercer ventrículo es una buena opción. Sin embargo, en nuestra experiencia, una hidrocefalia obstructiva puede ser manejada satisfactoriamente en el mismo procedimiento quirúrgico, en la mayoría de los casos por extirpación radical del tumor y apertura del tercer ventrículo hacia posterior.

6.7.2. Abordaje y craneotomía

El abordaje supracerebeloso infratentorial en posición sentada ha sido descrito con detalle en la sección 5.8.

6.7.3. Abordaje intradural

Una vez que las adherencias aracnoideas y posiblemente algunas venas puente entre el cerebelo y el tentorio han sido coaguladas y cortadas, el cerebelo cae permitiendo una buena visión quirúrgica sin retracción cerebral. Abrir la cisterna magna y liberar LCR mejora la vista quirúrgica, en caso sea necesario. A lo largo de la vía quirúrgica se encuentran las cisternas mesencefálicas dorsales, la apertura de ellas libera LCR y ofrece un espacio óptimo para la posterior disección. En este punto, distinguir las venas de localización profunda de las cisternas que se presentan de color azul oscuro es crucial. La exposición de la vena cerebelosa precentral, y en caso sea necesario, coagularla y cortarla mejora la visión, posteriormente se puede identificar la vena de Galeno y la anatomía por debajo de ésta. Esta es la parte más importante de la intervención quirúrgica, pero a veces las gruesas adherencias asociadas a la irritación crónica del aracnoides por el tumor, hace difícil este paso de la disección. Solemos empezar lateralmente con la disección. Después de haber encontrada la vena cerebelosa precentral, tendremos buena orientación hacia la anatomía de la región pineal. Durante los siguientes pasos de la disección, se ha de tener especial cuidado de no dañar las arterias coroideas posteriores.

6.7.4. Resección de la lesión

A menudo la inmediata identificación del tumor no es obvia ya que el tumor frecuentemente está recubierto por una aracnoides engrosada. Después de una apertura cuidadosa de la aracnoides con microtijeras y pinzas de bipolar, el tumor es expuesto y penetrado para

obtener muestras histológicas. La descompresión del tumor se realiza utilizando el aspirador y la acción mecánica de las pinzas de bipolar, que también se utilizan simultáneamente para coagular los vasos dentro el tumor. Después de la descompresión, el tumor se disecciona libremente de las venas circundantes, con ayuda de la disección con agua. La disección sigue una dirección de lateral hacia medial. Eventualmente, las aferentes que suministran al tumor desde afuera son coaguladas y cortadas. La parte posterior del tercer ventrículo es finalmente abierta y el LCR liberado, dando espacio adicional para una mejor disección del resto del tumor de sus tejidos vecinos.

El ángulo por debajo de la comisura posterior requiere de extrema precaución porque el más mínimo sangrado en esta área puede tener consecuencias fatales. Por tanto, hasta los vasos más pequeños en este ángulo deben ser coagulados y cortados, en lugar de desgarrarlos por la manipulación del tumor. Algunos de los pequeños vasos pueden estar escondidos detrás del tumor y pueden ser visualizados con un espejo o un endoscopio. La hemostasia cuidadosa es de extrema importancia, ya que hasta el coágulo más pequeño en el tercer ventrículo o en el acueducto pueden causar una hidrocefalia aguda.

En los tumores malignos e infiltrantes realizamos solamente una resección subtotal. La descompresión con aspirador y pinzas de bipolar continúa hasta visualizar y entrar en la parte posterior del tercer ventrículo. El aspirador ultrasónico se utiliza raras veces en la región pineal porque el espacio de trabajo es pequeño y estrecho requiriendo de instrumentos extralargos, especialmente en la parte anterior del tumor. Recientemente, nuevos aspiradores ultrasónicos han sido introducidos con mangos más largos y más finos, que podrían ser utilizados también en la región pineal. Si es posible, intentamos reseca la lesión completamente.

6.8. TUMORES DEL CUARTO VENTRÍCULO

Los tumores del cuarto ventrículo constituyen una variedad de diferentes lesiones tanto benignas como malignas. Los tumores más comunes son los astrocitomas pilocíticos, meduloblastomas, ependimomas, hemangioblastomas, y tumores epidermoides. Aunque estos tumores son diferentes desde el punto de vista histopatológico y tienen diferentes cursos clínicos, la estrategia microquirúrgica y la planificación son más bien similares. Los tumores del cuarto ventrículo casi siempre se presentan como síndromes ocupantes de la fosa posterior, especialmente hidrocefalia. Típicamente, el cuarto ventrículo está parcial o completamente ocupado por la lesión y el tronco cerebral es comprimido contra el clivus. Basados únicamente en las imágenes preoperatorias por RM no es posible determinar con exactitud si una lesión es benigna o maligna. Por tanto los objetivos de la cirugía son dos: (a) obtener un diagnóstico histológico exacto del tumor y (b) resolver la hidrocefalia y liberar al tronco cerebral de la compresión. Estos objetivos generalmente se pueden alcanzar independientemente del tipo del tumor.

6.8.1. Estrategia general para los tumores del cuarto ventrículo

El síntoma de presentación de un tumor del cuarto ventrículo frecuentemente es la hidrocefalia. En pacientes con un nivel de conciencia disminuido, colocamos un drenaje ventricular externo (DVE) como medida de emergencia para tratar la hidrocefalia, posteriormente la cirugía tumoral se realizara el mismo día o durante los próximos días. En situaciones en las que el paciente tiene que esperar la cirugía durante varios días, en lugar de utilizar un DVE, optamos por una derivación. A diferencia del DVE, con una derivación el paciente puede esperar en la sala de hospitalización. La tercer ventriculostomía endoscópica se puede considerar también, pero debido a lo estrecho de la fosa posterior, puede haber muy poco espacio entre el clivus

y la arteria basilar para llevar a cabo el procedimiento de manera segura. En pacientes con buen nivel de conciencia, preferimos intervenir directamente sin procedimientos previos de derivación de LCR. Con el tumor reseado, se suele restaurar el flujo normal de LCR. Cuando se planifica una derivación, es bueno recordar que la derivación ventrículo-peritoneal puede ser una mejor opción en estos pacientes, ya que una derivación ventrículo-atrial es una contraindicación relativa para la cirugía en posición sentado, que es la posición preferida para los tumores del cuarto ventrículo.

En nuestra experiencia, los tumores del cuarto ventrículo son mejor accedidos utilizando un abordaje de la fosa posterior bajo por línea media, con el paciente en posición sentado (véase sección 5.9). Las ventajas de este abordaje son: (1) orientación fácil hacia la línea media; (2) el vermis puede ser dejado intacto porque el cuarto ventrículo es accedido por el medio de las amígdalas cerebelosas a través del foramen de Magendie; (3) rotando el paciente hacia delante, todo el cuarto ventrículo puede ser visualizado, incluso la apertura del acueducto; y (4) el riesgo de manipular o dañar la pared anterior del cuarto ventrículo (es decir el tronco cerebral) es menor ya que uno está trabajando principalmente de forma tangencial hacia el cuarto ventrículo y no perpendicular. Por su puesto, las ventajas han de ser ponderadas contra los riesgos de la posición sentado (véase sección 5.9).

Las imágenes de RM dan una información importante para planear la resección de un tumor del cuarto ventrículo. Los cortes sagitales se utilizan para determinar hasta que altura se extiende el tumor y cuanta inclinación hacia delante será necesaria para llegar a la porción más craneal de la lesión. Cuan más cercano esté el tumor al acueducto, será necesaria mayor inclinación hacia delante. En las imágenes axiales uno debe observar cuan comprimido está el cuarto ventrículo en relación al tumor, si existe un plano

de LCR alrededor del tumor, y de ser así, desde cual dirección. El otro aspecto importante es el origen del tumor o sus posibles adherencias. A veces, puede ser posible determinar con precisión cuál es el origen, pero en la mayoría de los casos uno solamente puede ver si el tumor infiltra o no el tejido cerebeloso o el tronco cerebral. Especialmente en situaciones con infiltración del tronco cerebral, es poco realista considerar una resección completa, ya que esto implica un riesgo muy alto de severos déficits neurológicos. En tales casos el objetivo principal es obtener una buena muestra histológica y reducir el efecto de masa mediante descompresión del tumor. En lesiones altamente vascularizadas como los hemangioblastomas, preferimos realizar Angio-TAC o ASD preoperatorio para visualizar el recorrido de las principales aferentes.

Las estructuras anatómicas en riesgo durante el abordaje y la resección del tumor son principalmente ambas ACPIs y la porción posterior del tronco cerebral. Si el abordaje es directamente por línea media, como fue planeado, no se debe encontrar pares craneales. Sin embargo, una disección poco cuidadosa del tumor en el área del tronco cerebral puede resultar en un daño directo a las vías dentro de éste o de los diferentes núcleos en el tronco cerebral. Las ACPIs recorren alrededor del tronco cerebral y el bulbo raquídeo para llegar al punto posterior, donde a menudo son cubiertas por las amígdalas cerebelosas, giran cranealmente, pasan una a otra cerca de la línea media y a continuación se desvían postero-lateralmente. El recorrido de ambas ACPIs debe ser identificado antes de reseccionar las porciones más laterales del tumor. Las ACPIs también pueden proveer mayores aferentes al tumor. Las ACPIs siempre deben respetarse para evitar un infarto cerebeloso postquirúrgico.

Nuestra estrategia general para la resección tumoral es la siguiente. Con la apertura de la duramadre en línea media cerca del foramen magno, se separan las amígdalas cerebelosas y se ingresa en la región del cuarto ventrículo. El tumor se descomprime parcialmente desde el

interior para ganar más espacio. A continuación se inicia la resección del tumor empezando por su borde posterior hacia craneal para llegar a la parte libre de tumor en el cuarto ventrículo. Una vez que esta haya sido accedida, se aprecia la salida adicional de LCR. El tumor se disecciona a continuación libremente con especial atención en la pared anterior del cuarto ventrículo, que es dejada intacta. Siempre que sea posible, aspiramos a una resección tumoral completa. El flujo normal de LCR generalmente se restaura luego de la resección tumoral. Las derivaciones se utilizan solamente en aquellos pacientes en que la hidrocefalia persiste postoperatoriamente.

6.8.2. Posicionamiento y craneotomía

El posicionamiento del paciente y la craneotomía para este abordaje han sido descritas con detalle en la sección 5.9.

6.8.3. Disección intradural hacia el cuarto ventrículo

La duramadre se abre bajo visión directa con microscopio. Utilizamos un colgajo en forma de V invertida con la base hacia el foramen magno. Si se necesita más espacio, pueden realizarse dos cortes adicionales a la duramadre en dirección supero-lateral, pero por lo general con un único colgajo es suficiente. Varios puntos de sutura se utiliza para levantar la duramadre y para evitar la congestión de las venas superficiales al borde de la duramadre. La aracnoides se abre como una capa más y se sujeta con un hemoclip al borde de la duramadre para evitar el aleteo en el campo operatorio. Con la aracnoides expuesta, el LCR fluye de la cisterna magna. A partir de este punto se continúa la cirugía con una gran magnificación que se mantiene durante la resección del tumor.

Las amígdalas cerebelosas se separan echando mano de la disección con agua y colocando pequeños cotonoides. Los adherencias aracnoi-

deas entre las amígdalas cerebelosas son expuestas y seccionadas con microtijeras. El objetivo es ingresar al cuarto ventrículo a través del foramen de Magendie, que en la mayoría de los casos está agrandado y ocupado por el tumor. Frecuentemente, el tumor se puede visualizar ya incluso antes de separar las amígdalas cerebelosas. En este abordaje no utilizamos rutinariamente retractores. En vez de ello, para obtener una mejor visión dentro el cuarto ventrículo, la mesa entera es girada hacia delante. Una vez que las amígdalas cerebelosas han sido movilizadas, colocamos cotonoides entre ellas para dejarlas separadas. Intentamos identificar ambas ACPIs precozmente, de tal manera que puedan ser preservadas durante la resección del tumor. Las aferentes que provienen de la ACPI hacia el tumor son coaguladas y cortadas bajo gran magnificación del microscopio.

6.8.4. Resección tumoral

Con la porción caudal del tumor visualizada y antes de empezar la resección de este, tomamos las primeras muestras del tejido tumoral para biopsia por congelación y diagnóstico histológico. La muestra del tejido se puede coger mejor con pinzas en anillo. Por lo general y de la misma manera que con los tumores intrínsecos, intentamos tomar tantas muestras como sea posible de diferentes partes del tumor, ya que la histología puede variar en diferentes partes del tumor. Después de la toma de muestras iniciales continuamos con la descompresión parcial del tumor. El tumor es penetrado con pinzas de bipolar de punta roma y aspirador. Bajo coagulación constante y repetitiva, el tumor se reduce desde adentro. Sin la descompresión interna podría no haber suficiente espacio para la disección del tumor a lo largo de sus bordes. Es importante recordar que al presionar el tumor en dirección anterior, se comprime el tronco cerebral, por lo que esta maniobra debe evitarse. Algunos tumores pueden contener componentes quísticos, que se pueden abrir para obtener espacio adicional.

Una vez que el tumor ha sido descomprimido parcialmente, la disección debe continuar siguiendo los bordes del tumor. Se trata de identificar un plano anatómico y en caso esté presente, éste se sigue utilizando la técnica de disección con agua, separándolo suavemente con pinzas de bipolar y disecando las adherencias aracnoideas y vasculares con microtijeras. El plano de disección es seguido lo más que sea posible. La manera más fácil es iniciar la disección por la superficie posterior del tumor, ya que esta porción es visible desde el inicio. La cara posterior se expone en dirección lateral y especialmente en dirección superior. El objetivo es alcanzar el borde craneal del tumor para lograr tener acceso hacia la parte superior del cuarto ventrículo y del acueducto. Desde aquí se puede liberar LCR adicional. Una vez que se ha llegado a la parte craneal, la disección cambia en dirección lateral. En el caso de tumores intrínsecos, el tumor por lo general se origina en uno de sus bordes laterales. La identificación de un límite imaginario del tumor puede ser difícil y uno debe tener extremo cuidado de no penetrar accidentalmente en el tronco cerebral. De ser posible, preferimos movilizar el tumor hacia fuera del tejido normal y resecarlo siguiendo este plano ejerciendo tensión. Las pinzas en anillo pueden facilitar un mejor control del tumor ya que tienen un área de contacto más grande que las pinzas de bipolar.

En tumores altamente vascularizados, como los hemangioblastomas, la estrategia para la resección tumoral tiene que ser un poco diferente. La descompresión del tumor no es una opción viable ya que esto solamente produciría serios sangrados. En vez de ello, estos tumores deben ser resecados en una sola pieza. El objetivo es devascularizarlos de su mayor suministro de sangre lo antes posible. Por ello los estudios de Angio-TAC o ASD preoperatorios son importantes. Con el tumor devascularizado, se puede efectuar la resección en una o varias piezas.

Con la mayoría del tumor resecado, el cuarto ventrículo puede ser inspeccionado en busca

de remanentes tumorales. La orientación adecuada de la mesa quirúrgica debe proporcionar una visión sin obstáculos de todo el lecho hasta el acuoducto. Especialmente los ependimomas pueden crecer dentro de ambos forámenes de Luscha, los cuales son difíciles de visualizar desde la línea media. Puede ser necesario separar las amígdalas más ampliamente y orientar el microscopio correctamente para obtener una visión suficiente en dirección lateral. Mediante una tracción muy suave del tumor, se puede obtener una mejor visualización de éste, inclusive se pueden apreciar aquellas porciones que están dentro o fuera de los forámenes de Luscha. En los ependimomas siempre se debe intentar una extirpación total del tumor.

Se realiza una hemostasia cuidadosa a lo largo del toda la cavidad de resección, especialmente en la región de la adherencia tumoral. Con una contra-presión mínima,, el riesgo de una hemorragia postquirúrgica dentro del ventrículo es elevada. Cuando el sangrado proviene de la superficie anterior del cuarto ventrículo, intentamos evitar la coagulación con pinzas de bipolar para no dañar al tronco cerebral. En vez de ello, el uso de un agente hemostático como TachoSil® ha demostrado ser de gran valor en esta situación. Un pequeño trozo es colocado en la superficie del lecho operatorio y se presiona con cotonoides. En nuestra experiencia, esto detiene los pequeños sangrados de manera eficaz y se adhiere a la pared del ventrículo sin causar obstrucción del flujo de LCR.

La duramadre así como las otras capas se cierra por planos de manera estándar. El paciente se traslada a la UCI. Después de dos horas, se realiza una TAC de control y si todo está bien, el paciente es despertado. En general, no debería haber déficit de pares craneales inferiores después de este tipo de abordaje posterior. A pesar de ello, monitorizamos la función de la deglución cuidadosamente antes y después de la extubación.

6.9. TUMORES RAQUÍDEOS INTRADURALES

Las lesiones raquídeas intradurales más comunes son: schwannomas, meningiomas, neurofibromas, ependimomas y astrocitomas. Además, algunas lesiones vasculares como cavernomas, MAVs y fistulas arteriovenosas durales (FAVDs). Estas lesiones requieren de un abordaje microquirúrgico muy similar. El abordaje por sí mismo, así como la incisión dural es casi la misma en todas estas entidades, mientras que el manejo de la parte intradural es adaptado conforme a la patología. El verdadero desafío de todas las lesiones raquídeas intradurales es el tamaño relativamente pequeño tanto del canal raquídeo como de las estructuras dentro de este. Hay menos espacio para la manipulación y con la estrechez del abordaje, es esencial una gran magnificación del microscopio y una técnica microquirúrgica de alta calidad.

6.9.1. Estrategia general para las lesiones raquídeas intradurales

Casi todas las lesiones raquídeas intradurales son abordadas por medio de una hemilaminectomía en el nivel correspondiente. La laminectomía solamente se utiliza en aquellas lesiones, donde el objetivo más importante es la descompresión del canal espinal, ya que la lesión no puede ser resecada apropiadamente, por ejemplo los lipomas, o la mayoría de los gliomas. La desventaja de la hemilaminectomía puede ser una menor exposición lateral de la duramadre en el lado contralateral, pero con la resección parcial de la base de la apófisis espinosa y la inclinación apropiada tanto del microscopio como de la mesa quirúrgica, se puede obtener una buena visualización de toda la lesión.

El trabajo más difícil siempre que se está abordando una lesión raquídea intradural es determinar la localización cráneo-caudal exacta de la lesión. El contar las apófisis espinosas por palpación es un método inexacto y conlleva fácilmente al nivel equivocado. La fluoroscopia intraopera-

toria con arco en "C" es una buena alternativa para determinar el nivel adecuado. Desafortunadamente, esta funciona solamente en las regiones cervicales y lumbares. En la columna torácica preferimos marcar el nivel apropiado mediante la inyección con azul de metileno previo a la intervención quirúrgica. Esto se lleva a cabo por el radiólogo en la sala de imagenología. Después de la identificación de la apófisis espinosa, se coloca una aguja y se inyecta una pequeña cantidad de azul de metileno para marcar la apófisis espinosa deseada. La marca se debe realizar preferiblemente el mismo día de la cirugía, ya que con el tiempo el colorante tiende a extenderse en los tejidos circundantes. Intraoperatoriamente la marca azul se utiliza para orientarse.

En los tumores extraaxiales (meningiomas, schwannomas o neurofibromas) ambicionamos a una resección tumoral completa, dejando intactas la médula y todas las raíces nerviosas. En los schwannomas, el tumor típicamente se origina de una de las raíces dorsales, la raíz sensitiva. Aunque intentamos preservar este nervio en lo posible, en la mayoría de casos no se puede disecar del tumor, por lo que el tumor es extirpado conjuntamente con el nervio. Afortunadamente, esto raras veces produce nuevos déficits. La razón es que probablemente el nervio afectado haya perdido la función tiempo atrás y ésta se haya distribuido entre las raíces nerviosas adyacentes. En los meningiomas raquídeos el objetivo es la resección completa, pero no resecamos la duramadre del lugar de origen tumoral, esta solamente se coagula con pinzas de bipolar. En nuestra experiencia, esta alternativa de manejo no incrementa la tasa de recurrencia.

En los tumores raquídeos intraaxiales la naturaleza histológica de la lesión determina nuestra estrategia. En los ependimomas uno puede encontrar un límite que permita la separación del tumor del tejido normal. Sin embargo, la mayoría de los gliomas espinales crecen infiltrativamente sin ofrecer algún borde adecuado, así que

una descompresión interna con buena toma de muestras histológicas más la descompresión del canal raquídeo es todo lo que se puede conseguir. Los lipomas, aunque aparecen con límites claros en las imágenes preoperatorias de RM, cuando se les trata de resecar son extremadamente viscosos, casi como pegamento, están estrechamente adheridos a la médula y a las raíces nerviosas circundantes, inclusive algunos de los nervios pueden estar inmersos dentro del tejido tumoral. Por esto, la mayoría de los lipomas no pueden ser resecados completamente sin causar daño importante al tejido nervioso circundante. La monitorización neurofisiológica es útil en operaciones de tumores raquídeos intraaxiales y a veces también en los tumores extraaxiales.

En las MAVs raquídeas y las FAVDs intentamos tratar la lesión primero con medios endovasculares. Si esto no resulta satisfactorio, la siguiente opción es la resección microquirúrgica. El objetivo es similar a la cirugía intracraneal, obliterar las estructuras vasculares patológicas dejando intacta la vasculatura normal. En estas lesiones planificamos una exposición dural con mayor margen cráneo-caudal que en los tumores, esto es importante para poder evaluar la configuración anatómica de toda la lesión desde el inicio. La angiografía con ICG por lo general es útil para distinguir los diferentes vasos. La misma estrategia se aplica a todas las lesiones vasculares raquídeas, intentamos resecarlas completamente sin lesionar las estructuras neurovasculares circundantes.

6.9.2. Posicionamiento

El posicionamiento para las lesiones raquídeas intradurales varía dependiendo del nivel de la lesión. Siempre hay dos objetivos: (1) tener un ángulo de trabajo óptimo; y (2) mantener el campo quirúrgico bien por encima del nivel cardíaco con mínima obstrucción del flujo venoso. El último punto es muy importante para reducir el sangrado intraoperatorio al mínimo.

Para las lesiones cervicales el paciente es colocado en posición prona con la cabeza fija por el cabezal (Figura 3-7). El cuello se flexiona un poco hacia delante y la cabeza se eleva por encima del nivel cardíaco. La mesa es colocada en la posición anti-Trendelenburg y las rodillas son flexionadas para evitar que el paciente se desplace en dirección caudal. Dos almohadas rígidas son ubicadas longitudinalmente de manera paralela, debajo el tórax con un espacio de 10 cm entre ambas. Estas pretenden disminuir la presión intraabdominal, ayudar en el movimiento del diafragma, disminuir la presión de ventilación y aumentar el retorno venoso. El neurocirujano se coloca al lado del paciente trabajando desde el lado ipsilateral de la lesión.

Para las lesiones torácicas y lumbares preferimos utilizar la posición de rodillas también llamada "rezando a la Meca" (Figura 3-9 - página 60). La ventaja de esta posición en comparación con la posición prona es que el área quirúrgica puede ser ubicada más alta que el resto del cuerpo manteniendo la presión venosa más baja, lo que resulta en menos sangrado intraoperatorio. Los pacientes mayores con enfermedades concomitantes pueden no tolerar la posición de rodillas, por lo que en su lugar se debe utilizar la posición prona normal. Inclusive para las lesiones en los niveles T1 y T2 la posición prona puede ser suficiente. La posición de rodillas comienza por colocar al paciente en posición prona, con los tobillos colgando sobre el borde caudal de la mesa quirúrgica. A continuación una persona mantiene los tobillos o las rodillas fijos en su lugar, mientras dos personas levantan el dorso superior hacia arriba y atrás. A no ser que las extremidades inferiores se mantengan fijas durante este paso, el paciente se resbalará caudalmente por la mesa quirúrgica. Una almohada alta y semi-rígida, especialmente diseñada, es colocada por debajo del esternón para apoyar toda la parte superior del cuerpo. Esta almohada debe ser diseñada de tal manera que deje colgar el vientre libremente para mantener la presión abdominal baja. En la posición final las rodillas y las caderas deben estar al mismo nivel y alineadas en un

ángulo aproximado de 70°-80°. Un soporte tipo trapecio es colocado para mantener los glúteos en su sitio. El paciente no debe estar sentado en este soporte; más bien el peso del cuerpo debe ser distribuido igualmente entre el esternón, las rodillas y los glúteos. Colocar las rodillas en demasiada flexión impide el retorno venoso de los muslos pudiendo ocasionar una trombosis venosa. Los soportes laterales son ajustados a continuación para evitar que las rodillas se desplacen hacia los lados. Una almohada blanda se puede colocar debajo de los tobillos para evitar compresión con el borde de la mesa. Los brazos son colocados hacia delante y apoyados con soportes a almohadas, de tal manera que los omóplatos no están levantados ni colgando. La región del plexo braquial debe dejarse sin compresión. La cabeza puede ser dejada en una posición neutra y recta o girada hacia un lado. Almohadas especiales son diseñadas para este fin, pero hasta una almohada clásica en forma de dona funciona bien. Lo importante es asegurarse que el cuello no esté colgando o muy girado. Un número apropiado de almohadas blandas se utiliza para conseguir la posición óptima de la cabeza. Una vez obtenida esta, uno tiene que confirmar que los párpados estén cerrados y que haya una distribución uniforme de presión sobre la cara. La cabeza no debe soportar el peso extra del cuerpo. Finalmente, toda la mesa es inclinada de tal manera que en el lugar del abordaje planeado la espalda esté casi horizontal.

No utilizamos heparina de bajo peso molecular para prevenir la trombosis venosa durante la posición de rodillas, como parece ser el estándar en algunos otros departamentos. A pesar de esto, el riesgo de complicaciones tromboembólicas no ha sido más alto en nuestros pacientes.

6.9.3. Abordaje

Con el paciente posicionado, se identifica el nivel apropiado para el abordaje. Para la columna cervical y lumbar esto se puede lograr fácilmente con el arco en "C". Para lesiones dorsales

navegamos de acuerdo a la marca previamente colocada con azul de metileno. Se planifica una incisión longitudinal en línea media. La longitud de la incisión varía dependiendo del tamaño de la lesión, especialmente de la longitud cráneo-caudal de la lesión. En pequeñas lesiones una incisión de 2 a 3 centímetros es suficiente, en las lesiones más grandes tendrá que ajustarse de acuerdo a lo que se necesite. La cantidad de grasa subcutánea también afecta al abordaje, en pacientes obesos con una distancia más larga hasta el canal raquídeo, la exposición tiene que ser algo más extensa.

Luego de la incisión en la piel se penetra en la grasa subcutánea. Preferimos utilizar diatermia para una disección lineal y penetrante. La herida es separada y mantenida bajo tensión con un retractor. Es mejor llevar a cabo una hemostasia meticulosa durante todo el abordaje, ya que esto evita el sangrado que pudiera obstruir el campo quirúrgico, además que favorece el cierre rápido, ya que no se tiene que dedicar tanto tiempo para localizar todos los pequeños sitios de sangrado. Debajo de la grasa subcutánea encontramos la fascia y las apófisis espinosas. Una vez que se hayan identificado una o varias apófisis espinosas, el nivel es comprobado nuevamente con fluoroscopia y se realiza el abordaje. En caso que se haya utilizado azul de metileno, se va a distinguir la apófisis objetivo por el color.

Durante la hemilaminectomía, abrimos la fascia muscular en línea media por el borde ipsilateral de las apófisis espinosas. A continuación seguimos la pared lateral de la apófisis espinosa, mientras disecamos las adherencias musculares paravertebrales con diatermia hasta llegar a la lámina de la vértebra. A continuación se expone en dirección lateral hasta el nivel del pedículo. En dirección cráneo-caudal la exposición se adaptará conforme a la longitud de la lesión.

Uno de los retos al realizar la hemilaminectomía de múltiples niveles es seleccionar un sistema óptimo de retracción. Si la lesión es tan pequeña, que una hemilaminectomía de uno o

dos niveles es suficiente, se puede utilizar el retractor que se utiliza para microdissectomía. Hay varios diseños disponibles, nosotros preferimos utilizar el set de Caspar. Pero para hemilaminectomías más grandes aún no hemos encontrado un retractor óptimo. Utilizamos el retractor con marco para laminectomía, que es muy potente, pero a menos que se coloquen las hojas de manera óptima, la hoja de la línea media puede obstruir el ángulo de trabajo.

Una vez que las láminas adecuadas han sido expuestas, procedemos a realizar la hemilaminectomía. Esta se realiza con una fresa cortante de alta velocidad. Si se sospecha que el hueso se encuentra muy adelgazado, iniciamos el fresado con una fresa diamantada, de lo contrario la corteza y el hueso esponjoso se remueven con la fresa cortante antes de cambiar a fresa diamantada. Dejamos solamente una capa de hueso muy fina adherida al ligamento amarillo. Esta fina capa de hueso se remueve junto con el ligamento amarillo con gubia de Kerrison para exponer la duramadre. Es importante extender la exposición más allá de la línea media removiendo por fresado la parte mediobasal de la apófisis espinosa

Con la duramadre expuesta, a veces la lesión ya es visible a través de la duramadre parcialmente transparente. En caso de FAVDs, uno debe poder ver las venas epidurales congestionadas. Antes de abrir la duramadre, colocamos Surgicel® a lo largo de los bordes de la exposición para prevenir sangrado venoso del espacio epidural. La duramadre se abre de manera lineal y longitudinal. Primero hacemos un pequeño corte con microtijeras, a continuación un microgancho es insertado en la apertura y desplazado tanto craneal como caudalmente, para abrir la duramadre a lo largo de sus fibras longitudinales.

La aracnoides es dejada intacta durante esta fase. La duramadre se eleva con múltiples puntos de sutura, que la mantienen bajo tensión. Finalmente, se abre la membrana aracnoidea de la misma manera longitudinal y se puede fijar al borde dural con un hemoclip.

6.9.4. Disección intradural

La disección intradural depende enteramente de la lesión. Un factor común es el uso del microscopio con gran magnificación debido al tamaño pequeño de las estructuras. También se suele cambiar el aspirador por uno de un calibre más pequeño y por lo general se utilizan pinzas de bipolar con punta fina. La resección de la lesión debe ser planeada de tal manera que las estructuras nerviosas normales sean manipuladas lo menos posible. En los tumores extraaxiales devascularizamos primero el tumor y luego intentamos separarlo de todas las estructuras circundantes antes de resecarlo. En los tumores intraaxiales primero descomprimos el tumor antes de buscar el posible borde tumoral, como en el caso de los ependimomas. Todos los puntos de sangrado deben ser resueltos inmediatamente. Inclusive una pequeña cantidad de sangre oscurece fácilmente la visión del campo quirúrgico profundo y estrecho.

6.9.5. Cierre

Una vez que la lesión ha sido reseçada, se cierra la duramadre en un solo plano. Esto puede ser realizado con sutura continua (por ejemplo Prolene 6-0 ó 7-0) o con AnastoClips, originalmente desarrollados para la anastomosis vascular. No cerramos la aracnoides como una capa aislada. Posteriormente el cierre dural es sellado con fibrina. En la capa muscular se realiza hemostasia muy prolija. La fascia muscular se cierra en un solo plano con puntos separados de sutura gruesa. A continuación la capa subcutánea y posteriormente la piel, por separado. No utilizamos drenajes y no hay restricciones en relación a la movilización.



7. FORMACIÓN NEUROQUIRÚRGICA, EDUCACIÓN E INVESTIGACIÓN EN HELSINKI

7.1. RESIDENCIA DE NEUROCIRUGÍA EN HELSINKI

7.1.1. El programa de residencia

El Departamento de Neurocirugía de Helsinki es la unidad más grande para la formación de neurocirujanos en Finlandia, donde hay en total cinco departamentos neuroquirúrgicos a lo largo de todo el país, cada departamento asociado con hospitales universitarios en diferentes ciudades. Un profesor, varios profesores asociados y un profesor asistente junto con neurocirujanos de planta son responsables de la formación de residentes en un programa que tiene una duración de 6 años. Se siguen las recomendaciones de la UE referentes al número de procedimientos requeridos. Todos los residentes tienen un mentor asignado para los diferentes campos de la neurocirugía, rotando cada 6 meses. Además de los 4.5 años de neurocirugía, los residentes deben hacer 3 meses de neurología, 3 meses de cirugía, 9 meses de práctica general y los 3 meses restantes neuroanestesiología o investigación. Para llegar a ser un neurocirujano certificado (*Board-Certified*) se debe aprobar el examen nacional, que hace al neurocirujano automáticamente elegible para la EU. El llamado examen EANS al final del programa de formación de 4 años de la EANS (Asociación Europea de Sociedades Neuroquirúrgicas; por sus siglas en inglés) es recomendado a todos los residentes o neurocirujanos jóvenes, pero en este momento no es obligatorio.

Lista de residentes formados durante el tiempo del Prof. Hernesniemi:

Jussi Antinheimo, MD PhD
 Jari Siironen, MD PhD
 Atte Karppinen, MD
 Joona Varis, MD
 Nzau Munyao, MD
 Matti Wäänänen, MD
 Kristjan Väärt, MD
 Esa-Pekka Pälvimäki, MD PhD
 Johanna Kuhmonen, MD PhD
 Riku Kivisaari, MD PhD
 Minna Oinas, MD PhD
 Martin Lehecka, MD PhD
 Aki Laakso, MD PhD
 Emmanouil Chavredakis, MD
 Miikka Korja, MD PhD
 Juri Kivelev, MD PhD
 Koroknay-Pál Päivi, MD PhD
 Anna Piippo, MD PhD
 Johan Marjamaa, MD PhD
 Juhana Frösen, MD PhD

Disertación Académica del Dr. Martin Lehecka (a la derecha), con el Prof. Robert F. Spetzler, como oponente (a la izquierda), y el Prof. Juha Hernesniemi, como supervisor (en medio).

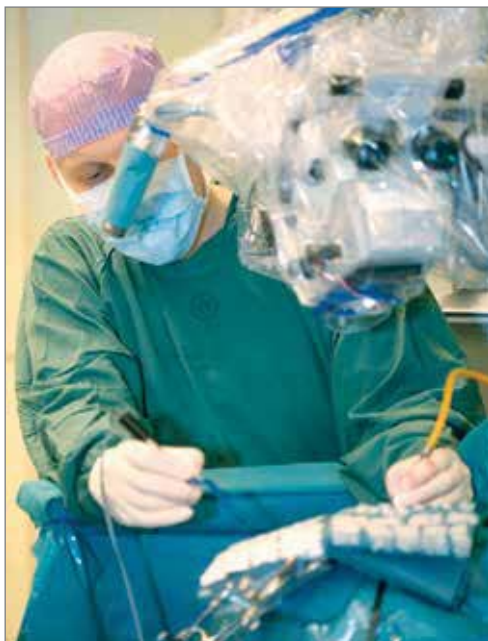7.1.2. Cómo llegar a ser Neurocirujano en Helsinki – los años de residente

por Aki Laakso

En realidad es bastante difícil entender por qué alguna persona quisiera ser neurocirujano. Casi todos los días uno se expone voluntariamente, inclusive ansiosamente, ante situaciones donde tú actuar puede determinar la calidad de vida – o incluso la diferencia entre vida y no vida – de otro ser humano. Cuando miro a mis colegas aquí en Helsinki, veo una variedad extremadamente amplia de diferentes personalidades; desde un tipo quieto, modesto y filosófico hasta los conocedores extrovertidos y ostentosos de los deportes extremos. Lo que todos tienen en común, sin embargo, es que cada uno parece amar lo que está haciendo.

Probablemente el camino que tomé hacia una residencia neuroquirúrgica no fue el camino típico. Yo era una persona algo mayor, tenía 32 años cuando comencé mi formación, había pasado años haciendo investigación después de la escuela de medicina. Mi campo de investigación siempre fueron las neurociencias, pero el hacer agujeros en la cabeza de otros era algo que parecía muy lejano, como a años luz. Siento la mayor admiración por la ciencia y los científicos y si una o dos cosas hubieran sucedido de manera diferente en mi vida, todavía podría conseguir mi dosis diaria de jugar con las neuronas en el laboratorio y no en sala de operaciones. En el año 2003, no obstante, tomé la decisión de poner en uso la educación recibida en la escuela de medicina y ser nuevamente médico.

Entonces, ¿por qué neurocirugía? A veces me gusta responder con la historia de una encuesta, en la cual a un gran número de mujeres americanas se les pidió votar por la profesión más sexy que un hombre pudiese tener. Los pilotos de carrera resultaron ser los más deseados, mientras que los neurocirujanos fueron los segundos en la lista. Considerando que soy muy alto para entrar en un auto de carreras, no



Dr. Aki Laakso

tuve otra opción que ... (Aunque escuchada por muchos, la historia en sí debe ser una leyenda urbana, ya que nadie en los EEUU da un camino por las carreras de Formula Uno y me resultaría difícil creer que muchas chicas americanas consideren a los pilotos de NASCAR, tan deseables...). Sin embargo, para mí la verdadera respuesta es doble: el cerebro humano y la conciencia surgiendo dentro de este, siendo los más grandes misterios de la biología moderna (el cerebro es casi el único órgano que yo considero lo suficientemente interesante como para dedicarle mi carrera – quién llamaría al riñón o al intestino como "grandes misterios de la naturaleza", aunque ¿ciertamente son pequeños milagros de la evolución?); y mi deseo de formarme en una profesión donde pueda hacer algo útil haciendo uso de habilidades manuales y conocimientos que sólo pocas personas en la sociedad tienen.

Cuando empecé la residencia, mi experiencia previa en medicina venía de dos disciplinas que son muy diferentes a la neurocirugía: psiquiatría y neurología. Lo que une a las tres, sin embargo, es que todas ellas tienen que ver

sobre como tratar los cerebros de las personas. Para mi generación, la residencia de 6 años en Finlandia consistía de 4,5 años de neurocirugía, un total de un año de neurología y alguna otra disciplina quirúrgica que no fuera neurocirugía y seis meses de prácticas generales en un centro de salud municipal (el motivo de esto último tiene todo que ver con políticas sociales y nada que ver con la formación propia en sí). Muchas personas al principio me preguntaron como me atrevía a comenzar una residencia neuroquirúrgica sin ninguna experiencia quirúrgica previa y no escondieron su escepticismo inicial cuando les respondí que no compartía sus preocupaciones; pensaba que algunos conocimientos de neurología clínica probablemente serían más importantes y útiles que saber como extirpar apéndices. Hoy en día, después de haber completado mi programa de residencia, que también incluyó tres meses de cirugía plástica (lo cual, por cierto, fue un periodo bastante útil), todavía pienso de la misma manera. Los procedimientos neuroquirúrgicos, especialmente aquellos que realizas durante tu formación temprana, son tan diferentes de cualquier cosa que aprenderías en cualquier otra especialidad quirúrgica, que de cualquier modo todavía no considero tan importante intentar y alcanzar mucha experiencia en alguna otra disciplina quirúrgica antes de iniciar la residencia neuroquirúrgica. No obstante, los conocimientos básicos y la comprensión de los signos, síntomas y enfermedades neurológicas fue una ayuda enorme, por lo menos para mí.

Un día típico de un residente en el departamento comienza alrededor de las 7.45 AM con la visita a los pacientes hospitalizados con un neurocirujano de base y las enfermeras. Ya que el número actual de médicos permite la presencia de dos o tres especialistas y residentes en cada planta, el residente raras veces tendrá la responsabilidad de más de una docena de pacientes. El papeleo suele ser el trabajo del residente, pero su cantidad se maneja fácilmente (que puede ser difícil de creer para alguien que no haya observado el montón de

fichas clínicas interminables, que algunos de nosotros hemos podido crear en algún momento durante nuestra especialización). Las visitas son rápidas y eficaces (en comparación a las visitas de 3-4 horas que muchos de nosotros hemos sufrido en los departamentos de neurología) y en general hay tiempo para la primera taza de café de la mañana antes de la reunión de radiología que inicia a las 8.30 AM. Las reuniones de radiología, donde todos los estudios realizados el día anterior son presentados, son increíblemente educativas y hasta en ocasiones entretenidas. Ver los resultados de tu propia intervención quirúrgica con la presencia de tus colegas, puede conducir a un estado emocional de profunda satisfacción y gratificación o a una amarga auto-tortura y humillación; ambos extremos sirven para hacerte un mejor cirujano. De vez en cuando el debate sobre un caso en particular se puede exacerbar, pero especialmente los residentes jóvenes lo hacen con prudencia cuando recuerdan las palabras del Dr. Pentti Kotilainen: "Un buen residente tiene orejas grandes y la boca pequeña!"

Alrededor de las nueve en punto, la gente comienza a retirarse a sus actividades diarias. Muchos van al quirófano, pero a lo mejor dos veces al mes un pobre residente tiene que enfrentarse a la asignatura más temida de todas: la consulta externa. Si pasa a ser "la consulta externa del residente", que en su mayoría consta de visitas de seguimiento de pacientes con traumatismos o derivaciones, sin pacientes referidos que vienen a su primer consulta; uno podría felicitarse a sí mismo ya que el día será probablemente corto y bastante agradable. Sin embargo, muy a menudo, el desafortunado residente se encuentra sustituyendo a un neurocirujano de base, enfrentándose a una multitud de pacientes con neurinomas del acústico bilaterales, gliomas de bajo grado con crecimiento difuso, cavernomas de tronco cerebral, malfuncionamiento de estimuladores cerebrales profundos, fallas en la fijación de columna lumbar y fístulas arteriovenosas espinales. Supongo que este problema permanecerá mientras que

la lista de espera para las consultas externas sea de dos a tres meses, como es ahora, y no siempre se pueda tener en cuenta la ausencia de un neurocirujano de base en el momento que se da las citas a los pacientes. Por supuesto, los neurocirujanos de base ayudarán y se les consultará acerca de los pacientes difíciles, pero muchas veces la situación es frustrante tanto para el residente como para el paciente.

Afortunadamente, incluso después de dos o tres días de consultas externas, el residente todavía tiene veinte días de buenas y felices cosas para hacer cada mes: operaciones. Cada residente que ha sido elegido para la residencia tendrá a un neurocirujano de base como mentor designado rotando en ciclos de seis meses. El residente puede y debería asistir a todas las operaciones realizadas por su mentor, lo que usualmente significa un gran asiento en primera fila para ver toda la acción: todos nuestros microscopios son equipados con oculares de alta calidad para el asistente, permitiendo al neurocirujano y al asistente compartir la misma visualización con el mismo aumento. La sensación de profundidad no es comparable a la obtenida con los oculares principales, pero la vista aún así es magnífica. Seguir entre 7 a 8 diferentes especialistas durante tu residencia te da un gran armamento de trucos y consejos para construir tu propia técnica y estilo quirúrgico. El tutor es también el primero con quien consultar tus propios casos y si es necesario, te respaldará en quirófano en caso que necesites dirección o ayuda.

Sí, mencioné casos propios. Ninguna ley en Finlandia prohíbe a un residente operar independientemente. Una vez que has aprendido un determinado procedimiento lo suficientemente bien, enseñado por especialistas o por residentes con más experiencia, es común que los residentes puedan operar solos, inclusive durante la noche cuando el residente de guardia se encuentra solo en el hospital. Personalmente a mí me gustó mucho esto y creo que a los demás también. Esto enseña responsabilidad, habilidad para tomar decisiones de manera indepen-

diente y crea fortaleza o "sisu", cuando ante cada pequeño obstáculo no puedes pasar inmediatamente los instrumentos a alguien con más experiencia. Lo cual no quiere decir que la norma del departamento sea exponer a los pacientes a un riesgo innecesario o dejar que los residentes con poca experiencia lleven a cabo cualquier idea absurda que ellos piensen podría ser "una gran idea". Hay un estímulo muy fuerte que favorece un umbral extremadamente bajo para consultar con alguien de más experiencia, de día o de noche. Si cometes algún error estúpido sin consultar a nadie, puedes estar seguro que recibirás retroalimentación más temprano que tarde. Si tienes la sensación que el especialista no te está dando una respuesta directa o se niega a lavarse para ayudarte en la operación, es probable que conozca tus límites, confíe plenamente en ti (inclusive si tú no confías) y te este motivando a pensar y actuar de manera independiente. Una gran cantidad de trucos quirúrgicos, especialmente durante la primera fase de la residencia, también proviene de las experimentadas instrumentistas. Nuestras enfermeras de quirófano son profesionales dedicadas a asistir únicamente en intervenciones neuroquirúrgicas, algunas de ellas con décadas de experiencia que han observado miles de operaciones. Un residente listo debería mostrarles el máximo respeto y escuchar atentamente los valiosos consejos que ellas puedan ofrecer. La misma realidad se aplica también para nuestras experimentadas enfermeras de la UCI neuroquirúrgica y de las salas de hospitalización, su "ojo clínico" a menudo supera fácilmente al del joven residente: ¡por favor escucha lo que ellas tienen que decir y aprende!

El número y la diversidad de operaciones que uno puede realizar durante los años de residente depende obviamente mucho del residente, pero el número total de operaciones fácilmente alcanzará varios cientos. Durante la primera mitad del periodo de residencia, probablemente aprenderás a colocar derivaciones, casos de traumatismo craneoencefálico y algunas operaciones sencillas de raquis o tumores. Durante

la segunda mitad, tu repertorio probablemente se extienda a gliomas más difíciles, pequeños meningiomas, algunas craneotomías de fosa posterior, cirugía espinal más sofisticada (aunque probablemente no instrumentaciones espinales extensas) y a lo mejor algunos tumores espinales. Por supuesto, desde un punto de vista general, adquirirás más experiencia y más casos, todo ello conduciendo hacia mejores resultados, una técnica quirúrgica más elegante, operaciones más rápidas y mayor confianza en ti mismo... hasta encontrar tu primera severa complicación e inmediatamente pasar a sentirte miserable, rebobinando todo hacia el punto de partida. Afortunadamente, si, o mejor dicho, cuando esto sucede, existe el apoyo de los colegas y desde el punto de vista de su propia experiencia, entienden que no hay espacio para acusaciones ni cinismos, pero definitivamente es deseable una reevaluación constructiva del caso y las circunstancias en que ocurrió.

Una parte importante de la experiencia quirúrgica durante el periodo de residencia se adquiere durante los turnos de guardia, que suelen ser dos o tres veces por mes (los turnos de guardia son compartidas por ocho residentes y tres o cuatro especialistas jóvenes). Las guardias pueden ser realmente tranquilas o puedes terminar respondiendo docenas de llamadas telefónicas, haciendo siete operaciones y luchando por encontrar un pequeño espacio para poder ir al baño. Las guardias realmente no son de temer, incluso para los residentes jóvenes con menos experiencia. Siempre tendrás a un neurocirujano de base respaldándote, tan sólo a una llamada telefónica de distancia, un anestesiólogo estará de guardia contigo exclusivamente para pacientes neuroquirúrgicos y recibirás apoyo del personal de enfermería que suele tener experiencia. Probablemente también ya has sido "residente de guardia durante el día" en más de varias ocasiones antes de hacer los turnos de guardia por la noche, lo cual te da la oportunidad de entrenarte de forma segura cuando tienes a tus colegas a la mano dispuestos a ayudarte.

No puedes llegar a ser un buen neurocirujano sólo operando, sin adquirir conocimientos teóricos muy sólidos. Todos los residentes formados en Helsinki asistirán al ciclo de cuatro años de cursos de formación de la EANS y muchos residentes más jóvenes todavía no elegibles para los cursos de la EANS van a los cursos de Beitostølen organizados por la sociedad Escandinava de Neurocirugía. La Sociedad Neuroquirúrgica Finlandesa también organiza un curso anual de dos días para todos los residentes finlandeses. El departamento tiene un programa semanal de reuniones y lo más probable es que allí tendrás que realizar un par de presentaciones estando en el programa de residencia. Por supuesto tienes que leer y finalmente, cuando desees tomar el examen final para obtener tu certificación tendrás que leer y leer mucho.

Tomando todo en consideración, puedo decir con honestidad que Helsinki ha sido un gran lugar para pasar mis años de residente. El ambiente en el departamento es realmente cordial y de apoyo, la extensa área de cobertura de pacientes, asegura un flujo constante de casos raros, así como un gran número de pacientes con patologías comunes. La presencia continua de visitantes extranjeros y de otros departamentos universitarios finlandeses asegura que "el modo doméstico de hacer las cosas" sea todo el tiempo susceptible a una influencia nueva, observación crítica y diferentes puntos de vista. Y, si tienes inclinación en hacer investigación, también obtendrás mucho apoyo para ello.

7.2. FORMACIÓN ACADÉMICA E INVESTIGACIÓN

7.2.1. Programa de doctorado (PhD)

En Helsinki y Finlandia, existe una larga tradición de completar una tesis doctoral antes, durante, o después del programa de residencia. Hoy en día, esto incluye la publicación de 3 a 4 artículos en revistas internacionales revisadas por expertos, pasar más o menos 200 horas de clase y escribir y defender una tesis de doctorado. El tema puede ser básico o de investigación clínica, o ambos combinados. De los 19 neurocirujanos en Helsinki, 17 tienen un título de MD PhD. La cuarta parte de los médicos Finlandeses son MD PhD. Típicamente, un periodo del postdoctorado se invierte en investigación o en práctica clínica en algún laboratorio o departamento de neurocirugía reconocido fuera de Finlandia para ampliar los horizontes y obtener habilidades especiales para traerlas de vuelta a casa.



Dr. Johan Marjamaa

7.2.2. Haciendo una tesis doctoral en Helsinki, mi experiencia

por Johan Marjamaa

En Finlandia para un médico es común hacer una tesis doctoral; en la Universidad de Helsinki un 65% de todos los MDs lo hacen. Con el fin de poder aspirar a una buena posición en el hospital universitario, creí también que era necesario hacer una. Como estudiante de medicina de cuarto año aún no estaba muy seguro de mi campo de interés, pero me entusiasmé mucho cuando escuché que el Grupo de Investigación de Neurocirugía estaba reclutando nuevos miembros. Sin duda alguna, actualicé mi CV, escribí una solicitud detallada y la envié al Profesor Juha Jääskeläinen, quien era el líder del grupo en ese entonces (antes de llegar a ser el Jefe del Departamento de Neurocirugía en Kuopio). Hasta la fecha desconozco por cual criterio fui elegido, pero más tarde escuche que hubo varios otros candidatos. También fue reclutada

una estudiante más joven, Riikka Tulamo. En aquel momento el grupo estaba conformado por los Profesores Juha Jääskeläinen y Juha Hernesniemi, los Doctores Mika Niemelä y Marko Kangasniemi y los estudiantes de PhD Juhana Frösen y Anna Piippo.

Después de seis meses nos asignaron nuestros propios proyectos. Riikka estaba ayudando a Juhana a estudiar la inflamación en la pared de los aneurismas de las muestras tomadas por el Prof. Hernesniemi durante las cirugías. El interés especial de Riikka vino a ser la activación del complemento en la pared aneurismática. Mi proyecto se planeó para desarrollar aún más los métodos de los tratamientos endovasculares en nuestro recién establecido modelo aneurismático en ratas y para mejorar los métodos de estudio por imágenes con RM de aneurismas experimentales. Estaba emocionado por el proyecto, porque me daba la oportunidad de empezar a adquirir habilidades microquirúrgicas además de aprender sobre el enfoque científico y el pen-

samiento, así como aprender a escribir manuscritos, estadística y otros métodos científicos.

El título de mi tesis se convertiría en "*Modelo microquirúrgico de aneurisma en ratas y ratones: desarrollo del tratamiento endovascular y optimización de las imágenes por resonancia magnética*". Durante los años hice más de cien microanastomosis y coloqué coils a los aneurismas experimentales que luego fueron seguidos con una RM de 4,7 Tesla para animales del laboratorio.

Técnicamente hablando, para la tesis de doctorado, se necesita completar de tres a cuatro manuscritos sobre el tema. El libro de tesis consta de revisión de literatura, la presentación y discusión de los propios resultados y la reimpresión de los manuscritos. Por otro lado, se necesita participar en cursos sobre métodos de investigación y asistir a reuniones, así como presentar sus propios resultados. El proyecto suele tomar más o menos cinco años de trabajo a tiempo completo. El libro de tesis finalmente es revisado y criticado por dos expertos, que son profesores especializados en el tema. Al final hay una defensa pública en la cual el estudiante de doctorado defiende su tesis contra un oponente, un respetado profesor quién por lo general viene del extranjero. La fiesta de celebración después de la defensa, en honor al opositor, se llama "Karonkka". Esta parte importante y a menudo anticipada del proyecto se cancela raras veces, ya que muy pocas disertaciones doctorales son rechazadas durante el momento de la defensa.

Debido a que simultáneamente estaba estudiando y trabajando la mayor parte del tiempo en el hospital, me tomó seis años completar mi tesis de doctorado. Durante los dos primeros años era aún estudiante de medicina, por lo que durante aquel tiempo sólo podía hacer investigación durante las tardes y los fines de semana. Pero, debido a que la facultad de medicina apreciaba mucho la investigación entre los estudiantes, también se me concedieron las tardes de los

miércoles para ser dedicadas a este propósito. El trabajo no retrasó mis estudios, aunque es bastante frecuente que los estudiantes tomen tiempo libre de la escuela de medicina si simultáneamente están realizando investigación.

Las instalaciones del laboratorio ubicadas en el Biomedicum de Helsinki son excelentes, el laboratorio está dentro del área del campus del hospital y siempre era posible visitarlo aunque fuera por cortos periodos de tiempo. La colaboración con otros grupos es fácil debido a un ambiente relajado con buenas relaciones y de mente abierta, pero también debido a que las instalaciones están diseñadas de una manera libre, con espacios abiertos en el laboratorio, varias salas de reuniones y áreas sociales. Considerando que por lo general los días eran largos y los experimentos terminaban por la tarde o por la noche, era necesario tener un buen alojamiento. A poca distancia del área del campus y del Biomedicum se ubican convenientemente departamentos bastante nuevos y asequibles (¡con saunas!) para estudiantes de doctorado.

Después de mi graduación trabajé de tiempo completo durante un año en el laboratorio. El financiamiento dentro del Grupo de Investigación de Neurocirugía era organizado de manera excepcional. La mayoría de los estudiantes de doctorado en otros grupos no recibían ningún salario, tenían que obtener pequeñas becas personales.

En enero del 2006 comencé como residente en el Departamento de Neurocirugía de Helsinki. Como miembro del grupo de investigación ya me había familiarizado con la mayoría del personal en el departamento. Durante los próximos tres años trabajé en el departamento pero simultáneamente estaba haciendo investigación. El departamento fomenta la investigación e hizo posible para mí tomar 1 - 2 meses de cada año para mi proyecto.

Finalmente después de seis años, en mayo del 2009, llegó el día que había estado esperando

ansiosamente, el día de la disertación y Karonkka. Después de finalizar el trabajo científico, nunca pude imaginar cuanto todavía quedaba por hacer durante los últimos meses antes de la disertación. Todo el trabajo administrativo, la impresión del libro, la reimpresión del libro, la organización de la fiesta de Karonkka y por supuesto, la preparación de mi presentación y la defensa. La noche anterior a mi defensa estaba programada para preparaciones menores, pero terminé decorando el lugar de la fiesta de Karonkka hasta tarde por la noche. La disertación quedó en mi mente más bien como una experiencia agradable. Mi opositor, el Profesor Fady Charbel, hizo un excelente trabajo comentando mis resultados y discutiendo el tema, así como los futuros objetivos conmigo. Me siento honrado por la forma tan relevante en la que él se había preparado. A mi disertación asistieron familiares, amigos, así como personal del hospital y los colaboradores del laboratorio. La fiesta de Karonkka se celebró en una atmósfe-

ra agradable con un clima espléndido. Solamente un invitado fue llevado a urgencias, teniendo una buena recuperación.

He tenido el privilegio de trabajar en el Departamento de Neurocirugía de Helsinki y en el Grupo de Investigación de muchas formas. El ambiente internacional con cientos de visitantes cada año es muy estimulante y desde un inicio se me dio la oportunidad de viajar a reuniones internacionales para presentar mis resultados. En aquellas reuniones no necesitaba ponerme nervioso ya que previamente había discutido mi trabajo con muchos profesores de prestigio que habían visitado el departamento en casa. Además de respetados profesores, Helsinki también fue y es visitado por muchos prometedores neurocirujanos jóvenes que llegan de todo el mundo. Creo que es muy valioso encontrar y discutir con colegas que más o menos están en la misma etapa de formación que uno.

Fellows and visitors September 2013				
2.9.2013				
Ferzat Hijazy (July 5, 2012 - December 31, 2013) Syria		Felix Göhre (October 1, 2012 – September 30, 2013) Germany		
Francisco Muñoz (November 1, 2012 - October 31, 2013) Chile		Hugo Andrade (February 12.2013 – January 16, 2014) Venezuela		
Ranjan Jena (April 20, 2013 – September 30, 2013) India		Makhkam Makhkamov (April 10, 2013- April 1, 2014) Uzbekistan		
Qian Zhou (August 13, 2013 –August 14, 2014) China		Chaiyot Siangprasertkij (July 1, 2013- June 30, 2014) Thailand		
Jianjun Sun (August 1, 2013- July 1, 2014) China				
August-October? Andreas Gruber USA	2.-8.9.13 Silvia Kubliková Czech Republic	1.8.-30.10.13 Yu-Gang Jiang China	2.-30.9.13 Melanie Kao Taiwan (FIMSIC)	11.-23.9.13 Burak Karaaslan Turkey
2.9-September Georgy Semenkov Russia	2.9-1.12.13 Nicolas Moliz Molina Spain	2.-7.9.13 Masahiro Indo Japan	14.-20.9.13 Hans-Joachim Hoff Germany	
15.-18.9.13 Wolfgang Börm Germany	15.-18.9.13 Elvira Peltonen Germany	15.-18.9.13 Gisa Andresen (ane.) Germany	15.-18.9.13 Nira Ginzal (nurse) Germany	15.-18.9.13 Karola Jordan (nurse) Germany
15.-18.9.13 Blerta Kamberi (nurse) Germany	31.7-14.9.13 Christina Barrena Spain	30.9-4.10.13 Paula Ypa Argentina	14.8-14.9.13 Abdolkarim Rahmianian Iran	2.-6.9.13 Wojciech Swiatnicki Poland
2.-6.9.13 Piotr Komunski Poland	16.-17.9.13 Nicole Hoff Germany	2.9.-December Aytac Akbasak Turkey	2.9-30.9.13 Christina Barriosa (FIMSIC) Spain	2.- 30.9.13 Yanik Zvono(FIMSIC) Israel

Figura 7-3. Lista de fellows internacionales y visitantes, Septiembre del 2013.

7.3. FELLOWSHIP MICRONEUROQUIRÚRGICO CON EL PROFESOR HERNESNIEMI

Fellowships están disponibles con el Prof. Hernesniemi para aprender técnicas microneuroquirúrgicas y/o realizar trabajo científico. Se recomienda hacer una visita corta de una semana para presentarse y ver el departamento antes de ser aceptado como *fellow*. A partir del 2010 se estableció un *Fellowship* de Aesculap - Hernesniemi por 6 meses y será anunciado dos veces al año en *Acta Neurochirúrgica* y *Neurosurgery*. También visitas más cortas son posibles desde una semana hasta tres meses, que en realidad son las más habituales. El financiamiento para visitas más cortas se debe organizar desde el país de origen. Alrededor de 200 neurocirujanos de todo el mundo visitan anualmente el Departamento de Neurocirugía de Helsinki. La mayoría de neurocirujanos formados en Helsinki durante el tiempo del Prof. Hernesniemi también han pasado un año como su *fellow* después de haber completado el programa de residencia.

Listado de fellows del Prof. Hernesniemi:

Hidetsugu Maekawa 2014-
 Rosalia Duarte 2014-
 Ahmad Hafez 2014-
 Mardjono Tjahjadi 2014-
 Antonio López González 2014
 Jianjun Sun 2013-2014
 Chaiyot Siangprasertkij 2013-2014
 Johan Marjamaa, MD, PhD 2013-
 Makhkam Makhkamov, MD 2013-2014
 Hugo Andrade, MD 2013-
 Ferzat Hijazy, MD 2012-
 Francisco Muñoz, MD 2012-2013
 Felix Göhre, MD 2012-2013
 Minna Oinas, MD, PhD 2012-2013
 Ranjan Jena, MD 2013
 Serge Marbacher, MD 2012
 Amit Chakrabarty, MD 2011
 Rafael Neira, MD 2011-2012
 Rossy Peña, MD 2011-2012
 Masaki Morishige, MD 2011-2012

Tetsuaki Sugimoto, MD 2011-2012
 Essam Abdelhameed, MD 2011-2012
 Juri Kivelev, MD PhD 2011-2012
 Romain Billon-Grand, MD 2010-2011
 Ahmed Elsharkawy, MD 2010-2013
 Miikka Korja, MD, PhD 2010-2011
 Bernhard Thome Sabbak, MD 2010
 Hideki Oka, MD 2010
 Aki Laakso, MD, PhD 2009-2010
 Jouke van Popta, MD 2009-2011
 Mansoor Foroughi, MD 2009
 Martin Lehečka, MD PhD 2008-2009
 Puchong Isarakul, MD 2008
 Riku Kivisaari, MD, PhD 2007-2008
 Stefano Toninelli, MD 2007-2008
 Özgür Celik, MD 2007- 2008
 Ondrej Navratil, MD 2007- 2008
 Rossana Romani, MD, PhD 2007-2012
 Christian N. Ramsey III, MD 2007
 Esa-Pekka Pälvimäki, MD, PhD 2006-2007
 Ana Maria Millan Corada, MD 2007
 Baki Albayrak, MD 2006-2007
 Kraisri Chantra, MD 2005 y 2006
 Rafael Sillero, MD 2006-2007
 David Hasan, MD 2006
 Reza Dashti, MD 2005-2007
 José Peláez, MD 2005-2006
 Ayse Karatas, MD 2004-2005
 Keisuke Ishii, MD, PhD 2003-2004
 Minoru Fujiki, MD, PhD 2002-2003
 Joonas Varis, MD 2002
 Jari Siironen, MD, PhD 2001
 Mika Niemelä, MD, PhD 2000 y 2003
 Hu Shen, MD 1998-2000
 Avula Chakravarthi, MD 1999
 Munyao Nzau, MD 1999
 Leena Kivipelto, MD, PhD 1998

7.4. ESTUDIANTES DE MEDICINA

Cada otoño 120 nuevos estudiantes de Medicina inician sus estudios en la Universidad de Helsinki (fundada en 1640 como La Real Academia de Turku y trasladada a la nueva capital Helsinki en 1828 después de que la ciudad de Turku fuera destruida en El Gran Incendio). Durante su cuarto año de estudio vienen al Departamento de Neurocirugía, son divididos en grupos pequeños para una semana de formación en los aspectos básicos de neurocirugía. Cada estudiante recibe 20 horas de enseñanza por neurocirujanos especialistas en las salas de hospitalización, UCI y quirófanos. Además, varios estudiantes de medicina cada año escriben una tesis para su graduación de medicina sobre un tema neuroquirúrgico. Estos estudiantes son supervisados por neurocirujanos de base del departamento.

7.5. VISITANTES INTERNACIONALES

La Neurocirugía de Helsinki es una unidad de formación muy internacional y desde 1997 ha recibido más de 2000 visitantes de todo el mundo por periodos de tiempo cortos o largos (*fellows*). Al mismo tiempo, la mayoría de los neurocirujanos de Helsinki han visitado, realizado trabajo científico o clínico en unidades muy reconocidas en el extranjero.

Algunos visitantes prestigiosos:

M. Gazi Yaşargil, Zúrich, Suiza, y Little Rock, AR, EEUU
 Dianne Yaşargil, Zúrich, Suiza, y Little Rock, AR, EEUU
 Ossama Al-Mefty, Little Rock, AR, EEUU
 Toomas Assar, Tartu, Estonia
 James I. Ausman, Los Ángeles, CA, EEUU
 Peter M. Black, Boston, MA, EEUU
 Fady Charbel, Chicago, IL, EEUU
 Vinko Dolenc, Ljubljana, Eslovenia
 Shalva S. Eliava, Moscú, Rusia
 Ling Feng, Beijing, China

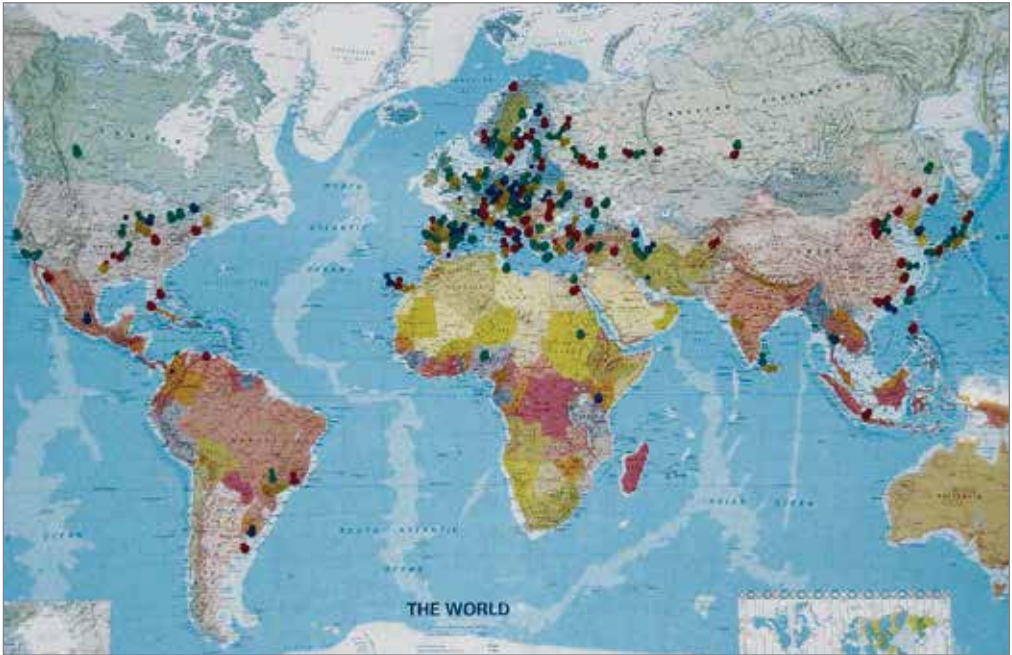

Figura 7-4. El mapa del mundo en el pasillo de quirófono con las alfileres que muestran el país de origen de los visitantes al Departamento.

Robert Friedlander, Boston, MA, EEUU
 Askin Gorgulu, Isparta, Turquía
 Guido Guglielmi, Roma, Italia
 Murat Gunel, New Haven, CT, EEUU
 Jan Hillmann, Linköping, Suecia
 Akihiko Hino, Shiga, Japón
 Egidijus Jarzemska, Vilna, Lituania
 Yasuhiko Kaku, Gifu, Japón
 Mehmet Y. Kaynar, Estambul, Turquía
 Farid Kazemi, Teherán, Irán
 Günther Kleinpeter, Viena, Austria
 Hidenori Kobayashi, Oita, Japón
 Thomas Kretschmer, Oldenburg, Alemania
 Alexander N. Konovalov, Moscú, Rusia
 Ali F. Krisht, Little Rock, AR, EEUU
 David J. Langer, Nueva York, NY, EEUU
 Jacques Morcos, Miami, FL, EEUU
 Jacques Moret, París, Francia
 Michael K. Morgan, Sydney, Australia
 Evandro de Oliveira, São Paulo, Brasil
 David Pitskhelauri, Moscú, Rusia
 Ion A. Poata, Iasi, Rumania
 Luca Regli, Utrecht, Los Países Bajos
 Duke S. Samson, Dallas, TX, EEUU
 Hiroto Sano, Toyoake, Japón
 Peter Schmiedek, Mannheim, Alemania
 Renato Scienza, Padova, Italia
 R.P. Sengupta, Newcastle, Reino Unido, y Calcuta, India
 Robert F. Spetzler, Phoenix, AZ, EEUU
 Juraj Steno, Bratislava, Eslovaquia
 Mikael Svensson, Estocolmo, Suecia
 Rokuya Tanikawa, Abashiri, Japón
 Claudius Thomé, Mannheim, Alemania
 Nicolas de Tribolet, Ginebra, Suiza
 Cornelius A.F. Tulleken, Utrecht, Los Países Bajos
 Uğur Türe, Estambul, Turquía
 Dmitry Usachev, Moscú, Rusia
 Peter Vajkoczy, Berlín, Alemania
 Anton Valavanis, Zúrich, Suiza
 Bryce Weir, Chicago, IL, EEUU
 Manfred Westphal, Hamburgo, Alemania
 Peter Winkler, Munich, Alemania
 Sergey Yakovlev, Moscú, Rusia
 Yasuhiro Yonekawa, Zúrich, Suiza
 Grigore Zapuhliș, Chisinau, Moldavia

7.6. CURSOS INTERNACIONALES DE MICRONEUROCIROLOGÍA EN VIVO

7.6.1. Curso de Microneurocirugía en vivo de Helsinki (Helsinki Live Course)

El Curso Anual de Demostración de Microneurocirugía en Vivo de Helsinki o más conocido como "*Curso de Microneurocirugía en vivo de Helsinki – Helsinki Live Course*", ha llegado a ser el curso representativo de la Neurocirugía de Helsinki en la última década. El curso fue realizado por primera vez el año 2001 y ha continuado anualmente desde entonces. La infraestructura, logística y el contenido del programa han evolucionado a lo largo del tiempo; pero la idea original aún permanece, mostrar intervenciones neuroquirúrgicas en vivo, realizadas por verdaderos maestros. Los participantes tienen el privilegio de observar no solamente el procedimiento sino también toda la preparación, discusión, planeamiento, así como el tratamiento postquirúrgico; mientras interactúan con todo el equipo que está tratando al paciente. Los Profesores están prestos a compartir sus opiniones y cual fue su discernimiento, después de realizar incluso las cirugías más complejas. Al mismo tiempo, el curso ofrece la interacción relajada entre neurocirujanos que vienen a Helsinki de todas partes del mundo.

Cada año, durante la(s) primera(s) semana(s) de junio cerca de 50–70 neurocirujanos vienen a Helsinki para el Curso de Demostración en Vivo. Ellos viajan aquí para ver al Profesor Hernesniemi junto a su personal y a los Profesores internacionales enfrentarse a 20–30 casos neuroquirúrgicos complejos como aneurismas, MAVs, cavernomas, tumores cerebrales intrínsecos y extrínsecos, bypasses cerebrales o tumores espinales. Durante los primeros tres años (2001–2003) los participantes del curso fueron muy afortunados al poder observar la cooperación tenaz entre el Prof. Yaşargil y la Sra. Diane Yaşargil mientras realizaban excelentes intervenciones microneuroquirúrgicas. Durante los cursos posteriores los profesores

internacionales invitados han incluido ilustres neurocirujanos destacados como Vinko Dolenc (Eslovenia), Ugur Türe (Turquía), Ali Krisht (EEUU), Fady Charbell (EEUU), Rokuya Tanikawa (Japón) y otros, todos ellos realizando verdadero arte neuroquirúrgico y debatiendo sobre sus cirugías con los participantes.

Las versiones anteriores del Curso de Microneurocirugía en vivo de Helsinki duraban dos semanas; hoy en día, debido a una mejor infraestructura y organización, el curso ha sido acortado a 6 días. El primer día consta de conferencias sobre temas relacionados con microneurocirugía y sobre diferentes patologías intracraneales e intrarraquídeas. Durante los cinco días posteriores hay 6-8 casos neuroquirúrgicos por día, transmitidos en vivo y de manera simultánea en tres quirófanos. Cada uno de estos casos es presentado con todos los estudios imagenológicos correspondientes y después de ello, algunos de los participantes observan la cirugía directamente dentro del quirófano mientras que otros siguen la cirugía en directo a través de las pantallas que se encuentran en la sala de conferencias del quirófano, junto con los comentarios y explicaciones de los diferentes profesores invitados. Además, hay conferencias cortas o videos entre cada caso. El programa quirúrgico inicia a las 8 de la mañana y concluye aproximadamente a las 6 de la tarde cada día.

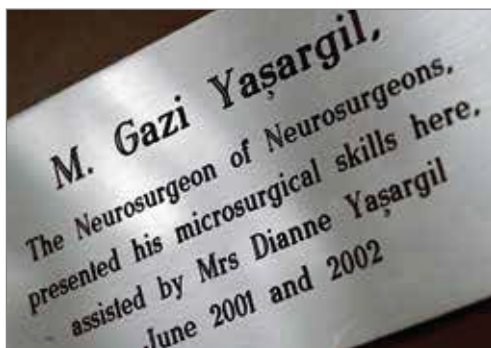


Figura 7-5. El Prof. Yaşargil realizó intervenciones quirúrgicas en el Curso de Microneurocirugía en vivo de Helsinki durante los años 2001-2003.

El 2010 el Curso de Microneurocirugía en vivo de Helsinki celebró su 10º aniversario. El curso ha sido organizado en colaboración con la Academia Aesculap desde el año 2003. Se puede encontrar información adicional sobre los próximos cursos en www.aesculap-academy.fi.

7.6.2. Curso LINNC - ACINR (Organizado por J. Moret y C. Islak)

El primer Curso de Demostración en Vivo de Neurorradiología Intervencional y Neurocirugía (Live Interventional Neuroradiology and Neurosurgery Course (LINNC)) se celebró el año 2007. Este se desarrolló a partir del Curso en Vivo de Neurorradiología Intervencional (Live Interventional Neuroradiology Course (LINC)) celebrado cada dos años en París, cuando al Presidente del comité organizador, el Prof. Jaques Moret, se le ocurrió la idea de involucrar cirujanos endovasculares y neurocirujanos en el mismo curso de demostración en vivo. Así se formó el LINNC 2007, combinando intervenciones neurorradiológicas en vivo desde París y la transmisión en vivo de cirugías desde Helsinki, todo ello siendo observado por casi 800 participantes en el Carrusel del Louvre en París, Francia. Durante los años el LINNC se ha convertido en el punto de referencia de cursos neurovasculares de demostración, transmitidos en vivo en el mundo. Cada año a finales de mayo casi 900 participantes

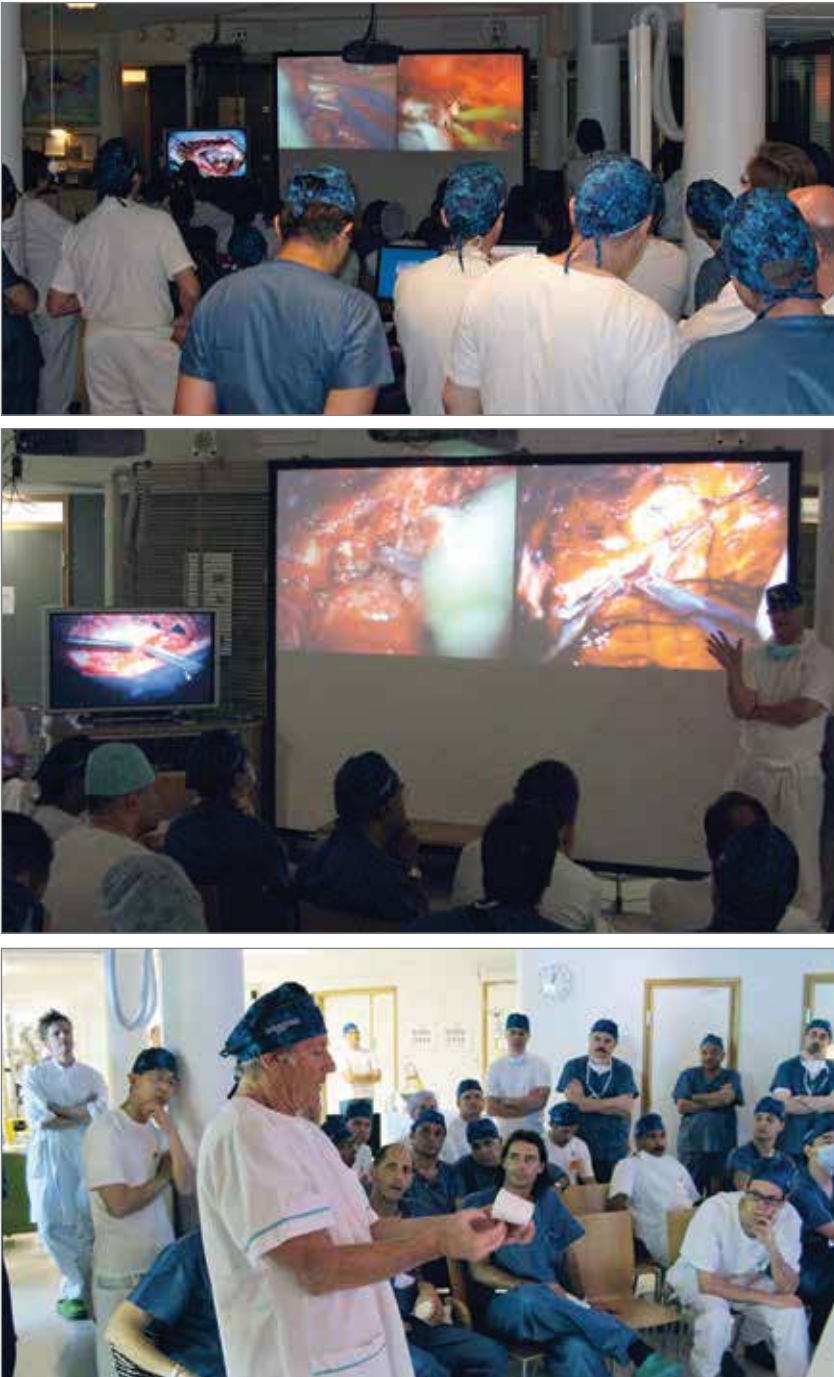

Figura 7-6. (a) Los participantes del Curso de Microneurocirugía en vivo de Helsinki están observando tres procedimientos simultáneos en la sala de conferencias del quirófano. (b) El Prof. Juha Hernesniemi comentando sobre la cirugía que acaba de terminar. (c) El Prof. Vinko Dolenc explicando su abordaje para el próximo caso.

entre neurocirujanos y neurointervencionistas se reúnen para tres días de conferencias y lo más importante, observación y discusión de casos neurovasculares tratados delante de sus ojos por expertos de Helsinki, París y recientemente Estambul y Ankara. Desde el año 2009 el LINNC se ha convertido en una reunión conjunta con el Curso de Neurorradiología Intervencional de Anatolia (Anatolian Course in Interventional Neuroradiology (ACINR)).

Durante los tres días del curso, el quirófano de Helsinki se transforma en un estudio de TV con cámaras, monitores y cables ocupando todo el espacio vacío. Cada día, tres o hasta cuatro cirugías son realizadas en dos quirófanos y transmitidas en vivo por satélite a la sala de conferencias en París. Las cirugías son diferentes casos vasculares como aneurismas, MAVs, cavernomas y bypass. Cada intervención quirúrgica es pre-

sentada en vivo con un comentario sobre la estrategia, la microanatomía y las varias técnicas empleadas durante la cirugía por los Profesores tanto en Helsinki como en el lugar del curso. El ambiente en el quirófano durante los días del curso se parece a un partido de la Copa Mundial con mucha expectación, un estricto y muy ajustado horario y alegría por los buenos resultados. El éxito sólo se logra con la participación de todo el departamento donde además del trabajo directo en quirófano, tiene que haber también una cooperación sin límites con la UCI y las salas de hospitalización para llevar a cabo todas las tareas en un programa de tiempo muy ajustado.

El LINNC-ACINR es organizado por la Organización Europea. Más información sobre los próximos cursos se puede encontrar en www.linnc-acinr.com.

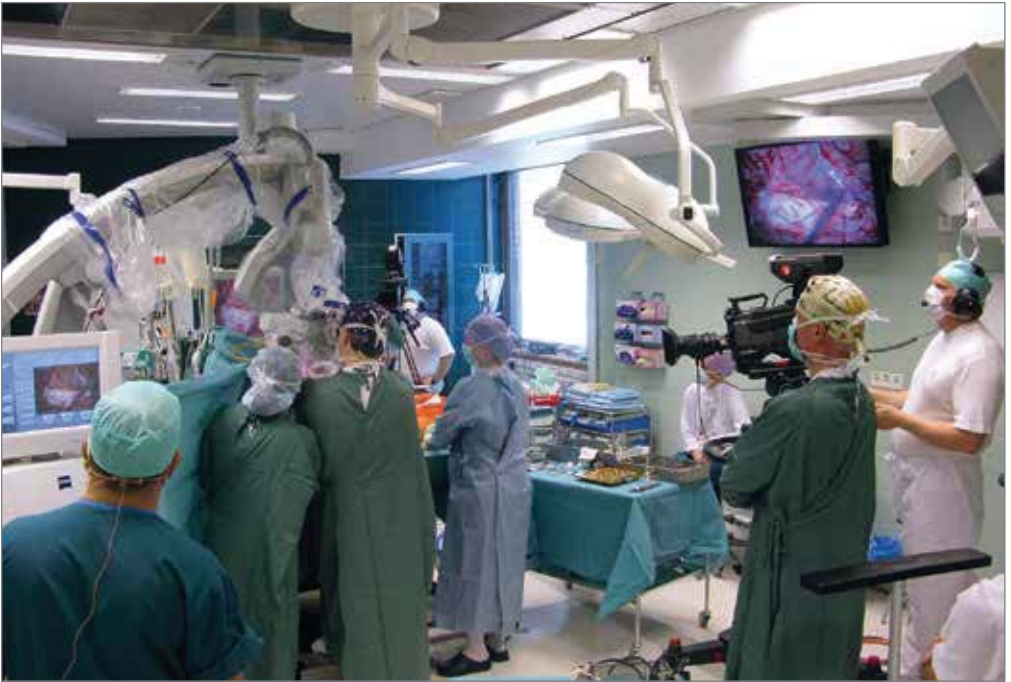

Figura 7-7. (a) Ubicación de la cámara dentro del quirófano durante el LINNC 2009. (b) El Dr. Martin Lehecka (a la izquierda) dirigiendo la transmisión por satélite a París en una sala de control de TV temporal construida en uno de las salas de depósito de quirófano.

7.7. PUBLICACIONES

En los últimos años cerca de 50 publicaciones científicas por año han salido del departamento, enfocándose en biología molecular, técnicas quirúrgicas de aneurismas y la historia natural de las MAVs. Previamente, series clínicas de hemangioblastomas, schwannomas, y meningiomas fueron publicadas en colaboración con patólogos y genetistas moleculares. La clasificación de la OMS de meningiomas está basada en series de Helsinki. También se han estudiado los factores de riesgo para HSA y la historia natural de aneurismas no rotos, con muchos artículos clásicos publicados. Existe también una actividad creciente en investigación básica y clínica sobre neurocirugía funcional, investigación sobre cirugía espinal, así como sobre cavernomas y fístulas durales AV.

En los últimos años, se ha duplicado el número anual de artículos publicados por el departamento en revistas científicas internacionales con revisores externos:

2012: 54	2003: 12
2011: 47	2002: 13
2010: 32	2001: 19
2009: 30	2000: 21
2008: 28	1999: 18
2007: 31	1998: 14
2005: 16	1997: 13
2004: 17	

En el Apéndice 1 de este libro, hemos recolectado una lista de referencia de algunos de los artículos publicados, enfocados en técnicas y principios microneuroquirúrgicos y neuroanestesiológicos.




Figura 7-8. Tesis de doctorado del grupo de investigación de aneurismas del Biomedicum 2006-2010.

7.8. GRUPOS DE INVESTIGACIÓN EN NEUROCIRUGÍA DE HELSINKI

7.8.1. Grupo de Biomedicum. Investigación sobre la pared del aneurisma cerebral

El Departamento de Neurocirugía del Hospital Central de la Universidad de Helsinki es uno de los centros neurovasculares más grandes en el mundo, tratando alrededor de 500 pacientes al año con aneurismas cerebrales, MAVs, cavernomas, y fístulas arteriovenosas durales. El departamento ha publicado varios artículos clásicos relacionados a aneurismas y HSA; por ejemplo los factores de riesgo de HSA y el tiempo adecuado para la cirugía de aneurismas, así como imágenes de aneurismas cerebrales. Con un hospital atareado y con mucha investigación clínica por detrás, tenemos ahora la gran oportunidad de intentar encontrar respuestas a algunos problemas clínicos, utilizando la investigación básica realizada en el Biomedicum. Nuestro grupo de investigación del Biomedicum fue establecido en el 2001 y ha crecido durante los años teniendo ahora a cuatro científicos establecidos, cuatro *fellows* de investigación y ocho estudiantes de doctorado. El grupo ha estudiado los domos de aneurismas cerebrales resecados y congelados rápidamente después del clipaje microquirúrgico. Hemos demostrado que antes de la ruptura, la pared de un aneurisma sacular de una arteria cerebral experimenta cambios morfológicos asociados con la remodelación de la pared del aneurisma. Algunos de estos cambios, como la proliferación de la células de músculo liso y la infiltración de macrófagos, probablemente reflejan intentos continuos de reparación que podrían ser incrementados con terapia farmacológica. Nuestro grupo investiga el papel de la inflamación como posible causa de aneurismas cerebrales. Colaboramos con los Departamentos de Genética y Neurocirugía de Yale para identificar el gen de aneurismas entre los pacientes con aneurismas familiares tratados en Helsinki y Kuopio, Finlandia, los Países Bajos, Japón y Alemania (véase www.fiarc.fi).

También tenemos un modelo experimental de aneurismas para estudiar la oclusión de aneurismas mediante métodos endovasculares, con la posibilidad de utilizar Angio-RM de 4.7T para comparar los hallazgos con la histología. El último objetivo es desarrollar maneras más eficientes para ocluir completamente el cuello del aneurisma mediante métodos endovasculares. Hasta ahora, se han completado tres tesis de doctorado del grupo del laboratorio:

- Juhana Frösen, MD PhD: "*La patobiología de la ruptura y la reparación del aneurisma sacular de la arteria cerebral - un abordaje clinicopatológico y experimental*" - 2006, debatida con el Prof. Robert Friedlander, Escuela de Medicina de Harvard.
- Johan Marjamaa, MD PhD: "*Modelo microquirúrgico de aneurismas en ratas y ratones: desarrollo de tratamiento endovascular y optimización de las imágenes con resonancia magnética*" - 2009, debatida con el Prof. Fady Charbel, Universidad de Illinois en Chicago.
- Riikka Tulamo, MD PhD: "*Inflamación y activación de complemento en aneurismas arteriales intracraneales*" - 2010, debatida con el Prof. Peter Vajkoczy, Universidad de Berlín.

7.8.2. Grupo de investigación en neurocirugía funcional traslacional

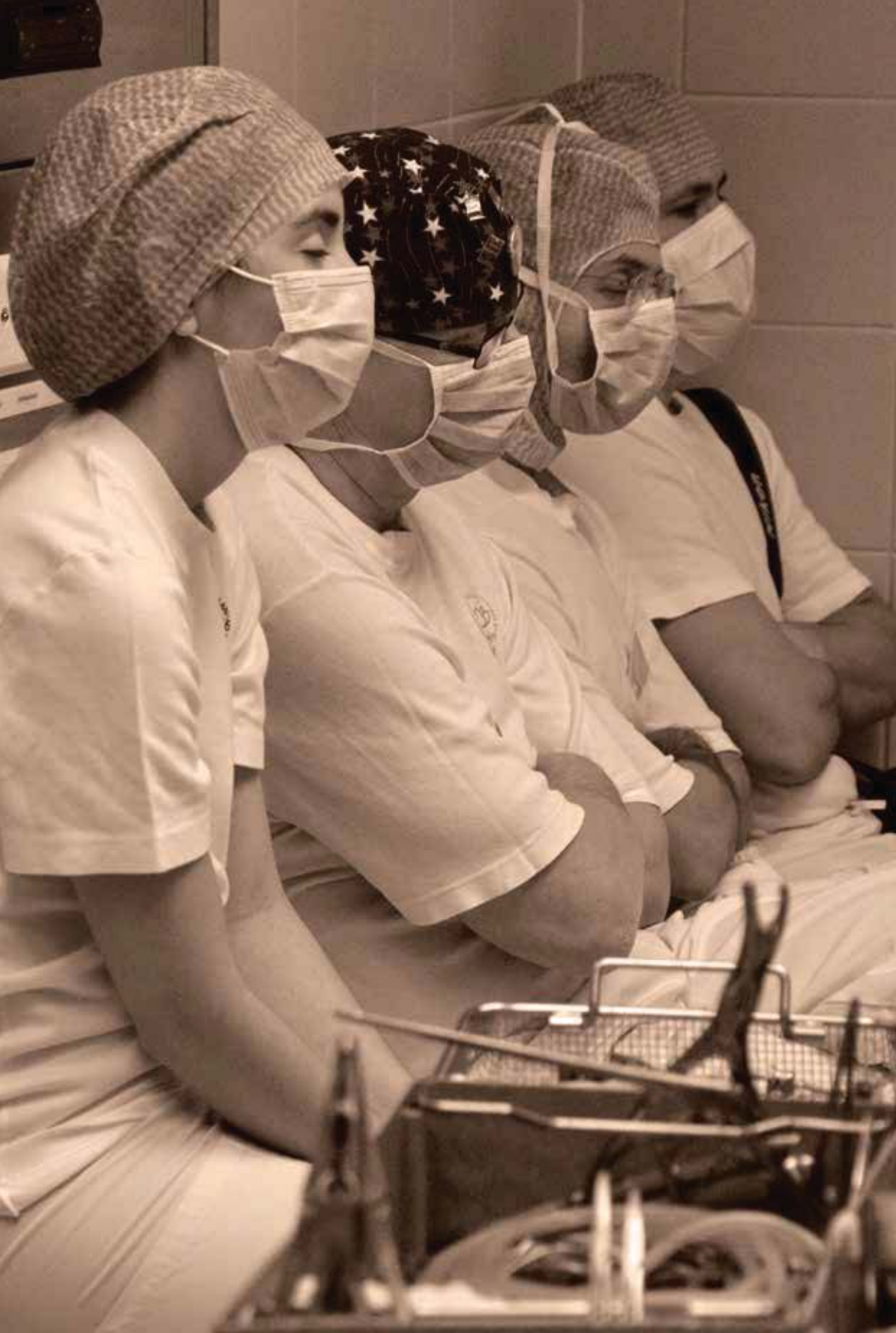Un número importante de personas sufren de dolor médicamente intratable o de trastornos neurológicos y neuropsiquiátricos resistentes a tratamientos convencionales. La neurocirugía funcional ofrece métodos clínicos para aliviar formas severas de algunos de estos trastornos. Hoy en día, los métodos más comunes utilizados son la estimulación espinal medular, la estimulación cerebral profunda, la estimulación cortical y la estimulación vagal. Aunque estos métodos han demostrado ser eficaces clínicamente y su uso está cada vez más extendido, los mecanismos de acción no se entienden muy bien y la elección de los blancos a tratar no es uniforme. Nuestro grupo se centra en estudiar la neuromodulación de modelos clínicamente significativos y los blancos a tratar en modelos preclínicos. El objetivo es lograr comprender los mecanismos de neuromodulación y proporcionar hipótesis para estudios clínicos. Los principales intereses son modelos experimentales de trastornos de movimiento, trastorno obsesivo-compulsivo y depresión y los objetivos neurales utilizados en el tratamiento neuromodulador de estos trastornos.

7.8.3. Grupo de investigación de aneurismas cerebrales de Helsinki

Este grupo de estudio concentrándose en los aspectos clínicos sobre aneurismas cerebrales se estableció en el 2010 con cinco científicos establecidos y seis estudiantes. El grupo se centra en la hemorragia subaracnoidea, los aneurismas cerebrales y su tratamiento. Esto incluye un análisis prospectivo y retrospectivo exhaustivo de todos los pacientes con aneurismas tratados en el Departamento de Neurocirugía. Los datos se adquieren de la Base de Datos de Aneurismas de Helsinki que actualmente tiene alrededor de 10 000 pacientes, tratados desde 1932 en el departamento. Nuestra base de datos incluye información sobre todos los archivos de los pacientes y sus estudios radiológicos.



Figura 7-9. La Base de Datos de Aneurismas de Helsinki en elaboración. (a) Los Drs. Riku Kivisaari y Hanna Lehto analizando angiografías antiguas de décadas pasadas. (b) La realidad de realizar investigación clínica.



8. VISITANDO LA NEUROCIRUGÍA DE HELSINKI

En este capítulo presentamos los recuerdos de algunos de los visitantes y *fellows* que han pasado periodos de tiempo largos o cortos en Helsinki. Estos textos tienen el propósito de brindar información útil y detalles prácticos para aquellos neurocirujanos que están planeando visitar Helsinki en el futuro.

8.1. FELLOWSHIP DE DOS AÑOS – JOUKE S. VAN POPTA (ZARAGOZA, ESPAÑA)

8.1.1. ¿Por qué hacer un fellowship?

¿Por qué hacer un *fellowship* en neurocirugía? Supongo que puede haber varios motivos diferentes y que sea diferente para cada persona, pero por supuesto sólo hablaré de mi experiencia. El "*fellowship*" es un periodo de formación médica posterior a la residencia. Recibí una adecuada y práctica formación neuroquirúrgica en Los Países Bajos. Cuando vine a trabajar a España estaba entusiasmado y muy motivado por poner en práctica todo lo que había aprendido; pero después de un cambio organizativo en mi departamento asumí más responsabilidades quirúrgicas, motivo por el cual decidí solicitar un *fellowship*. Mejorar aún más mis habilidades quirúrgicas y aprender nuevas técnicas, no sólo me beneficiaría a mí mismo sino también a mi departamento y por su puesto, lo más importante de todo, a los pacientes.




Figura 8-1. Dr. Jouke S. van Popta

8.1.2. En busca de un fellowship

Tengo un sincero interés en la cirugía neurovascular y firme creencia que aún existe la necesidad y hay futuro para la cirugía cerebrovascular "abierta", inclusive en la comunidad donde trabajo. Después de haber decidido solicitar un *fellowship*, me pregunté a mí mismo ¿a dónde iría? Quería un departamento conocido por su cirugía neurovascular, donde pudiese observar un alto número de casos quirúrgicos y donde de ser posible, también me sintiera cómodo. Había varias opciones en mi lista, decidí visitar todas y echar un vistazo antes de tomar una decisión definitiva y hacer un compromiso. Una de las opciones era el departamento de neurocirugía del Profesor Juha Hernesniemi en el Hospital Central de la Universidad de Helsinki.

8.1.3. Inspeccionando

Conocí el apellido "Hernesniemi" por el libro de Drake et al., "*Cirugía de Aneurismas Vertebro-basilares*" que vi cuando era residente. A él lo conocí por primera vez durante un congreso, al que asistí a escuchar todas sus conferencias y presentaciones. No sólo estaba muy impresionado por lo que escuché y vi, sino además también tuve un buen presentimiento sobre el hombre en sí. Verifiqué la Neurocirugía de Helsinki asistiendo al "*Curso en vivo de Helsinki – Helsinki Live Course*" el año 2008. Al final del primer día ya sentí que "éste era mi lugar" para estar y después de un par de semanas tomé la decisión definitiva. Mi aceptación fue confirmada en una carta diciendo que me "invitaban cordialmente a un *fellowship* cerebrovascular de un periodo de 6 meses" comenzando en enero del 2009. Desde ese momento, ¡ya nunca miré más hacia atrás! y no hace falta decir que las otras opciones de mi lista, ¡ya no fueron de importancia!

8.1.4. Llegada a Helsinki

Las últimas semanas previas al *fellowship* fueron bastante frenéticas, realizaba mi trabajo diario, mientras preparaba y organizaba todo para mi estancia en Finlandia. Sabía que un departamento cerca del hospital estaba disponible para mí, pero a tan sólo unos días antes de mi llegada aún desconocía donde estaba localizado o como podría ingresar en él, por lo que empecé a preocuparme. Me imaginé a mí mismo llegando tarde por la noche a Helsinki con un vuelo retrasado, encontrándome con mi equipaje en un frío congelante, con bajas temperaturas más allá de mi imaginación, con una fuerte y furiosa tormenta de nieve, no transporte público, caminando sobre carreteras heladas y por calles oscuras y desiertas, sin un departamento donde ir y todos los hoteles cerrados. Pero un correo electrónico de último minuto y una gran ayuda de la secretaria pusieron fin a todas estas preocupaciones; un par de días más tarde llegué sin peligro y puntualmente al mediodía al aeropuerto de Helsinki-Vantaa y luego de aproximadamente una hora estaba ya sentando cómodamente en un departamento caliente. ¡Me sentí muy bien!

8.1.5. El primer día

El primer día Juha Hernesniemi me llevó a dar una vuelta por el complejo quirúrgico, UCI y plantas de hospitalización de los pacientes. Después de un almuerzo, bastante temprano, nos sentamos en el pasillo de quirófano, me preguntó por mi pasado neuroquirúrgico y sobre mis intereses profesionales y personales. Me explicó la estructura y contenido del *fellowship* y acentuó la importancia de la observación "que está severamente subvalorada en neurocirugía". La importancia de los libros de Yaşargil y Sugita. Los conocimientos de neuroanatomía desde el punto de vista de la práctica neuroquirúrgica para poder visualizar toda la operación primero "en tu propia mente". Practicar (y practicar y practicar). Ver y educar.

tar videos de las intervenciones quirúrgicas. El poder de la repetición y por supuesto la absoluta necesidad para operar todo (absolutamente todo) con el microscopio. Durante todas las semanas y los meses que pasé con él en quirófano, lentamente y poco a poco, empecé a comprender y pude ver claramente y experimentar por mí mismo en todas sus cirugías, cómo todo esto era y es verdad. A menudo vuelvo a pensar en aquel momento y cada vez me doy cuenta que ¡básicamente me contó todo lo que había para contar aquel real primer día!

8.1.6. Un día en la vida de un fellow

Llego al hospital justo antes de las 8 de la mañana. Me cambio y me pongo la ropa quirúrgica y me dirijo al quirófano N°1. Compruebo la programación quirúrgica. Después en la estación de trabajo radiológica selecciono las imágenes del paciente e ingreso los datos de este en la memoria del microscopio. Compruebo que el microscopio funcione adecuadamente, así como el equipo de grabación de video, las pantallas y monitores, las lámparas del quirófano y la cámara de la lámpara. Después

de la intubación comenzamos con el posicionamiento del paciente. Ayudar aquí es necesario, obligatorio y ¡extremadamente importante! Se prepara el campo quirúrgico estéril y echo un último vistazo rápido a las pantallas y las luces. A continuación nos lavamos, tomamos nuestras posiciones y ¡a operar se ha dicho!

El número de cirugías varía, en promedio HERNESNIEMI tiene programados para operar tres casos al día y cuando está de guardia probablemente incluso más. Entre cada cirugía tomo apuntes de lo acontecido en ella y lo anoto en mis cuadernos. Al final del día veremos los casos quirúrgicos del día siguiente, comentaremos las imágenes y las técnicas quirúrgicas que emplearemos. En casa estudiaré y leeré. Elaboraré un programa de estudio para mí mismo pero de vez en cuando fue algo difícil poder seguirlo porque los días en la vida de un *fellow* son largos y sinuosos, pero ¡al final siempre buenos!

8.1.7. Asistir en la cirugía

Asistir en la cirugía no es fácil, aunque pueda parecer que sí. Juha HERNESNIEMI es el cirujano



Figura 8-2.

8.1.8. Enfermeras

más rápido que he visto y es por eso que el tratar de asistirle es aún más demandante. ¡Así que es mejor que seas rápido y ágil! pero es también la mejor manera para aprender porque esto te mantiene "con el dedo en el filo de la cirugía", ¡por decirlo de alguna manera! Durante la cirugía me concentro en la verdadera anatomía neuroquirúrgica que en vivo se está abriendo ante mis ojos, en su técnica quirúrgica e intento predecir su próximo paso quirúrgico. Cuando no estoy observando por los oculares laterales del microscopio, prefiero estar a su lado derecho en una posición algo posterolateral, de tal manera puedo ver simultáneamente a él, a la instrumentista (¡y evitar estar en su camino!) y a las pantallas de video. Sus cirugías son del más alto nivel y es por eso que necesita todo el apoyo y debe estar lo más cómodo posible.

Estas cirugías no se podrían realizar ni se pudiera mantener su alto nivel sin la ayuda de las enfermeras de quirófano del departamento de neurocirugía. He estado y visto departamentos neuroquirúrgicos en todo el mundo, pero nunca he visto mejores enfermeras de quirófano que aquí, en el departamento de Helsinki. Puede ser que el Profesor Hernesniemi no sea la persona más fácil durante la cirugía (él es el primero en reconocerlo), pero incluso en los casos más difíciles el profesionalismo y el apoyo de las enfermeras destaca ante los ojos de todos quienes las ven. Lo cual también es válido para las enfermeras del departamento de anestesiología: su trabajo parece ser menos visible desde nuestro punto de vista quirúrgico pero ¡no significa que sea menos importante!

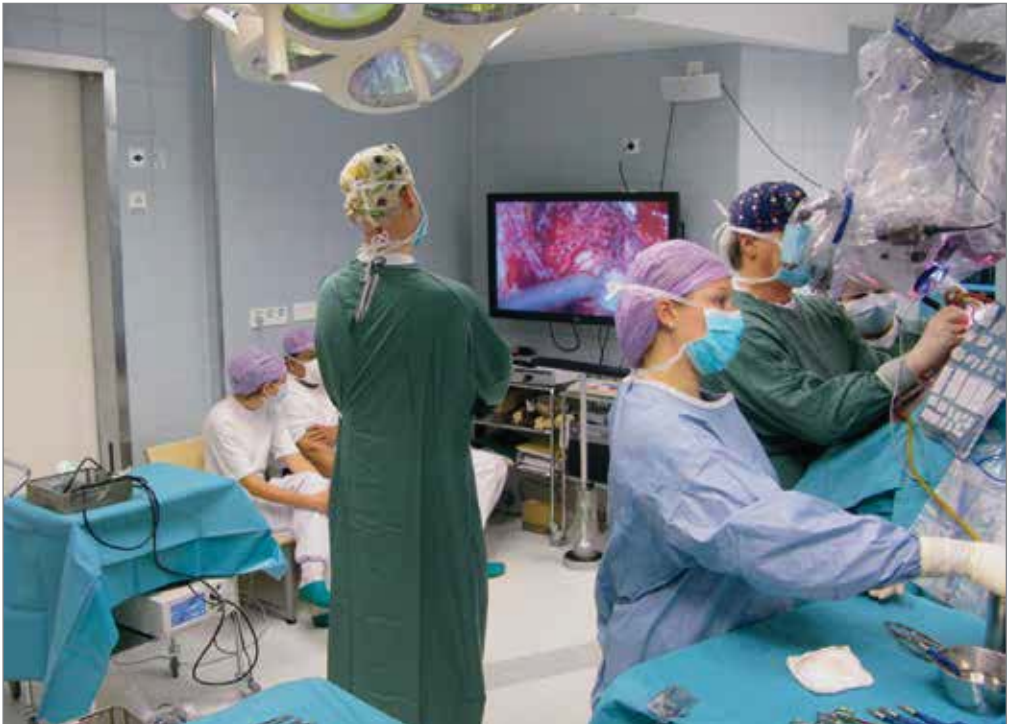

Figura 8-3.

8.1.9. Anestesiólogos

Cuando era estudiante de medicina realicé un proyecto de anestesiología, así que desde una "edad médica temprana" veía el "espectáculo" de quirófano desde el lado del escenario anestesiológico. Anestesiólogos y cirujanos deberían formar un equipo, porque no pueden trabajar uno sin el otro. La neurocirugía de alto nivel por supuesto exige y requiere neuroanestesiología de alto nivel. Sin duda, esto es ofrecido y entregado en quirófano y en la UCI, por los anestesiólogos del departamento de neurocirugía del HUCH (Hospital Central Universitario de Helsinki). En otro capítulo de este libro se habla sobre sus técnicas y trucos, así que léelo e ¡invita a tus propios anestesiólogos o neuroanestesiólogos a venir y visitar!

8.1.10. Música en el quirófano

Hernesniemi opera con el radio encendido. Prefiere una emisora determinada con la música en un volumen determinado. A mí me fascina la música y es por eso que al principio el radio encendido me resultaba bastante molesto, aunque me esforzaba en no prestarle atención. Pero hay un motivo para la radio, esta provee música de fondo o "música ambiental" y esto, lo admito, funciona bastante bien. Sin ella el quirófano sería demasiado silencioso y haría el ambiente en realidad demasiado serio, lo cual por supuesto ¡no quiere decir que no seamos serios durante la cirugía! Esta emisora tiende a repetir la lista de reproducción de sus canciones, así después de más de un año, creo que he escuchado todas sus canciones y algunas de ellas hasta ¡ya se han convertido en mis favoritas!



Figura 8-4. El monumento de Jean Sibelius cerca al Hospital Töölö.



Figura 8-5.

8.1.11. Visitas

Cada semana Hernesniemi realiza visitas con sus *fellows* y visitantes. A veces se omite una semana (o dos) pero esto es debido a la intensa programación quirúrgica. Nos llevó primero a la UCI y a las plantas de hospitalización, donde vemos los pacientes que fueron operados y comentamos su evolución clínica. Si hay visitantes nuevos, extenderemos la ronda para visitar la sala de angiografía de neurorradiología y hacemos una parada para ver la placa en honor y memoria de Mannerheim, quien fundó el hospital y los retratos de Snellman y af Björkesten, neurocirujanos pioneros en Finlandia. En lo personal, estas rondas me agradan de sobre manera ya que me hacen recordar que los médicos se preocupan por los pacientes y que trabajamos para ellos. Hernesniemi también contará sobre la historia del hospital y del departamento de neurocirugía, que de alguna manera es también su propia historia. ¡Hay muchas buenas historias contadas, así que mantén las orejas abiertas y escucha!

8.1.12. Visitantes

Juha Hernesniemi cree en una política de puertas abiertas. Esto significa que cada uno es cordialmente bienvenido a su departamento para venir y echar un vistazo, que no hay secretos en relación a las cirugías y las técnicas quirúrgicas. La excelencia de sus cirugías es conocida en todo el mundo y es por eso que visitantes de todo el mundo vienen a visitar su departamento. Todos son diferentes con respecto a su pasado, cultura, experiencia, etc. y forman un grupo colorido, desde estudiantes de medicina humildes y tímidos hasta neurocirujanos muy reconocidos en el medio de la Neurocirugía. Hay mucho que contar sobre estos visitantes, pero la mayoría de ellos son amables, interesados y respetuosos. Por supuesto también hay excepciones, ¡pero eso es otra historia!

8.1.13. Alfileres y sus historias

Que los visitantes realmente llegan de todo el mundo es algo que puedes apreciar por ti mismo cuando echas un vistazo al gran mapa del mundo cerca del pasillo del complejo de quirófanos. A cada visitante se le pide amablemente colocar un alfiler de color en el mapa, que corresponde a la ciudad donde está trabajando. Europa, EEUU y también Japón están muy bien representados. A veces miro el mapa y me pregunto cuáles serán sus historias, porque de alguna manera cada alfiler tiene una vida y una historia de aquella vida unida a este. Algunos alfileres destacan por ser únicos en un determinado país y llamo a estos los "alfileres solitarios". Casi siempre representan a un colega de un país lejano que hizo el esfuerzo (y a veces un gran sacrificio económico) para venir desde tan lejos a visitar el departamento de neurocirugía de Helsinki. También se pide a los visitantes escribir algo sobre su estancia en el libro de invitados, lugar donde encontrarás muchos comentarios interesantes e incluso ¡también comentarios de muchos neurocirujanos famosos!

8.1.14. LINNC y curso de microneurocirugía en vivo de Helsinki

Para el departamento el LINNC y el curso de microneurocirugía en vivo de Helsinki (*Helsinki Live Course*) son eventos muy especiales e importantes durante el año. También significan un gran estrés logístico, organizativo y quirúrgico para todos los involucrados, por ello tenemos que estar en nuestro mejor momento. Durante el LINNC, Hernesniemi realiza operaciones neurovasculares en vivo y en directo, que se enlazan por satélite a un congreso endovascular importante en otro lugar. Durante el curso en vivo de Helsinki, 60 a 70 neurocirujanos de todo el mundo vienen a Helsinki para ver y observar durante una semana a Hernesniemi realizar un gran número de operaciones neurovasculares, tumores de base de

8.1.15. El clima y las cuatro estaciones

cráneo y tumores cerebrales. También se invita a neurocirujanos reconocidos del extranjero, quienes realizarán simultáneamente, en diferentes quirófanos, operaciones especiales por las que son reconocidos. Todas estas operaciones se proyectan en pantallas dentro y fuera de los quirófanos y además son grabadas. Todas las intervenciones quirúrgicas son explicadas y discutidas antes y después de la cirugía por los cirujanos participantes, ¡así puedes aprender mucho!. Este asombroso curso me tuvo pegado a mi silla cada día cuando vine a observarlo por primera vez. El curso en vivo de Helsinki también es una buena oportunidad para conocer y hacer contacto con otros colegas; hay una cena del curso muy agradable y una curiosa e interesante fiesta en la noche del último día (¡no te la puedes perder!).

Cuando se piensa sobre el clima de Finlandia las primeras asociaciones que vienen a la mente podrían ser nieve y hielo, temperaturas muy bajas, inviernos largos y oscuros y veranos cortos. El invierno es indudablemente largo y oscuro y aunque las temperaturas medias pueden ser más bajas de las que podrías haber deseado, te acostumbraras a ello. Los Finlandeses dicen que no hay mal tiempo, sólo ropa equivocada. La nieve crea una vista bonita en las calles y parques y la vida en Helsinki no está en lo absoluto alterada por ella. El mar está congelado y puedes caminar sobre él, lo que parece tan extraño que podría ser difícil de creer o imaginar. La primavera es maravillosa, cuando la naturaleza comienza a desplegarse y florecer en poco más de dos semanas. El verano es relativamente corto pero muy agradable. Las temperaturas son muy complacientes (no demasiado frío, no demasiado calor) y durante los muchos días soleados parece como si todos



Figura 8-6.

en Helsinki estuvieran en las calles y terrazas disfrutando del buen tiempo. ¡Otra buena razón para echar un vistazo! El otoño es muy bonito, especialmente por el cambio del color de las hojas de los árboles. Una experiencia curiosa es el engaño del sentido del tiempo, que ocurre en invierno y en verano. Durante los meses más oscuros en diciembre y enero se siente como que ya es de noche cuando sólo es temprano por la tarde y en junio y julio cuando los días son largos y las noches son cortas, tiendes a despertarte automáticamente muy temprano por la mañana.

8.1.16. Departamentos

Mi departamento es pequeño, pero agradable y limpio, lo más importante es que es tranquilo y consecuentemente bueno para estudiar, leer y descansar. Se ha convertido en mi casa por



Figura 8-7.

ahora. Paso casi todo mi tiempo en el hospital o en mi departamento y a lo mejor puede parecer anormal, pero decidí por mí mismo dedicar el mayor tiempo posible a mi *fellowship*. Me conozco suficiente bien para darme cuenta de que también necesito desconectarme del trabajo y es por eso que tomo algo de tiempo libre durante el fin de semana para hacer algo diferente no relacionado a la neurocirugía. Tengo otro departamento, mi verdadera casa y lo mantuve a propósito. Es importante de vez en cuando volver a casa y estar de nuevo en tu propio ambiente para reconectarte con tus amigos y familia.

8.1.17. Helsinki

¡Me gusta mucho Helsinki! La ciudad está rodeada por mar, lo que la hace muy especial. Es limpia y tranquila, hay muchos espacios verdes como parques y árboles y la gente es realmente agradable. Si consultas una buena guía de turismo, verás que la ciudad tiene mucho que ofrecer y seguramente encontrarás muchas cosas de tu interés y agrado.

Helsinki, debido a su tamaño, es también un lugar ideal para caminar, por ejemplo alrededor del Töölölahti, en el centro de la ciudad por el Esplanadi hacia Kauppatori, o por el parque Kaivopuisto y a lo largo de la orilla del mar. ¡Da un paseo y velo por ti mismo!

8.1.18. La comida finlandesa

Como paso mucho tiempo en el hospital también tomo mis alimentos en el restaurante del hospital. La comida es excelente, con un gran variedad de sopas, ensaladas, carne, pescado, verduras, pastas, arroz, postres y pan. No sé leer el menú finlandés pero ¡nunca me ha decepcionado! y cuando tengo algunas dificultades con

determinadas combinaciones, echo un vistazo al plato de alguien y en general sabré que hacer. ¡Especialmente recomendada es la tarta de arándanos, prueba un bocado!

8.1.19. Idiomas

El finlandés es considerado como un idioma muy difícil incluso para aquellos con un don para las lenguas, se necesitan dos o tres años para poder hablar y entender con fluidez. Dicho esto, en el hospital todo el mundo habla inglés, así que aprender finlandés no es requisito para hacer el *fellowship* en este departamento. Sin embargo, hice una lista con los nombres de los instrumentos quirúrgicos (que fue amablemente traducida para mí), de tal manera que en quirófano también puedo comunicarme en finlandés durante las operaciones. Finlandia es bilingüe (siendo sueco el otro idioma oficial) y con una combinación de alemán e inglés no es imposible, dentro de un contexto dado, entender las palabras suecas. ¡En Finlandia no estarás "Perdido en Tokio"!

8.1.20. Palabras famosas

Se dice que los finlandeses son muy callados, pero ¿qué significa esto? Ser muy callado, ¿en comparación con quién o con qué? ¿En comparación con tu propia cultura, tu propia gente o a tí mismo?

¿Hay alguna norma que dicta cuantas palabras se debería hablar dentro de un periodo determinado de tiempo o utilizar en una frase o durante una conversación? A lo mejor alguien que es muy callado sólo parece serlo, o realmente no tiene nada que decir en aquel momento, o sabe que no es el momento adecuado para decir algo o para hablar o se comunica en una manera diferente que tú a lo mejor no conoces o entiendes. Aquí hay algunas palabras y expresiones famosas pronunciadas por un finlandés igualmente famoso: "*no niin*", "*¿qué lado?*", "*¿dónde está el aneurisma?*", "*¿qué tipo*

de tumor?", "*pää nousee*", "*pää laskee*", "*pöytä nousee*", "*pöytä laskee*", "*la luz no está bien*", "*ajustado, ajustado no está ajustado!*", "*¡buen truco!*", "*¡oh, Dios mío!*", "*¿eres zurdo?!*", "*¡terrible!*", "*¿qué año?*", "*¡buen caso!*", "*¡esto es importante!*", "*¡lo pudimos manejar!*".

8.1.21. Practicar, practicar, practicar

Hernesniemi me dijo que durante las operaciones microneuroquirúrgicas es muy importante "concentrarse", "aislarse", "ir paso por paso" (como leyendo la historia en un libro de dibujos animados imagen por imagen) y "no intentar querer ir demasiado rápido". También subraya la importancia de practicar, porque las habilidades microneuroquirúrgicas tienen que ser aprendidas y entrenadas. En la parte posterior del complejo de quirófanos hay un microscopio para practicar que también tiene un dispositivo bucal unido a él. Comencé suturando guantes, cada vez con agujas de sutura más finas y bajo un aumento más grande y gradualmente por periodos de tiempo más largos. Hay también un modelo que se utiliza para practicar cirugía de bypass, en el supermercado compré piezas de pollo, tomé los vasos y comencé a suturarlos y hacer "bypasses". Los músicos profesionales practican con sus instrumentos y probablemente no hay fin en la práctica. A lo mejor los (neuro)cirujanos deberían hacer lo mismo?

8.1.22. Editando videos

Todas las operaciones de Hernesniemi son grabadas en el microscopio y en discos duros de alta definición. Se puede ver estas cirugías tantas veces como desees (no hay secretos quirúrgicos, ¿té acuerdas?), descargarlas y/o editarlas para tu propio uso (bajo condición de anonimato de los datos del paciente, por supuesto). Editar videos forma parte de mi programa de estudio y he hecho mi propio archivo personal de sus operaciones, que podré consultar en el futuro para mi propio trabajo.

8.1.23. La cirugía de Juha Hernesniemi

Este libro es sobre la cirugía y técnicas quirúrgicas de Juha Hernesniemi. De alguna manera sus cirugías hablan por sí mismas, pero por su puesto hay mucho más que contar y escribir sobre él, esto se hace en otras partes de este libro, de una manera más elocuente y mejor de lo que podría hacerlo yo. Verlo operar es una experiencia verdaderamente inolvidable y la excelencia de sus cirugías es sin igual. Esto fue reconocido *públicamente*, para que todo el mundo lo oyera y leyera, por un destacado neurocirujano con fama mundial que vino a visitar el departamento. Para mí no es sólo su técnica quirúrgica, también su gran experiencia, su actitud positiva, su espíritu inquebrantable de lucha mirando hacia adelante y el *ser humano*, que lo hacen único. Y es por eso que ¡lo considero el mejor!

8.1.24. La elección de un fellowship

El éxito de un *fellowship* depende en gran parte de la actitud de uno mismo, pero por supuesto el departamento donde vayas a realizar tu *fellowship* es de igual importancia, especialmente si planeas quedarte por un periodo más largo de tiempo. Mi decisión de venir al departamento de neurocirugía del HUCH no sólo fue una decisión "cerebral", sino también una decisión del corazón. El alto número de operaciones neurovasculares y tumorales, la excelencia de las cirugías, la política de puertas abiertas, la sensación genuina de que eres bienvenido y la disposición de todo el mundo (sí, todo el mundo) para escuchar y explicar, hacen de este departamento el lugar perfecto para venir a aprender y una opción obvia para un *fellowship*. Así que ¡ven y échale un vistazo!

Tabla 8-1. Elementos claves del fellowship en Helsinki

- Observación de cirugías
- Asistir
- Cerrar (bajo el microscopio)
- Discusiones (pre y postoperatorias)
- Visitas (UCI y plantas de hospitalización)
- Leer (biblioteca en la sala de conferencias, con libros de texto y revistas)
- Preparación de artículos científicos y presentaciones
- Editar videos
- Practicar habilidades microquirúrgicas bajo el microscopio

8.2. ADAPTÁNDOSE A LA CULTURA Y SOCIEDAD FINLANDESA – ROSSANA ROMANI (ROMA, ITALIA)

“Considerad vuestra simiente: hechos no fuisteis para vivir como brutos, sino para perseguir virtud y conocimiento”.

(Dante: La Divina Comedia, Infierno, Canto XXVI, líneas 118-120)

Uno de mis estimados colegas italianos, que estaba trabajando en Florencia, me aconsejó viajar para ver al Prof. Hernesniemi, me dijo: “es el mejor”. En agosto del 2006, visité al Profesor Hernesniemi por primera vez durante un periodo de dos semanas. Estuve muy impresionada por él, así como por su personal y decidí interrumpir mi trabajo en Italia y venir a Finlandia en junio del 2007 para aprender micro-neurocirugía.



Figura 8-8. Dra. Rossana Romani

8.2.1. La diferencia entre “to talk the talk” y “to walk the walk”

Cuando llegué, pasé casi dos meses practicando bajo el microscopio y al principio fue difícil. Era muy lenta y torpe pero después de unos pocos meses llegué a ser mejor y más rápida. También estudié los libros neuroquirúrgicos básicos recomendados por el Profesor Hernesniemi. Además, el conocimiento de la lengua finlandesa hizo el camino más fácil desde el principio, para lograr comprender de una manera más rápida varios de sus pasos microquirúrgicos y el uso de los instrumentos. Sin embargo, para entender el estilo quirúrgico de Hernesniemi se necesita tiempo y conocimientos y sólo después de asistirlo en muchos casos, uno se da cuenta de lo que está haciendo y cuan bien pensadas son sus técnicas microneuroquirúrgicas. Grabamos todos sus videos quirúrgicos y editamos la mayoría de ellos.

El Profesor Hernesniemi ha sido muy amable conmigo y me ha apoyado, pero al mismo tiempo ha sido muy exigente. Si no hubiese

trabajado duro obteniendo buenos resultados, no hubiera sido capaz de quedarme por tanto tiempo. Durante mi estancia le asistí en 1182 casos (677 casos vasculares, 426 tumores y otros 79) y aprendí anatomía. Elaboré un archivo personal de toda mi experiencia en Helsinki y ésta es una experiencia a la que siempre me puedo referir y echar un vistazo en el futuro. He editado numerosos videos para nuestras publicaciones y al hacerlo he aprendido mucho. Ver y editar videos quirúrgicos es la manera moderna para aprender técnicas microneuroquirúrgicas, mejor que cualquier libro de neurocirugía. Cuando uno es joven, hay que “robar y conservar” la experiencia. También tuve la oportunidad de operar un paciente con dos aneurismas.

Estando cerca de los finlandeses todo el tiempo, aprendí a escuchar. Es difícil saber, cual de las pocas palabras pronunciadas por el Profesor Hernesniemi son de enseñanza, y cuales no. A menudo él dice: “Te estoy enseñando.” La ac-

titud finlandesa es muy educativa y enseña en una pequeña charla útil como trabajar de manera eficiente, sin perder el tiempo. A menudo oí al Prof. Hernesniemi decir: "*Es diferente to talk the talk than to walk the walk.*" En Italia decimos: "Entre decirlo y hacerlo hay un mar de diferencia."

Los neurocirujanos finlandeses son eficientes. No pierden el tiempo hablando sobre lo que tienen que hacer porque saben muy bien qué hay que hacer y simplemente lo hacen. Pueden hacer las visitas, tener una reunión, realizar cirugías e investigación, todo ello entre las 7 de mañana y las 3 de la tarde y después se relajan con sus familias o realizando sus pasatiempos. Todo está perfectamente organizado y funciona.

En quirófano las enfermeras hacen su trabajo de manera excelente. Sólo se muestran los instrumentos esenciales y el equipo instrumental es prácticamente el mismo para todas las lesiones intracraneales (vasculares o neoplásicas). Lo más impresionante es ver como todo el personal trabaja junto e incluso en las operaciones más difíciles nadie pierde el control.

Además de la actividad microneuroquirúrgica y el entrenamiento con el microscopio hay otro trabajo muy importante: ¡escribir artículos!. El Profesor Hernesniemi habla de su propia experiencia: "¡Si no publicas, falleces!". Uno puede ser el mejor neurocirujano en el mundo pero sin publicaciones y artículos científicos nadie te conocerá y no tendrás el poder necesario para hacer cambios y mejoras en la comunidad neuroquirúrgica local. Escribir artículos científicos es muy exigente y requiere de mucho tiempo además de la actividad quirúrgica, pero por otra parte aumenta tus conocimientos. El Profesor Da Pian, un antiguo jefe del departamento de neurocirugía en Verona, dijo una vez: "Detrás de todos los aneurismas yace la verdad"; yo parafrasearía sus palabras de la siguiente manera: "Detrás de cada artículo científico yace la verdad". Cuando uno estudia un tema hasta saberlo completamente tanto los puntos débi-

les así como los puntos fuertes, uno empieza a darse cuenta que su contribución puede mejorar los conocimientos disponibles a la comunidad científica. Cuando llegué, el Profesor me pidió escribir de nuevo algunos artículos y después de eso empecé a revisar todos los casos de meningiomas. El Profesor es uno de los mejores, no sólo en cirugía cerebrovascular sino también en la cirugía de tumores, especialmente en meningiomas. Contrariamente a los casos vasculares, que en muchos departamentos neuroquirúrgicos, especialmente en Italia, son un área exclusiva del jefe de departamento, la cirugía de meningiomas es realizada por un gran número de neurocirujanos y esta fue la razón por la que me interesé en ellos.

Aprendí como hacer un artículo científico, desde la recolección de datos hasta la discusión y he preparado muchas publicaciones exitosas (más de 20) y capítulos de libros (más de 6), no sólo sobre meningiomas sino también sobre cirugía vascular. Tengo una gran oportunidad de trabajar aquí y de aprender del Profesor Hernesniemi.

El plan inicial era quedarme un año haciendo el *fellowship* cerebrovascular, pero durante mi estancia trabajé tanto y obtuve tan buenos resultados que se me ofreció la oportunidad de preparar una tesis de doctorado. Actualmente estoy envuelta en el proceso de escribirla y día a día estoy logrando una "forma mentis" diferente, un estado mental diferente, "la actitud finlandesa para trabajar".

8.2.2. Difícil de aprender pero bueno para la vida: el idioma finlandés

Cuando creces en un país donde estudias latín en la escuela e idiomas que sólo provienen del latín, piensas que todos los idiomas europeos se basan en el latín - pero esto era sólo mi pequeño pensamiento italiano. El finlandés es sólo finlandés que proviene del... finlandés.



Figura 8-9. La torre del Estadio Olímpico de Helsinki.

Muchos neurocirujanos visitantes en Helsinki provenientes de todo el mundo, estaban muy impresionados por mis conocimientos de finlandés. Casi todos de ellos me preguntaban: "¿Por qué estudiaste Finlandés? ¿Quiéres vivir aquí toda tu vida? ¿Tienes un novio finlandés?". En sus preguntas estaban buscando una explicación razonable por qué alguien emprendería el estudio de un idioma tan difícil.

No estudié finlandés por un hombre finlandés muy guapo; al menos no al principio cuando no sabía que el neurocirujano más hermoso del mundo era finlandés. Estudié finlandés porque desde el principio estaba interesada en la cultura finlandesa y la gente finlandesa. Para conocer a la gente y estrechar vínculos con ellos y su cultura, tienes que hablar su propio idioma.

Cuando ves finlandés escrito por la primera vez, piensas que alguien sentado en el teclado de un computador, escribió una mezcla aleatoria de caracteres. Lo más difícil es entender donde termina una palabra y donde empieza la siguiente. Antes de estudiar finlandés pensé que el alemán con cuatro casos y una construcción lógica de gramática y sintaxis era el idioma europeo más difícil, pero en comparación con finlandés, fue un idioma fácil para aprender. El finlandés tiene 15 casos y no preposiciones ni artículos, haciendo la construcción de frases un reto.

Pregunté a una amiga finlandesa a quién encontré en Florencia, antes de venir a Finlandia, como traducir "buonanotte" y me contestó sonriendo: "Es muy difícil de pronunciar" y continuó: "El finlandés es muy difícil, casi imposible de aprender". Era muy cierto, y decir "hyvää yötä" - que significa "buonanotte" - es extremadamente difícil porque tienes que hablar y respirar al mismo tiempo. El italiano se habla con los labios, el finlandés con la garganta.

Pero el problema del idioma finlandés es que después de ir a la escuela de idiomas de la Universidad de Helsinki, después de muchos cursos y sacrificios, me di cuenta que el lenguaje que

necesitas en tu trabajo diario es un lenguaje completamente diferente. El lenguaje hablado es diferente del idioma oficial estudiado en la escuela y esto te destruye completamente.

Estudiar finlandés es como correr una maratón o escalar una montaña... no deberías rendirte. El finlandés es un idioma rico y bonito, no imposible para aprender. Si yo lo hice, todo el mundo puede hacerlo.

Estudiar finlandés cambió completamente mi vida en Helsinki, en Finlandia y en quirófano. Esto es porque cuando hablas con los finlandeses, especialmente al principio, en su propio idioma, se sienten felices y les agrada a pesar de tu pobre inglés o tu temperamento latino caprichoso. Nunca olvidaré mi primer Pikku-joulu (una fiesta navideña con mucho alcohol y alegría) cuando una de las enfermeras de quirófano me dijo: "Nos agrada mucho". *In vino veritas* estaba muy feliz porque eso era cierto.

Muchas veces me puse del otro lado. Si estuviera en mi departamento de neurocirugía en Italia y un neurocirujano extranjero estuviera visitando el departamento, estaría muy feliz escuchando mi propio idioma especialmente si hubiera sido muy difícil aprenderlo. Cuando aprendes un idioma descubres un nuevo mundo porque puedes vivir cerca de la gente y compartir una vida con ellos, esto es algo que ningún libro o imagen puede darte.

8.2.3. Haz en Finlandia lo que hacen los finlandeses

Mi primera semana en Finlandia fue terrible porque estaba sola en una nueva cultura y en un nuevo país. El primer mes en Helsinki viví con una familia finlandesa y al poco tiempo llegué a ser su cuarta hija. Gracias a ellos y a su apoyo aprendí todos los hábitos finlandeses muy rápido. Todo era diferente a mi cultura italiana, pero "diferente" no significa peor. No se puede comparar una sinfonía de Mozart o un

cuadro de Raffaello con una flor hermosa o un atardecer de verano. La belleza tiene diferentes caras. Un refrán romano dice: "Haz en Roma lo que hacen los romanos" (San Ambrosio, 387 A.D.) y esto es lo que hice en Finlandia.

Descubrí que Finlandia es un país muy bonito. El ser parte de una familia finlandesa, me permitió desde el principio ir a una casa de verano donde se vive en el medio de la naturaleza. La casa de verano tenía un sauna cerca del lago y pensaba para mis adentros, lo afortunada que es la gente finlandesa por poder disfrutar de tan hermoso paisaje. Tomé un baño en el sauna y fui a nadar en el lago. Celebré Juhannus, el pleno verano astronómico, la noche más corta del año, con mi familia finlandesa y mis amigos finlandeses en su casa de campo. Me di cuenta que en Finlandia hay un gran respeto para la naturaleza y los animales. En el campo, inmersa en la naturaleza, pude entender mucho mejor la actitud finlandesa.

Si vienes de un país de varios millones de habitantes y estás acostumbrado a hablar en todas partes con todo mundo, notarás un mundo completamente diferente en Finlandia. El concepto finlandés de cortesía es diferente en comparación con la mayoría de otros países. Especialmente en Italia, comunicarse se considera de buena educación. En Finlandia es de buena educación dejar a la gente en paz. Esto explica porque están tan tranquilos y silenciosos en todas partes. Este aspecto de la cultura finlandesa me impresionó mucho. Nunca antes había estado en un tranvía lleno de gente silenciosa y nunca había estudiado en la misma habitación con diez enfermeras hablando la una a la otra. Esto es imposible experimentar en Italia donde hay ruido en todas partes. En Finlandia incluso en el estadio de fútbol durante un partido, el ambiente es tranquilo, seguro y silencioso en comparación con la confusión y el de vez en cuando ambiente peligroso del estadio Olímpico, al que solía ir en Roma.

La gente finlandesa es tranquila, pero el ser tranquilos no significa que sean débiles. Los finlandeses son gente de carácter y en los deportes se puede ver su actitud. Finlandia tiene muchos atletas importantes, no sólo en la Fórmula Uno sino también en esquí alpino de alta velocidad, el esquí de fondo, las carreras de larga distancia, el remo y por supuesto el deporte finlandés más importante: el hockey sobre hielo. Esto es como el fútbol para los italianos. La gente se vuelve loca por este deporte. Recientemente Finlandia obtuvo la medalla Olímpica de bronce, después de Canadá y los EEUU. Esta victoria fue muy importante, especialmente porque ni Rusia, ni la amada-odiada Suecia obtuvieron medalla. Finlandia es el mejor país europeo en hockey sobre hielo. Todos practican deportes. Incluso a -15 °C, con el hielo en las calles, o en un día de viento o lluvioso, se puede ver a alguien paseando, corriendo o haciendo ciclismo. Solía practicar deportes y aquí en Finlandia comencé practicar esquí de fondo y también patinaje sobre hielo. Pasear o patinar sobre el mar congelado es una experiencia increíble. Es fascinante y emocionante al mismo tiempo, especialmente para mí viniendo del sur de Europa.

Lo que me gustó y aprendí en Finlandia es honestidad. Cuando vienes de un país donde la deshonestidad es más común que la honestidad notas inmediatamente que en Finlandia es exactamente lo contrario. Un fellow chino una vez dejó una costosa cámara de fotos en los pantalones de la ropa quirúrgica y después de dos meses su cámara de fotos volvió de la lavandería. En Italia sería raro recuperar algo que se perdió. La actitud finlandesa para ser honesto viene en su sangre. Son honestos en su trabajo y todo el mundo trabaja duramente durante el tiempo de trabajo. La honestidad está en el respeto por la naturaleza, los animales y todas las cosas comunes. Todo está limpio y a todos se respeta. Aprendí y aún estoy aprendiendo mucho trabajando con los finlandeses.

8.2.4. Nunca buen clima

Aprendí muy rápido que los finlandeses aman a su país y al mismo tiempo aman odiarlo. Más que de cualquier otra cosa, se quejan del clima. El clima es difícil en Finlandia y los finlandeses se quejan casi cada segundo de ello. Estaba esperando aterrorizada mi primer invierno finlandés desde junio del 2007, cuando llegué a Finlandia. Estaba muy decepcionada cuando me di cuenta que el invierno, por lo menos en Helsinki, no es tan terrible como dicen los finlandeses. Recuerdo mis inviernos italianos cuando iba al hospital en Roma en la oscuridad de la mañana y salía con la oscuridad de la noche. La diferencia en la cantidad de luz no es tan grande como dicen los finlandeses y no sufrí por la falta de luz. En invierno puedes esquiar o patinar sobre el mar y disfrutar del bonito paisaje blanco. El ambiente es mágico y hace todo parecer como en un cuento de fantasía. Me gustó mucho el invierno finlandés.

Lo que es diferente en Finlandia y los finlandeses están orgullosos de ello, es el verano. La luz del verano me sorprendió, porque había dema-

siada. En verano la oscuridad desaparece y si te despiertas a las tres de la mañana el sol ya está en lo alto del cielo. Las estrellas desaparecen durante un par de meses. Este fuerte contraste entre invierno y verano hace que el invierno parezca oscuro, pero en realidad no lo es.

El clima es algo de lo que todos los finlandeses se quejan. Si no hay nieve en invierno se quejan de la falta de nieve. Sí hay nieve y todo es blanco, se quejan de la nieve y finalmente cuando llega el verano se quejan del verano también: ¡demasiado frío o demasiado caluroso! Los finlandeses nunca están contentos con el clima. Las primeras palabras que un neurocirujano extranjero aprende en quirófano son: "voi, voi, voi, voi...", que es sólo una manera de quejarse, a menudo sin una verdadera razón. Puedo entender que en el pasado el clima era un problema para los países Nórdicos, pero hoy en día esto ya no es un problema y el invierno no es tan terrible comparado con el sur de Europa.



Figura 8-10.

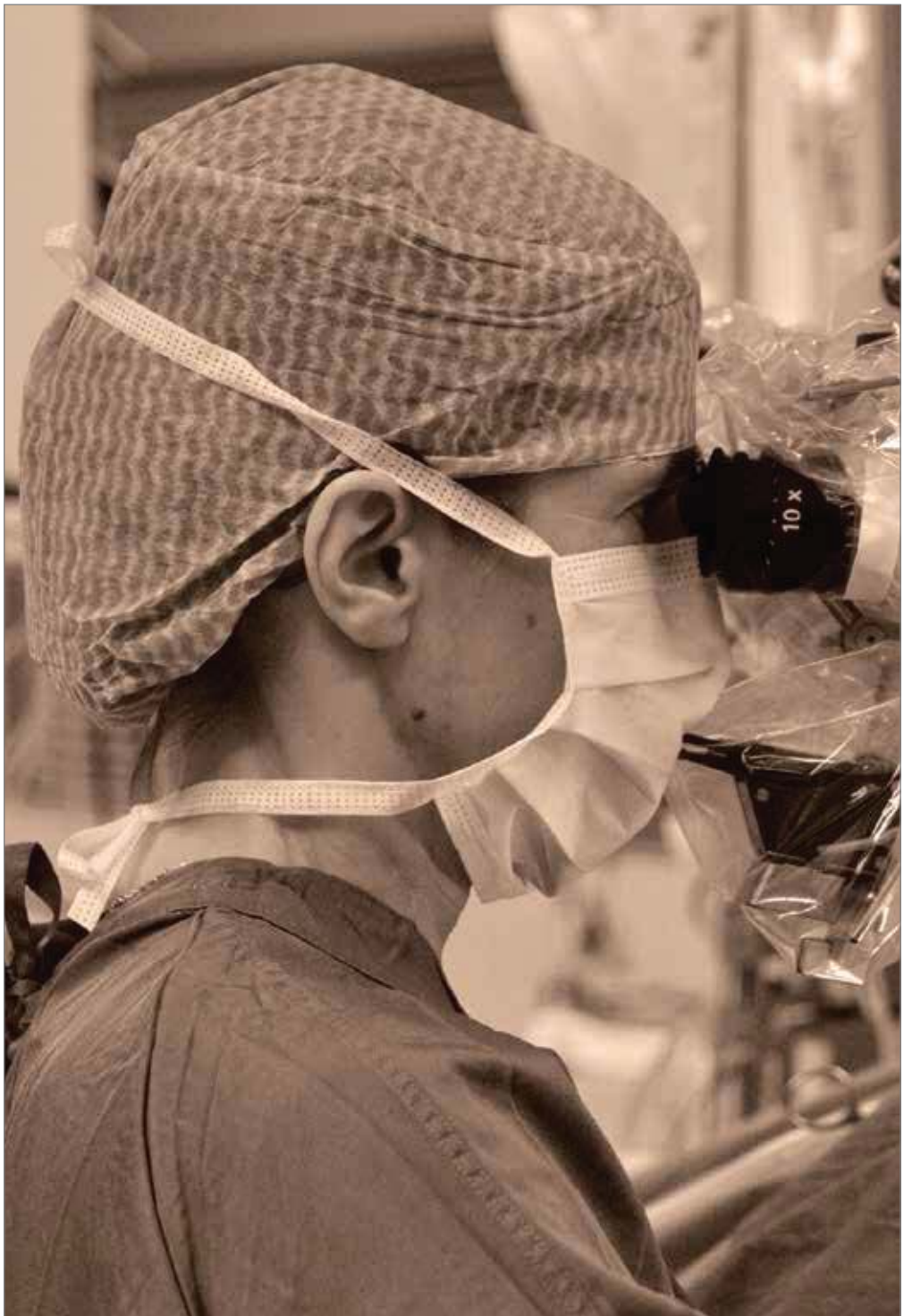


Figura 8-11. Dra. Leena Kivipelto.

8.2.5. La actitud finlandesa: "Sisu"

Trabajando con el Prof. Hernesniemi, comprendí muy bien que es lo que hace a los finlandeses tan especiales. Es algo llamado "sisu". Es muy difícil de traducir, pero ver al Prof. Hernesniemi realizando cuatro o cinco intervenciones quirúrgicas difíciles durante un día, entiendes lo que significa "sisu". Como los finlandeses pudieron manejar la situación durante la Segunda Guerra Mundial fue debido a su "sisu". "Sisu" es una especie de fuerza interior dentro del gen finlandés, como una actitud fuerte que da la capacidad de realizar más allá de las capacidades humanas. Puedo comprender muy bien como los finlandeses pudieron operar en contra de la gran Unión Soviética y como conservaron su independencia, fue gracias a su "sisu".

8.2.6. Él y ella = hän

En el idioma finlandés no hay palabras distintas para "ella" y "él", sólo hay "hän". Finlandia es una sociedad matriarcal lo cual para mí explica porque es un país avanzado. Aquí las mujeres obtuvieron el derecho para votar en 1906, en comparación con Italia, donde las mujeres lo obtuvieron 40 años más tarde. El presidente actual es una mujer. Finlandia es un país democrático y hay igualdad entre hombres y mujeres. Incluso los sacerdotes en Finlandia pueden ser mujeres.

En el departamento de neurocirugía quedé muy impresionada por las intervenciones microneuroquirúrgicas realizadas por la neurocirujana de base Leena Kivipelto. Ella realiza operaciones cerebrovasculares, cirugía de bypass y muchos otros procedimientos neuroquirúrgicos. Observarla explica más de lo que con palabras pudiese explicar, la igualdad entre mujeres y hombres en Finlandia.

Entendí, desde el principio, que los líderes en el quirófano no son los neurocirujanos trabajando con el Profesor Hernesniemi sino todas las

enfermeras. Las enfermeras tienen el verdadero poder. El Profesor Hernesniemi dice muchas veces que "nadie está operando sólo" y que sin enfermeras ni anesestiólogos, ningún cirujano puede operar. Las enfermeras en quirófano me han apoyado mucho. Sin ellas no hubiera podido salir adelante, especialmente al principio. Estoy agradecida con Saara por su apoyo y estímulo diario. Nunca olvidaré mi primera cirugía de aneurisma y el apoyo de Sari, la instrumentista. Todas las enfermeras son muy profesionales y todos los visitantes en quirófano lo han notado. Son un ejemplo de como las mujeres son líderes en Finlandia y como la sociedad les apoya. El Profesor Hernesniemi dice: "Si fallas en un ambiente de trabajo tan bueno, sólo puedes culparte a ti mismo".

8.2.7. Conclusiones

Cuando dejé Italia también dejé muchos problemas y aspectos negativos, aunque algunos de ellos vinieron conmigo porque forman parte de mí y de mis genes. Gracias a Finlandia estoy mejorando. Finlandia y los finlandeses han tenido un efecto sano sobre mí. Me enseñaron a hacer mi trabajo metódicamente, me enseñaron a escuchar y hablar menos. Han ampliado mis horizontes, me enseñaron a ver las cosas desde una perspectiva diferente y finalmente me hicieron entender que el centro del mundo puede estar en cualquier lugar y no sólo en Roma.

Después de casi tres años puedo decir que amo a Finlandia y a los finlandeses y que voy a dar a conocer este país bonito y su gente en Italia o donde quiera que decida vivir. Estaré eternamente agradecida a ellos por lo que aprendí.

8.3. IMPRESIONES DE HELSINKI: RELATO DE UNA VISITA – FELIX SCHOLTES (LIEGE, BÉLGICA)

"Por favor, no neurocirugía", dijo, "sólo un relato personal." Eso es lo que pidió el Profesor, como respetuosamente lo llamamos. Para la mayoría de los compañeros de trabajo locales él es simplemente Juha. Esa es la manera como también firma sus correos electrónicos, incluso antes de haberte conocido. Esta familiaridad inmediata y amable no sería una sorpresa si tuvieras la oportunidad para verlo en su departamento. Uno inmediatamente percibe el ambiente sereno en este microcosmos liderado por el Profesor Juha Hernesniemi.

Aquellos que trabajan aquí hacen exactamente eso: trabajar de una manera competente, atenta y orgullosos de un trabajo bien hecho. No caras malhumoradas, no voces en alto, no desconsideración. Todo sucede con gran compañerismo que expresa respeto: respeto por los demás, así como por el trabajo desafiante y su objetivo, los pacientes. Después de un par de semanas en Finlandia, para mí esta actitud parece representativa de la gente, quienes brillan con humildad, calma y una atenta amabilidad.

Los finlandeses son muy conscientes de los elementos esenciales de la vida y la historia nacional. Finlandia, que se extiende al otro lado del círculo polar, estuvo ocupado durante mucho tiempo. El país obtuvo su independencia hace menos de un siglo, liberándose del régimen ruso de Lenin, que se había beneficiado de la hospitalidad finlandesa hasta la llegada del Octubre Rojo. Inicialmente, una guerra civil estalló entre los "Rojos" socialistas y los "Blancos" nacionalistas y capitalistas. Éstos últimos liderados por el carismático C.G.E. Mannerheim y apoyados por Alemania, pretendían establecer una monarquía en aquel tiempo. Después de la derrota de los Rojos y al mismo tiempo la caída de la monarquía en Alemania durante la Primera Guerra Mundial, la joven nación se construyó finalmente en un modelo republi-

cano. Fue defendida con éxito en una dura y sangrienta Guerra de Invierno contra Rusia en 1939-1940, liderados de nuevo por Mannerheim. A través de un largo y delicado acto de equilibrio entre el Este y el Oeste, durante la Guerra Fría, Finlandia se levantó hasta llegar a convertirse en una de las democracias mundiales más respetadas. Fue el escenario para la Conferencia sobre la Seguridad y Cooperación en Europa de 1975 que condujo hacia los Acuerdos de Helsinki y así, hacia una reducción de la intensidad de la Guerra Fría. Ahora, en las evaluaciones, constantemente se encuentra ubicada en los primeros lugares entre los países con estabilidad política, calidad de vida y riqueza. La educación es excepcional, con Finlandia a la cabeza de las tres clasificaciones del PIBE de los países de la OCDE.

No aspire a entender una sola palabra de finlandés. Debido a sus raíces fino-úgricas, es tan diferente como el húngaro de las lenguas germánicas y románicas, a las que la mayoría de nosotros los europeos estamos acostumbrados. Sólo de vez en cuando uno detecta una cierta familiaridad etimológica de una u otra palabra, como jabón (saippua, Alemán: Seife) o pantalones (housut, Alemán: Hose)... Pero, tan pronto como hablas con los finlandeses, recibes respuestas en un inglés impecable y tan natural que rápidamente dejé de disculparme por mi finlandés deficiente... Durante dos meses, la única persona que encontré que no hablaba inglés, era una señora mayor que estaba vendiendo ciruelas y manzanas en uno de los puestos del mercado del Hakaniemen Kauppahalli. A propósito, este es el lugar donde puedes encontrar deliciosas legumbres frescas y pescado finlandés u otro escandinavo, eneldo para acompañarlo, incluso carne de raza "Limousin" y consejos de cocina – ¡en un Inglés perfecto!



Figura 8-12. Mariscal C.G. Mannerheim, fundador del Hospital Töölö.



Figura 8-13. Estadio Olímpico.

Sin embargo, con Pedro, mi colega portugués y compañero de habitación, intentábamos utilizar por lo menos algunas palabras finlandesas. Nunca llegábamos más lejos que *kiitos* (gracias) y *hyvää huomenta* (buenos días), pero incluso estos intentos bastantes lamentables acarrearón considerable simpatía de la mesera del restaurante del hospital. Con diligencia y paciencia, nos guió por las especialidades de la comida finlandesa que eran servidas y nos instruyó como combinarlas.

Se come bien en Finlandia. El pan oscuro de grano entero es similar al que conozco de mi infancia en Alemania. También hay el *knäckebröd* sueco. Suecia, durante su época de gran poder europeo, tuvo control sobre el territorio finlandés. Todavía hay una minoría de personas con habla Sueca, alrededor de un 5.5% y el sueco es reconocido como el segundo idioma oficial.

Se me dio la oportunidad de venir aquí por un periodo de casi dos meses, como parte de un año en el extranjero, después de nueve meses en Montreal, Québec, Canadá y un mes en Phoenix, Arizona, EEUU. Conforme a lo pedido, me abstendré de utilizar jerga neuroquirúrgica enumerando casos desafiantes y reiterando en detalle que es lo que atrae a tantos visitantes y *fellows* al Departamento de Neurocirugía de la Universidad de Helsinki. Sin embargo, hay algunas impresiones excepcionales que me gustaría compartir. Primero, la humildad de un neurocirujano experto y lúcido como es el Profesor Hernesniemi. Él no vacila un segundo en compartir su evaluación crítica de sus propias operaciones y actuación. Y, a veces, la discusión postoperatoria es más larga que el clipaje de un aneurisma de la bifurcación de la arteria cerebral media. El Profesor Hernesniemi claramente aprecia la presencia de visitantes, *fellows* y colegas y de buena gana comparte matices técnicos, experiencia quirúrgica personal, la toma

de decisiones en cuanto al abordaje, hechos científicos y las peculiaridades epidemiológicas de Finlandia, pero también anécdotas entretenidas y su visión crítica del mundo.

Nadie habla durante las operaciones salvo para consejos acerca de la operación y el paciente. Sólo hay *Iskelmä* Helsinki, una emisora local. Iskelmä es un equivalente del Schlager alemán o como el Profesor lo diría por sí mismo, "*Lousy music – música terrible*". Cuando está operando, el quirófano se llena con música Iskelmä finlandesa o versiones finlandesas de canciones de éxito internacionales de los años pasados. "*Lousy music* permite buena cirugía. No distrae la atención y da un sonido de fondo apropiado, que significa menos estrés para los compañeros de trabajo que pedir silencio total" (J.H.).

Helsinki es un lugar maravilloso para estar. Llegué al principio de septiembre, al final de verano, los días todavía calurosos y largos. Aquí el clima nórdico es moderado, gracias a la influencia de la corriente del Golfo sobre el norte de Europa. Así, uno no se da cuenta que Helsinki, la segunda capital más nórdica del mundo, está a casi la misma latitud que el extremo sur de Groenlandia y Anchorage en Alaska.

Cuando se toma un paseo por la ciudad, la atención es captada por la impecable limpieza y el espacio de Helsinki, la abundancia de parques y espacios verdes, la impresionante base de roca de fondo, visible incluso entre los edificios de la ciudad y con incluso una iglesia construida dentro de ella! Algunas de estas pequeñas "colinas" del centro de la ciudad proporcionan perspectivas y vistas interesantes a monumentos arquitectónicos como el estadio Olímpico, la recientemente construida Ópera con vista a la bella bahía de Töölönlahti y su parque y el centro de convenciones de Finlandia Alvar Aalto. Estas áreas urbanas de naturaleza pro-

porcionan espacio para respirar, para descansar entre los árboles o sobre una gran piedra, rodeado de pasto verde, como justo delante de mi departamento, situado a dos minutos a pie desde del hospital y a poca distancia del centro de la ciudad.

Además de parques y rocas, el agua es omnipresente en esta ciudad en la costa del sur de Finlandia: canales, puentes, bahías, cuencas y pequeños puertos llenos de barcos. En la costa oeste del distrito de *Töölö*, cerca al monumento de Sibelius, los habitantes de Helsinki realizan caminatas, trotan, pasean a sus perros y comen afuera un rollo de canela con un buen *kahvi* (café) caliente, al lado del mar, en el encantador Café Regatta. En el 2002, los finlandeses junto con su vecino noruego, fueron los más grandes consumidores de *kahvi* del mundo, con aproximadamente 10 kg por persona, ¡más del triple que el promedio italiano!

Últimamente, el clima está empezando a cambiar y en este momento está haciendo algo más de frío, pero todavía está soleado. Las mañanas se están tornando más oscuras y los días más cortos. Aún así, incluso ahora, mientras estoy escribiendo esto a mediados de octubre, me digo a mí mismo, que tiempo más perfecto para estar aquí. El cálido sol amarillo de la tarde brilla suavemente sobre las hermosas hojas coloridas de otoño y sobre el *Töölönlahti* con sus típicas casas escandinavas antiguas de madera y sobre la noria de *Rinkeli* elevándose a lo alto en la distancia. La luz púrpura crepuscular anuncia la llegada del atardecer y ciclistas, corredores y caminantes vuelven a casa.

A pesar de esta abundancia de naturaleza, Helsinki se siente como una verdadera capital, con una vida nocturna vibrante, centros comerciales y grandes almacenes como el famoso *Stocckmann*, museos, un número impresionante de *ravintolat* (restaurantes) de alta calidad y obviamente su arquitectura. Los edificios más antiguos datan principalmente de épocas rusas. Después de su victoria sobre Suecia, los ocu-

pantes hicieron de Helsinki la capital del gran ducado semiautónomo, quitándole el papel a Turku en la costa oeste, con el fin de traer el senado gobernante más cerca a Rusia. Helsinki había sido de importancia estratégica antes, como lo demuestra la presencia de la fortaleza marítima de Suomenlinna (o *Sveaborg*, como lo llamaban sus constructores suecos), Patrimonio Mundial de la Humanidad de la UNESCO, que cada turista serio debería visitar en Helsinki.

Los visitantes y *fellows* en el Departamento de Neurocirugía somos turistas admiradores además de nuestras varias misiones profesionales. Hugo, el residente de neurocirugía de Venezuela, con un pasado de tenis competitivo internacional; Paco, el bajista de heavy metal de España; Youssouff, el profesor de neurocirugía de Senegal; Mei Sun, experimentada neurocirujana de China; Ahmed de Egipto y el neurocirujano más amable que existe; Jouke, un holandés con una pasión por la música; Rossana, quien esperamos que finalmente comparta una de sus recetas italianas con nosotros...

Aquí, están dispuestos fértiles campos para intercambios internacionales informales y la creación de lazos a través de las fronteras, algunos de los cuales pueden perdurar por años y que hubieran encontrado su origen en una visita común al Departamento de Neurocirugía de la Universidad de Helsinki.

8.4. DOS AÑOS DE FELLOWSHIP EN EL DEPARTAMENTO DE NEUROCIRUGÍA EN HELSINKI – REZA DASHTI (ESTAMBUL, TURQUÍA)

Debería empezar desde mayo del 2005 cuando conocí al Profesor Hernesniemi durante el Congreso Nacional de Neurocirugía Turca en Antalya. Estaba verdaderamente impresionado después de haber escuchado sus conferencias sobre la microneurocirugía de aneurismas y MAVs. Al primer momento posible me presenté con el profesor y le pregunté si podría solicitar un *fellowship* cerebrovascular con él. Después de haber intercambiado un par de correos electrónicos, me sugirió hacer una visita corta a su departamento en Helsinki, antes de ser aceptado.

Esta visita corta se realizó en la segunda mitad de septiembre del 2005. Nos encontramos en la entrada del hospital en la mañana del lunes e inicio un largo día de trabajo. Mi primera impresión del departamento fue: un centro neuroquirúrgico ocupado pero muy bien organizado. Todos los miembros del personal me dieron afectuosamente la bienvenida. Además de un grupo de colegas finlandeses había también un grupo de *fellows* y visitantes de diferentes partes del mundo. Durante aquel día, el Profesor Hernesniemi operó 6 casos en el mismo quirófano. Desde el primer momento estaba impresionado por su excepcional habilidad quirúrgica. Salí de quirófano hasta la madrugada y fui a mi hotel. El segundo día no fue diferente, sin embargo, las operaciones terminaron más temprano y decidimos ir a tomar una cerveza con los demás *fellows*. Esta fue una buena oportunidad para conocer a los demás y obtener información útil sobre el departamento y la ciudad. Salí del lugar después de un par de horas y empecé a caminar en la dirección que se suponía era hacia mi hotel en el centro de la ciudad, después de haber caminado durante casi una hora comprendí que había caminado en la dirección equivocada y terminé lejos de mi destino. Este fue mi primer buen recuerdo de la cerveza finlandesa.



Figura 8-14. Dr. Reza Dashti

Al final de la semana fui aceptado para un *fellowship* de un año. La referencia de la Dra. Ayşe Karataş (su anterior *fellow* de Turquía) fue importante en esta decisión. Estaba muy emocionado y motivado ya que era una oportunidad única para trabajar con uno de los mejores cirujanos cerebrovasculares del mundo. Sin embargo tenía que arreglar y organizar todo muy bien. Planeé mudarme a Helsinki con mi familia ya que su apoyo haría todo más fácil para mí. Ser aceptadas en la sociedad y en el colegio en un país extranjero, podría haber sido difícil para mi esposa y mi hija (Nakisa tenía casi 8 años en aquel momento). Arreglé todos los permisos necesarios de ambas universidades, cerré mi departamento en Estambul, vendí mi coche y por la tarde del día 8 de noviembre de 2005 estábamos en Helsinki. Nos mudamos a un departamento cerca al hospital. Con gran ayuda del Profesor Hernesniemi pudimos encontrar un cupo para mi hija en una de las mejores y antiguas escuelas de la ciudad (Ressu).

Comencé a trabajar inmediatamente el día siguiente, mientras mi esposa se ocupaba de todos los aspectos no neuroquirúrgicos de

nuestra vida. A diferencia de nuestras preocupaciones, a toda la familia le tomó un periodo de tiempo muy corto para sentirnos como en casa en este nuevo ambiente. Esto fue posible gracias al gran apoyo que recibimos de todos los miembros del personal del departamento.

Trabajar con un guía como el Profesor Hernesniemi fue una experiencia única. Desde el primer momento fue posible ver cuan comprometido está con sus *fellows* y visitantes. Fue mucho más que tan sólo observar los aspectos técnicos de la cirugía cerebrovascular en el nivel más alto de excelencia. Entre sus primeras enseñanzas estaba el principio de ser primero un buen ser humano, después un buen médico y finalmente un buen neurocirujano. Una de sus cualidades más admirables es la pasión y el cariño que tiene él para con sus pacientes.

Mi periodo de *fellowship* más tarde se extendió a dos años. Durante este periodo tuve la oportunidad de ayudar al Profesor en 807 operaciones microneuroquirúrgicas. Comenzando desde la primera operación fue posible observar como cada paso es limpio, rápido y se ejecuta fluidamente. Fue muy emocionante ver como cada miembro del equipo actuaba tan profesionalmente. El quirófano limpio y tranquilo, sin ruido o charlas innecesarias. El Profesor Hernesniemi raras veces solicitando instrumentos ya que la instrumentista estaba siguiendo cada paso desde el monitor e intercambiando los instrumentos necesarios sin necesidad de palabras. Esto es verdad tanto para el anestesiólogo como para cualquier otro miembro del equipo. Durante las primeras semanas, fue bastante difícil entender los detalles anatómicos ya que cada procedimiento se realizaba rápidamente a través de accesos pequeños y por vías estrechas en el campo quirúrgico. Puedo decir que me tomó un mes entender donde estaba la M1. Fue muy impresionante aprender como es posible realizar toda la cirugía con dos instrumentos clásicos (aspirador y pinzas de bipolar) y tal vez otros dos adicionales, no utilizar retractores salvo cotonoides, el uso eficaz

de la disección cortante, expansión del espacio subaracnoideo con irrigación (la técnica de disección con agua) y muchos otros detalles. Además de las rondas diarias, invertíamos gran parte del tiempo en comentar todos los casos antes, durante y después de la cirugía. Analizar videos quirúrgicos fue otra parte importante de mi formación. Fue una experiencia única poder ver varios cientos de videos, tantas veces como fuese necesario y después comentarlos con el Profesor y los otros *fellows*. El objetivo era poder fijarse en los trucos quirúrgicos y aprender como "operar cada caso en tu mente". Las reuniones de radiología cada mañana y las reuniones cerebrovasculares cada semana eran una buena oportunidad para repasar todos los casos una vez más. Desde el primer día tuve un enorme apoyo de todos los miembros del personal de enfermería y del equipo de anestesiología en quirófano. Esto no fue diferente en otras partes del departamento. Pronto empecé a sentirme en casa en todo sentido.

El *fellowship* es una oportunidad única para compartir intereses, ideales o experiencias similares. Es siempre interesante encontrar gente de diferentes culturas y pasados. Esto te da la oportunidad de mejorar tanto intelectual como personalmente. Parte de mi formación fue encontrar un gran número de visitantes y *fellows* de todo el mundo e intercambiar experiencias con ellos. Así mismo, aprendí mucho de cada miembro del departamento de neurocirugía del hospital de Töölö.

Durante mi estancia tuve la oportunidad de conocer a muchas personas excepcionales en el campo de la neurocirugía. Recuerdo que durante el primer mes de mi estadía, el Profesor Konovalov y un grupo de neurocirujanos expertos de Moscú visitaron el departamento. Me encontré a mí mismo en primera fila, ocupándome de estos importantes visitantes. Después de haber visto un par de casos operados por Juha, el Profesor Konovalov me pidió que le mostrase algunos videos quirúrgicos. Fui a los archivos de las cintas de video y seleccioné

algunos videos. Después procedimos a verlos en la gran pantalla del pasillo de quirófano. Los videos mostraban algunos casos difíciles que a lo mejor no te agradaría enseñar a un neurocirujano tan importante como el Profesor Kononov. Sentí que Juha estaba de pie en la esquina observándonos y a lo mejor preguntándose que intentaba hacer con su carrera. Paré los videos y el resultado fue un cambio brusco a un video de algún canal de televisión cuyas imágenes inmediatamente no asociarías con neurocirugía de alto nivel sino más bien con "acción de altas horas de la noche" de un carácter muy diferente. "¡¡Esto es de la colección privada de Reza!!", Juha bromeaba, justo antes de caerme desmayado sobre el piso.

La visita del Profesor Ausman fue un momento crucial en mi fellowship. Al segundo día de su visita sugirió a Juha publicar su experiencia quirúrgica. Tuve la suerte de estar en el lugar preciso en el momento preciso. Esto fue el inicio de una serie de publicaciones en el *Surgical Neurology* sobre el manejo microneuroquirúrgico de aneurismas intracraneales. Este proyecto, aún en marcha, llegó a ser la parte más importante de mi formación como *fellow* cerebrovascular. Además de leer y estudiar todos los artículos sobre anatomía y las técnicas quirúrgicas para cada localización de aneurismas, revisé casi 500 videos y entrevisté al Profesor Hernesniemi en relación a sus técnicas quirúrgicas basadas en 30 años de experiencia en la cirugía de aneurismas. Estoy muy agradecido con el Profesor Juha Jääskeläinen quien me entrenó en la manera como preparar y escribir artículos. También tuve un enorme apoyo del Profesor Niemelä, Dr. Lehecka y Dra. Lehto, ambos como amigos y compañeros de trabajo. El Sr. Kärpijoki fue mi profesor en la parte técnica y audio-visual del trabajo. La base de datos de las MAVs de Helsinki fue otro proyecto importante en el que participé. Trabajé muy de cerca con el Dr. Laakso y el Dr. Väärt en este proyecto. Tuve la oportunidad de revisar las imágenes de más de 400 MAVs cerebrales, lo cual fue un gran entrenamiento. El resultado

es una base de datos de MAVs "que nunca será repetida". Hasta ahora he estado involucrado en 38 artículos publicados por el Departamento de Neurocirugía de Helsinki. Aunque todavía estoy colaborando con los proyectos, este número excepcional de artículos fue y será muy importante en mi carrera.

Mi participación en los cursos de microneurocirugía en vivo de Helsinki fue un logro excepcional. Con el concepto de cirugía de puertas-abiertas he tenido la oportunidad de ver las técnicas quirúrgicas y experiencia de muchos neurocirujanos reconocidos a nivel mundial. Otra actividad muy importante fue el curso LINNC. Esto sucedió durante la visita del Profesor Jaques Moret. De un momento a otro nos encontramos involucrados en la transmisión en directo de cirugías desde Helsinki hacia París para una audiencia de cerca de 1000 personas. Esto ha sido una experiencia única para mí. Fui el responsable de comentar las cirugías con mis auriculares, conectados al centro de control en París, a la gente del satélite, al personal encargado de la transmisión en Helsinki y muchos otros. Durante la transmisión del primer caso estaba muy emocionado (como siempre) y también muy nervioso por mi desagradable voz. Después de saber que mi voz es soportable y que no estaba matando gente, estaba feliz.

Trabajar con una persona tan trabajadora como el Profesor Hernesniemi no fue fácil, ya que él no es el hombre más flexible del mundo. Las tareas se debían realizar rápida y perfectamente como su cirugía. Los días siempre fueron largos y las semanas solían empezar el domingo por la tarde. La carga de proyectos y cirugías más muchas otras tareas era muy pesada pero no insostenible. Durante este periodo, de vez en cuando tuvimos algunos momentos difíciles, pero siempre supimos superarlos.

Después de haber pasado dos años espléndidos en Helsinki volví a mi departamento en Estambul. Al principio la adaptación a mi antiguo ambiente no fue tan fácil. Desde el primer mo-

mento, empecé a echar de menos a todos mis buenos amigos en Helsinki. Me di cuenta que Finlandia llegó a ser mi tercera patria. Salir de Finlandia fue mucho más difícil para mi familia que para mí. Estaban felices y cómodos en Helsinki. Después de haber vuelto, tuvimos que establecer todo desde el principio. Especialmente mi hija tuvo que adaptarse nuevamente a su antigua escuela. Esto tomó algún tiempo pero lo pudimos hacer. Empecé a cambiar mis costumbres quirúrgicas según lo que aprendí en Helsinki. Al principio no fue fácil pero el resultado final es bueno. Tuve un enorme apoyo del Profesor Kaynar y ahora estoy inmerso de forma activa en los casos vasculares de mi departamento. Ahora, me siento más cualificado y más seguro al proveer cuidado hacia mis pacientes.

Mi experiencia con el Profesor Hernesniemi tuvo un gran impacto en mi vida profesional y personal. Fue un momento crucial en mi vida. Para mí, Juha ha sido un maestro, un héroe, un amigo cercano y alguien muy especial. Estoy orgulloso de ser miembro del equipo de Neurocirugía de Helsinki.

8.5. MI RECUERDO DE “GO GO SURGERY” EN HELSINKI – KEISUKE ISHII (OITA, JAPÓN)

Tuve la suerte de ser seleccionado para un curso de educación profesional continua en el Departamento de Neurocirugía en la Universidad de Helsinki. Aquí, relato mis recuerdos del periodo de formación en Helsinki desde marzo del 2003 hasta junio del 2004 y describo como tal formación ha causado diferencias en relación a mi actitud actual frente a mi práctica como neurocirujano.

Inicié mi residencia de neurocirugía en 1993 y fui certificado por el consejo de la Sociedad Neuroquirúrgica Japonesa en el 2001. Era mi sincera esperanza, desde entonces, tener una oportunidad de estudiar en un instituto en el extranjero para poder ver una amplia variedad de casos quirúrgicos. Mi sueño se hizo realidad cuando el Profesor Hidenori Kobayashi, Jefe del Departamento de Neurocirugía en la Universidad de Oita, me presentó al Profesor Juha Hernesniemi. Ambos fueron formados por los Profesores Drake y Peerless y han sido amigos cercanos por muy largo tiempo.

8.5.1. La primera impresión de los finlandeses

Los hombres en Finlandia parecen bastante tranquilos, mientras las mujeres son alegres y hablan mucho, como si las mujeres finlandesas hubieran adquirido en realidad habilidades especiales para seguir hablando incluso cuando están inhalando. Debido a su locuacidad, sentí que las mujeres parecían tomar la iniciativa en muchos aspectos. Como norma general la cultura, educación y economía son magníficas en Finlandia. Finlandia es uno de los países con un bienestar social de los más altos a nivel mundial, la seguridad y orden público se mantienen en un nivel alto en todo el país. Los finlandeses son muy trabajadores. Quedé asombrado al descubrir cuanta semejanza hay entre finlandeses y japoneses con respecto a su conducta y sus hábitos diarios. Algunos ejemplos este-

reotípicos: los finlandeses y los japoneses son ambos bastante tímidos y se ponen colorados fácilmente (que es en realidad más obvio en finlandeses debido a su tono de piel pálido); un saludo inclinando la cabeza ligeramente es un gesto común en ambos, y tanto finlandeses como japoneses nos retiramos los zapatos en nuestras casas. Por otra parte, todo el mundo llama al otro por su primer nombre, como si fueran amigos cercanos – incluso al profesor – lo que fue una de mis más grandes sorpresas.

8.5.2. El Hospital Central de la Universidad de Helsinki

La organización del hospital utiliza uno de los sistemas informáticos más avanzados y las responsabilidades de la gente están muy bien definidas, permitiendo a cada trabajador utilizar su tiempo en el trabajo de manera bastante eficaz. El uso del tiempo de manera eficaz en el trabajo resulta en un mayor tiempo personal libre y vacaciones más largas, lo cual fue extremadamente impresionante para mí. Esto es un ejemplo de una diferencia en las políticas de gobierno y estructura social que me impresionó mucho durante mi estancia en Finlandia.

8.5.3. El Profesor Hernesniemi y sus técnicas quirúrgicas

Un quirófano altamente eficaz, pero cómodo se encarnó frente a mí. Un precioso trabajo en equipo entre neurocirujanos, neuroanestesiólogos y enfermeras respaldan una excelente atención al paciente también durante los periodos pre y postquirúrgicos. El Dr. Hernesniemi fue nombrado Profesor en la Universidad de Helsinki en 1997, desde entonces ha sido y está a cargo de los casos quirúrgicos más desafiantes de trastornos cerebrovasculares y tumores de base de cráneo. El Prof. Hernesniemi realiza también el

posicionamiento y la craneotomía por sí mismo, ya que considera que estos son unos de los pasos más cruciales en la operación y funcionan como un buen calentamiento para la parte microquirúrgica de la operación. Sólo se puede admirar al Prof. Hernesniemi operando más que 500 casos desafiantes al año, día y noche. Su actuación en quirófano me puso en una "conmoción quirúrgica" y totalmente cambió mi concepción de la microcirugía, que para mí, antes de verlo a él operando, eran sólo movimientos de las puntas de los dedos bajo el microscopio y con tranquilidad pura. En una sala con música de radio encendida, el Prof. Hernesniemi liberalmente se posiciona alrededor del microscopio con dispositivo bucal. Cada procedimiento se realizó en posición de pie con muy poco tiempo sin movimiento. Era como un paseo espacial. Yo, viendo su actuación por los oculares del ayudante, también fui expuesto a la más alta presión que jamás había experimentado y a menudo fui forzado a adoptar posturas casi imposibles, todo ello me agotaba mental y físicamente. También realiza sus cirugías en un tiempo extremadamente corto. Lo recuerdo bromeando y diciendo que un tiempo corto de operación siempre es bien recibido y apreciado por el personal pero no necesariamente por los pacientes y los miembros de su familia. Por supuesto, el rápido y muy profesional trabajo en equipo por parte de los neuroanestesiólogos y las enfermeras contribuye en gran medida a la actuación quirúrgica del Prof. Hernesniemi. El equipo también rápidamente se acostumbró a mí, quien estaba en una situación completamente desconocida y sin saber que hacer inicialmente. Al cabo de tres meses, se estableció entre mí y el personal una relación no hablada pero de mutuo entendimiento y desde entonces las instrumentistas nunca fallaron en pasarme el instrumento que necesitaba durante la operación, sin nombrarlo. Mi principal responsabilidad era realizar el cierre de la herida, que efectué completamente bajo el microscopio, parcialmente para fines de entrenamiento.

La regularidad en la actitud y en el deseo del Prof. Hernesniemi por incorporar cualquier truco que pudiera ser beneficioso para mejorar su actuación quirúrgica, fue realmente algo muy impresionante para mí. No es fácil mantener su espíritu de aprender de las discusiones con visitantes de todo el mundo y luego tratar de reflejar esto en la evaluación de las propias técnicas quirúrgicas. El profesor está constantemente interesado en desarrollar sobre cualquier aspecto de las técnicas quirúrgicas así como la actuación institucional en el campo neuroquirúrgico.

Recuerdo mis días del *fellowship*, cuando a menudo él se cuestionaba a sí mismo si sería meritario el tiempo que se concentró en mejorar sus habilidades quirúrgicas a costas de pasar menos tiempo con su familia; o ¿cómo sería su vida como neurocirujano o incluso como él mismo? Estas preguntas me enseñaron dedicación y un espíritu de nunca abandonar la pasión de perseguir una meta determinada, la neurocirugía. El Prof. Hernesniemi con su equipo y su compromiso por realizar muchos casos difíciles durante días y noches, me demostraron que lo más importante es un objetivo, no los medios.

8.5.4. Mis días actuales en Japón

Desde mi regreso a Japón, he seguido ejerciendo como neurocirujano, con una foto de recuerdo con el Prof. Hernesniemi en mi escritorio, para conservar el mejor espíritu que me fue entregado durante mi formación en Helsinki. De particular mención, he ampliado mi compromiso médico a actividades extrahospitalarias como parte de un equipo de salvamento, creo que es una manera de proyectar aún más mis experiencias en Finlandia hacia nuestra práctica diaria. En forma conjunta con paramédicos, en ambulancia y helicóptero tendemos a los pa-

cientes en riesgo, logrando una intervención temprana que ha ayudado de forma satisfactoria al rescate y tratamiento consecuente.

8.5.5. Para concluir

Mucha gente me apoyó durante mi estadía en Finlandia. Agradezco a todos ellos, no sólo al Prof. Hernesniemi, sino también a los médicos del departamento, enfermeras, paramédicos y todo el personal de mi segundo país, Finlandia. Yo, el "Último Samurai" como mis queridos amigos finlandeses me llamaron, mantendré mi esfuerzo por desarrollar mis habilidades y espíritu como neurocirujano. También me gustaría enviar mis mejores deseos y augurios a los miembros del Departamento de Neurocirugía de la Universidad de Helsinki para que continúen con sus avances médicos y científicos.

8.6. DESPUÉS DE UN AÑO DE FELLOWSHIP – ONDREJ NAVRATIL (BRNO, REPÚBLICA CHECA)

Descripciones exhaustivas y con detalles con respecto al *fellowship* cerebrovascular con el Profesor Juha Hernesniemi ya han sido presentadas por otros *fellows*. Pero ¿cómo el *fellowship* influye en los hábitos quirúrgicos de un neurocirujano? El aprender de la experiencia de otra persona, éxitos y fracasos, facilita sustancialmente el crecimiento profesional de un neurocirujano. Es por eso que todos venimos a Helsinki. Yo estaba muy motivado por viajar a Finlandia ya que quería tener alguna ventaja extra sobre otros compañeros en mi departamento. Sentí que trabajar en otro departamento y en un país diferente, podría ayudarme a cumplir con esta expectativa y enriquecerme mucho. Cuando decidí venir a Helsinki, había terminado el sexto año de mi programa de residencia y empezaba a aprender los principios de las cirugías más complejas. Probablemente venir a Helsinki era muy pronto para un neurocirujano recién formado. Podría ser incluso mejor, tener algunos conocimientos prácticos de la neurocirugía cerebrovascular porque entonces puedes continuar construyendo tu propia experiencia personal. Un límite de edad no es importante porque el mejorar las habilidades del neurocirujano es una tarea de toda la vida. Sin embargo, si eres mayor es mucho más complicado poder salir de casa por largo tiempo. Debido a mi estancia de un año en Australia, durante mis estudios de medicina, mis conocimientos de inglés eran suficientemente buenos para el *fellowship*. Aunque mi estancia en Australia no estaba relacionada con la neurocirugía ni la medicina, esta abrió otra dimensión de la manera como percibir al mundo y esperaba cosas similares en Finlandia, principalmente en relación con la neurocirugía. Y ¿cómo se cumplieron estas expectativas?

Al final del *fellowship* muchas preocupaciones y dudas me surgieron, en combinación con el cansancio que aparece naturalmente cuando

uno se presiona a sí mismo por llevar a cabo su mejor actuación. Después de estar un año fuera de mi país de origen adquiriendo tanto conocimiento inspirado en el nivel más alto de la neurocirugía, uno empieza a preocuparse. ¿Seré capaz de utilizar algunos de los trucos de Juha Hernesniemi? Y si fuese así, ¿seré capaz de realizarlos en una manera tan excelente? ¿Cómo debo comportarme en mi nuevo ambiente para hacerlos aceptar mis diferentes necesidades en el quirófano? ¿Es posible aplicar una forma diferente de técnicas quirúrgicas en otro lugar? ¿Seré capaz de cambiar las costumbres en mi departamento? Gradualmente con el paso del tiempo, tendré respuestas a estas preguntas. Preocupaciones similares probablemente surgirán para cada *fellow* antes de volver a casa. Sin embargo, las condiciones y posiciones de los *fellows* en sus países de origen son distintas, resultando en distintas posibilidades de poner en práctica lo que uno ha aprendido. Además, después del completo cambio de ambiente, después de haberse acostumbrado a otra forma de como son las cosas, otro cambio inclusive más grande viene nuevamente, el regreso a casa.

Después de haber vuelto a mi país de origen, República Checa, tomé tres semanas de vacaciones. Lo consideré muy importante para recargar energía al máximo, despejar la mente e instalarme en casa. Durante estas semanas estaba pensando más y más sobre volver a mi departamento de neurocirugía, además visité a mi familia y amigos después de una larga ausencia causada por mi *fellowship*. Creo que un fuerte apoyo de la familia y amigos en neurocirugía es de primordial importancia y ayuda a ser fuerte en el trabajo.

Considerando a la neurocirugía por sí misma, mi actitud ya había cambiado sustancialmente en Helsinki, pero sólo en mi mente. Después de haber pasado todo el tiempo en quirófanos,

observando y ayudando en 424 operaciones de alto nivel realizadas por Juha Hernesniemi desde el 2007 al 2008, uno aprende a reconocer microneurocirugía magnífica y trabajo de equipo. No es un don o una capacidad natural, pero un trabajo extremadamente duro y dedicación diaria, lo que hacen a uno un verdadero profesional y un gigante. El espíritu y el poder de la Neurocirugía de Helsinki ya han motivado centenares de neurocirujanos por todo el mundo.

Actualmente trabajo en el Departamento de Neurocirugía en Brno, República Checa, que es un departamento de tamaño medio. Dada nuestra área de cobertura, no tenemos tantos casos como en el Departamento de Neurocirugía en Helsinki. Uno sólo puede tener unas pocas intervenciones por semana. De allí que "la regla de Juha Hernesniemi" – puedes aprender algo nuevo de cada caso – es incluso más cierta y casos similares siguen uno al otro con mucha menos frecuencia que en Helsinki. Inmediatamente después del *fellowship*, incorporé algunas de las cosas que aprendí a mi rutina y siento que mi técnica ha mejorado mucho. Para el lector interesado abajo describo algunos ejemplos de las cosas de Helsinki que estoy utilizando.

Como en Helsinki, antes de la cirugía intento encontrar mi propia manera de operar el caso, empezando con un estudio minucioso de las imágenes. Cuando no estoy seguro de como operar, ver los videos quirúrgicos y la imaginación del Prof. Hernesniemi en la misma situación la noche anterior, suele ayudar a encontrar la manera óptima. Ahora creo aún con mayor fidelidad que mi mente de alguna manera se está preparando para el estrés de la operación y que la actuación es mucho mejor cuando uno llega a quirófano con la imagen mental del proceso quirúrgico visualizado. Intentar "operar en tu propia mente" es uno de los puntos clave que conducen al éxito de una cirugía. Cuando operas en tu mente, es como si hubieras hecho ya la operación. Desde el punto de vista de *fellow* ya formado y observador, puedo confirmar que esto también funciona en la práctica. Cuando estuve en Helsinki, mi

tarea diaria era tomar fotos, descargar videos y luego archivarlos. Además de estudiar la anatomía y la literatura, observar los videos sin editar mantiene vivas las operaciones de Helsinki – sus técnicas, principios y estrategias. Esto prácticamente me prepara para ser capaz de operar y tener impacto en el proceso y duración de la cirugía. Consume mucho tiempo, pero al final es muy eficaz. La posición exacta e imaginación simultánea de las estructuras intracraneales me han demostrado ser de extrema importancia, ya que al final cada pequeño detalle hace la diferencia. Uno o dos milímetros a lo mejor no son importantes en otras situaciones, pero son extremadamente importantes en neurocirugía y pueden jugar un papel significativo en el éxito o fracaso durante la cirugía. Es necesario un comportamiento cortés y tranquilo. Si te llevas bien con la gente de tu trabajo, te ayudarán cuando estés luchando en contra de una situación difícil. En mi opinión, los principios de trabajo serio no son sólo aplicables en medicina sino en cada profesión. Hasta ahora, esta táctica y conducta han retribuido muchas veces. Nunca olvidaré mi primer caso de un aneurisma de la ACoA con hematoma frontal. Naturalmente estaba preocupado, pero a pesar de ser de madrugada y estar cansado, un cerebro edematizado y una ruptura intraoperatoria del aneurisma, pude manejar la operación con la ayuda de la instrumentista. En conclusión, sin el *fellowship* de Helsinki, definitivamente no hubiera actuado de tal manera.

Sin embargo, las enfermeras y colegas no cooperaron completamente cuando estaba implementando cambios en la técnica e instrumental quirúrgico. Me tuve que enfrentar muchas veces a preguntas y conductas desagradables. Estos hechos se basan en la rivalidad y conducta natural de las personas. Por lo tanto tenemos que acostumbrarnos a luchar contra ellos y saberlos sobrellevar en nuestra rutina diaria. Por ejemplo: pinzas de bipolar encendidas y apagadas por la instrumentista, el uso de jeringa y aguja para disección con agua, operar casos de trauma y cerrar la herida bajo el aumento del microscopio, son algunas de las cosas que

introduce basadas en la experiencia de Helsinki. Las primeras semanas fueron muy difíciles porque todo el mundo me estaba observando y podía sentir que estaban pensando que estaba loco. Hoy en día, después de una concentración completa y de no haber fallado durante un año y medio después del *fellowship*, es más fácil; el personal a mi alrededor sabe que esperar de mí en quirófano y que nunca me comporte de manera inadecuada con ellos. Apremiar en forma apropiada su trabajo es la manera humilde y motivante de respaldarlos para el futuro.

No sólo técnicas quirúrgicas innovadoras hacen la Neurocirugía de Helsinki tan famosa. Durante mi estancia, entendí la importancia y el contexto de trabajar en publicaciones. Una alta actividad en publicaciones y estudios de alto nivel son excelentes. Además ayudan a difundir la experiencia local por todo el mundo a neurocirujanos que no pueden venir a Helsinki por varias razones. Los artículos que tratan de técnicas microquirúrgicas y de neurocirugía experimental son de una calidad magnífica y merece la pena leerlos y recordarlos. La cooperación entre neurocirujanos y *fellows* en Helsinki – Martin Lehečka, Mika Niemelä, Reza Dashti, Riku Kivisaari, Aki Laakso, Hanna Lehto y otros fue fluida e inspiradora. Aprendí mucho de ellos y eso me ayuda bastante en casa cuando preparo artículos y presentaciones. Su ambición permanente por desarrollar sus habilidades quirúrgicas y científicas siguen siendo una fuerte motivación para mí. Trabajar en los proyectos de la Neurocirugía de Helsinki ayuda a sentirse como en casa, a sentirte involucrado y puedes participar según tu capacidad, voluntad y deseo de publicar. Así puedes beneficiarte siendo un autor o co-autor lo cual te ayuda cuando estás buscando posicionarte en casa. Basado en la experiencia finlandesa, hemos creado también nuestra propia base de datos de aneurismas en Brno.

Visto retrospectivamente, a pesar de todos los tiempos difíciles y el enorme esfuerzo para sobrellevar un año, el tiempo pasado en Helsinki fue muy fructífero, eficaz y beneficioso; a ser realizado por alguien que quiera aprender neu-

rocirugía realizada al más alto nivel. Un año en Helsinki influye en tu vida positivamente y ayuda al desarrollo de tu futuro enormemente. Basado en mis expectativas, puedo decir que la estancia en Helsinki me ha ayudado a descubrir en mi mente otra dimensión de la neurocirugía, pero también otra dimensión de una cooperación humana honesta pero exigente en el más alto nivel. Personalmente, esto me ha abierto el camino para la mayoría de casos vasculares en mi departamento. Este privilegio es un gran paso para mi futura mejoría en el campo de la neurocirugía.

Al volver a su país de origen, el *fellow* definitivamente debe concentrarse en su trabajo. Todo el esfuerzo que sea necesario debe ser utilizado con el objetivo de poder utilizar lo que se ha aprendido durante el *fellowship*. El primer año después de haber regresado es el más difícil, porque cambiar las costumbres cuesta mucho tiempo y es desgastante. El *fellow* siempre debería continuar de la misma manera como durante el *fellowship*, el uso en el trabajo del "ritmo rápido de Helsinki" y ser capaz de desarrollar más sus habilidades basadas en la experiencia adquirida.

Siempre estaré esperando con interés volver a Helsinki para ver otro caso y no sólo un caso cerebrovascular. A lo mejor observo algunos detalles que no había sido capaz de observar antes o un nuevo truco técnico. El espíritu de Helsinki siempre permanecerá enorme y fuerte en mi alma y espero que continúe guiando mi carrera neuroquirúrgica en el futuro.

8.7. VISITA DE DOS MESES – ROD SAMUELSON (RICHMOND, VIRGINIA, EE. UU.)

Cada año por un periodo de tiempo relativamente corto, desde 1 semana a 3 meses, mucha gente visita el Departamento de Neurocirugía del Hospital Central de la Universidad de Helsinki. En los siguientes párrafos, comparto mi experiencia de una visita de dos meses en enero y febrero del 2010.

Mi visita a Helsinki se dio inmediatamente después de mi graduación de la Residencia de Cirugía Neurológica. Vine a trabajar con el Dr. Hernesniemi para obtener experiencia adicional en procedimientos intracraneales complejos antes de empezar un *fellowship* cerebrovascular como tal. Mis expectativas antes de llegar eran a lo mejor poder ver uno o dos aneurismas por semana, algunos otros casos cerebrovasculares, como la resección de una MAV, hubiera sido un gran extra. Sin embargo, estas expectativas fueron bastante modestas cuando se

comparan con 27 aneurismas, 7 MAVs y 3 EC-IC bypass de un total de 86 operaciones durante las siete semanas de mi visita. Sin ninguna duda, el momento más destacado de mi visita fue la oportunidad de asistir en el clipaje de una aneurisma del tope de la basilar.

El protocolo en quirófano permite que dos personas se laven con el Prof. Hernesniemi para el mismo procedimiento. Aunque esto significaba por general los *fellows*, a los visitantes se nos permitió asistirlo cuando no hubiera dos *fellows* disponibles. También ellos se podían lavar para asistir a otros cirujanos si no hubiera un residente ayudando en el caso.

Mi primera y más fuerte impresión de las operaciones del Prof. Hernesniemi fue lo rápido que concluían. Sin embargo, nunca tenía "prisa" y la velocidad de la operación no era por si



Figura 8-15. Biblioteca de quirófano.

mismo el objetivo. Más bien, era el reflejo de la organización y eficiencia de sus operaciones y la pericia de todo su equipo quirúrgico.

Mucha de toda la eficiencia quirúrgica proviene de la optimización de muchos pequeños pasos durante la operación. De estos, las refinaciones más concretas son descritas en detalle en otros capítulos de este libro. Sin embargo, los muchos aspectos "intangibles" de estas operaciones son difíciles de describir adecuadamente. Resultan de la gran experiencia quirúrgica de treinta años del Prof. Hernesniemi. Por ejemplo, la manipulación del tejido casi siempre consigue el efecto deseado en el primer intento. Su elección de instrumentos o clips de aneurismas era casi siempre la correcta desde la primera vez y cada instrumento se utilizaba de varias maneras antes de cambiarlo por el siguiente. La suma de todas estas pequeñas refinaciones era

una cirugía rápida y casi perfecta. Las operaciones "comunes" estaban tan altamente refinadas que incluso la secuencia de instrumentos que el Prof. Hernesniemi utilizaba era previsible y las instrumentistas a menudo tenían el siguiente instrumento a la mano sin antes haberles dicho una sola una palabra.

Observar y discutir estas operaciones de alto nivel era el punto central de mi visita. Aunque era bienvenido a unirme al equipo durante las rondas, no era obligatorio. La mayoría de la atención al paciente se hacía en idioma finlandés, pero el Prof. Hernesniemi ocasionalmente por las tardes llevaba a los visitantes por la tarde para hacer las rondas en inglés. El departamento también se reunía cada mañana a las 8:30 para las discusiones radiológicas. Estas también eran en finlandés. Por lo tanto, durante mis dos meses en Helsinki, sólo atendí esta



Figura 8-16. Sala de reuniones de quirófano.

reunión durante la primera semana. Encontré muchas oportunidades durante el día para revisar las imágenes de los casos importantes.

Además de las operaciones, hubo un sin número de otras maneras por las que aprendí más sobre la microneurocirugía durante mi visita. El Prof. Hernesniemi acredita su formación en microcirugía ante todo al Dr. Yaşargil y Dr. Drake y sus libros de texto clásicos o sus experiencias con ellos. Pasé muchas horas con él escuchando sus apreciaciones de los casos quirúrgicos recientes o su experiencia del pasado. Y siempre dio reflexionadas respuestas a cada pregunta que tenía.

Pasé muchas tardes y fines de semana leyendo los libros de texto de neurocirugía en la sala de reuniones en el área de quirófano. Cinco o seis libros, en particular, han recibido una considerable atención de los residentes y visitantes y leerlos en el contexto de la enseñanza del Prof. Hernesniemi parecía darles un significado más alto. Estos libros incluyen los volúmenes de la serie de libros de Yaşargil, el libro sobre aneurismas vertebrobasilares que el Prof. Hernesniemi escribió con Dr. Drake y Dr. Peerless, así como los atlas de microneurocirugía del Dr. Sugita y Dr. Meyer.

Hay también un gran número de videos quirúrgicos y presentaciones que han sido preparados por el departamento. Los visitantes tienen la libertad de descargar este material. Hubo también la oportunidad de preparar los videos e imágenes de los casos que observé durante mi tiempo en Helsinki. El personal de quirófano facilitó la información adicional que se necesitaba. Por ejemplo, recibí una copia de la lista de instrumentos de la bandeja de microinstrumentos del Prof. Hernesniemi y una de las instrumentistas me ayudó en traducirlo del finlandés a inglés.

En conclusión, visitar al Prof. Hernesniemi y al Departamento de Neurocirugía del Hospital Central de la Universidad de Helsinki fue una oportunidad única para observar microneurocirugía en su más alto nivel. Lo recomiendo para aquel con interés en optimizar sus propias habilidades neuroquirúrgicas cerebrovasculares.

8.8. RECUERDOS DE HELSINKI – AYSE KARATAS (ANKARA, TURQUÍA)

El 2003, cuando estuve en Ámsterdam como residente en el curso de la EANS, tuve la oportunidad de conocer al Prof. Juha Hernesniemi. Estaba muy impresionada por los videos de las operaciones de aneurismas y MAVs que presentó. Estaba utilizando una técnica quirúrgica rápida y limpia en casos muy complejos. Era capaz de realizar un alto número de operaciones microquirúrgicas. Después de la conferencia, todos los residentes queríamos conversar con él. Se quedó rápidamente sin tarjetas de presentación debido a la alta demanda, pero fue muy amable en conseguir una para mí. No sólo sus capacidades profesionales sino también su humilde personalidad me impresionaron mucho. Me dije a mí misma: "Debería aprender la neurocirugía cerebrovascular de él".

Fui a Helsinki en noviembre del 2003 por primera vez. Llegué al aeropuerto de Helsinki a la media noche y primero tenía que ir al hospital de Töölö para recoger la llave y el mapa del departamento donde me alojaría. Sin embargo, no sabía exactamente donde estaba el hospital. Tuve suerte porque cuando subí al autobús el Prof. Hernesniemi también subió al mismo autobús ya que venía llegando de un vuelo nacional. Me sentí muy relajada después de verlo y hablar con él. Fuimos juntos al hospital, llamó un taxi para mí y me dio una tarjeta del autobús para el día siguiente. Me quedé sólo por una semana. Puedo recordar muy bien mi primer día en Helsinki. Operó cinco casos (una aneurisma de la arteria basilar, dos aneurismas de la arteria cerebral media, un craneofaringioma y un quiste coloide). Estaba de guardia aquel día e incluso operó una hernia discal lumbar con un síndrome de cola de caballo en la misma noche. Durante esa semana, tuve la suerte de ayudarlo en 13 operaciones (una de ellas un bypass tipo ELANA y una MAV del trigono). Durante ese periodo el Dr. Keisuke Ishii de Japón también estaba allí como *fellow*. Posteriormente, empecé como *fellow* clínico y de investigación, el 1º

de agosto del 2004, con el apoyo de una beca del CIMO (centro de movilidad internacional, por sus siglas en ingles) para estudios internacionales de postgrado e investigación en universidades finlandesas. Me quedé en Helsinki durante un año. Durante este periodo, le ayudé en 357 operaciones microquirúrgicas. Edité y analicé un alto número de videos quirúrgicos durante los fines de semana. Estuvimos viendo estos videos durante el descanso entre las operaciones y los discutía con él. También estaba inmersa en muchos proyectos de investigación, especialmente sobre aneurismas cerebrales. Aprecio al Dr. Mika Niemelä, Dr. Juhana Frösen y la Dra. Anna Piippo por su colaboración en estos estudios de investigación.

El Departamento de Neurocirugía del Hospital Central de la Universidad de Helsinki (hospital de Töölö), es un centro de referencia para casos cerebrovasculares complejos de Finlandia y también de otros países de Europa. En el hospital de Töölö, la mayoría de los aneurismas son clipados. También tiene un equipo de neurorradiología muy experto. Respeto al Dr. Matti Porras y no puedo olvidarlo estando de pie y observando durante muchas horas las cirugías de MAV en quirófano. Todos los anesthesiólogos y enfermeras también se dedican sólo a la neurocirugía.

El Prof. Juha Hernesniemi es un cirujano muy trabajador. Aunque me gradué del Departamento de Neurocirugía de la Universidad de Ankara en Turquía, que es famoso por su currículum intensivo, fue realmente muy difícil seguir su apretada agenda. Me estaba enviando correos electrónicos sobre su trabajo diario. Noté que el primer correo electrónico era enviado a las 5.00 A.M. Iba al hospital a las 7.00 A.M. visitábamos la UCI y después asistíamos a la reunión de radiología. Las operaciones comenzaban a las 8.30 A.M. Estábamos operando 3-5 casos al día. Realizaba una cirugía rápida pero segura. Él es un muy buen modelo a seguir

para un neurocirujano joven. Aprendí de él muchos trucos importantes durante cada paso de la cirugía. Utilizábamos la "microneurocirugía a cuatro manos" como él lo llamaba. Era muy atento y empático hacia los visitantes, ya que él mismo había estado en el extranjero durante muchos años. No sólo llegó a ser mi mentor sino también un buen amigo durante mi estancia. Recuerdo mi último día en Töölö, caminé con el Prof. Hernesniemi a la puerta de salida del hospital mientras él se iba a casa. Aquel día, la bandera del hospital ondeaba a media asta porque una de las enfermeras había fallecido. Fue un día muy triste para nosotros, tanto que no pudimos hablar entre sí. Sólo pudo decirme que me había enviado un correo electrónico. Guardaré para siempre ese correo electrónico que es realmente importante para mí.

Me siento honrada de haber conocido y trabajado con el Prof. Hernesniemi y me gustaría agradecerle por el apoyo que me brindó.

8.9. UN AÑO DE FELLOWSHIP Y CRECIMIENTO PERSONAL – FRANCISCO MUÑOZ (CHILE/PERÚ)

En noviembre del 2011, tuve la oportunidad de asistir al Congreso Nacional de Neurocirugía en Perú, que por primera vez se descentralizó y realizó en mi ciudad natal, Arequipa. Aquella tarde el profesor Hernesniemi, a quien conocí el año 2008 en el Congreso Chileno de Neurocirugía, iba a mostrar como realizar el Acceso Supraorbitario Lateral en cadáver, luego de algunos intentos fallidos por problemas técnicos con el craneotomo, tuvo que improvisar; quedé en mi mente si es que realmente se podría realizar ese acceso para resolver toda la patología que él mencionó; en busca de una respuesta me acerqué a conversar con él y literalmente pero de una manera muy amable su respuesta fue "Si quieres ver como realmente se hace, tienes que venir a Helsinki", quedé pensado y asombrado por tal, luego me miró, sonrió y me entregó su tarjeta con el objetivo que le escribiera un correo electrónico y le diera la dirección de mi domicilio para enviarme el libro sobre su experiencia en Helsinki.

Regresé a Chile, donde me desempeñé como neurocirujano, y luego de 20 días recibí el libro autografiado, después de un mes fui aceptado como Fellow en el Departamento de Neurocirugía del Hospital Central de la Universidad de Helsinki, hasta aquí todo iba perfecto, realmente estaba muy contento y agradecido por la oportunidad que me estaba brindando; luego que pasó la euforia consecuencia de aquella fabulosa noticia, pasé varias noches pensando y tratando de enlazar muchas preguntas con posibles respuestas que venían a mi mente: ¿cómo iba a manejar la situación familiar ya que días después del correo electrónico de aceptación, nos dieron la maravillosa noticia que íbamos a ser padres?, ¿podría postergar el inicio del Fellowship?, ¿sería mejor decir muchas gracias y retomar en el futuro?, si viajaba con una bebé recién nacida, ¿podríamos manejar la situación en un país culturalmente completamente dife-



Figura 8-17. Dr. Luis Francisco Muñoz Gallegos.

rente al nuestro, con un lenguaje por demás incomprensible y con costos altísimos?, si yo iba a permanecer la mayor parte del tiempo en el hospital, ¿cómo cuidaría de ellas estando solas en un departamento ?; escribí muy temeroso al Profesor Hernesniemi explicándole y su respuesta fue que no había problema en postergar el Fellowship unos meses pero que podía también viajar lo más pronto posible y tener a nuestra bebé en Helsinki, fue muy amable de su parte pero obviamente se produciría el "fallecimiento prematuro del recién aceptado Fellow" si es que planteaba esta posibilidad a mi señora y peor si lo hiciese a su familia. Por otro lado, podía ver en los ojos de mi señora la tristeza que le causaba el tenernos que separar por primera vez y por tanto tiempo. Por mi cuenta pedí consejo a dos profesores y consejeros del Instituto de Neurocirugía Dr. Asenjo de Santiago de Chile; el Dr. Freddy Ayach, quien desde su pensamiento más perceptivo afirmó "No tienes una familia para estar viajando por el mundo como si estuvieses soltero, es cierto que tienes que aprender más, pero ¡si decides

ir tienen que hacerlo todos juntos!", luego el Prof. Jorge Mura me dijo "Si yo tuviese tu edad y esa oportunidad, no estaría dudando en ir, porque esto probablemente no se va a repetir". Después de varias conversaciones con Macarena (mi señora) convenimos que yo viajaría primero y posteriormente ella con nuestra pequeña, cuando esta hubiese crecido un poco más y el clima hubiese mejorado en Finlandia. Nunca habrá un único momento para destacar su fortaleza ya que pese a la angustia que le causaba saber que quedaría sola con nuestra bebé recién nacida, no dudó en apoyarme durante todo el tiempo de preparación de este viaje y asumir completamente una responsabilidad que siempre pensamos hubiese de ser compartida, muchas veces no pudo disimular el dolor que esto le causaba y me lo dejó saber de una manera bastante peculiar y muy a su estilo, incluso durante los primeros meses que estuve sólo en Helsinki. Por otro lado, mi padre desde el cielo, mi madre y mi hermano a miles de kilómetros de distancia estaban aconsejándome y respaldando por cualquier decisión que yo hubiese de tomar.

Luego, ¿cómo solucionar mi situación laboral? Precisamente por aquel tiempo llegaron a nuestro hospital, en un mismo día, tres pacientes con HSA por aneurismas cerebrales rotos, los cuales por falta de materiales y un equipo de Neurocirugía Vasculuar bien constituido, tuvieron que ser derivados en avión-ambulancia al centro de referencia en Santiago, con un costo aproximado de 20 000 dólares por paciente, esto sirvió para plantear a la Dirección del Servicio de Salud la necesidad de capacitar a un Neurocirujano Cerebrovascular y posteriormente conformar el equipo conforme lo exige la norma para poder dar cumplimiento a las Garantías de Salud ofrecidas a la población por parte del gobierno.

Es así que el 29 de Octubre del 2012 inicié el viaje al "País de los mil Lagos". Mi primer día en el Departamento de Neurocirugía en Helsinki fue algo muy singular, al llegar se podía

apreciar un ambiente de camaradería más que agradable; fue un recibimiento muy gentil, respetuoso y sobre todo amigable por parte de los Fellows y visitantes internacionales, muy distante de las normas de protocolo que según mi criterio pudiesen esperarse en estos casos, todo rodeado de un ambiente cálido, situación que llamo profundamente mi atención; luego me cambié de ropa para ingresar a quirófano y a este lugar arribó directamente el Profesor Hernesniemi para dar inicio a la primera cirugía, por supuesto él ya tenía conocimiento de mi llegada desde la noche anterior y organizó el lugar donde me quedaría. El primer día tuve la oportunidad de apreciar dos casos diferentes de aneurismas cerebrales no rotos y dos tumores, quedé atónito al verlo clipar un aneurisma de arteria cerebral media en menos de 30 minutos, posteriormente comentó el caso con todos y luego se acercó a conversar sobre mis expectativas y los objetivos de su programa, seguidamente nos encontramos junto con todos los visitantes en el restaurante del hospital, a las 10:45 hrs. para servirnos el almuerzo, seguir conversando e ir conociéndome, como él dice: "Basta unos minutos para saber frente a quien nos encontramos, sus posibles fortalezas y también sus debilidades"

No comentaré acerca del Fellowship de Helsinki "per se" ya que en este mismo capítulo, algunos otros ya hicieron referencia reiterada y detallada de cómo se desarrolla el día a día en el Departamento, de nuestras obligaciones, de la variedad y cantidad de patología vascular, de los sobresalientes resultados clínicos y de la diversidad de excelentes publicaciones internacionales en revistas y libros, en las cuales también nos vimos inmersos; más bien preferiría hacer referencia a cuan enriquecedora ha sido esta experiencia en lo profesional, familiar y personal.

Conocer al Profesor Juha Hernesniemi, es una de las circunstancias por las que tengo que dar gracias a Dios y a la vida, estoy plenamente convencido que Helsinki fue el mejor lugar

donde pude haber venido a formarme como Neurocirujano Cerebrovascular; no sólo aprendí a hacer Neurocirugía rápida (utilización eficiente del tiempo), limpia y respetuosa de la anatomía; sino que él me incentivó a algo muy importante, a ser un individuo útil para los demás, me enseñó con su ejemplo de vida que se puede ser el mejor del mundo viviendo con humildad y sencillez, que debo tratar con honestidad y afecto a nuestros enfermos, que debo trabajar intensamente y preocuparme por aprender para poder ayudarlos mejor y no para presumir ante el resto - muy similar al criterio del "Magis" ignaciano que cultivé durante mi infancia y adolescencia junto a los sacerdotes jesuitas - que el resto de mi equipo se merece respeto, consideración y un trato cortés; entre las enseñanzas más destacables. Algunas frases como "Las águilas necesitan volar bajo para luego poder volar alto", "No necesitamos neurocirujanos de corbata que se preocupen por banalidades, sino que sean muy trabajadores, capaces de reconocer sus errores, aprender de ellos y que busquen constantemente superarse", "Hacer neurocirugía de puertas abiertas, para también ser susceptible de críticas y poder aprender de otras experiencias", "Tratar muy bien a nuestros visitantes y estar pendiente de lo que puedan necesitar y facilitárselo, ya que para muchos de ellos es un sacrificio poder llegar hasta aquí", "Mi equipo es excelente, si algo falla, sólo es por descuido mío" y la más destacada después de algún evento afanoso "¡La vida es dura pero somos felices!", son parte del reflejo de lo que este maestro de la vida y la neurocirugía cinceló en mi persona durante este periodo de constante aprendizaje.

También tuvimos momentos para compartir fuera del hospital, en los cuales afectuosamente me llamaba "El Puma"; viajamos junto con todo el "Team Hernesniemi" al Instituto de Neurocirugía Burdenko en Moscú donde recibió la distinción de "Profesor Honoris Causa", además le celebramos y agradecemos por sus 40 años dedicados a la Neurocirugía y en algunas otras oportunidades se permitió parte de

su tiempo para bromear y aconsejarme, quizá basado en errores cometidos y proyectándose un poco en como él veía mi vida y mi futuro.

Otra experiencia de gran valor fue cuando mi familia vino a visitarme por cinco meses; el Profesor Hernesniemi me veía muy ansioso y me dio la posibilidad de ir a recogerlas a París. Puedo decir que fueron meses maravillosos, nos integramos e interactuamos mucho mejor como familia, cambiamos las comodidades de una casa con vehículos por un pequeño departamento de 42 m2 y movilizarnos en tranvía, éramos sólo nosotros preocupándonos de nosotros tres; a pesar de que durante la semana regresaba muchas veces cuando María Vicenta estaba durmiendo, los fines de semana eran para poder conocer y disfrutar juntos; aprendimos de la practicidad y sencillez de los finlandeses, tal como se puede apreciar en su variedad de preciosos diseños; además de la honestidad de estas personas; nadie estaba pendiente de lo que el resto hace o deja de hacer, quizá a veces llegando a la indiferencia frente a la inocencia de una criatura, lo cual si nos llamó profundamente la atención; la vida privada definitivamente es privada y se respeta; no es necesario interrumpir con una conversación a alguien salvo que sea estrictamente importante; las mujeres son un pilar muy importante en las tomas de decisiones de



Figura 8-18. Instituto de Neurocirugía Burdenko - Moscú.

la sociedad y del país en general, llamaba la atención ver a las madres jóvenes caminar por las calles junto a sus hijos o conversar entre ellas en los parques, con actitud de fortaleza, seguridad e independencia y en algunos casos hacía contraste ver a los esposos por detrás con la cabeza agachada y en silencio. Puesto en la balanza, puedo decir que nuestro compromiso familiar se hizo mucho más sólido, nos enriquecimos personalmente y nos compenetramos mucho más como pareja.

Por otro lado, debo decir que definitivamente mi postura frente a la neurocirugía ha cambiado de manera importante y algunos otros conceptos fueron reforzados luego de mi estadía en Helsinki. Esta debe ser dinámica, precisa, rápida, limpia y conservadora de la anatomía, basada en el aforismo hipocrático "Primum non nocere". Antes de efectuar cualquier procedimiento tengo la obligación de analizar con calma las imágenes de los pacientes, revisar una vez más la anatomía y sus posibles variantes, consultar libros y videos si tengo dudas, practicar los pasos de la cirugía varias veces en mi mente, plantearme posibles complicaciones con alternativas de manejo y nunca subestimar el grado de dificultad; además si fuese posible grabarlas para analizar luego mis errores.

Ahora después del vehemente entrenamiento recibido por el Profesor Hernesniemi toca colocarse la mochila y tomar el camino escabroso solo, pero seguro por todo lo aprendido. Debo regresar y adaptarme a mi antiguo hospital, establecer el equipo de Neurocirugía Cerebrovascular, adquirir el material necesario para resolver estas patologías, lograr que algunos de los colegas compartan la idea de que por ejemplo el instrumental idóneo para este tipo de cirugía debe ser corto y no largo como se pensaba antes, tratar de plasmar todo lo aprendido y ojalá recibiendo críticas positivas y no producto de algún ego herido, modificar viejas costumbres; además estoy seguro que más de una vez tendré que escuchar pensamientos arcaicos como: "¡Yo siempre lo he hecho así y funciona muy

bien!" ó "¡Alguien joven sin mi experiencia no va a pretender cambiar lo que yo hago!"; no será una tarea sencilla de realizar pero como me dice Juha haciendo uso de una analogía, no se puede pretender enseñar a los perros viejos... el problema es que van a ladrar y tratar de morder; veamos si la racionalidad y el fin mayor, nuestros enfermos, hacen que el viento sople a favor. A veces nos cuesta entender que el ser humano es por definición imperfecto, pero a su vez susceptible de ser perfectible.

En unas semanas termina mi periodo de formación y toca preparar todo para regresar, allí aguarda mi familia, a quien tengo muchas ansias de ver; pero no puedo evitar sentir tristeza porque aquí queda un amigo entrañable, mi mentor, mi maestro, a quien admiro, aprecio y estaré eternamente agradecido por la oportunidad que me brindó, por compartir su magnifico conocimiento conmigo y lo más importante de todo, por su confianza y sincera amistad. Antes, nos vamos al Congreso de Neurocirugía en Lima-Perú donde realizaremos algunas cirugías de demostración juntos; regreso a mi país natal al lado del más grande para luego continuar mi camino... Gracias Juha!



Figura 8-19. Cuarenta años al servicio de la Neurocirugía.



Figura 8-20. Discusión de Caso Clínico.

8.10. ACERCA DE LA TRADUCCIÓN AL ESPAÑOL

La traducción al español fue realizada por Jouke S. van Popta, quien es de nacionalidad Holandesa y después de completar su especialidad de neurocirugía en Holanda ha estado trabajando en España. Realizó un fellowship de dos años con el profesor J. Hernesniemi (ver sección 8.1). En la actualidad sigue trabajando en España y visitando el departamento de neurocirugía de Helsinki algunas veces al año.

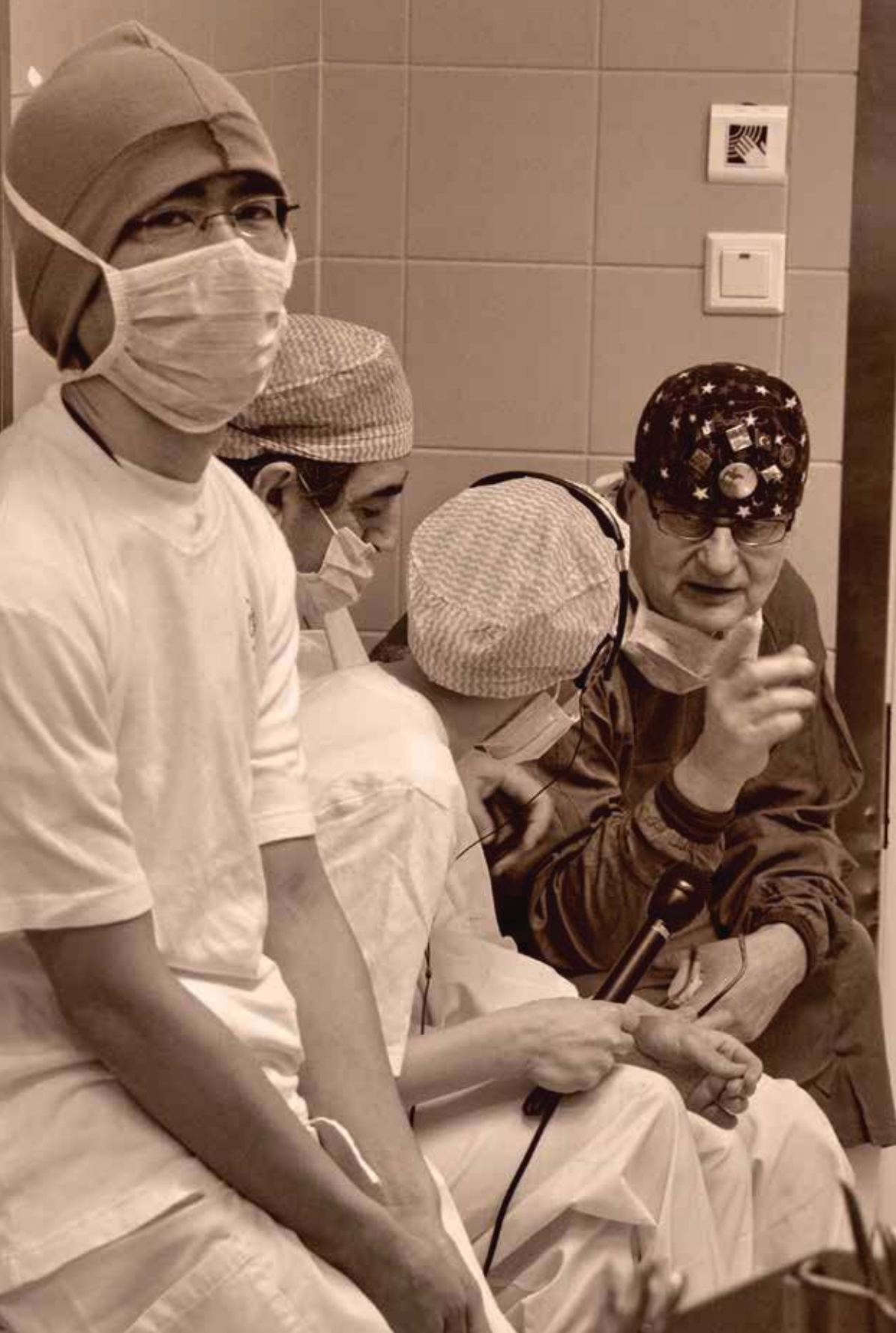La revisión del lenguaje fue llevada a cabo por: Luis Francisco Muñoz Gallegos, de nacionalidad peruano-chileno, quien realizó un año de fellowship con el prof. J. Hernesniemi (ver sección 8.9). Francisco se formó como neurocirujano en el Instituto de Neurocirugía Dr. Asenjo de la Universidad de Chile en Santiago de Chile. Actualmente se encuentra laborando en el Hospital Clínico Magallanes, donde está encargado de formar la Unidad de Neurocirugía Cerebrovascular que resolverá estas enfermedades en la población austral de América.

Hugo Andrade Barazarte, de nacionalidad venezolana, de momento se encuentra cursando un fellowship con el prof. J. Hernesniemi. En un principio el fellowship estaba planeado para un año pero ahora se ha prolongado a dos años (enero 2015). El objetivo es completar un PhD durante este período.

Julio C. Reséndiz Nieves, de nacionalidad mexicana, actualmente está cursando su quinto año de la residencia de neurocirugía en el Departamento de Neurocirugía de Helsinki.



Figura 8-21. Dr. Hugo Andrade Barazarte, Dr. Luis Francisco Muñoz Gallegos y Dr. Julio C. Reséndiz Nieves



9. ALGUNOS CONSEJOS PARA NEUROCIRUJANOS JÓVENES SOBRE LA CARRERA

por Juha Hernesniemi

Es difícil seleccionar estudiantes para llegar a ser futuros neurocirujanos. Deberíamos seleccionar gente joven con bastante dedicación, determinación y llena de energía que un día llegue a ser mucho mejor de lo que somos nosotros. En mi departamento, esta selección se basa principalmente en mi intuición de que un día este joven en particular me sorprenderá con un desempeño hábil y creativo. Espero, que con el tiempo algunos de estos jóvenes lleguen a ser los mejores neurocirujanos del mundo.

Deben ser jóvenes porque el periodo de aprendizaje es bastante largo, ¡toda una vida! Deben ser inteligentes, flexibles y deben poder llevarse bien con gente muy diferente. Al mismo tiempo deben tener un carácter algo testarudo y tenaz para cumplir sus objetivos, a menudo en contra de los deseos de otras personas e inclusive del Jefe del Departamento. Deben ser capaces de viajar y deben hablar con fluidez los principales idiomas de la comunidad neuroquirúrgica internacional, con el fin de poder visitar departamentos por todo el mundo para aprender nuevas ideas y técnicas. Tienen que ser personas trabajadoras y tener buenas manos, independientemente del tamaño de sus guantes. Es extremadamente útil estar en buena condición física y mental, haciendo algún deporte u otra afición que ayude a recuperarse de las muchas fallas y complicaciones encontradas en el trabajo diario.

Un sano y buen sentido del humor ayuda y es importante tener el apoyo de la familia o de buenos amigos en todas las alegrías y tristezas del día a día. El cinismo y el humor negro por sí solos probablemente no serán capaces de respaldar a alguien a través de los años de trabajo intenso y estas personas tarde o temprano terminan por agotarse. Los estudiantes nuevos deben llegar a comprender desde el inicio que alcanzar el nivel de un buen profesional se logra a expensas de largas horas de trabajo y que uno nunca está realmente libre del trabajo. Si es posible, deberían transformar su trabajo también en su pasatiempo, ya que ayuda a mantener el interés en el área por largos periodos de tiempo.

Me gustaría compartir algunos de mis pensamientos y reflexionar en base a mi experiencia sobre los temas de los cuales un neurocirujano joven debería ser consciente y a lo mejor dar algunos pequeños consejos sobre como superar algunas de las dificultades.

9.1. LEE Y APRENDE ANATOMÍA

Para llegar a ser un mejor microneurocirujano, debes estudiar constantemente microanatomía cerebral ya que un mejor conocimiento de la anatomía microquirúrgica lleva a desarrollar una mejor cirugía. Con las preciosas imágenes de TAC, RM y angiografía de hoy en día, aprender la anatomía del sistema nervioso central es mucho más fácil que en los tiempos de la PEG, de la ventriculografía y de la cirugía sin microscopio. Leer la variedad de libros de texto disponibles, nos da la oportunidad de compartir la experiencia acumulada de varias generaciones de neurocirujanos. Prepararte para alguna cirugía nueva o poco frecuente mediante la lectura, significa que durante la cirugía tus manos serán guiadas por aquellos que previamente han acumulado mucha más experiencia al realizar este procedimiento en particular. Al leer frecuentemente puedes primero y ante todo salvar a tu paciente y en segundo lugar, también salvas tiempo y tus nervios. No es suficiente aprender anatomía una vez, sino que debes forzarte a re-revisar los temas una y otra vez hasta adquirir pericia apropiada en la materia. Leer es un trabajo duro y aprender anatomía es aún más duro. ¡Es un trabajo de toda la vida, o más!

9.2. ENTRENA TUS HABILIDADES

La neurocirugía no es diferente de cualquier deporte o arte; solamente el ejercicio riguroso da buenos resultados. Ve al laboratorio microquirúrgico para disecar animales y cadáveres si es posible. El conocer la anatomía y las diferentes propiedades de los tejidos deriva en una mejor cirugía. Entrena tus manos en el ambiente del laboratorio con trabajos cada vez más exigentes. La cirugía bajo microscopio debería comenzar en un entorno seguro del laboratorio con suficiente tiempo para familiarizarse con todos los instrumentos, dispositivos y técnicas, sin mencionar el desarrollar la coordinación mano-ojo necesaria. Muchos de los movimien-

tos que realizamos con nuestras manos bajo gran aumento del microscopio, deberían llegar a ser automáticos, sin la necesidad de concentrarse en ellos, como por ejemplo el realizar microsuturas. Practica trucos especiales en el manejo de situaciones difíciles, la manipulación atraumática de diferentes tipos de tejidos incluyendo las más diminutas arterias y venas, la disección de estructuras vasculares y neuronales importantes y entender la relación 3D de diferentes estructuras. En el ambiente del laboratorio es posible entrenar la mayoría de los pasos para cualquier cirugía vascular, de tumores o espinal. No necesariamente como un sólo procedimiento sino como una colección de diferentes técnicas.

9.3. SELECCIONA TUS PROPIOS HÉROES

Cuando inicies tu carrera, selecciona tus propios héroes. Ellos pueden estar en tu propio instituto, o lejos, en otras partes del mundo. Cuando yo estuve visitando a los maestros y estaba sentado como observador en los fríos rincones de varios quirófanos de Europa y América del Norte, durante un periodo de más de dos años en los inicios de mi carrera, siempre soñé con el día en que estaría haciendo el mismo tipo de microcirugía de alto nivel. Durante una de mis numerosas visitas al Profesor M.G. Yaşargil, hace unos 30 años, un joven neurocirujano mexicano me dijo "¡Un día podremos hacerlo incluso mejor!". En aquel momento me resultó difícil de creer, pero ahora, con visión retrospectiva sé que él tenía razón. Lo mismo sucede en los deportes, artes y el desarrollo tecnológico, las generaciones más jóvenes lo hacen mejor ya que pueden pararse sobre los hombros de las generaciones anteriores. O de no pararse – más bien ellos deben iniciar su propia cruzada desde un nuevo punto de partida, el punto donde aquellos gigantes previamente terminaron.

Cuando planees tu carrera, encuentra un neurocirujano experimentado para que te guíe. En el camino vas a necesitar la ayuda de muchas personas diferentes, pero intenta encontrar una a quién puedas contarle sobre tus fallas, tus miedos, tus planes y tus esperanzas. No hace falta que sea el Jefe del Departamento del instituto, pero si debe ser alguien que tenga una gran alma y comprensión de la vida y de la neurocirugía. Sin la ayuda de un buen tutor es extremadamente difícil llegar a ser un micro-neurocirujano hábil y casi imposible hacer una verdadera carrera universitaria.

9.4. MANTENERSE EN FORMA

Mantén tu cuerpo en forma con ejercicio regular. Realizar varios centenares de cirugías al año es física y mentalmente demandante, por ello

intenta encontrar pasatiempos fuera de quirófano que sirvan para equilibrar. Esto es fácil de decir, al menos yo he tenido grandes dificultades para seguir estas reglas. Debes hacer todo lo posible para evitar la fatiga, el agotamiento y el cinismo hacia tu trabajo. Mantente con un espíritu de luchador, nunca te rindas; si fueses lanzado sobre una pared lisa, debes cogerte de ella con dedos y uñas, como un gato. Sigue con el entrenamiento mental a lo largo de todo el camino de tu carrera. Inclusive cerca o después de tu jubilación puedes aún ser útil, ya que puedes continuar compartiendo tu experiencia con neurocirujanos más jóvenes. Con la edad irás más despacio, deberías respetar esto y comportarte de acuerdo a ello. Pero la habilidad y experiencia neuroquirúrgica quedan, algo que es muy difícil, si no imposible de lograr a corto plazo. Los neurocirujanos con experiencia, a diferencia de los expertos por ejemplo en



Figura 9-1. Tras los pasos de un gigante. El Prof. Hernesniemi mirando operar de cerca al Prof. Yaşargil.



Figura 9-1. "¡Un día podremos hacerlo incluso mejor!" En el Weisser Wind en Zúrich en 1982 (foto del archivo personal de Prof. Hernesniemi).

el campo de la tecnología informática, no son puestos a un lado tan fácilmente por la próxima generación. *Ars longa, vita brevis, occasio praeceps, experientia fallax, iudicium difficile.*

9.5. ¡SÉ MÉDICO, TOMA RESPONSABILIDAD!

¡Sé médico cuando trates a tus pacientes! No te escondas detrás de la espalda de otros neurocirujanos para salvar tu propia cara. Tienes una responsabilidad para con el paciente, no para con tus series quirúrgicas perfectas. Dentro de un instituto concurrido, se puede crear fácilmente una reputación de resultados quirúrgicos excelentes evadiendo a los pacientes de alto riesgo y pasándolos a otros neurocirujanos. Con una extrema selección de casos convenientes, muchos pacientes serán excluidos y morirán sin haberles brindado la oportunidad para sobrevivir y esto solamente con el fin de almacenar pacientes con buena evolución dentro de las propias series quirúrgicas. El análisis superficial de los resultados de alguna institu-

ción puede darte una idea errónea en relación a las habilidades de un neurocirujano en particular, quien tenga los peores resultados puede ser realmente el mejor, ya que puede ser que éste esté luchando contra los casos más difíciles y en consecuencia enfrentándose a las complicaciones más difíciles.

9.6. APRENDE TU MEJOR MANERA PARA REALIZAR TU CIRUGÍA

Encuentra tú mejor manera de trabajar, selecciona tus (pocos) instrumentos favoritos (como por ejemplo "la cosa pequeña", un pequeño disector utilizado por el Dr. Drake para hacer a un lado el domo del aneurisma) y confía en ellos. Muéstrate receptivo hacia nuevas técnicas e instrumentos. Pruébalos y si los consideras buenos, adóptalos. Como dijo el Dr. Drake, "Mucho del mérito de un abordaje es una cuestión de experiencia quirúrgica". Él aconsejaba realizar las cirugías más simples y rápidas y preservar la anatomía normal evitando la resección de la

base del cráneo, del cerebro o sacrificando las arterias y/o las venas. Todo esto resulta en un mejor pronóstico para los pacientes, que es lo único que realmente importa. Siempre deberías probar nuevas alternativas de tratamiento si sospechas que podrían ser mejores que las antiguas. Pero mientras lees varios reportes sobre nuevas técnicas con resultados excelentes, sé crítico y cree en tus propias cifras; después de todo eres tú quien esta proporcionando el tratamiento y no el autor de la publicación. Además, ¡no cambies tus métodos si lo estas haciendo bien!

Una clara evaluación de tus propias habilidades se podría formular de la siguiente manera: "¿Te sentirías seguro de operarte a ti mismo?" Si no, ¡desarrolla tus habilidades más a fondo, estudia y aprenda de aquellos que son mejores! En mi opinión, con un enfoque más activo hacia la microcirugía, cuidados intensivos, imágenes, rehabilitación y los cambios de la actitud mental, hemos logrado un progreso significativo en comparación a los 1970, el momento en que yo inicié mi carrera. El número anual de operaciones por neurocirujano claramente se ha incrementado. Hemos llegado a ser más eficientes y el trabajo, el cual es realizado bien, a un buen ritmo y con más experiencia, suele resultar en mejores pronósticos. De cierta manera, debo estar de acuerdo con los testigos de Jehová, la cirugía limpia sin pérdida de sangre es la manera más rápida y segura para el paciente y también para el personal.

9.7. MICRONEUROCIROGÍA DE PUERTAS ABIERTAS

Ve a congresos, da conferencias y participa en las discusiones. Adicionalmente, deberías visitar diferentes departamentos, tanto en casa como en el extranjero. Las conferencias en congresos dan solamente una imagen simplificada del nivel actual de neurocirugía en una institución en particular. Desafortunadamente, los verdaderos resultados a menudo son peo-

res que aquellos que son presentados. Acepta visitantes, cuando lo hagas tendrás una gran oportunidad para aprender y ser criticado por gente inteligente que puede tener una experiencia bastante diferente y maneras diferentes de pensamiento. Con la presencia constante de estos observadores estarás forzado a desempeñarte en un nivel mucho más alto que si estuvieras operando sólo por ti mismo. Desde 1997, he tenido el privilegio de tener un gran número de excelentes fellows y visitantes internacionales, que a menudo me han enseñado más de lo que siento haya podido enseñarles. Cuestiona, argumenta y discute tus rutinas diarias. Tolerar a la gente y al pensamiento innovador, pero también adhiérete a tus viejas costumbres si te han demostrado ser buenas.

Cuando vas a visitar neurocirujanos con habilidades excelentes o nuevas técnicas, puedes aprender mucho más en unos pocos días que al viajar a decenas de congresos y escuchar centenares de presentaciones. Cuando viajes, intenta adoptar todas las cosas buenas, hasta los pequeños detalles. Por supuesto esto no siempre es posible debido a factores económicos, religiosos u otros que, a lo mejor, pueden estar relacionados hasta con tus propias habilidades quirúrgicas. Deberías viajar a lo largo de tu carrera, como residente, como neurocirujano joven e incluso más tarde como especialista ya experto – nunca es demasiado tarde. Trata de permanecer entusiasta en relación a aprender cosas nuevas, pero recuerda que el trabajo duro y el sufrimiento son también parte del proceso de aprender.

9.8. INVESTIGAR Y LLEVAR REGISTROS

Permanece crítico con tus propios resultados; esta es la única manera de mejorar. Analiza tus propios casos inmediatamente después de la cirugía; "¿por qué hice esto tan mal, por qué fue esto tan fluido?" Anótalo en tus notas quirúrgicas, hojas de seguimiento o base de datos, pero asegúrate de registrar tus resultados.

Nuestra memoria es corta, sólo unos pocos meses o quizá menos si el número de casos es elevado. No debes desesperarte si no tienes grandes facilidades, porque es el trabajo actual lo que más cuenta. Las hojas de papel de seguimiento de los Drs. Drake y Peerless, primitivas desde la perspectiva actual, aún podrían servir como un testimonio de experiencia y técnicas quirúrgicas para las próximas generaciones.

Haz videos y fotografías, analízalos, dibuja si puedes y comenta los casos con otros neurocirujanos, residentes y estudiantes. Cuando grabes tus operaciones, descubrirás que acabarás haciendo una microcirugía mejor y más limpia. Analiza tus casos también en tu mente por las tardes o incluso durante las noches de insomnio. Realiza ejercicios mentales sobre como mejorar tu cirugía, cuales movimientos omitir o cuales añadir. Comparte tu experiencia con otros, especialmente la gente más joven y habla abiertamente sobre tus complicaciones. Ser abierto es sinónimo de una cirugía honesta y la verdad siempre ayuda al paciente. No presumas por adelantando de cuan fácil será un determinado caso ("...incluso mi madre podría hacerlo...") ya que en este mismo caso ¡puedes acabar teniendo las complicaciones más sorprendentes y horrorosas!

El Dr. Drake formuló en su libro sobre los aneurismas de la arteria vertebrobasilar: "Si tan sólo, con todo lo aprendido, pudiésemos tener en el quirófano nuevamente, por segunda oportunidad, muchos de aquellos que fueron perdidos o gravemente dañados ..." "Con ningún paciente podemos tener una segunda oportunidad, pero esta oportunidad se brinda al siguiente paciente si llevamos toda nuestra experiencia en nuestra memoria y bases de datos, analízala y utilízala bien.

9.9. SIGUE A TUS PACIENTES

Deberías tener un seguimiento de tus propios resultados. Sigue a tus pacientes con controles

postquirúrgicos de forma regular, con visitas a consulta externa, cartas, llamadas telefónicas y registros hospitalarios y luego añade este seguimiento a tu base de datos. Deberías tener tus pequeñas propias bases de datos para realizar el seguimiento de tus habilidades quirúrgicas; es justo para tus futuros pacientes que conozcas cuales son los riesgos de tu actuación en una determinada intervención. Si hay alguien cerca que sabe como hacerlo mejor, déjalo a él operar al paciente, mientras incrementas tus habilidades observando, leyendo y practicando en el laboratorio. ¡No deberías conformarte con resultados mediocres, siempre aspira a los mejores estándares de tratamiento! Errores ocurren, pero no cometes el mismo error dos veces. Comenta y analiza tus casos con otros, pide consejo para evitar complicaciones futuras o desastres.

9.10. LEER Y PUBLICAR

Publica tus resultados pero ¡no publiques todo! Debemos recordar las palabras de Francis Bacon (1561-1626) citadas en la primera página del libro del Dr. Drake: "Cada hombre debe como deuda a su profesión dejar constancia de lo que ha hecho, que pudiera ser de utilidad para los demás". "Uno o dos buenos artículos al año en buenas revistas es suficiente", era el consejo del Dr. Drake. En la explosión actual de conocimientos debemos ser muy críticos sobre lo que se publica; solamente datos de alta calidad con un buen análisis y un mensaje apropiado. Cuando publiquemos, debemos buscar la literatura relevante y no olvidar las obras originales de los pioneros o las obras más importantes sobre los temas. Escribir y publicar es un trabajo duro, ha de ser practicado de la misma manera que las habilidades quirúrgicas. La verdadera habilidad llega solamente con el tiempo y numerosas publicaciones. Excusas como "Estoy demasiado ocupado con mi trabajo clínico para escribir..." están fuera de lugar. En neurocirugía, por lo general todo el mundo está ocupado con su trabajo clínico, que es la razón por la cual

escribir es tan difícil. Pero a pesar de las dificultades, escribir es tiempo bien invertido. Antes de poner cualquiera idea sobre papel, uno es forzado a analizar el problema hasta en su más mínimo detalle, de tal manera que pueda ser comunicado a otros de una manera simplificada y condensada, a menudo resultando en ideas nuevas. La otra ventaja que resulta de escribir es que también se llega a ser mejor lector y un lector más crítico, quien es capaz de distinguir una buena de una mala publicación con sólo un vistazo. Encontrar el balance apropiado entre escribir y el trabajo clínico es una de las tareas más difíciles de la neurocirugía académica.

9.11. CONOCE A TU GENTE

No estamos solos cuando estamos haciendo cirugía. Trata bien a todos los miembros del personal, como anesthesiólogos, neurorradiólogos y enfermeras. Apréndete sus nombres, familiarízate con sus fortalezas y debilidades y ajusta tu cirugía al equipo que tienes disponible en cada momento. Si el equipo es menos experto, como es a menudo durante la noche, tienes que ponderar los riesgos y los beneficios de realizar un procedimiento en particular en ese momento, en lugar de hacerlo algún otro día con un equipo mejor calificado. Muchas cosas afectan tu trabajo: pacientes, familiares, enfermeras de quirófano, cuidados intensivos y salas de hospitalización; otros neurocirujanos, anesthesiólogos, otros especialistas quirúrgicos, médicos referentes, personal administrativo, políticos, la sociedad y hasta tus colegas internacionales. Establecerás tu reputación basada en muchos factores, no solamente en el éxito de la cirugía. Una buena reputación es difícil de construir, se necesitan años y años de trabajo duro, pero en un instante muy corto se puede destruir si disminuye el nivel de tus estándares. Por otro lado, con una buena reputación uno puede resistir ante muchas situaciones difíciles y complicaciones siempre que el nivel del trabajo sea mantenido en el más alto nivel. Tienes que monitorizar continuamente tu propio trabajo;

angiografías postquirúrgicas, TACs y RMs deberían ser solicitadas y analizadas por ti mismo y tu personal, sino otra persona las solicitará. Es técnicamente más fácil, por ejemplo, reemplazar un clip de aneurisma pronto, poco después de un clipaje fallido o remover un pequeño remanente de tumor observado en un imagen postoperatoria, en comparación a someter al paciente a largos tiempos de espera con pensamientos detestables sobre todos los peligros y al estrés psíquico de tener que ser intervenido nuevamente más tarde y por otra persona. Para evitar cargos de negligencia médica, uno de los puntos clave es ser abierto y honesto y llevar a cabo controles postquirúrgicos.

9.12. AMBIENTE

El ambiente en el departamento debe ser abierto y fomentar el trabajo bien hecho. Los empleados deben sentirse orgullosos de su clínica. La educación interna de médicos jóvenes y enfermeras debe ser una prioridad; entenderán mejor el flujo de trabajo en el departamento y llegarán a estar más predispuestos a ayudar a sus colegas en caso necesario. ¡Sé honesto! El personal tiene el derecho a saber lo que sucedió con los pacientes que sufrieron complicaciones; sino los rumores destruirán el ambiente.

Deberíamos conocer a nuestra gente, ser amables pero exigentes. Hazlo a tu manera, no de la forma que algunos consultores o libros de administración te digan como hacerlo. Expresa el aprecio a tus colegas trabajadores; págalos bien si puedes. Es una lástima que en el sistema socializado de la medicina escandinava, esto raras veces sea posible. Muchos neurocirujanos son trabajadores apasionados por naturaleza, pero pagarles lo suficiente también es importante. Pero sobre todo, trata de ser el modelo a seguir de un profesional trabajador que se enorgullece justificadamente de su propio trabajo y quien está intentando continuamente ser mejor.



10. UNA VIDA EN NEUROCIRUGÍA: COMO LLEGUÉ A SER YO – JUHA HERNESNIEMI

“Tú no eres famoso”, me dijo el Profesor Yaşargil cuando visitó Helsinki hace 10 años. Pensé “A lo mejor no famoso, pero si bueno...”, para mantener la confianza en mí mismo – Yo conozco todos los aspectos de las dificultades relacionadas con el trabajo en un país pequeño – pero también sus beneficios...

Nací en 1947 en un pueblo muy pequeño de Niemenen, una parte de Kannus en Ostrobothnia, la parte occidental del medio de Finlandia. Mi padre pasó 5 años de su juventud como soldado en la Segunda Guerra Mundial, cuando Finlandia fue atacada por la antigua Unión Soviética. Más tarde llegó a ser maestro y nuestra familia se estableció en Ruovesi, un bonito pueblo pequeño a 250 kilómetros al norte de Helsinki en donde fui a la escuela.

Decidí que iba a ser médico allí en Ruovesi debido a la influencia del Dr. Einar Filip Palmén, un médico general (1886–1971), quien fue el encargado de tratar a todos los 10,000 habitantes que vivían en esa área, él solo durante 50 años. Nos hicimos amigos a través de aficiones, como coleccionar sellos, monedas y mariposas. También hice gimnasia y mis héroes fueron Boris Shaklin de la Unión Soviética y Yukio Endo de Japón. Más tarde como escolar, fui a trabajar a una fábrica en una pequeña ciudad alemana llamada Lünen y noté que tenía manos muy rápidas y ágiles. Durante esa estancia, también viaje “por medio del dedo gordo” a Austria y Suiza y visité Zúrich por primera vez. En aquel tiempo no tenía ni idea de cuanta influencia esta ciudad eventualmente tendría sobre mí.

Después de haberme graduado de la preparatoria en 1966, postulé a la Facultad de Medicina de la Universidad de Helsinki pero no fui aceptado. Mirando retrospectivamente, esto resultó ser lo mejor que me pudo haber pasado

en aquel tiempo. Tuve que ir a estudiar a otro lugar, por lo que apliqué para estudiar medicina en Zúrich, Suiza. En Zúrich me convertí en un verdadero europeo, inclusive una persona internacional. Aprendí a trabajar duramente de una manera suiza e internacional y asimilé el valor de un conocimiento detallado de la anatomía. Todavía estudio con regularidad el libro de Anatomía Topográfica del Profesor Gian Töndury, aunque han pasado más de 40 años desde que abrí este libro por primera vez. Durante mis estudios, trabajé por más de dos años en el Instituto de Investigaciones Cerebrales dirigido por el afanado Profesor Konrad Akert, enfocándonos en la neuroanatomía experimental. No sólo pude observar el alto nivel de la investigación básica, sino aún más importante, aprendí como utilizar el microscopio quirúrgico, OPM1. Posteriormente, aprendí también algo de “*inglés-pocho*” en este equipo muy internacional.

Eventualmente, me di cuenta que la investigación básica no era para mí y así después de asistir a las conferencias del Profesor Hugo Krayenbühl y el Profesor M. Gazi Yaşargil, decidí ser neurocirujano. Pregunté al Profesor M. Gazi Yaşargil si podría unirme a su equipo en Zúrich y él aceptó mi solicitud. Pero en aquel tiempo, después de haber pasado siete años en un país extranjero, me encontraba muy nostálgico de mi patria, por lo que tuve que hacer a un lado mis planes de unirme al Profesor Yaşargil y en vez de ello regresé a Helsinki. Esto fue providencial, ya que dos de mis amigos escandinavos no pudieron soportar la formación exigente de las clínicas de Zúrich.

¿Porqué terminé en neurocirugía? Mi segundo interés, cirugía cardíaca, exigía primero una formación en cirugía general y esto me pareció demasiado largo, antes de entrar en la cirugía



Figura 10-1. Juha Hernesniemi con sus padres (Oiva y Senja) y su hermano menor Antti, en 1950.

cardíaca por sí misma. Pero una cosa adopté de la cirugía cardíaca, el nudo con una mano, que aprendí del gran cirujano cardíaco, Profesor Åke Senning, en Zúrich. Todavía utilizo este nudo cuando opero bajo el microscopio. La psiquiatría, mi tercer interés, me hizo asistir a las famosas conferencias de Manfred Bleuler, pero practicar la psiquiatría en Finlandia u otras partes demostró finalmente no ser muy atractivo para mí. Así eventualmente, comencé mi formación neuroquirúrgica en Helsinki en 1973 bajo la tutela del Profesor Henry Troupp. En 1966-73 hasta nosotros, los principiantes en la Universidad de Zúrich, éramos conscientes de que algo especial estaba ocurriendo en neurocirugía, el desarrollo rápido de la microcirugía por el Profesor M. Gazi Yaşargil. Como muchos neurocirujanos en el mundo, he sido un estudioso de lo que él realizaba por más de dos tercios de mi vida, aunque estaba viviendo lejos la mayor parte del tiempo, pero al mismo tiempo, viviendo muy cerca, ya que estaba aprendiendo de él y de su trabajo. Aún como estudiante de medicina estaba al corriente de

mis héroes geográficamente más distantes, en Canadá, los Profesores Charles G. Drake y Sydney J. Peerless, pero tomó mucho tiempo antes de que tuviera la oportunidad de visitarlos y trabajar con ellos. Algunos otros neurocirujanos internacionales quienes han influido en mí de diferentes maneras son C.F. Tulleken, Y. Yonekawa, H. Sano y R. Spetzler. Además de estos gigantes también encontré héroes más jóvenes e intenté intensamente todo el tiempo, aprender y progresar con ellos. Un crédito especial le doy a la Señora Rosemarie Frick, quien maneja un laboratorio experimental para practicar técnicas microquirúrgicas en Zúrich. Los colegas nacionales quienes de diferentes maneras han sido muy influyentes sobre mi práctica actual han sido (en orden alfabético): Drs. Olli Heiskanen, Lauri V. Laitinen, Stig Nyström, Seppo Pakarinen, Henry Troupp y Matti Vapalahti. Fuera de la neurocirugía, los Drs. Erik Anttinen (psiquiatría y neurología), Viljo Halonen (neurorradiología), Eero Juusela (cirujano gastrointestinal), Aarno Kari (UCI), Markku Kaste (neurología), Ulla Kaski (pediatría), Ilkka Oksala



Figura 10-2. Juha Hernesniemi con amigos Finlandeses en Lünen, Alemania, en 1964.



Figura 10-3. El Dr. Einar Filip Palmén (1886-1971), médico general en Ruovesi.

(cirujano cardíaco), Teuvo Pessi (cirujano general, UCI), Matti Porri (médico familiar), and Jukka Takala (UCI).

La neurocirugía no es diferente de los deportes o de las artes, donde solamente la práctica constante da buenos resultados. La peor desventaja en los inicios de mi formación fue la falta de un verdadero entrenamiento en el laboratorio microquirúrgico y la segunda fue la falta de estudios anatómicos en cadáveres. Mas tarde, intenté en varias ocasiones corregirlo pero sin mucho éxito debido a mi alto flujo de cirugías. Uno definitivamente debería dedicar tiempo a estos estudios cuando se está entrenando en neurocirugía.

Fui formado en neurocirugía en Helsinki durante 1973–79 e hice mi tesis de doctorado en 1979 sobre traumatismos craneoencefálicos. Después, trabajé durante unos meses en Uppsala, Suecia y luego me uní al Profesor Matti Vapalahti en Kuopio, Finlandia. Tuve la oportunidad de operar un gran número de pacientes con aneurismas, MAVs, tumores y problemas raquídeos, ya que el número de neurocirujanos inicialmente era muy bajo. De hecho, fuimos pioneros en la cirugía precoz de aneurismas en los Países Nórdicos. Nuestro activo y creciente equipo en Kuopio fue a visitar varios cen-

tros internacionales importantes y mis propias técnicas neuroquirúrgicas se desarrollaron y mejoraron aún más. A finales de los 1980 noté la falta de mis propias publicaciones debido al duro trabajo clínico. Me permitieron entonces establecer una base de datos de aneurismas en Finlandia Oriental, de la cual se basaron muchas publicaciones y nuestra experiencia clínica.

No fui un profesor visitante, más si un *fellow* en investigación y enseñanza en Miami entre 1992–93, estudiando los aneurismas vertebro-basilares y las series de MAVs de fosa posterior de los Drs. Drake y Peerless. Esto resultó ser un factor muy importante para mi posterior nombramiento como Profesor y Jefe del Departamento de Helsinki el año 1997, aunque este periodo se miró con escepticismo por uno de los neurocirujanos británicos más destacados ("A la edad de 45 parece ser feliz estudiando las cirugías de los demás"). Diecisiete años antes en 1980, cuando dejé Helsinki por Kuopio ya que no me permitían realizar suficientes cirugías. En aquel tiempo mi profesor y jefe, el Profesor Henry Troupp me preguntó "... si volvería yo alguna vez ...", contesté inmediatamente: "en 17 años". Cumplí mi promesa.

En 1996, se realizaban solamente 1632 operaciones neuroquirúrgicas en Helsinki, y el

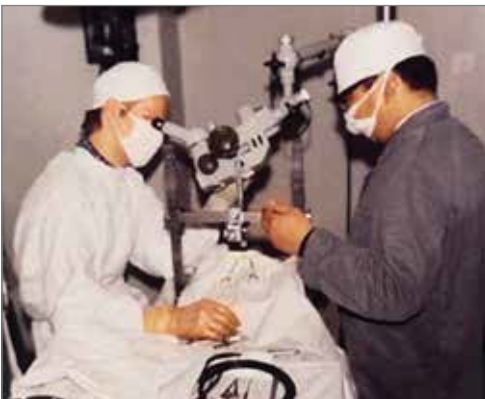

Figura 10-4. Juha Hernesniemi (izquierda) practicando microcirugía en Zúrich en 1969 con el Dr. Etsuro Kawana de Tokio, Japón.



Figura 10-5. Microscopio quirúrgico OPMI 1. Fotografía cortesía de Carl Zeiss S.A.

presupuesto anual del departamento era de 51 534 000 Marcos Finlandeses (MF) (aproximadamente 10 millones de euros). El departamento tradicionalmente tenía que mantenerse con recursos mínimos y ahorrar dinero era una virtud superior a todo lo demás. Sin embargo, tres años después que llegué a ser el Jefe del Departamento, el número de cirugías y el presupuesto se había duplicado (en el 2000: 3037 operaciones, el presupuesto anual de 103 065 000 MF). A la gente de la administración hospitalaria e incluso del departamento les resultaba difícil de creer. La justificación de la cantidad y hasta la calidad fueron cuestionadas y se inició un intento por despedirme. En consecuencia, tuve que recolectar datos sobre la actividad en otros departamentos neuroquirúrgicos de Finlandia y los países vecinos, especialmente Suecia y Estonia. Una investigación interna por la administración continuó durante más de un año, pero finalmente reveló que la selección de los pacientes era adecuada y que los resultados del tratamiento eran de alta calidad.

Hoy en día, estamos bien respaldados por nuestra administración hospitalaria y la socie-

dad alrededor ya que pueden ver claramente el valor de nuestro trabajo de alta calidad. Continuamente estamos evaluando nuestro trabajo diario y la evolución de nuestros pacientes. Nuestro objetivo principal es atender a nuestra sociedad de la mejor manera posible. Todo el personal de la Neurocirugía de Helsinki (médicos, enfermeros/as, técnicos y otros) ahora son más de 200 personas, el presupuesto anual es de 26 millones de euros y el número de operaciones anuales es de 3200.

Desde 1997, el número de publicaciones se ha incrementado continuamente. Tanto nuestro propio personal como también el número creciente de fellows y visitantes están involucrados en artículos clínicos. Finlandia, con una pequeña población de 5.3 millones pero con una infraestructura muy bien desarrollada, es uno de los pocos países adecuado para estudios epidemiológicos fiables. Los estudios de seguimiento a largo plazo de Troupp y otros desde la Segunda Guerra Mundial se han continuado después de ello con varias y valiosas contribuciones para mostrar la historia natural de las MAVs, tumores y aneurismas. La Base de Datos



Figura 10-6. Juha Hernesniemi con el Prof. Charles G. Drake en Miami, en 1993.



Figura 10-7. Juha Hernesniemi trabajando en el hospital, en 1972.

¿Y ahora qué sigue?

de Aneurismas de Helsinki hasta el año 2010 muestra más de 9000 pacientes con aneurismas cerebrales tratados. Esto aumentará ciertamente el número de los estudios clínicos y ya hay varios grandes proyectos en marcha.

No tengo una formación administrativa especial para ser el Jefe de Departamento. Miré cuidadosamente a mis alrededores y aprendí mucho de mi padre Oiva Hernesniemi y de mis anteriores jefes de departamento, los Profesores Kondrad Akert, Henry Troupp, y Matti Vapalahti. Seguí el consejo del General Finandés Adolf Ehrnrooth, estar en frente y en medio del personal (y siempre presente); comportarse como Koskela en "El soldado desconocido" de Väinö Linna o Memed en "El Halcón" (Ínce Memed) de Yaşar Kemal. Además, otros héroes internacionales fueron Cassius Clay (Mohammed Ali) y Aleksandr Solženitsyn, es difícil ser tan valiente como ellos. Consecuentemente también el consejo del Profesor Drake de hacerlo a tu manera ha sido extremadamente útil para construir la nueva Neurocirugía de Helsinki.

Mirando hacia atrás digo, como cada neurocirujano ocupado, que seguramente debería haber pasado más tiempo con mi familia. Sin su apoyo no lo hubiera podido lograr y tampoco ser exitoso. Por otro lado también me hubiera gustado leer más libros, aprender más idiomas, viajar más y hacer más deportes. El mensaje es "*carpe diem*", la vida es corta, "*occasio praeceps*". Espero que los buenos genes de salud, de mis padres, continúen permitiéndome trabajar y pueda pasar 10 años más para desarrollar aún más mis habilidades microquirúrgicas, para desarrollar bypass más sencillos y lo más importante de todo, para apoyar a la generación más joven para llegar a ser mejores de lo que somos nosotros. Continuamos con las puertas abiertas en Helsinki para hacer "microcirugía de puertas abiertas" y damos la bienvenida a todo el mundo para venir a ver y aprender. Aprendemos unos de otros cuando compartimos nuestros casos. Ojalá que en la vasija internacional de Helsinki, en el futuro, sean cocinadas cada vez mejores y mejores sopas.


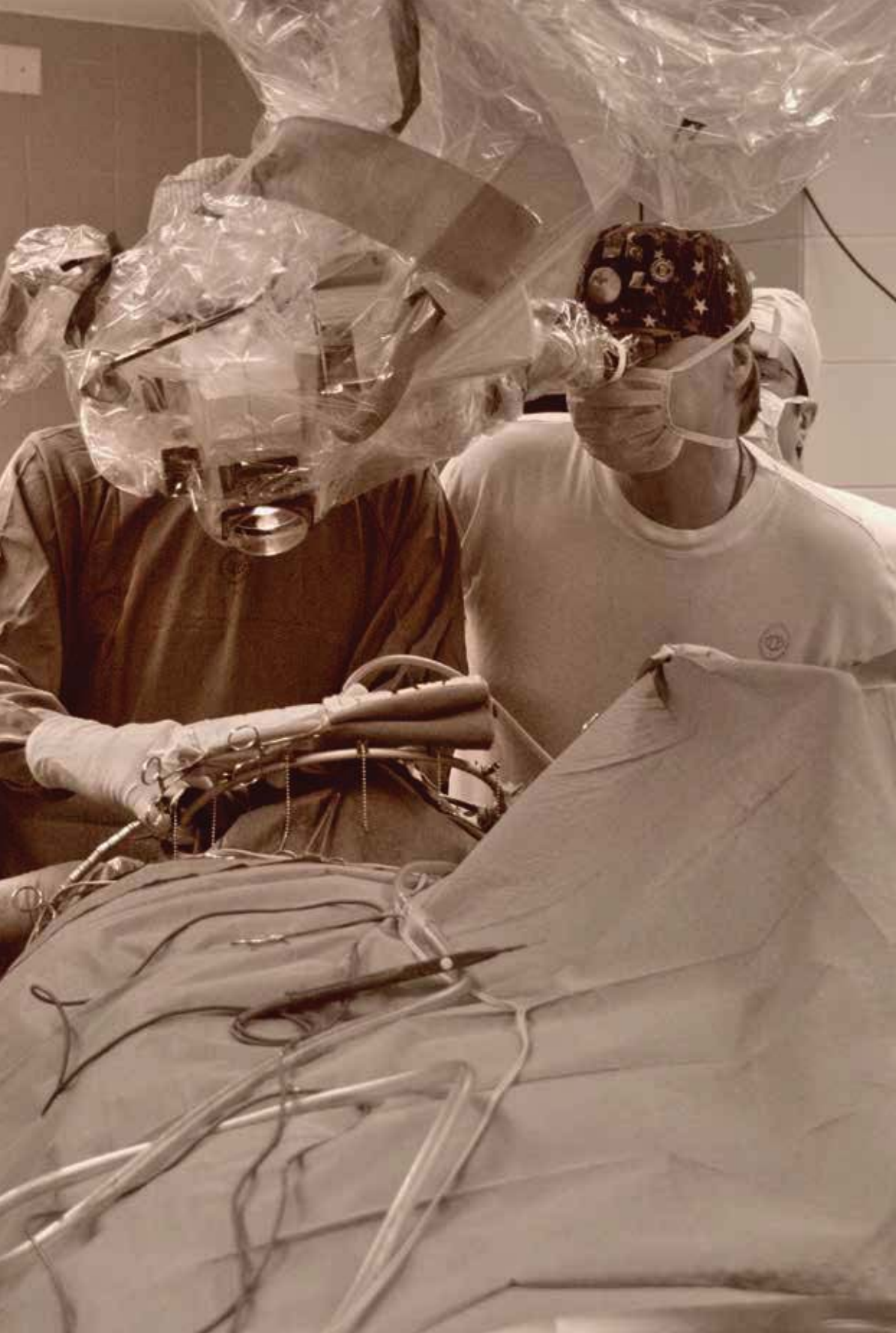


Figura 10-8. Dibujo de Juha Hernesniemi en el 2010, por el Dr. Roberto Crosa de Montevideo, Uruguay.



Figura 10-9. Riitta, Ida, Heta y Jussi Hernesniemi en Kuopio, en 1984.



11. EL FUTURO DE LA NEUROCIRUGÍA

por Juha Hernesniemi

En 1973 cuando comencé mi formación en Helsinki, nuestro departamento estaba a cargo de casi toda Finlandia, con un área de cobertura de aproximadamente 4 millones de habitantes. Se realizaban cerca de 600 operaciones al año. Diez de columna cervical, 50 operaciones de aneurismas, 100 de tumores y se drenaba un hematoma subdural crónico cada dos semanas. Los pacientes de más de 60 años de edad se consideraban (j)"viejos"(!) y se operaban en contadas ocasiones. Tres décadas más tarde, en el año 2007, operamos 400 columnas cervicales, más de 300 aneurismas y 600 tumores cerebrales; 256 hematomas subdurales crónicos fueron drenados. El número de traumatismos craneoencefálicos operados en nuestra unidad es cuatro veces más alto que en 1973. Hoy en día, el número de operaciones en Helsinki es cinco veces más en comparación de los procedimientos a principios de los 1970 y en todo el país (hoy en día hay otras cuatro unidades neuroquirúrgicas) es diez veces más. La estancia hospitalaria media para un paciente neuroquirúrgico es de menos de cinco días y casi 40% de las operaciones son realizadas en pacientes de 60 años de edad o más.

Los mejores resultados obtenidos por la microcirugía están siendo sometidos cada vez más al escrutinio crítico por la mejoría en la calidad de las imágenes, con la introducción de la TAC a finales de los 1970 y la RM en los 1980. Las imágenes de control empezaron a demostrar que muy a menudo la llamada "extirpación total" era solamente una extirpación parcial y quedaba algún remanente del tumor o del hematoma. Estas también han hecho visibles terribles contusiones o infartos causados por la cirugía, tan bien escondidos en tiempos previos cuando solamente se realizaban controles angiográficos. Todavía queda mucho por mejo-

rar en nuestros métodos microquirúrgicos y es cierto que la imagenología está todo el tiempo por delante de nuestra técnica microquirúrgica. Antes de la introducción del microscopio quirúrgico y las imágenes modernas, el ambiente y la actitud eran diferentes y la palabra del neurocirujano respecto a la extirpación total quedaba como la única prueba, además de los clips y el polvo de tantalio colocado en la superficie de la resección.

Los Cuidados Intensivos y la Neuroanestesia ahora están en un nivel completamente diferente a los años 1970, cuando la herniación del cerebro hacia fuera de la apertura de la craneotomía era común y la monitorización de la presión arterial era una rareza. Hoy en día la monitorización de la presión intracraneal e incluso del flujo sanguíneo y de la oxigenación del tejido cerebral pueden ser implementadas de forma rutinaria.

El desafío más grande en el futuro es resolver como tratar a la mayoría de los pacientes utilizando las mejores modalidades de tratamiento al menor costo. Los hábitos conscientes de una vida saludable, nutrición apropiada y ejercicio físico juntos con evitar el fumar y el abuso de alcohol y drogas, prolongan la vida en todas partes, por lo menos en los países ricos industrializados. Ahora ya es común alcanzar los 80 años de edad y alcanzar cerca de los 100 años de edad es una realidad en el futuro próximo, pero solamente unos pocos vivirán hasta la edad biológica máxima de 120 años. Con el incremento de la expectativa de vida, los tumores cerebrales, las enfermedades vasculares y la enfermedad degenerativa de la columna vertebral se hacen más prevalentes y también son tratadas en una edad cada vez mayor. Las imágenes con RM o alguna otra modalidad nueva

de imágenes serán cada vez más ampliamente disponibles en el tratamiento del paciente. Los tumores cerebrales serán encontrados en una fase precoz de su crecimiento. Tumores gigantes creciendo silenciosamente durante años, serán raros, debido a los chequeos tempranos. Los pacientes que acudan a la cita con el médico tendrán sus cuerpos enteros escaneados y será difícil evaluar y tratar todos los hallazgos incidentales que resulten de estas evaluaciones. Cada paciente tendrá algunos o muchos hallazgos diferentes y equipos de diferentes especialistas, haciendo uso de bases de datos, evaluarán el significado clínico de estos. La potencia de los campos magnéticos de la RM continuará incrementándose y las estructuras más pequeñas serán visibles, hasta los blancos y los efectos de la terapia farmacológica se harán visibles.

Los accidentes de tránsito serán extremadamente raros. En 1973 hubo más de 1000 fallecimientos relacionados a accidentes de tránsito en este pequeño país, hoy en día menos de 300. En el futuro, incluso una sola muerte en accidente de tránsito será motivo de grandes encabezados en los noticieros. Sistemas de alarma diferentes, localizadores y navegadores permitirán un transporte más rápido, facilitando el tratamiento y menos sucumbirán fuera del hospital. Debido al mejorado y ampliamente disponible sistema de imágenes, muy pocos morirán de un hematoma subdural de evolución lenta no diagnosticado; en el futuro ninguno.

La prevención, será en el futuro la estrategia más común en el tratamiento de las enfermedades cerebrovasculares. Hasta los vasos más pequeños podrán ser visualizados de manera no invasiva, así como también el grosor y la estructura de la pared. Los aneurismas y la estenosis/oclusión de los vasos serán tratados por angioplastia y/o medios biológicos locales.

Los neurocirujanos tendrán un papel importante en el tratamiento endovascular y el conocimiento de los cuidados postoperatorios a largo

plazo será importante. Si se necesitase cirugía, ésta será realizada a través de aperturas muy pequeñas con ayuda de diferentes imágenes intraoperatorias y grabaciones. Bypass sencillos, hechos bajo anestesia local, serán procedimientos comunes: arterias y hasta venas serán conectadas una con otra mediante injertos artificiales sencillos, para lograr el aumento de flujo.

Las operaciones serán practicadas antes de la cirugía real utilizando simuladores; de este modo las sorpresas durante la cirugía serán muy raras. Las imágenes funcionales mostrarán con exactitud las funciones corticales y las regiones elocuentes y los tractos podrán ser visualizados inclusive durante la cirugía. El cráneo se abrirá utilizando incisiones cortas en el cuero cabelludo y colgajos craneales pequeños, imágenes intraoperatorias mostrarán la trayectoria operatoria y el objetivo en todo momento. Los instrumentos serán sostenidos por micromanipuladores y utilizados de forma más segura de lo que nuestras manos son capaces de hacer al resear tumores o infartos, al aplicar puntos de sutura, clips o soluciones de fibrina. Los grandes abordajes de la cirugía de la base de cráneo desaparecerán y en general la importancia de la cirugía abierta disminuirá en el tratamiento de tumores cerebrales. La histología de los tumores cerebrales será confirmada mediante una biopsia, pero en la mayoría de los casos el diagnóstico será hecho basado sólo en las imágenes, sin la necesidad de una biopsia. La mayoría de los tumores serán tratados mediante irradiación estereotáxica; la resección tumoral llegará a ser necesaria solamente para crear espacio en caso de eventual edema. Los tratamientos moleculares destruirán el tumor o enlentecerán su crecimiento, manteniendo la enfermedad bajo control para toda la vida. Los focos epileptógenos serán inactivados o destruidos por irradiación o medicación y principios similares serán aplicados para la neurocirugía funcional.

En las unidades de cuidados intensivos; neurólogos, neurocirujanos, anestesiólogos y mu-

chos otros especialistas participarán juntos en el tratamiento de enfermedades del cerebro. La experiencia individual de uno mismo ya no será suficiente; solamente un equipo de profesionales ayudados por bases de datos será capaz de proveer la mejor atención posible. La experiencia internacional sobre los tratamientos ya está recolectada y disponible en bases de datos, solamente se necesita dinero. Los hospitales tienen un modelo de negocio-empresa y consecuentemente, el nivel más alto de experiencia y habilidades puede llegar a tener un costo muy elevado. La rehabilitación será intensiva y utilizada extensivamente. Células madres u otras serán utilizadas para la reparación del cerebro, médula espinal o lesiones nerviosas. Las causas genéticas y moleculares de las enfermedades espinales llegarán a comprenderse mejor y esto conllevará a un mejor tratamiento del dolor, como también lo hará el apoyo multidisciplinario en casos individuales de pacientes con dolor. Los materiales osteogénicos reducirán de forma significativa la actual instrumentación espinal pesada y conducirá más bien a cirugías espinales mínimamente invasivas.

La experiencia nos hace más flexibles y afortunadamente el futuro permanece oculto para nosotros. Dentro de treinta años, la actual generación joven trabajará de manera completamente diferente en comparación con nosotros; mejor y más eficazmente. Se hablará de nuestras actuales finas y maravillosas ejecuciones microneuroquirúrgicas en futuras historias, del mismo modo como se habla hoy en día de la caballería de nuestro antiguo ejército o de los tiempos quirúrgicos heroicos del Hospital del Condado de Viipuri (Wyborg).



APÉNDICE 1.

ALGUNOS ARTÍCULOS SELECCIONADOS SOBRE TÉCNICAS MICRONEUROQUIRÚRGICAS Y NEUROANESTESIOLÓGICAS DE HELSINKI

- Celik O, Niemelä M, Romani R, Hernesniemi J. Inappropriate application of Yaşargil aneurysm clips: a new observation and technical remark. *Neurosurgery* 2010; 66 (3 Suppl Operative):84-7.
- Celik O, Piippo A, Romani R, Navratil O, Laakso A, Lehecka M, Dashti R, Niemelä M, Rinne J, Jääskeläinen JE, Hernesniemi J. Management of dural arteriovenous fistulas - Helsinki and Kuopio experience. *Acta Neurochir Suppl* 2010;107:77-82.
- Dashti R, Rinne J, Hernesniemi J, Niemelä M, Kivipelto L, Lehecka M, Karatas A, Avci E, Ishii K, Shen H, Peláez JG, Albayrak BS, Ronkainen A, Koivisto T, Jääskeläinen JE. Microneurosurgical management of proximal middle cerebral artery aneurysms. *Surg Neurol* 2007; 67:6-14.
- Dashti R, Hernesniemi J, Niemelä M, Rinne J, Porras M, Lehecka M, Shen H, Albayrak BS, Lehto H, Koroknay-Pál P, de Oliveira RS, Perra G, Ronkainen A, Koivisto T, Jääskeläinen JE. Microneurosurgical management of middle cerebral artery bifurcation aneurysms. *Surg Neurol* 2007; 67:441-56.
- Dashti R, Hernesniemi J, Niemelä M, Rinne J, Lehecka M, Shen H, Lehto H, Albayrak BS, Ronkainen A, Koivisto T, Jääskeläinen JE. Microneurosurgical management of distal middle cerebral artery aneurysms. *Surg Neurol* 2007; 67:553-63.
- Dashti R, Hernesniemi J, Lehto H, Niemelä M, Lehecka M, Rinne J, Porras M, Ronkainen A, Phornsuwannapha S, Koivisto T, Jääskeläinen JE. Microneurosurgical management of proximal anterior cerebral artery aneurysms. *Surg Neurol* 2007; 68:366-77.
- Dashti R, Laakso A, Niemelä M, Porras M, Hernesniemi J. Microscope-integrated near-infrared indocyanine green videoangiography during surgery of intracranial aneurysms: the Helsinki experience. *Surg Neurol* 2009; 71:543-50.
- Hernesniemi J. Mechanisms to improve treatment standards in neurosurgery, cerebral aneurysm surgery as example. *Acta Neurochir Suppl* 2001; 78:127-34.
- Hernesniemi J, Ishii K, Niemelä M, Smrcka M, Kivipelto L, Fujiki M, Shen H. Lateral supraorbital approach as an alternative to the classical pterional approach. *Acta Neurochir Suppl* 2005; 94:17-21.
- Hernesniemi J, Ishii K, Niemelä M, Kivipelto L, Fujiki M, Shen H. Subtemporal approach to basilar bifurcation aneurysms: advanced technique and clinical experience. *Acta Neurochir Suppl* 2005; 94:31-8.
- Hernesniemi J, Ishii K, Karatas A, Kivipelto L, Niemelä M, Nagy L, Shen H. Surgical technique to retract the tentorial edge during subtemporal approach: technical note. *Neurosurgery* 2005; 57(4 Suppl):E408.

APÉNDICE 1.

ALGUNOS ARTÍCULOS SELECCIONADOS SOBRE TÉCNICAS MICRONEUROQUIRÚRGICAS Y NEUROANESTESIOLOGICAS DE HELSINKI

- Hernesniemi J, Niemelä M, Karatas A, Kivipelto L, Ishii K, Rinne J, Ronkainen A, Koivisto T, Kivisaari R, Shen H, Lehecka M, Frösen J, Piippo A, Jääskeläinen JE. Some collected principles of microneurosurgery: simple and fast, while preserving normal anatomy: a review. *Surg Neurol* 2005 Sep; 64:195-200.
- Hernesniemi J, Niemelä M, Dashti R, Karatas A, Kivipelto L, Ishii K, Rinne J, Ronkainen A, Peláez JG, Koivisto T, Kivisaari R, Shen H, Lehecka M, Frösen J, Piippo A, Avci E, Jääskeläinen JE. Principles of microneurosurgery for safe and fast surgery. *Surg Technol Int* 2006; 15:305-10.
- Hernesniemi J, Romani R, Dashti R, Albayrak BS, Savolainen S, Ramsey C 3rd, Karatas A, Lehto H, Navratil O, Niemelä M. Microsurgical treatment of third ventricular colloid cysts by interhemispheric far lateral transcallosal approach—experience of 134 patients. *Surg Neurol* 2008; 69:447-53.
- Hernesniemi J, Dashti R, Lehecka M, Niemelä M, Rinne J, Lehto H, Ronkainen A, Koivisto T, Jääskeläinen JE. Microneurosurgical management of anterior communicating artery aneurysms. *Surg Neurol* 2008; 70:8-28.
- Hernesniemi J, Romani R, Albayrak BS, Lehto H, Dashti R, Ramsey C 3rd, Karatas A, Cardia A, Navratil O, Piippo A, Fujiki M, Toninelli S, Niemelä M. Microsurgical management of pineal region lesions: personal experience with 119 patients. *Surg Neurol* 2008; 70:576-83.
- Hernesniemi J, Romani R, Lehecka M, Isarakul P, Dashti R, Celik O, Navratil O, Niemelä M, Laakso A. Present state of microneurosurgery of cerebral arteriovenous malformations. *Acta Neurochir Suppl* 2010; 107:71-6.
- Kivelev J, Niemelä M, Blomstedt G, Roivainen R, Lehecka M, Hernesniemi J. Microsurgical treatment of temporal lobe cavernomas. *Acta Neurochir* 2011; 153:261-70.
- Korja M, Sen C, Langer D. Operative nuances of side-to-side in situ posterior inferior cerebellar artery bypass procedure. *Neurosurgery* 2010; 67(2 Suppl Operative):471-7.
- Krayenbühl N, Hafez A, Hernesniemi JA, Krisht AF. Taming the cavernous sinus: technique of hemostasis using fibrin glue. *Neurosurgery* 2007; 61(3 Suppl):E52.
- Langer DJ, Van Der Zwan A, Vajkoczy P, Kivipelto L, Van Doormaal TP, Tulleken CA. Excimer laser-assisted nonocclusive anastomosis. An emerging technology for use in the creation of intracranial-intracranial and extracranial-intracranial cerebral bypass. *Neurosurg Focus* 2008; 24:E6.
- Lehecka M, Lehto H, Niemelä M, Juvela S, Dashti R, Koivisto T, Ronkainen A, Rinne J, Jääskeläinen JE, Hernesniemi JA. Distal anterior cerebral artery aneurysms: treatment and outcome analysis of 501 patients. *Neurosurgery* 2008; 62:590-601.

- Lehecka M, Dashti R, Hernesniemi J, Niemelä M, Koivisto T, Ronkainen A, Rinne J, Jääskeläinen J. Microneurosurgical management of aneurysms at A3 segment of anterior cerebral artery. *Surg Neurol* 2008; 70:135-51.
- Lehecka M, Dashti R, Hernesniemi J, Niemelä M, Koivisto T, Ronkainen A, Rinne J, Jääskeläinen J. Microneurosurgical management of aneurysms at the A2 segment of anterior cerebral artery (proximal pericallosal artery) and its frontobasal branches. *Surg Neurol* 2008; 70:232-46.
- Lehecka M, Dashti R, Hernesniemi J, Niemelä M, Koivisto T, Ronkainen A, Rinne J, Jääskeläinen J. Microneurosurgical management of aneurysms at A4 and A5 segments and distal cortical branches of anterior cerebral artery. *Surg Neurol* 2008; 70:352-67.
- Lehecka M, Dashti R, Romani R, Celik O, Navratil O, Kivipelto L, Kivisaari R, Shen H, Ishii K, Karatas A, Lehto H, Kokuzawa J, Niemelä M, Rinne J, Ronkainen A, Koivisto T, Jääskeläinen JE, Hernesniemi J. Microneurosurgical management of internal carotid artery bifurcation aneurysms. *Surg Neurol* 2009; 71:649-67.
- Lehecka M, Dashti R, Laakso A, van Popta JS, Romani R, Navratil O, Kivipelto L, Kivisaari R, Foroughi M, Kokuzawa J, Lehto H, Niemelä M, Rinne J, Ronkainen A, Koivisto T, Jääskeläinen JE, Hernesniemi J. Microneurosurgical management of anterior choroid artery aneurysms. *World Neurosurgery* 2010; 73:486-99.
- Lehecka M, Dashti R, Rinne J, Romani R, Kivisaari R, Niemelä M, Hernesniemi J. Surgical management of aneurysms of the middle cerebral artery. In Schmiedek and Sweet's (eds.) *Operative neurosurgical techniques*, 6th ed. Elsevier, in press.
- Lehecka M, Niemelä M, Hernesniemi J. Distal anterior cerebral artery aneurysms. In R, McCormick P, Black P (eds.) *Essential Techniques in Operative Neurosurgery*. Elsevier, in press.
- Lehto H, Dashti R, Karataş A, Niemelä M, Hernesniemi JA. Third ventriculostomy through the fenestrated lamina terminalis during microneurosurgical clipping of intracranial aneurysms: an alternative to conventional ventriculostomy. *Neurosurgery* 2009; 64:430-4.
- Lindroos AC, Niiya T, Randell T, Romani R, Hernesniemi J, Niemi T. Sitting position for removal of pineal region lesions: the Helsinki experience. *World Neurosurg.* 2010 Oct-Nov;74(4-5):505-13.
- Lindroos AC, Schramko A, Tanskanen P, Niemi T. Effect of the combination of mannitol and ringer acetate or hydroxyethyl starch on whole blood coagulation in vitro. *J Neurosurg Anesthesiol.* 2010 Jan;22(1):16-20.
- Luostarinen T, Dilmen OK, Niiya T, Niemi T. Effect of arterial blood pressure on the arterial to end-tidal carbon dioxide difference during anesthesia induction in patients scheduled for craniotomy. *J Neurosurg Anesthesiol.* 2010 Oct;22(4):303-8.

APPENDIX 1.

ALGUNOS ARTÍCULOS SELECCIONADOS SOBRE TÉCNICAS MICRONEUROQUIRÚRGICAS Y NEUROANESTESIOLOGICAS DE HELSINKI

- Luostarinen T, Niiya T, Schramko A, Rosenberg P, Niemi T. Comparison of hypertonic saline and mannitol on whole blood coagulation in vitro assessed by thromboelastometry. *Neurocrit Care*. 2011 Apr;14(2):238-43.
- Luostarinen T, Takala RS, Niemi TT, Katila AJ, Niemelä M, Hernesniemi J, Randell T. Adenosine-induced cardiac arrest during intraoperative cerebral aneurysm rupture. *World Neurosurgery* 2010; 73:79-83.
- Nagy L, Ishii K, Karatas A, Shen H, Vajda J, Niemelä M, Jääskeläinen J, Hernesniemi J, Toth S. Water dissection technique of Toth for opening neurosurgical cleavage planes. *Surg Neurol* 2006; 65:38-41.
- Navratil O, Lehecka M, Lehto H, Dashti R, Kivisaari R, Niemelä M, Hernesniemi JA. Vascular clamp-assisted clipping of thick-walled giant aneurysms. *Neurosurgery* 2009; 64 (3 Suppl):113-20.
- Niemi T, Armstrong E. Thromboprophylactic management in the neurosurgical patient with high risk for both thrombosis and intracranial bleeding. *Curr Opin Anaesthesiol*. 2010 Oct;23(5):558-63. Review.
- Niemi T, Silvasti-Lundell M, Armstrong E, Hernesniemi J. The Janus face of thromboprophylaxis in patients with high risk for both thrombosis and bleeding during intracranial surgery: report of five exemplary cases. *Acta Neurochir (Wien)*. 2009 Oct;151(10):1289-94.
- Randell T, Niemelä M, Kyttä J, Tanskanen P, Määttänen M, Karatas A, Ishii K, Dashti R, Shen H, Hernesniemi J. Principles of neuroanesthesia in aneurysmal subarachnoid hemorrhage: The Helsinki experience. *Surg Neurol* 2006; 66:382-8.
- Romani R, Lehecka M, Gaal E, Toninelli S, Celik O, Niemelä M, Porras M, Jääskeläinen J, Hernesniemi J. Lateral supraorbital approach applied to olfactory groove meningiomas: experience with 66 consecutive patients. *Neurosurgery* 2009; 65:39-52.
- Romani R, Kivisaari R, Celik O, Niemelä M, Perra G, Hernesniemi J. Repair of an alarming intraoperative intracavernous carotid artery tear with anastoclips: technical case report. *Neurosurgery* 2009; 65:E998-9.
- Romani R, Laakso A, Niemelä M, Lehecka M, Dashti R, Isarakul P, Celik O, Navratil O, Lehto H, Kivisaari R, Hernesniemi J. Microsurgical principles for anterior circulation aneurysms. *Acta Neurochir Suppl* 2010; 107:3-7.
- Romani R, Lehto H, Laakso A, Horcajadas A, Kivisaari R, von und zu Fraunberg M, Niemelä M, Rinne J, Hernesniemi J. Microsurgery for previously coiled aneurysms: Experience with 81 patients. *Neurosurgery* 2010; 68:140-54.
- Romani R, Laakso A, Kangasniemi M, Lehecka M, Hernesniemi J. Lateral supraorbital approach applied to anterior clinoidal meningiomas: experience with 73 consecutive patients. *Neurosurgery* 2011 Feb 26 (Epub, in press).

APÉNDICE 2.

LISTA DE VÍDEOS INCLUIDOS

Los siguientes 32 videos son incluidos en el DVD suplementario "Helsinki Microneurocirugía: Principios y Trucos".

Los videos fueron grabados durante operaciones microneuroquirúrgicas realizadas por el Profesor Juha Hernesniemi desde Enero 2009 hasta Enero de 2011 en el Departamento de Neurocirugía, Hospital Central de la Universidad de Helsinki, Finlandia. El Profesor Hernesniemi ha realizado durante este tiempo un total de 810 operaciones (355 pacientes con aneurismas cerebrales, 50 con MAVs cerebrales, 28 otras cirugías cerebrovasculares, 270 con tumores cerebrales y 107 con otras patologías).

Abordajes

- 1.1. Abordaje supraorbitario lateral (SOL) (con audio)
- 1.2. Abordaje supraorbitario lateral (SOL) (HSA aneurismática)
- 1.3. Abordaje a la lámina terminal (HSA aneurismática)
2. Abordaje pterional
3. Abordaje interhemisférico
4. Abordaje subtemporal
5. Abordaje retrosigmoideo
6. Abordaje lateral al foramen magno
7. Abordaje presigmoideo
8. Abordaje supracerebeloso infratentorial - posición sentada
9. Abordaje al cuarto ventrículo y la región del foramen magno - posición sentada

Técnicas y estrategias para diferentes patologías

1. Aneurismas
 - 1.1. Circulación anterior
 - Aneurisma ACoA
 - Aneurisma distal ACA
 - Aneurisma ICA-ACoP
 - Aneurisma bifurcación ACM
 - 1.2. Circulación posterior
 - Aneurisma Tope A. basilar
 - Aneurisma A. basilar-ACS
 - Aneurisma A. vertebral-ACPI

(Todos son aneurismas pequeños no rotos, a menos que sea indicado de otra manera)
2. MAV's
 - MAV Frontal-parasagital
 - MAV parietal
3. Cavernomas
 - Cavernoma cerebeloso
4. Meningiomas
 - Fosa anterior - Meningioma del surco olfatorio
 - Meningioma de la convexidad
 - Meningioma de la hoz cerebral
 - Fosa posterior - Meningioma petroso lateral
 - Base de cráneo - Meningioma supraselar
5. Gliomas
 - Glioma de alto grado
 - Glioma de bajo grado
6. Tumores del tercer ventrículo
 - Quiste coloide del tercer ventrículo
7. Lesiones de la región pineal
 - Quiste pineal
8. Tumores del cuarto ventrículo
 - Meduloblastoma del cuarto ventrículo
9. Tumores intradurales espinales
 - Neurinoma L1-L2



Curso de microneurocirugía operativa con demostración en vivo desde Helsinki

Todos los años, la primera semana de junio

Horizons of Knowledge

Competence to master the future.



La Aesculap Academy tiene una excelente reputación internacional en el ámbito de la formación médica destinada a médicos, personal de enfermería y personal del quirófano, anestesiistas, personal de planta y directivo de hospitales. Los cursos acreditados de formación médica continuada constan de talleres prácticos, seminarios de gestión y simposios internacionales. Por ello, la Aesculap Academy recibió el premio Frost & Sullivan en la categoría de Global Medical Professional Education Institution of the Year (Institución internacional de formación médica profesional del año) por tercer año consecutivo.

Los cursos de la Aesculap Academy son de la más alta calidad y están acreditados por las sociedades médicas correspondientes y asociaciones médicas internacionales.

www.aesculap-academy.fi

Posibles configuraciones del sistema

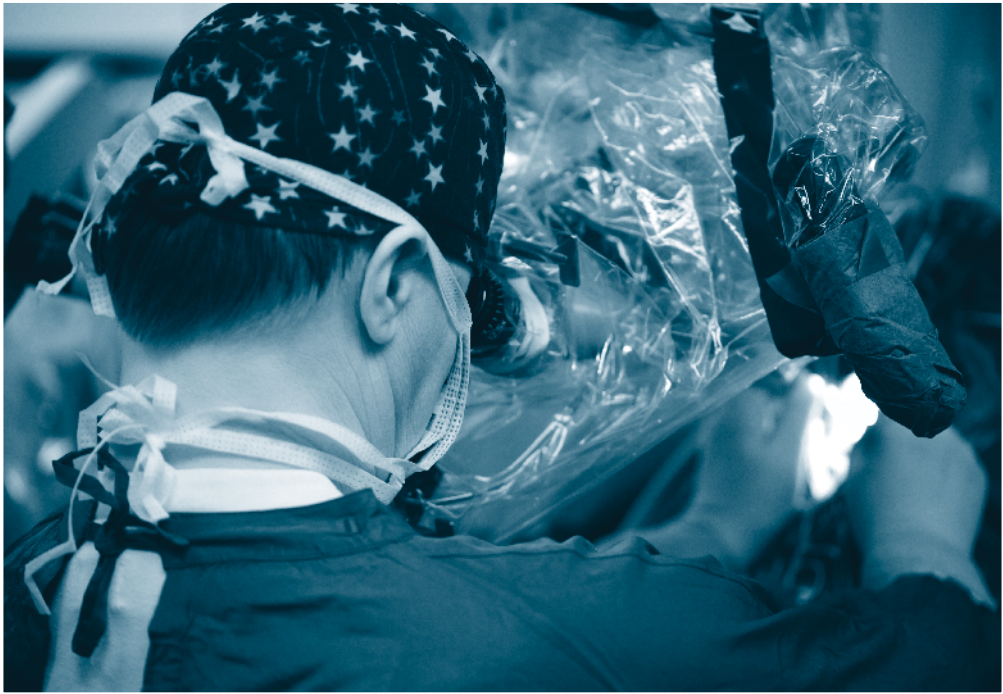Internet Explorer desde versión 7.x (versión 6, posiblemente uso limitado),
Firefox desde versión 2.x, Safari desde versión 3.1x, Opera desde versión 9.1x

Flash player desde versión 9.x, Java script activo

Aplicación "Web fuera de linea" independiente del sistema operativo utilizado.

Cualquier posible notificación sobre los contenidos activos en este CD se deben a los ajustes de seguridad de su buscador de internet. Tales avisos deben ser aceptados para iniciar la aplicación.

Si el „autorun" esta desactivado o no disponible en su computadora puede iniciar la aplicación manualmente utilizando „start.html"



El Departamento de Neurocirugía de la Universidad de Helsinki, Finlandia; dirigido por su jefe Juha Hernesniemi, se ha convertido en una de las unidades neuroquirúrgicas más visitadas en el mundo. Cada año centenares de neurocirujanos acuden a Helsinki para observar y aprender microneurocirugía bajo la tutela del Profesor Juha Hernesniemi y su equipo.

En este libro queremos compartir la experiencia de Helsinki sobre el pensamiento conceptual detrás de lo que consideramos la microneurocirugía moderna. Queremos presentar un manual actualizado de los principios y técnicas microneuroquirúrgicas en forma de recetario. Es nuestra experiencia que en general los pequeños detalles son los que determinan si una cirugía será realizada con éxito o no. Operar en una manera sencilla, limpia y rápida, mientras se preserva la anatomía normal, se ha convertido en nuestro principio en Helsinki.