

Микронейрохирургия Хельсинки

Приемы и советы
от профессора Хернесниemi

Мартин Лехечка, Аки Лааксо,
Юрий Кивелёв, Юха Хернесниemi



Предисловие Р. Спецлера





М. Лехечка, А. Лааксо, Ю. Кивелёв, Ю. Хернесниemi

Микронейрохирургия Хельсинки

Приемы и советы от профессора Хернесниemi

Авторский коллектив:

Озгюр Целик
Реза Дасти
Мансур Фуруджи
Кейсуке Исхии
Аише Каратас
Юхан Марьямаа
Ондрей Навратил
Мика Ниемея
Томи Ниemi
Йоуке С. ван Попта
Тарья Ранделл
Россана Романи
Ритва Салменперя
Род Самьюэлсон
Феликс Шольте
Пяиви Тансканен

**Перевод с английского
и редакция:**

Ю. В. Кивелёв

Текстовая редакция:

Е. Н. Старопольская

Фотографии:

Ян Боднар
Мансур Фуруджи
Антти Хуотаринен
Аки Лааксо

Видеомонтаж:

Йоуке С. ван Попта

Рисунки:

Ху Шен

УДК 616.8-089
ББК 56.13
М59

Авторы: О. Целик, Р. Дастхи, М. Фуруджи, К. Исхии, А. Каратас,
Ю. Марьямаа, О. Навратил, М. Ниемея, Т. Ниemi, Й. С. ван Полта, Т. Ранделл,
Р. Романи, Р. Салменперя, Р. Самьюэлсон, Ф. Шольтс, П. Тансканен

Перевод с английского и редакция: Ю. В. Кивелёв

Текстовая редакция: Е. Н. Старопольская

Фотографии: Я. Боднар, М. Фуруджи, А. Хуотаринен, А. Лааксо

Видеомонтаж: Й. С. ван Полта

Рисунки: Ху Шен

М59

Микронейрохирургия Хельсинки: Приемы и советы от профессора Хернесниemi / М. Лехечка, А. Лааксо, Ю. В. Кивелёв, Ю. Хернесниemi и др. / [Пер. с англ. и ред. Ю. В. Кивелёва]. — СПб : ООО «Б. Браун Медикал», 2012. — 344 с., ил.

В книге описаны основные принципы и стандарты микронейрохирургических вмешательств, проводимых в клинике нейрохирургии г. Хельсинки под руководством профессора Ю. Хернесниemi. Книга предназначена для нейрохирургов, нейроанестезиологов-реаниматологов и неврологов.

УДК 616.8-089
ББК 56.13

Контактная информация авторов:

Martin Lehecka, MD, PhD
e-mail: martin.lehecka@hus.fi; tel: +358-50-427 2500

Aki Laakso, MD, PhD
e-mail: aki.laakso@hus.fi; tel: +358-50-427 2895

Juri Kivelev, MD, PhD
e-mail: juri.kivelev@hus.fi; tel: +358-50-247 0383

Juha Hernesniemi, MD, PhD, Professor and Chairman
e-mail: juha.hernesniemi@hus.fi; tel: +358-50-427 0220

Department of Neurosurgery Helsinki University Central Hospital
Topeliuksenkatu 5, 00260 Helsinki, Finland

© М. Lehecka, А. Laakso, J. Hernesniemi, 2011
© Ю. В. Кивелёв, перевод на русский язык, 2012

*Долг каждого по отношению к своей профессии – записывать все,
что может быть полезным для других.*

Фрэнсис Бэкон (1561–1626)

*Проще, чище, сохраняя нормальную анатомию. Чище – означает быстрее и эффективнее.
Хирургия – искусство, так будьте художниками!*

Юха Хернесниemi

Благодарность

Авторы выражают благодарность компании B. Braun Melzungen Ag за помощь в публикации книги и лично ее сотрудникам Марине Захаровой, Ingo vom Berg и Outi Voipio-Airaksinen. Авторы также выражают глубокую признательность проф. И. В. Яковенко, директору Российского научно-исследовательского нейрохирургического института им. проф. А. Л. Поленова (Санкт-Петербург), за оказанную помощь при создании русскоязычной версии книги.

ПРЕДИСЛОВИЕ

Повезло тем нейрохирургам, которые, посетив клинику нейрохирургии Центрального госпиталя университета Хельсинки, получили на память сувенир в виде этой блестящей книги, являющейся поистине настольной для всех специалистов данной области. Авторы написали о нейрохирургии так, как она делается в Хельсинки — об этом говорит название. Однако они смогли сделать большее — уловить всепроникающий дух товарищества и преданности делу, который и помог сделать из Хельсинки международный центр выдающегося нейрохирургического мастерства под руководством Юхи Хернесниemi и его коллег. Упомянув слово «международный», я не оговорился — просматривая список всех тех, кто посетил эту клинику на севере Европы, можно понять, «кто есть кто в мировой нейрохирургии».

Читая забавные истории из прошлого финской нейрохирургии (хотя некоторые из них были весьма тревожными на момент происшествия), порой мы слышим сквозь строки отзвуки финской речи. Читатель получает возможность погрузиться в чистосердечный рассказ авторов, повествующий о философии и практической работе в клинике, написанный с теплотой и искренностью. Эти черты заметны также в эссе нескольких стажеров, написанных после посещения Хельсинки — их души были глубоко затронуты пережитым. Немногословный, незлобивый юмор Юхи, неиссякаемое желание улучшить свою хирургическую технику, в первую очередь во благо пациентов, его талант наставника вызывает восхищение как у иностранных стажеров, так и у коллег. Читатель найдет в книге важные для себя практические советы, касающиеся фундаментальных вопросов нейрохирургии: микронеурхирургической техники, доступов, стратегии лечения различных видов патологий, а также нейроанестезиологии.

Советую обратить внимание на рубрику «Примемы и советы», рассказывающую о технических наработках Юхи. Читая ее, и бывалые хирурги получают пользу, сравнив собственную манеру оперировать со стилем Юхи.

Все детали, имеющие отношение к нейрохирургии в клинике Хельсинки, раскрыты, включая даже списки инструментов и привычные алгоритмы, позволяющие операционной работать так, как того ожидает Юха. Польза для пациентов от сплоченной командной работы, чуткой ко всем нуждам хирурга, очевидна и не должна быть недооценена. Усовершенствованная работа в команде дает возможность проводить нейрохирургические вмешательства эффективно и безопасно, что увеличивает шансы пациента на успешное выздоровление. Одним из ярких талантов Юхи как раз и является его способность организовать такую командную работу.

Юха — истинный мастер нейрохирургии; быть очевидцем его полной самоотдачи является большой честью. Его концепция простой, чистой и быстрой хирургии, сохраняющей нормальную анатомию, должна быть близка всем нам. Делясь с читателем своим опытом и взглядами на профессию, Юха демонстрирует сократовское отношение к жизни, основанное на уважении и терпимости к разнообразию — стремление к прогрессу, но с оглядкой на накопленный опыт. Те счастливики, кто посетил Хельсинки, смогли получить эти знания из первых рук; остальным, кому не удалось совершить подобное паломничество, не стоит отчаиваться, так как теперь они приобрели эту книгу.

Роберт Спецлер

Финикс, Аризона, ноябрь 2010 года

СОДЕРЖАНИЕ

1. ВВЕДЕНИЕ	13	3.9.3. Интраоперационный нейрофизиологический мониторинг	66
2. КЛИНИКА НЕЙРОХИРУРГИИ ЦЕНТРАЛЬНОГО ГОСПИТАЛЯ УНИВЕРСИТЕТА ХЕЛЬСИНКИ	17	3.9.4. Противосвертывающие препараты и тромбоземболии	67
2.1. ИСТОРИЯ НЕЙРОХИРУРГИИ В ХЕЛЬСИНКИ И ФИНЛЯНДИИ	17	4. ПРИНЦИПЫ НЕЙРОХИРУРГИИ В ХЕЛЬСИНКИ	69
2.1.1. Основатель финской нейрохирургии Аарно Снеллман	17	4.1. ОБЩИЕ ПОЛОЖЕНИЯ	69
2.1.2. Внедрение ангиографии	18	4.2. ПРИНЦИПЫ МИКРОНЕЙРОХИРУРГИИ	70
2.1.3. Во время Второй мировой войны и в конце 1940-х годов	19	4.3. ОСНАЩЕНИЕ ОПЕРАЦИОННОЙ	71
2.1.4. Микронейрохирургия и эндоваскулярная хирургия	20	4.3.1. Оборудование	71
2.1.5. От прошлого к настоящему	21	4.3.2. Мониторы	72
2.2. СТРУКТУРА ОТДЕЛЕНИЯ СЕГОДНЯ	24	4.4. УКЛАДЫВАНИЕ ПАЦИЕНТА И ФИКСАЦИЯ ГОЛОВЫ	73
2.3. ПЕРСОНАЛ	24	4.4.2. Укладывание пациента	73
2.3.1. Нейрохирурги	25	4.4.3. Поза нейрохирурга и его движения	74
2.3.2. Нейрохирургические резиденты	30	4.4.4. Фиксация головы	76
2.3.3. Нейроанестезиологи	30	4.5. ОСНАЩЕНИЕ	77
2.3.4. Нейрорадиологи	31	4.5.1. Операционный микроскоп	77
2.3.5. Стационар клиники	32	4.5.2. Подлокотник	79
2.3.6. Палата интенсивной терапии, анестезии и реанимации	34	4.5.3. Биполярная и монополярная коагуляция	79
2.3.7. Операционное отделение	36	4.5.4. Высокоскоростная дрель	80
2.3.8. Административный блок	37	4.5.5. Ультразвуковой аспиратор	82
2.4. ОПЕРАЦИОННАЯ	40	4.5.6. Фибриновый клей	83
2.4.1. Дизайн операционных	40	4.5.7. Ангиография индоцианином зеленым	84
2.4.2. Атмосфера в операционной	41	4.5.8. Микрохирургический доплер и потокометр	85
3. АНЕСТЕЗИЯ	45	4.5.9. Нейронавигатор	86
3.1. ОСНОВНЫЕ ФИЗИОЛОГИЧЕСКИЕ ХАРАКТЕРИСТИКИ И ИХ ВЛИЯНИЕ НА АНЕСТЕЗИЮ	46	4.5.10. Интраоперационная ДСА	87
3.1.1. Внутрочерепное давление	46	4.6. МИКРОИНСТРУМЕНТЫ	88
3.1.2. Ауторегуляция мозгового кровотока	47	4.7. ОСОБЕННОСТИ ПОДГОТОВКИ И ОБКЛАДЫВАНИЕ ОПЕРАЦИОННОГО ПОЛЯ	90
3.1.3. Влияние CO ₂	48	4.8. ОСНОВНЫЕ ПРИНЦИПЫ КРАНИОТОМИИ	92
3.1.4. Метаболизм мозга	49	4.9. ОСНОВНЫЕ ПРИНЦИПЫ МИКРОХИРУРГИИ В ХЕЛЬСИНКИ	94
3.2. МОНИТОРИРОВАНИЕ ПРИ НАРКОЗЕ	50	4.9.1. Проще, чище, быстрее, сохраняя нормальную анатомию	94
3.3. ПРЕДОПЕРАЦИОННОЕ ОБСЛЕДОВАНИЕ И ПЕРИОД ИНДУКЦИИ	51	4.9.2. Движения под микроскопом	95
3.4. ПОДДЕРЖАНИЕ АНЕСТЕЗИИ	53	4.9.3. Перемещение микроскопа	98
3.5. ОКОНЧАНИЕ АНЕСТЕЗИИ	55	4.9.4. Левая рука и аспиратор	99
3.6. ВОДНЫЙ БАЛАНС И ГЕМОТРАНСФУЗИИ	56	4.9.5. Работа правой рукой	100
3.7. ОСОБЕННОСТИ АНЕСТЕЗИИ ВО ВРЕМЯ УКЛАДКИ БОЛЬНОГО	57	4.9.6. Биполярный пинцет	101
3.7.1. Положение на спине	57	4.9.7. Микроножницы	101
3.7.2. Положение на животе, на боку и коленно-локтевое положение	58	4.9.8. Ватные тампоны	102
3.7.3. Положение сидя	62	4.9.9. Острая и тупая диссекция	103
3.8. ПОСЛЕОПЕРАЦИОННОЕ ВЕДЕНИЕ В ОТДЕЛЕНИИ ИТАР	63	4.9.10. Ирригация и гидропрепаровка	103
3.9. ОСОБЫЕ СИТУАЦИИ	65	4.9.11. Миниретракция	104
3.9.1. Временное клипирование при операции на аневризме	65	4.10. ЗАКРЫТИЕ ОПЕРАЦИОННОЙ РАНЫ	104
3.9.2. Применение аденозина для кратковременной остановки сердца	66	4.11. КЛЮЧЕВЫЕ ФАКТОРЫ ХЕЛЬСИНКСКОГО СТИЛЯ МИКРОНЕЙРОХИРУРГИИ	105
		4.12. МЕТОДИКА И ИНСТРУМЕНТАРИЙ ПРОФЕССОРА ХЕРНЕСНИЕМИ	106

5. СТАНДАРТНЫЕ ДОСТУПЫ	111	6.1.6. Вскрытие латеральной борозды	200
5.1. ЛАТЕРАЛЬНЫЙ СУПРАОРБИТАЛЬНЫЙ ДОСТУП	111	6.1.7. Временное клипирование	202
5.1.1. Показания к ЛСО	111	6.1.8. Финальное клипирование. Выбор клипсы	203
5.1.2. Положение пациента	112	6.1.9. Интраоперационный разрыв	206
5.1.3. Разрез кожи и краниотомия	113	6.1.10. Аденозин	206
5.2. ПТЕРИОНАЛЬНЫЙ ДОСТУП	118	6.2. АРТЕРИОВЕНОЗНЫЕ МАЛЬФОРМАЦИИ	207
5.2.1. Показания	118	6.2.1. Основные принципы хирургии АВМ	207
5.2.2. Положение головы	119	6.2.2. Предоперационная эмболизация	207
5.2.3. Разрез кожи и краниотомия	119	6.2.3. Доступы	208
5.3. МЕЖПОЛУШАРНЫЙ ДОСТУП	124	6.2.4. Вскрытие ТМО и начальная диссекция	208
5.3.1. Показания	124	6.2.5. Дальнейшая диссекция и временное клипирование	210
5.3.2. Положение пациента	125	6.2.6. Коагуляция и диссекция мелких питающих сосудов	211
5.3.3. Разрез кожи и краниотомия	125	6.2.7. Конечная стадия удаления АВМ	212
5.4. ПОДВИСОЧНЫЙ ДОСТУП	132	6.2.8. Окончательный гемостаз	212
5.4.1. Показания	132	6.2.9. Послеоперационное ведение и рентгенодиагностика	213
5.4.2. Положение больного	133	6.3. КАВЕРНОМЫ	214
5.4.3. Разрез кожи и краниотомия	135	6.3.1. Главные принципы хирургии каверном	214
5.5. РЕТРОСИГМОВИДНЫЙ ДОСТУП	144	6.3.2. Локализация очага	214
5.5.1. Показания	145	6.3.3. Доступы	215
5.5.2. Положение больного	146	6.3.4. Диссекция и удаление	216
5.5.3. Разрез кожи и краниотомия	149	6.3.5. Послеоперационная рентгенодиагностика	217
5.6. ЛАТЕРАЛЬНЫЙ ДОСТУП К БОЛЬШОМУ ЗАТЫЛОЧНОМУ ОТВЕРСТИЮ	156	6.4. МЕНИНГИОМЫ	218
5.6.1. Показания	156	6.4.1. Стратегия лечения конвексимальных менингиом	218
5.6.2. Положение больного	156	6.4.2. Основы стратегии при парасагит- тальных менингиомах	219
5.6.3. Разрез кожи и краниотомия	157	6.4.3. Стратегия при менингиомах серпа мозга и намета мозжечка	221
5.7. ПРЕСИГМОВИДНЫЙ ДОСТУП	160	6.4.4. Основы стратегии при менингиомах основания черепа	222
5.7.1. Показания	160	6.4.5. Консистенция опухоли	224
5.7.2. Положение больного	162	6.4.6. Доступы	224
5.7.3. Кожный разрез и краниотомия	162	6.4.7. Деваскуляризация	225
5.8. ПОЛОЖЕНИЕ СИДЯ – СУПРАЦЕРЕБЕЛЛЯРНЫЙ ИНФРАТЕНТОРИАЛЬНЫЙ ДОСТУП	170	6.4.8. Удаление опухоли	225
5.8.1. Показания	171	6.4.9. Восстановление дефекта ТМО	226
5.8.2. Положение больного	173	6.5. ГЛИОМЫ	227
5.8.3. Разрез кожи и краниотомия	177	6.5.1. Основы стратегии при глиомах низкой степени малигнизации	227
5.9. ПОЛОЖЕНИЕ СИДЯ – ДОСТУП К IV ЖЕЛУДОЧКУ И ОБЛАСТИ БОЛЬШОГО ЗАТЫЛОЧНОГО ОТВЕРСТИЯ	183	6.5.2. Основы стратегии при глиомах высокой степени малигнизации	228
5.9.1. Показания	183	6.5.3. Доступы	229
5.9.2. Укладка пациента	183	6.5.4. Интракраниальная ориентировка и выделение опухоли	229
5.9.3. Разрез кожи и краниотомия	183	6.5.5. Резекция опухоли	230
6. МИКРОХИРУРГИЧЕСКАЯ ТЕХНИКА И СТРАТЕГИЯ ЛЕЧЕНИЯ ПРИ РАЗЛИЧНЫХ ЗАБОЛЕВАНИЯХ	195	6.6. КОЛЛОИДНЫЕ КИСТЫ III ЖЕЛУДОЧКА	231
6.1. АНЕВРИЗМЫ	195	6.6.1. Основы стратегии удаления коллоидных кист	231
6.1.1. Доступы к аневризмам различных локализаций	195	6.6.2. Положение пациента и краниотомия	231
6.1.2. Основы стратегии при разорвавшихся аневризмах	196	6.6.3. Межполушарный доступ и каллезотомия	232
6.1.3. Общие принципы лечения неразорвавшихся аневризм	197	6.6.4. Удаление коллоидной кисты	233
6.1.4. Аспирация ликвора и эвакуация внутричерепной гематомы	197		
6.1.5. Диссекция по направлению к аневризме	199		

СОДЕРЖАНИЕ

6.7. ЗАБОЛЕВАНИЯ ПИНЕАЛЬНОЙ ОБЛАСТИ	234	8.1.4. Прибытие в Хельсинки	266
6.7.1. Основы стратегии в хирургии пинеальной области	234	8.1.5. Первый день	266
6.7.2. Доступ и краниотомия	235	8.1.6. Один день из жизни стажера	266
6.7.3. Интрадуральный этап	235	8.1.7. Ассистенция	267
6.7.4. Удаление патологического очага	235	8.1.8. Медсестры	268
6.8. ОПУХОЛИ IV ЖЕЛУДОЧКА	236	8.1.9. Анестезиологи	268
6.8.1. Основы стратегии при опухолях IV желудочка	236	8.1.10. Музыка в операционной	268
6.8.2. Положение пациента и краниотомия	237	8.1.11. Обходы	269
6.8.3. Интрадуральная диссекция по направлению к IV желудочку	237	8.1.12. Посетители клиники	269
6.8.4. Резекция опухоли	238	8.1.13. Карта посетителей	271
6.9. СПИНАЛЬНЫЕ ИНТРАДУРАЛЬНЫЕ ОПУХОЛИ	240	8.1.14. LINNS и Хельсинкский курс	271
6.9.1. Основы стратегии при интрадуральной спинальной патологии	240	8.1.15. Погода и особенности климата	271
6.9.2. Положение пациента	241	8.1.16. Место проживания	272
6.9.3. Доступ	242	8.1.17. Хельсинки	272
6.9.4. Интрадуральная диссекция	243	8.1.18. Финская еда	273
6.9.5. Ушивание	243	8.1.19. Языки общения	273
7. СПЕЦИАЛИЗАЦИЯ ПО НЕЙРОХИРУРГИИ В ХЕЛЬСИНКИ	245	8.1.20. Известные слова и выражения	273
7.1. НЕЙРОХИРУРГИЧЕСКАЯ РЕЗИДЕНТУРА В ХЕЛЬСИНКИ	245	8.1.21. Практика, практика и еще раз практика	273
7.1.1. Программа специализации	245	8.1.22. Монтаж видеозаписей	274
7.1.2. Как стать нейрохирургом в Хельсинки — годы специализации	246	8.1.23. Хирургия Юхи Хернесниemi	274
7.2. НАУЧНАЯ ПОДГОТОВКА	250	8.1.24. Выбор стажировки	274
7.2.1. Диссертационная программа	250	8.2. АДАПТАЦИЯ К ФИНСКОЙ КУЛЬТУРЕ И СОЦИУМУ. РОЗАННА РОМАНИ (РИМ, ИТАЛИЯ)	276
7.2.2. Опыт написания диссертации в Хельсинки	250	8.2.1. «Одно дело сказать, другое дело — сделать»	276
7.3. МИКРОНЕЙРОХИРУРГИЧЕСКАЯ СТАЖИРОВКА С ПРОФЕССОРОМ ХЕРНЕСНИЕМИ	253	8.2.2. Финский язык — труден в учении, но полезен в жизни	279
7.4. СТУДЕНТЫ МЕДИЦИНСКОГО ФАКУЛЬТЕТА	254	8.2.3. В Финляндии — по-фински	280
7.5. МЕЖДУНАРОДНЫЕ КОНТАКТЫ	254	8.2.4. С погодой всегда плохо	280
7.6. МЕЖДУНАРОДНЫЕ КУРСЫ НЕЙРОХИРУРГИИ «ВЖИВУЮ»	256	8.2.5. Финский характер	281
7.6.1. Хельсинкский курс	256	8.2.6. Мужской и женский род — одним словом	283
7.6.2. LINNS-ACINR курс (организован Ж. Море и Ц. Ислак)	258	8.2.7. Заключение	283
7.7. НАУЧНАЯ АКТИВНОСТЬ	260	8.3. ВПЕЧАТЛЕНИЯ ОТ ХЕЛЬСИНКИ. ОТЧЕТ О ВИЗИТЕ. ФЕЛИКС ШОЛЬЦ (ЛЬЕЖ, БЕЛЬГИЯ)	284
7.8. НЕЙРОХИРУРГИЧЕСКАЯ ИССЛЕДОВАТЕЛЬСКАЯ ГРУППА ХЕЛЬСИНКИ	261	8.4. ДВА ГОДА СТАЖИРОВКИ В КЛИНИКЕ НЕЙРОХИРУРГИИ. РЕЗА ДАСТХИ (СТАМБУЛ, ТУРЦИЯ)	290
7.8.1. Группа Биомедикума по исследованию стенки аневризм	261	8.5. МОИ ВОСПОМИНАНИЯ О НЕЙРОХИРУРГИИ В ХЕЛЬСИНКИ В СТИЛЕ «ДАВАЙ, ДАВАЙ!». КЕЙСУКЕ ИСХИИ (ОИТА, ЯПОНИЯ)	294
7.8.2. Группа функциональной нейрохирургии	262	8.5.1. Первые впечатления о финнах	294
7.8.3. Хельсинкская группа изучения аневризм	262	8.5.2. Университетская клиника Хельсинки	294
8. ПОСЕЩЕНИЕ КЛИНИКИ НЕЙРОХИРУРГИИ	265	8.5.3. Профессор Хернесниemi и его хирургическая техника	294
8.1. ДВУХГОДИЧНАЯ СТАЖИРОВКА. ЙОУКЕ С. ВАН ПОПТА (САРАГОСА, ИСПАНИЯ)	265	8.5.4. Возвращение в Японию	295
8.1.1. Зачем стажироваться?	265	8.6. ОДИН ГОД СТАЖИРОВКИ. ОНДРЕЙ НАВРАТИЛ (БРНО, ЧЕХИЯ)	296
8.1.2. В поисках стажировки	266	8.7. ГОДИЧНАЯ СТАЖИРОВКА В КЛИНИКЕ НЕЙРОХИРУРГИИ В ХЕЛЬСИНКИ. ОЗГЮР ЦЕЛИК (АНКАРА, ТУРЦИЯ)	300
8.1.3. Проверка	266	8.8. ПОЛГОДА СТАЖИРОВКИ. МАНСУР ФУРУДЖИ (КАРДИФ, ВЕЛИКОБРИТАНИЯ)	302
		8.8.1. С чего все началось	302
		8.8.2. Место и люди	303
		8.8.3. «Радужная» команда и ее лидер	304

8.9.	ДВА МЕСЯЦА СТАЖИРОВКИ. РОД САМЬЮЭЛСОН (РИЧМОНД, ВИРДЖИНИЯ)	306
8.10.	ВОСПОМИНАНИЯ О ХЕЛЬСИНКИ. АИШЕ КАРАТАС (АНКАРА, ТУРЦИЯ)	310
9.	СОВЕТЫ МОЛОДЫМ НЕЙРОХИРУРГАМ	313
9.1.	МНОГО ЧИТАТЬ И УЧИТЬ АНАТОМИЮ	314
9.2.	ТРЕНИРОВАТЬСЯ	314
9.3.	ВЫБОР СВОИХ ГЕРОЕВ	314
9.4.	ПОДДЕРЖАНИЕ ФОРМЫ	315
9.5.	ОТВЕТСТВЕННОСТЬ ВРАЧА	316
9.6.	ПОИСК СВОЕГО ОПЕРАЦИОННОГО МЕТОДА	316
9.7.	КОНЦЕПЦИЯ «ОТКРЫТЫХ ДВЕРЕЙ» В МИКРОХИРУРГИИ	317
9.8.	ИССЛЕДОВАНИЯ И СОХРАНЕНИЕ РЕЗУЛЬТАТОВ	317
9.9.	ОТСЛЕЖИВАНИЕ РЕЗУЛЬТАТОВ ЛЕЧЕНИЯ	318
9.10.	СОЗДАНИЕ ПУБЛИКАЦИЙ	318
9.11.	ЗНАНИЕ СВОИХ КОЛЛЕГ	319
9.12.	РАБОЧАЯ АТМОСФЕРА	319
10.	ЖИЗНЬ В НЕЙРОХИРУРГИИ: КАК Я СТАЛ СОБОЙ	321
11.	БУДУЩЕЕ НЕЙРОХИРУРГИИ	331
ПРИЛОЖЕНИЕ 1.		
	Публикации клиники, посвященные микронейро- хирургическим и нейроанестезиологическим аспектам	335
ПРИЛОЖЕНИЕ 2.		
	Перечень видеозаписей операций на DVD-диске «Helsinki Microneurosurgery: Basics and Tricks»	340



1. ВВЕДЕНИЕ

Сложный и извилистый путь сквозь структуры черепа и мозга требует тщательного предоперационного планирования и подготовки концепции хирургического вмешательства (включая различные варианты), основанные на хорошем знании анатомии, микротехники и хирургического опыта. Эти элементы и составляют искусство микронейрохирургии.

М. Г. Ясаргиль, 1996 год (Микронейрохирургия. Том 4В)

В нейрохирургическом доступе важнейшую роль играет опыт хирурга. Мы всегда пытались провести операции проще, быстрее, сохраняя нормальную анатомию и избегая резекции основания черепа, тканей мозга и сохраняя вены.

Ч. Дрейк, С. Пирлесс и Ю. Хернесниemi, 1996 год

Иногда я смотрю через отверстие небольшой краниотомии внутрь черепа без микроскопа и вспоминаю пионеров нейрохирургии — Оливекрона из Стокгольма и его учеников в Хельсинки — Снеллмана и Бьёркестена. Я никогда не учился у них, но специализировался у их учеников. Также я думаю о профессоре Дрейке — каковы были его ощущения при доступе к верхушке основной артерии в первый раз? Лично меня устрашает эта небольшая, плохо освещенная, глубокая щель, наполненная множеством структур, которые не могут быть увидены невооруженным глазом. С другой стороны, я счастлив от того, сколь много мы приобрели в наши дни различных приспособлений и технических нововведений. С их помощью отношение к нейрохирургии как к чему-то жуткому сменилось признанием ее чрезвычайно деликатным действием. Микронейрохирургическая техника, в основном созданная профессором Ясаргилем, революционизировала наши возможности в проведении операций через узкие и глубокие доступы до полного контроля над ситуацией без боязни неизвестности. Я до сих пор ощущаю некоторый страх перед хирургией, но это уже не ужас неизве-

данного, а скорее опасение, буду ли я успешен в осуществлении всего запланированного, смогу ли избежать ненужных «сюрпризов». Но все эти тревоги исчезают разом, когда под высоким увеличением микроскопа я вижу удивительный мир микроанатомии. Исчезновение страха означает более качественную хирургию, так как сомнения и тремор, сопутствующие страху, сменяются ощущением успеха, решительностью и крепкой рукой. Страх также сводится на-нет, когда смотришь на опытную команду и общешься с персоналом немногочисленными репликами как до, так и во время операции. Как сказал Бертольд Брехт: «Финны молчат на двух языках».

В конце 1970-х, когда я начал резидентуру в Хельсинки, в клинике царило неприятие микрохирургии. Нежелание думать по-новому хоть и нерационально, но очень распространено как в хирургии, так и в других областях жизни. Раньше можно было часто слышать разговоры, что по-настоящему хороший нейрохирург может клипировать аневризму без микроскопа. К счастью, такой подход полностью исчез из обихода финских нейрохирургов, но подобные разговоры можно слышать до сих пор в разных частях света. Во многих странах неквалифицированные нейрохирурги, следуя старым традициям, продолжают оперировать грубо, причиняя боль и страдания как пациентам, так и их родственникам и окружающим. Девиз «Не навреди!» забыт. Понятно, что эпидуральная гематома может быть удалена без микроскопа, однако резекция большой конвексимальной менингиомы с использованием микронейрохирургической техники помогает достичь намного лучших результатов.

Микронейрохирургия включает в себя не только наличие операционного микроскопа. Это определенная концепция применения деликатной техники в обращении с различными тканями на всех этапах операции. Настоящая

микронейрохирургическая операция начинается с тщательного предоперационного планирования до входа в операционную и продолжается на всех этапах процедуры. Мысленная подготовка, повторение прошлого опыта, хорошее знание микроанатомии, высококачественная нейроанестезия, не заметное неопытному глазу взаимодействие нейрохирурга и инструментальной медсестры, воплощение на практике оптимальной стратегии — все это является обязательными элементами современной микронейрохирургии.

В этой книге мы хотим поделиться нашим опытом и концептуальным видением того, что называют «современной микронейрохирургией». Представляем вашему вниманию руководство по современным базовым микронейрохирургическим принципам и технике. По личному опыту могу сказать, что обычно именно небольшие детали и мелочи определяют удачный ход операции. Оперировать проще, чище и быстрее, сохранив нормальную анатомию — вот что стало моим основным принципом в течение и после проведения более 12 тысяч микрохирургических операций.

*Юха Хернесниemi,
Хельсинки, 15 августа 2010 года*



HYKS
HUCS

Töölön sairaala Töölö sjukhus

2. КЛИНИКА НЕЙРОХИРУРГИИ ЦЕНТРАЛЬНОГО ГОСПИТАЛЯ УНИВЕРСИТЕТА ХЕЛЬСИНКИ

2.1. ИСТОРИЯ НЕЙРОХИРУРГИИ В ХЕЛЬСИНКИ И ФИНЛЯНДИИ

2.1.1. Основатель финской нейрохирургии Аарно Снеллман

Первые нейрохирургические операции в Финляндии были сделаны в начале 20 века такими нейрохирургами, как Шультен, Крогиус, Фалтин, Палмен, Калима и Сейро, однако, именно Аарно Снеллман считается основателем нейрохирургической службы. В 1932 году маршал Маннергейм и его сестра София Маннергейм основали госпиталь финского Красного Креста, который до 1967 года являлся единственным центром, проводившим нейрохирургические операции. Именно в этом госпитале и базируется нынешнее отделение нейрохирургии города Хельсинки. Уже в первые годы после начала работы госпиталя, в связи с большим наплывом пациентов с травмами головы, возникла необходимость в привлечении хорошо подготовленных нейрохирургов и среднего медицинского персонала. В 1935 году профессор хирургии Симо А. Бروفельд отправил своего младшего коллегу, 42-летнего Аарно Снеллмана, на учебу в Стокгольм к профессору Оливекрона, где Снеллман провел полгода. Вскоре после возвращения, 18 сентября 1935 года, он сделал свою первую нейрохирургическую операцию. Именно эта дата считается днем основания нейрохирургии Финляндии.



Рис. 2-1. Госпиталь финского Красного Креста (позднее больница Тёёлё) в 1932 году

2.1.2. Внедрение ангиографии

Из-за недостатков предоперационной диагностики результаты первых нейрохирургических операций зачастую были неудовлетворительны. Поэтому Снеллман убедил своего коллегу из отделения радиологии, Юрье Лассила, посетить профессора Ерика Люсхольма в Стокгольме для ознакомления с нейрорадиологическими методиками. Уже в 1936 году, после возвращения в Хельсинки, Лассила сделал свою первую ангиографию сосудов головного мозга. В то время ангиография выполнялась только с одной стороны из-за необходимости хирургической препаровки сонной артерии на шее. В процедуре принимали участие от четырех до шести человек: первый держал иглу, второй вводил контрастное вещество, третий устанавливал рентгеновский аппарат, четвертый менял негативы, пятый держал голову пациента, а шестой отвечал за освещение в кабинете. Ангиография в то время была доволь-

но рискованной процедурой, и из 44 первых ангиографий в одном случае наступил летальный исход (смертность 2%). Кроме того, во время проведения ангиографий случались совершенно неожиданные ситуации, например, удар электрическим током хирурга, введившего контрастное вещество. Теряя сознание, доктор случайно задел шелковую нить-держалку, перекинутую через сонную артерию, что привело к полному разрыву этого сосуда. К счастью, ассистент смог остановить кровотечение и взять ситуацию под контроль, и, как Снеллман написал в своем рапорте, «...все участники этого драматического происшествия остались без серьезных повреждений». До 1948 года количество ангиографий сосудов головного мозга составляло около 15–20 в год, но с введением чрескожной пункционной техники в конце 1948 года количество процедур значительно выросло и достигло 170 в 1949 году.



Рис. 2-2. (а) Профессор Аарно Снеллман (картина Туомаса вон Боема, 1953 год)



Рис. 2-2. (b) Профессор Суне Гуннар аф Бьёркстен (картина Пентти Меланена, 1972)

2.1.3. Во время Второй мировой войны и в конце 1940-х годов

Вторая мировая война оказала существенное влияние на развитие нейрохирургии в Финляндии. С одной стороны, война уменьшила возможности лечения гражданского населения, с другой стороны, большое число пациентов с травмами головного мозга стимулировало развитие нейротравматологии. В связи с возросшей нагрузкой на нейрохирургическую службу в Финляндию на добровольных началах приехали многие нейрохирурги из Скандинавских стран — Ларс Лекселл, Нильс Лундберг и Улоф Шьеквист из Швеции, Эдуард Буш из Дании. После войны стало очевидно, что нейрохирургию необходимо выделить в отдельную специальность. Аарно Снеллман в 1947 году был назначен профессором нейрохирургии университета Хельсинки и тогда же начал преподавать ее студентам. В следующем году Теуво Мякеля, проработавший нейрохирургом с 1940 года, занял пост пер-

вого доцента нейрохирургии, специализируясь в основном на нейротравматологии. После проведения в 1946 году административной реформы финское правительство взяло нейрохирургическую службу на государственное обеспечение. Это событие явилось важной вехой в развитии отрасли, так как отныне все население страны получило право на нейрохирургическое лечение. Недостатками организации были ограниченные ресурсы (только одно отделение), а также относительно протяженные расстояния между населенными пунктами Финляндии. Этим объясняется, например, то, что пациенты с аневризмами поступали в клинику спустя несколько месяцев после субарахноидального кровоизлияния, причем для оперативного лечения отбирались только те, кто находился в относительно удовлетворительном состоянии. Долгое время нейрохирургическая служба Финляндии оставалась сконцентрированной в Хельсинки, пока в 1967 году не открылось отделение нейрохирургии в городе Турку. Позже, в 1977 году, были организованы нейрохирургические отделения в г. Куопио и г. Оулу, а в 1983 году — в г. Тампере.

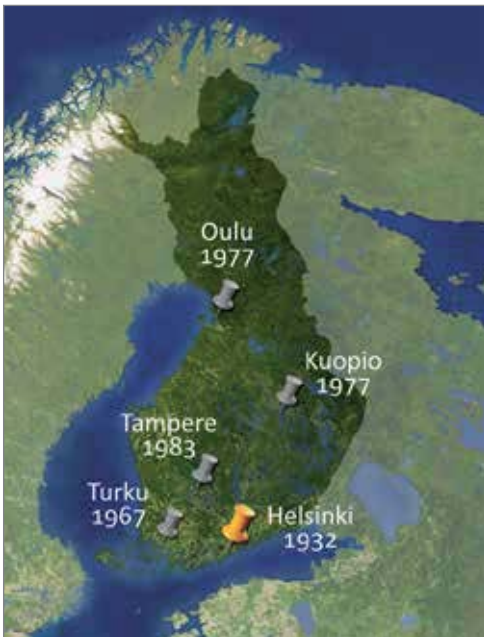

Рис. 2-3. Отделения нейрохирургии Финляндии и годы их основания

2.1.4. Микронейрохирургия и эндоваскулярная хирургия

Впервые в Финляндии операционный микроскоп был использован в Турку нейрохирургом Тапио Терма в начале 70-х годов XX века. В Хельсинки операционный микроскоп начал использоваться в 1974 году. Посчитав его слишком дорогим, финансовый отдел клиники перенес заявку на его покупку на следующий год. После приобретения микроскоп использовался нейрохирургами в первую очередь во время операций на аневризмах, больших менингиомах и акустических невриномах. Оттачивание микронейрохирургической техники в лабораторных условиях в то время не считалось необходимым, и хирурги обычно начинали использовать микроскоп непосредственно во время операций. В январе 1975 года нейрохирург Давид Тови из клиники городе Умеа организовал первый лабораторный курс, во время которого была продемонстрирована способность микроскопа транслировать картинку на монитор. Интересно, что в первые годы, во время интраоперационного разрыва аневризмы, нейрохирург убирал в сторону микроскоп и продолжал оперировать, используя обычное освещение, мотивируя это лучшим обзором места разрыва. Однако, более молодое поколение нейрохирургов стало обучаться микронейрохирургическим методикам в условиях лабораторий. Среди них — Юха Хернесниemi, сделавший свою первую операцию на аневризме в 1976 году. С тех пор все 4 тысячи аневризм были заклипированы им при помощи операционного микроскопа. В 1982 году Хернесниemi посетил Ясаргиля в Цюрихе и по возвращении в Финляндию, в 1983 году, стал первым, кто начал использование сбалансированного микроскопа с противовесом и ротовым джойстиком. Хирургическое лечение неразорвавшихся аневризм у пациентов, имеющих в анамнезе субарахноидальное кровоизлияние, началось в 1979 году. Первая публикация, посвященная хирургии неразорвавшихся, случайно обнаруженных аневризм, была опубликована в 1987 году.

С 1991 года в Финляндии проводятся операции по эндоваскулярному лечению аневризм головного мозга.

2.1.5. От прошлого к настоящему

Технологический прогресс, ознаменовавший последние десятилетия XX века, оказал колоссальное влияние на развитие медицины и, в частности, нейрохирургии. В клинике нейрохирургии Хельсинки ежегодное число операций увеличилось с 600 в 70-х годах до 1000 в 80-х и до 1500 в начале 90-х годов. У пациентов, находящихся в реанимационном отделении, контролировался неврологический статус и уровень сознания, однако инвазивное мониторирование до начала 80-х годов не использовалось. В таких условиях, например, транспортировка пациентов в тяжелом состоянии для выполнения компьютерной томографии могла иметь катастрофические последствия. С развитием нейрореаниматологии, внедрением методик инвазивного мониторирования жизненных функций и, при необходимости, внутричерепного давления, появилась возможность адекватного ведения больных в реанимации, а также безопасной транспортировки пациентов в тяжелом состоянии. Кроме того, достижения нейроанестезиологии позволили проводить более безопасные и атравматичные нейрохирургические операции. Отношение к ведению больных в нейрореанимации существенно изменилось — от пассивности «сдерживающей терапии» и упования на физиологическую саморегуляцию до стратегии активного лечения с акцентом на профилактику вторичных повреждений. Основную лепту в развитие нейроанестезиологического пособия в Хельсинки внесли анестезиологи Тарья Ранделл, Юха Кютта и Пяиви Тансканен, а также нейрохирург Юха Йоман, заведующий отделением нейрохирургической реанимации, ныне профессор и директор клиники нейрохирургии Центрального госпиталя Тампере.

В начале 90-х годов многие аспекты работы нейрохирургического отделения в Хельсинки существенно отличались от нынешних. Коллектив включал шесть нейрохирургов-специалистов, трех специализирующихся докторов

(резидентов) и 65 медсестер. В течение рабочего дня в трех нейрохирургических операционных проводилось от трех до четырех операций. Как правило, это были длительные операции. Так, во время стандартной краниотомии доступ длился около часа, определенное время тратилось на диссекцию и лечение самой патологии, а ушивание раны занимало от одного до двух часов. Из-за отсутствия технического персонала операционные сестры были вынуждены сами стерилизовать хирургические инструменты в конце рабочего дня, что исключало возможность проведения плановых операций после полудня. Все хирурги оперировали сидя, микроскопы были не сбалансированы, ротовой джойстик не использовался. Конвексительные менингиомы и глиобластомы оперировались часто без микроскопа. Отношение к лечению пожилых больных, а также пациентов, находящихся в тяжелом состоянии, по сравнению с нынешним было очень консервативным. Например, пациенты с тяжелым субарахноидальным кровоизлиянием не поступали в нейрохирургическое отделение до тех пор, пока у них не появлялись признаки улучшения. Международные контакты и посещения коллег из-за рубежа были редкостью. Хотя нейрохирурги и участвовали в международных конгрессах, на клиническую стажировку за рубеж выезжали очень немногие. Научные исследования в то время поощрялись, что привело к созданию выдающихся работ, таких как публикации профессора Генри Труппа по естественному течению артериовенозных мальформаций, Юхи Яаскеляйна (ныне профессора нейрохирургии в клинике университета Куопио) по долгосрочным результатам и частоте рецидивов после оперативного лечения менингиом, а также Сеппо Ювелапо по выявлению факторов риска субарахноидальных кровоизлияний. Однако из-за скудной финансовой поддержки занятия исследовательской работой для молодых нейрохирургов были затруднительны. Привычная

в наше время форма научной деятельности в группах ранее не практиковалась, что тормозило накопление научно-исследовательского материала. Никто не предполагал темпов и размаха перемен, происшедших после избрания нового заведующего клиникой в 1997 году. Им стал Юха Хернесниemi, который проходил специализацию в этом же отделении в начале 70-х годов, оставил его почти на два десятилетия, переехав работать в клинику нейрохирургии университета г. Куопио, а затем вернулся для создания нового отделения. Только в течение первых трех лет количество проведенных операций увеличилось с 1600 до 3200, а бюджет клиники удвоился с 10 до 20 млн евро. Как часто бывает после того, как администрация ставит нового лидера, ему дается некий карт-бланш для проведения задуманных реформ. Однако в данном случае администрация была обескуражена размахом и быстротой перемен. Численность населения, обслуживаемого отделением, не изменилась, так почему же увеличилось число прооперированных пациентов? Были ли показания к оперативному лечению оправданными? Являлись ли результаты лечения адекватными? Все эти вопросы привели к тому, что была начата внутренняя проверка деятельности нового заведующего, которая длилась около года. Показания к операциям, результаты хирургического лечения были проанализированы и сопоставлены с таковыми в других нейрохирургических отделениях Финляндии и Европы. В результате проверки подтвердилось, что лечение в отделении нейрохирургии Хельсинки осуществляется на высшем уровне. Большое влияние на принятие решения администрацией о продолжении деятельности нового заведующего оказал профессор неврологии Марку Кастэ. После нескольких лет борьбы администрация больницы признала ценность проведенных реформ по улучшению качества лечения, которые дают свои плоды и по сей день.

Что же представляли собой проведенные реформы? Понятно, что нейрохирург, как бы он ни был хорош и техничен, в одиночку не

смог бы сделать 1600 операций в год. Число нейрохирургического персонала с 1997 года утроилось. Так, на данный момент отделение включает в себя 18 старших нейрохирургов, 8 резидентов, 154 медсестры и трех техников в операционной плюс персонал администрации. Число коек в реанимации возросло с 6 до 16. Число операционных увеличилось с трех до четырех, но операции сейчас начинаются раньше, смена пациентов в операционных происходит быстрее, а за счет большего числа персонала увеличился рабочий день. Однако наиболее важной переменной явилось уменьшение длительности операций, в первую очередь, благодаря примеру нового заведующего — «самого быстрого нейрохирурга в мире». Типичное для прошлых лет «консервативное» ведение больных было заменено на активную стратегию вплоть до попыток спасти «безнадежных» пациентов в тяжелейшем состоянии (причем порой успешно). Паспортный возраст больного более не являлся препятствием для поступления в отделение, если, согласно соматическому статусу пациента, имелись предпосылки для выздоровления после нейрохирургического лечения.

Несмотря на возросшее число персонала, новый подход означал введение более интенсивных и продолжительных рабочих дней. Эти перемены были, по крайней мере частично, приняты персоналом клиники. Эффективность и качество лечения стали источником глубокого профессионального удовлетворения и гордости как для врачей, так и для медсестер. Важную роль в принятии вышеперечисленных изменений сыграл тот факт, что профессор Хернесниemi наряду с административными обязанностями был постоянно вовлечен в ежедневную рутинную клиническую работу отделения. Колоссальные рабочие нагрузки и многие часы, проведенные в обдумывании реформ — цена перемен, которые требовали реализации на практике. Изменения также коснулись развития микронеурхирургической техники. Операции стали проводиться быстрее, чище, с меньшей кровопотерей, согласно заранее об-

думанному плану. Сейчас почти все операции выполняются в положении хирурга стоя, а все микроскопы оборудованы ротовым джойстиком и видеокамерами, передающими картинку на мониторы. Основные нюансы операционной техники были проанализированы и систематизированы, что позволило выпустить несколько публикаций, посвященных данному вопросу, для широкого нейрохирургического сообщества. После операции всем пациентам делается контрольное рентгенологическое обследование (КТ, МРТ и т. д.) с целью контроля качества. Отделение нейрохирургии стало интернациональным. К нам стали постоянно приезжать коллеги с визитами разной продолжительности, а также для стажировки. Кроме того, в отделении проводятся два международных нейрохирургических курса каждый год. Персонал имеет возможность путешествовать по всему миру и посещать другие нейрохирургические отделения для обмена опытом. Оппоненты при защите диссертаций, написанных в нашем отделении, как правило, являются одними из самых знаменитых нейрохирургов мира. И хотя непрекращающийся поток гостей иногда кажется утомительным, он вызывает чувство гордости за ту работу, которую мы проводим. Научная активность в отделении значительно выросла: опытные, а порой и начинающие нейрохирурги могут получить существенную финансовую помощь для проведения исследований. Значимость нейрохирургического отделения и его заведующего в финском обществе, а также среди международного сообщества нейрохирургов, оказывает серьезную поддержку в нашей работе.

В целом реформы двух последних десятилетий оказались настолько масштабными, что иногда в них трудно было поверить. Они явились ярким примером того, как при полной самоотдаче и проявлении твердости перед лицом трудностей можно осуществить практически все задуманное. Если вы искренне верите в то, что планируемые перемены ведут к лучшему, вы должны стоять на своем во что бы то ни стало.

Таблица 2-1. Профессора клиники нейрохирургии хельсинкского университета

Аарно Снеллман 1947–1960

Суне Гуннар Лоренз аф Бёркестен 1963–1973

Генри Трупп 1976–1994

Юха Хернесниemi 1998–

2.2. СТРУКТУРА ОТДЕЛЕНИЯ СЕГОДНЯ

К 2009 году отделение нейрохирургии занимает площадь, равную всего 1562 м². Оно включает 16 коек в палате интенсивной терапии, анестезии и реанимации (ИТАР), 50 коек, размещенных в двух отделениях, 4 операционных зала. В год проводится 3200 операций. 60% пациентов поступают для плановой хирургии, 40% оперируется по дежурству. Таким образом, острая нейрохирургическая патология составляет значительную часть ежедневной работы, и организация лечения должна проводиться быстро и безошибочно на всех этапах. Стандарты качества микронейрохирургии, устанавливаемые нашей клиникой, стали образцовыми не только для скандинавских стран, но и по всему миру. Пациенты со сложными аневризмами, артериовенозными мальформациями и опухолями зачастую направляются к нам на лечение из-за границы, в первую очередь, из Европы. Нейрохирургическая клиника под руководством профессора Юхи Хернесниemi и главной медсестры Ритвы Салменперя (рис. 2–4) относится к подразделению хирургии головы и шеи, которое, в свою очередь, является частью хирургической административной секции Центрального госпиталя университета Хельсинки. Наше отделение обеспечивает нейрохирургическое лечение населению численностью около 2 миллионов человек, проживающему в Хельсинки и прилегающих областях южной и юго-восточной Финляндии. Вся нейрохирургическая патология концентрируется у нас, и пациенты остаются под амбулаторным наблюдением в течение десятков лет. Это, в частности, позволило сделать широко цитируемыми эпидемиологические исследования, посвященные аневризмам и артериовенозным мальформациям. Также в деятельность отделения входит работа в поликлинике, где ежедневно проводят консультативный прием и контрольные обследования после операций 2–3 нейрохирурга, ежегодно принимая около 7 тысяч пациентов.

2.3. ПЕРСОНАЛ

Успех в нейрохирургии может быть достигнут только общими усилиями. На данный момент в штат клиники нейрохирургии Хельсинки входят 18 специалистов, 8 резидентов, 6 нейроанестезиологов, 5 нейрорадиологов и один невролог. Общее число медсестер составляет более 150 человек. Также в штат входят 4 физиотерапевта (средний медперсонал), 3 операционных техника, 3 секретаря и несколько научных ассистентов. Кроме того, мы осуществляем тесное сотрудничество с отделениями нейропатологии, нейроонкологии, клинической нейрофизиологии, эндокринологии, а также как взрослой, так и педиатрической неврологии.



Рис. 2–4. Главная медсестра Ритва Салменперя

2.3.1. Нейрохирурги

Во время создания этой книги в клинике работали 17 лицензированных нейрохирургов и один невролог. Среди них:



Юха Хернесниemi, профессор нейрохирургии, директор клиники

Медицинский диплом: 1973 год, Университет Цюриха, Швейцария. Диссертация: 1979 год, Университет Хельсинки, Финляндия: «Анализ исходов лечения травм головы у пациентов с неблагоприятным прогнозом». Специализация по нейрохирургии: 1979 год, Университет Хельсинки, Финляндия. Клинические интересы: сосудистая нейрохирургия, хирургия основания черепа, нейроонкология. Публикации: нейрососудистая патология, опухоли мозга, нейрохирургическая техника.



Юсси Антинхеимо, нейрохирург

Медицинский диплом: 1994 год, Университет Хельсинки, Финляндия. Диссертация: 2000 год, Университет Хельсинки, Финляндия: «Менингиомы и шванномы при нейрофиброматозе II типа». Специализация нейрохирурга: 2001 год, Университет Хельсинки, Финляндия. Клинические интересы: комплексная хирургия позвоночника. Публикации: нейрофиброматоз II типа.



Йоран Блумстедт, доцент, заместитель директора клиники, заведующий поликлиникой

Медицинский диплом: 1975 год, Университет Хельсинки, Финляндия. Диссертация: 1976 год, Университет Хельсинки, Финляндия: «Послеоперационные инфекции в нейрохирургии». Специализация по нейрохирургии: 1981 год, Университет Хельсинки, Финляндия. Клинические интересы: опухоли мозга, вестибулярные шванномы, хирургия эпилепсии, хирургия периферической нервной системы. Публикации: нейрохирургические инфекции, нейроонкология, хирургия эпилепсии.



Атте Карпинен, нейрохирург

Медицинский диплом: 1995 год, Университет Хельсинки, Финляндия. Специализация нейрохирурга: 2003 год, Университет Хельсинки, Финляндия. Клинические интересы: детская нейрохирургия, хирургия эпилепсии, хирургия гипофизарной области, нейроэндоскопия.



Леена Кивипелто, нейрохирург

Медицинский диплом: 1987 год, Университет Хельсинки, Финляндия. Диссертация: 1991 год, Университет Хельсинки, Финляндия: «Нейропептид FF—морфин, модулируемый пептид центральной нервной системы крыс». Специализация по нейрохирургии: 1996 год, Университет Хельсинки, Финляндия. Клинические интересы: цереброваскулярная хирургия, хирургия анастомозов, хирургия гипофизарной области, хирургия позвоночника. Публикации: нейропептиды центральной нервной системы, нейроонкология.



Юрий Кивелёв, нейрохирург

Медицинский диплом: 2003 год, Петрозаводский Государственный Университет, Россия. Диссертация: 2010, Университет Хельсинки, Финляндия: «Каверномы головного и спинного мозга. Опыт Хельсинки». Специализация по нейрохирургии: 2011 год, Университет Хельсинки, Финляндия. Клинические интересы: цереброваскулярная хирургия, хирургия анастомозов, нейроонкология. Публикации: каверномы, цереброваскулярная хирургия.



Рику Кивисаари, доцент

Медицинский диплом: 1995 год, Университет Хельсинки, Финляндия. Диссертация: 2008 год, Университет Хельсинки, Финляндия: «Радиологическое обследование после микрохирургического лечения внутричерепных аневризм». Специализация по радиологии: 2003 год, Университет Хельсинки, Финляндия; специализация по нейрохирургии: 2009 год, Университет Хельсинки, Финляндия. Клинические интересы: эндоваскулярная хирургия, цереброваскулярные заболевания. Публикации: субарахноидальные кровоизлияния, аневризмы головного мозга.



Аки Лааксо, нейрохирург, доцент

Медицинский диплом: 1997 год, Университет Турку, Финляндия. Диссертация: 1999 год, Университет Турку, Финляндия: «Допаминовые переносчики в шизофрении. Исследования на позитронно-эмиссионном томографе». Специализация по нейрохирургии: 2009 год, Университет Хельсинки, Финляндия. Клинические интересы: цереброваскулярные заболевания, нейроонкология, нейротравма, нейрореанимация. Публикации: артериовенозные мальформации мозга, аневризмы, лабораторные нейроисследования.



Миикка Корья, нейрохирург

Медицинский диплом: 1998 год, Университет Турку, Финляндия. Диссертация: 2009 год, Университет Турку, Финляндия: «Молекулярные характеристики нейробластом, выявление новых прогностических факторов и их применение в диагностике». Специализация по нейрохирургии: 2010 год, Университет Хельсинки, Финляндия. Клинические интересы: цереброваскулярная хирургия, функциональная нейрохирургия, хирургия основания черепа, нейроэндоскопия. Публикации: биология опухолей, субарахноидальные кровоизлияния, нейровизуализация, хирургия анастомозов.



Мартин Лехечка, нейрохирург, доцент

Медицинский диплом: 2002 год, Университет Хельсинки, Финляндия. Диссертация: 2009 год, Университет Хельсинки, Финляндия: «Аневризмы дистальных передних мозговых артерий». Специализация по нейрохирургии: 2008 год, Университет Хельсинки, Финляндия. Клинические интересы: цереброваскулярная хирургия, хирургия анастомозов, хирургия основания черепа и опухолей головного мозга, нейроэндоскопия. Публикации: цереброваскулярные заболевания, микронейрохирургическая техника.



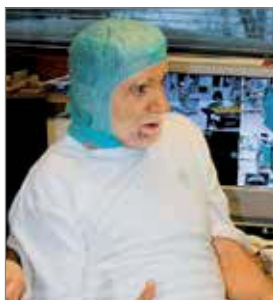Мика Ниемеля, доцент, заведующий операционным блоком

Медицинский диплом: 1989 год, Университет Хельсинки, Финляндия. Диссертация: 2000 год, Университет Хельсинки, Финляндия: «Гемангиобластомы центральной нервной системы и сетчатки при синдроме фон Хиппель-Ландау». Специализация по нейрохирургии: 1997 год, Университет Хельсинки, Финляндия. Клинические интересы: цереброваскулярные заболевания, основание черепа и нейроонкология. Публикации: цереброваскулярные заболевания, нейроонкология, лабораторные исследования стенки аневризмы, генетика внутричерепных аневризм.



Минна Оинас, нейрохирург

Медицинский диплом: 2001 год, Университет Хельсинки, Финляндия. Диссертация: 2009 год, Университет Хельсинки, Финляндия: «Патология α -сунуклеина среди людей пожилого возраста в Финляндии». Специализация по нейрохирургии: 2008 год, Университет Хельсинки, Финляндия. Клинические интересы: детская нейрохирургия, хирургия основания черепа и опухолей головного мозга. Публикации: нейродегенеративные заболевания, опухоли.



Юха Похьола, нейрохирург

Медицинский диплом: 1975 год, Университет Цюриха, Швейцария. Специализация по нейрохирургии: 1980 год, Университет Хельсинки, Финляндия. Клинические интересы: комплексная хирургия позвоночника, функциональная нейрохирургия.



Эса-Пекка Пяльвимяки, нейрохирург

Медицинский диплом: 1998 год, Университет Турку, Финляндия. Диссертация: 1999 год, Университет Турку, Финляндия: «Взаимодействие антидепрессантов с сератолиновыми рецепторами 5-НТ2С». Специализация по нейрохирургии: 2006 год, Университет Хельсинки, Финляндия. Клинические интересы: хирургия позвоночника, функциональная нейрохирургия. Публикации: нейрофармакология, функциональная нейрохирургия.



Яри Сииронен, доцент, заведующий реанимационным блоком

Медицинский диплом: 1992 год, Университет Турку, Финляндия. Диссертация: 1995 год, Университет Турку, Финляндия: «Аксональная регуляция соединительной ткани при повреждении периферических нервов». Специализация по нейрохирургии: 2002 год, Университет Хельсинки, Финляндия. Клинические интересы: нейротравма, нейрореанимация, хирургия позвоночника. Публикации: субарахноидальные кровоизлияния, нейротравма, нейрореанимация.



Матти Сеппяля, нейрохирург

Медицинский диплом: 1983 год, Университет Хельсинки, Финляндия. Диссертация: 1998 год, Университет Хельсинки, Финляндия: «Отсроченные результаты хирургии оболочечных опухолей корешков спинного мозга». Специализация по нейрохирургии: 1990 год, Университет Хельсинки, Финляндия. Клинические интересы: нейроонкология, радиохирургия, хирургия позвоночника. Публикации: нейроонкология, нейротравма, хирургия позвоночника.



Матти Вяянänen, нейрохирург

Медицинский диплом: 1980 год, Университет Куопио, Финляндия. Специализация по общей хирургии: 1986 год, Университет Куопио, Финляндия. Специализация по ортопедии: 2003 год, Университет Хельсинки, Финляндия. Специализация по нейрохирургии: 2004 год, Университет Хельсинки, Финляндия. Клинические интересы: комплексная хирургия позвоночника, хирургия периферической нервной системы.



Майя Хаанпяя, доцент неврологии

Медицинский диплом: 1985 год. Университет Куопио, Финляндия. Диссертация: 2000 год, Университет Тампере, Финляндия: «Герпес зостер — клиническое, нейрофизиологическое, нейрорадиологическое и невровирусологическое исследование». Специализация по неврологии: 1994 год, Университет Тампере, Финляндия. Клинические интересы: лечение хронической боли, нейрореабилитация, лечение головной боли. Публикации: лечение боли, нейропатическая боль, нейрореабилитация.



Рис. 2–22. Нейроанестезиологи больницы Тёёлё. Стоят: Мария Силвасти-Лунделл, Юха Кюття, Маркку Мяяттянен, Пяиви Тансканен, Тарья Ранделл, Юхани Хаасио, Тээму Луостаринен. Сидят: Ханна Туоминен, Анн-Кристин Линдрус, Томи Ниemi

2.3.2. Нейрохирургические резиденты

На данный момент в клинике проходят специализацию восемь нейрохирургических резидентов, находящихся на разных фазах шестилетней программы обучения:

Юхана Фрозен
Эмилия Гаал
Антти Хуотаринен
Пяиви Корокнай-Пал
Ханна Лехто
Юхан Марьямаа
Анна Пииппо
Хулио Резендис-Ниевес

2.3.3. Нейроанестезиологи

Команда анестезиологов нейрохирургической клиники Хельсинки включает в себя шесть специалистов по нейроанестезиологии; руководитель — доцент Томи Ниemi. Также в штат входят несколько анестезиологов-резидентов, проходящих специализацию. В течение рабочего дня четыре анестезиолога находятся в операционных, два анестезиолога работают в палате ИТАР в тесном сотрудничестве с нейрохирургами. Дважды в день в палате ИТАР проводится совместный обход нейроанестезиологов и нейрохирургов.

Томи Ниemi, д. м. н.
Ханна Туоминен, д. м. н.
Юха Кюття, д. м. н. (1946–2010)
Юхани Хаасио, д. м. н.
Марья Силвасти-Лунделл, д. м. н.
Маркку Мяяттянен
Пяиви Тансканен
Тарья Ранделл, д. м. н.



Рис. 2-23. Нейрорадиологи больницы Тёёлё. Слева направо: Кристина Поусса, Юсси Лаало, Марко Кангасниemi, Юсси Нумминен, Ёран Махмуд

2.3.4. Нейрорадиологи

Команду нейрорадиологов, состоящую из пяти специалистов и одного или двух резидентов, возглавляет доцент Марко Кангасниemi. Нейрорадиологи проводят рентгеновское обследование нейрохирургических пациентов, которое включает в себя компьютерную томографию (КТ), магнитно-резонансную томографию (МРТ) и дигитальную субтракционную ангиографию (ДСА). Эндovasкулярное лечение также осуществляется нейрорадиологами в тесном сотрудничестве с нейрохирургами. Ежедневно в 8:30 утра проводится совместное совещание нейрорадиологов и нейрохирургов для обсуждения исследований, проведенных в клинике.

Марко Кангасниemi, д. м. н.
 Юсси Лаало
 Юсси Нумминен, д. м. н.
 Йоханна Пеккола, д. м. н.
 Кристина Поусса



Рис. 2–24. Персонал отделения 6. Старшая медсестра Марьяна Пеиттола (первый ряд, вторая справа)

2.3.5. Стационар клиники

Клиника нейрохирургии включает 50 койкомест на два отделения. Из них 7 коек обеспечены мониторами и, при необходимости — респираторной поддержкой для промежуточного лечения, остальные 43 койки не мониторируются. В клинике имеются две индивидуальные карантинные палаты. Они оборудованы всеми необходимыми устройствами для мониторинга жизнедеятельности больных и могут быть использованы для оказания нейрореанимационного пособия.

Время госпитализации пациентов, поступающих для небольших операций, например, по поводу дегенеративных заболеваний позвоночника, относительно коротко и составляет 1–2 дня. При лечении более сложной патологии — опухоли мозга или неразорвавшейся аневризмы — пациенты находятся в стационаре от пяти до восьми дней. Больные в тяжелом состоянии могут проходить лечение

в клинике до 2 месяцев. Средняя продолжительность госпитализации в клинике составляет 4,6 койко-дня. Средний медицинский персонал включает старшую медсестру каждого отделения, а также 45 медсестер и 3 секретарей. К отделениям прикреплены по два физиотерапевта, которые также обслуживают палату ИТАР.

Профессионализм и мотивация являются неотъемлемой частью работы медсестер. Одна из их основных задач заключается в оценке неврологического статуса больных для обеспечения непрерывного клинического мониторинга. В зону ответственности среднего медперсонала входит раздача лекарств, питание, поддержание электролитного баланса, первичное обследование пациентов при поступлении, сбор анализов, перевязки ран, снятие швов, а также инструктирование пациентов при выписке.



Рис. 2-25. Персонал отделения 7. Старшая медсестра Пяиви Такала (первая слева)

Койки промежуточного лечения (ПЛ) предназначены для необходимой респираторной поддержки пациентов, которые уже не требуют лечения в условиях ИТАР. Обычно это больные после тяжелых травм головного мозга или внутричерепных кровоизлияний. Медсестры отделений, обслуживающие койки ПЛ, обучены обращению с респиратором, а также обеспечивают этим больным адекватное питание, своевременную обезболивающую терапию и психологическую поддержку. В палате ПЛ постоянно находятся одна или две медсестры на случай возникновения острых ситуаций, и при необходимости медсестра приглашает нейрохирурга или анестезиолога. Средний медперсонал обоих отделений постоянно проходит ротацию таким образом, что каждая из медсестер способна обеспечить лечение тяжелых пациентов, находящихся в палате ПЛ.



Рис. 2-26. Персонал палаты ИТАР. Старшая сестра Петра Юликукконен (первый ряд, третья слева)

2.3.6. Палата интенсивной терапии, анестезии и реанимации

Палата ИТАР включает 14 коек и две дополнительные койки для краткосрочного мониторинга (2 часа) пациентов после небольших операций. Две карантинные палаты могут использоваться как нейрореанимационные при тяжелых инфекциях, а также с целью предотвращения распространения мультирезистентных микроорганизмов, если пациенты поступают из-за пределов Скандинавии. Средний медперсонал ИТАР включает в себя 59 медсестер и одного секретаря. Обычно одна медсестра обслуживает двух пациентов. Исключение составляют маленькие дети и пациенты в тяжелом состоянии с высоким внутричерепным давлением. Больные с зарегистрированной смертью мозга и направляемые для трансплантации органов обслуживаются индивидуальной медсестрой.

После операции все пациенты транспортируются в отделение ИТАР, которое также функционирует как палата пробуждения. В 2009 году в отделении ИТАР было пролечено 3050 па-

циентов. Половина пациентов находится в ИТАР менее 6 часов, пробуждаясь после операции. Средний медперсонал производит постоянное мониторирование основных жизненных показателей, а также ежечасную регистрацию неврологического статуса. Наиболее часто проводится мониторинг кардиореспираторных функций, содержания газов крови, при необходимости проводится электроэнцефалография, мониторинг внутричерепного давления и перфузионного давления мозга. Большое внимание со стороны медсестер уделяется адекватной анальгезии и психологической поддержке пациентов. Большая часть решений по ведению больного принимается нейрохирургом при ИТАР. В его обязанности входит обсуждение текущей ситуации как с пациентом, так и с его родственниками, ежедневное занесение данных в историю болезни, а также выполнение необходимых хирургических мероприятий, таких как перкутанная трахеостомия, вентрикулостомия и установка датчика внутричерепного давления. Нейроанесте-

зиолог отвечает за лекарственное обеспечение, респираторную поддержку, питание и мониторинг лабораторных параметров. В начале и в конце рабочего дня нейрохирург, нейроанестезиолог и медсестры проводят совместный обход больных. При сочетанной патологии для консультации вызываются врачи других специальностей, таких как инфекционные болезни, ортопедия, челюстно-лицевая и пластическая хирургия.

Отделение реанимации полностью компьютеризировано, что позволяет вносить все показатели в единую базу данных в электронном виде. Сестры отделения обеспечивают непрерывное лечение пациентов, имеющих тяжелое заболевание или травматическое повреждение центральной нервной системы. В зависимости от базового образования и опыта медсестры субспециализация для работы в нейрореанимации занимает от трех до пяти недель подготовки с индивидуальным куратором, после чего медсестра начинает работать са-

мостоятельно с увеличивающейся нагрузкой. Тяжелобольные пациенты, кандидаты на донорство и маленькие дети обеспечены необходимым уходом со стороны опытных сестер, владеющих необходимыми навыками и знающими протоколы сестринского ухода. Высшей ступенью в субспециализации является работа ответственной медсестрой во время дежурства, до чего обучающиеся допускаются только после 2 или 3 лет обучения. Медсестры в отделении реанимации предпочитают напряженный график работы и смены продолжительностью 12,5 часов, так как это дает им больше выходных дней по сравнению с восьмичасовыми сменами. График смен медсестры определяют сами, облегчая планирование своего свободного времени. Такая схема графика смен используется во всех отделениях клиники, но особенно эффективной она оказалась в реанимации из-за большого числа работников.

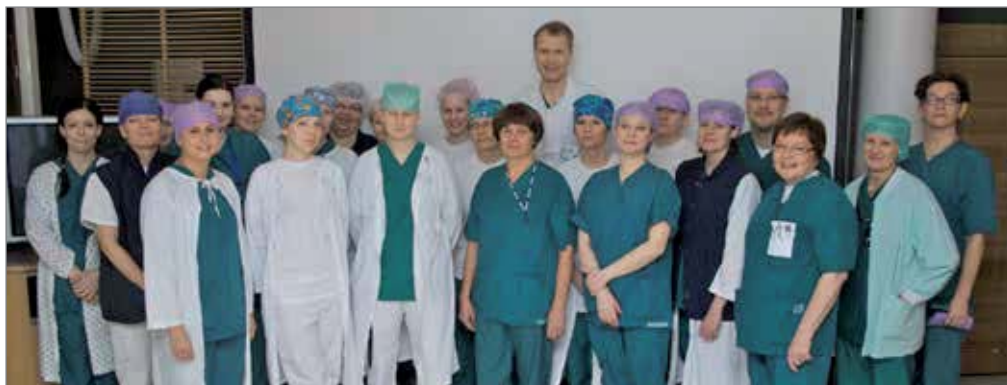

Рис. 2-27. Персонал операционного отделения. Заведующий — доцент Мика Ниемеля (задний ряд, стоит в центре), старшая медсестра-анестезистка Саара Виерула (первый ряд, первая справа) и заведующая инструментальная медсестра Марьятта Васам (первый ряд, четвертая справа)

2.3.7. Операционное отделение

Недавно обновленное операционное отделение включает четыре зала. Комфорт операционной сочетается с технической оснащенностью, что обеспечивает максимальную эффективность. Основной акцент в работе операционного отделения ставится на индивидуальный подход к каждому пациенту и обеспечение его безопасности даже в критических ситуациях, требующих безотлагательных решений.

В операционном отделении работают две старшие медсестры (хирургическая и анестезиологическая), 28 медсестер и три техника. Медсестры разделены на две группы: инструментальные сестры и нейроанестезистки. Они работают в две смены; кроме того, с восьми вечера до восьми утра дежурят две инструментальные медсестры и одна анестезистка. Так как почти половина наших пациентов поступают по дежурству, дежурная бригада медсестер обычно находится в клинике до полуночи или позже, однако на следующий после дежурства день они освобождены от работы. В течение выходных медсестры дежурят по схеме «одна бригада в сутки». Число медсестер относительно невелико. Их работа в нейрохирургической операционной высоко специфична; процесс обучения, как правило, занимает несколько

месяцев, причем находится под контролем индивидуального куратора. В перечень обязанностей инструментальных медсестер входит укладывание пациента (производится вместе с техником, нейрохирургом и анестезиологом), подготовка кожных покровов в области операционного поля, обкладывание клеющимися стерильными простынями, подготовка инструментов и стерильной одежды. Анестезистки участвуют в подготовке к проведению наркоза и обеспечении интраоперационного мониторинга, а также вносят необходимые записи в электронную базу данных пациентов. Анестезистки также транспортируют пациентов для рентгеновских исследований и всевозможных манипуляций, проводя необходимый физиологический мониторинг и поддержание анестезии.

Ротация персонала между разными отделениями всегда приветствуется. К примеру, после нескольких лет работы только анестезисткой или инструментальной медсестрой для расширения спектра собственных навыков и умений медсестры проводят ротацию: они могут работать и анестезистками, и операционными медсестрами. Кроме того, происходит обмен между медсестрами палаты ИТАР и операционного



Рис. 2-28. Секретари администрации Хели Холмстрём, Эвелина Салминен и Вирпи Хакала

2.3.8. Административный блок

блока или стационарных отделений. Благодаря этому у нас есть медсестры, которые способны работать на высоком уровне в любом из вышеперечисленных отделений.

На базе клиники происходит непрерывное обучение студентов, получающих среднее медицинское образование. Больше внимание уделяется тем, кто интересуется нейрохирургией с целью дальнейшего трудоустройства в нашу клинику. Мы верим в то, что медсестры рассматривают нейрохирургию не только как место ежедневной работы, но и как возможность получить определенный сдвиг в карьере. Осознание перспектив профессионального роста обеспечивает высокий уровень мотивации и удовлетворение от проведенной работы. В Финляндии образована Финская ассоциация неврологических медсестер (FANN), которая тесно сотрудничает с Европейской ассоциацией неврологических медсестер (EANN) и Всемирной федерацией неврологических медсестер (WFNN). Такое сотрудничество позволяет развивать международные контакты, принимать участие в конгрессах, обмениваться опытом и посещать нейрохирургические клиники по всему миру, что и практикуется в нашем отделении.

Небольшая по числу, но абсолютно незаменимая часть персонала клиники включает трех администраторов: Вирпи Хакала, Эвелину Салминен и Хели Холмстрём. Они обрабатывают громадное количество поступающей в клинику административной информации, которая включает в себя направления на лечение, бухгалтерские данные, организационные вопросы, связанные с визитами гостей из-за рубежа, заказ авиационных билетов и бронирование отелей для профессора Хернесниemi, имеющего крайне напряженный график поездок, и т. д. Другими словами, трое этих сотрудников профессионально и спокойно обеспечивают бесперебойное функционирование всей клиники: без их труда раскрученный на полную скорость маховик нашей работы неминуемо заклинит.

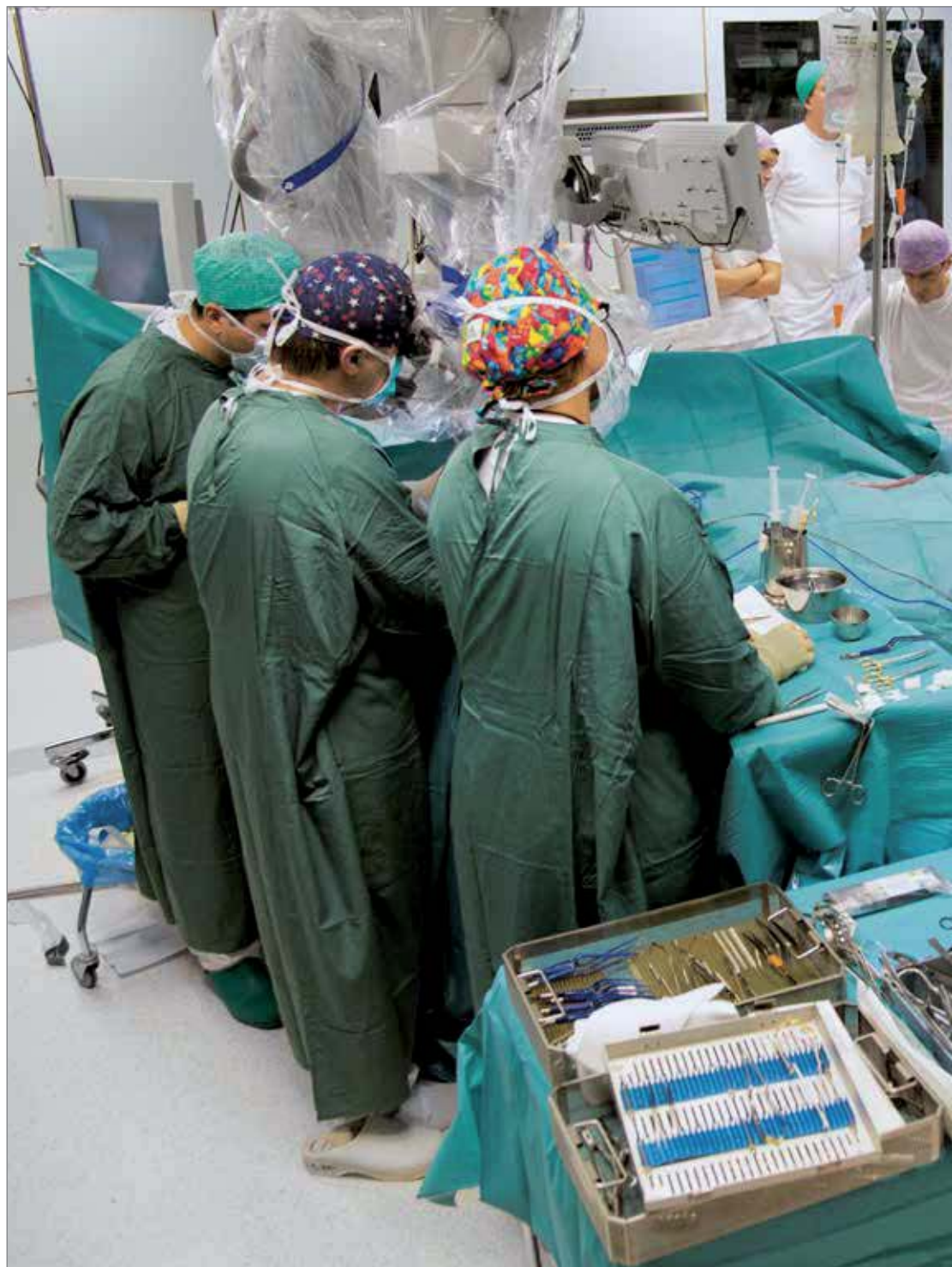
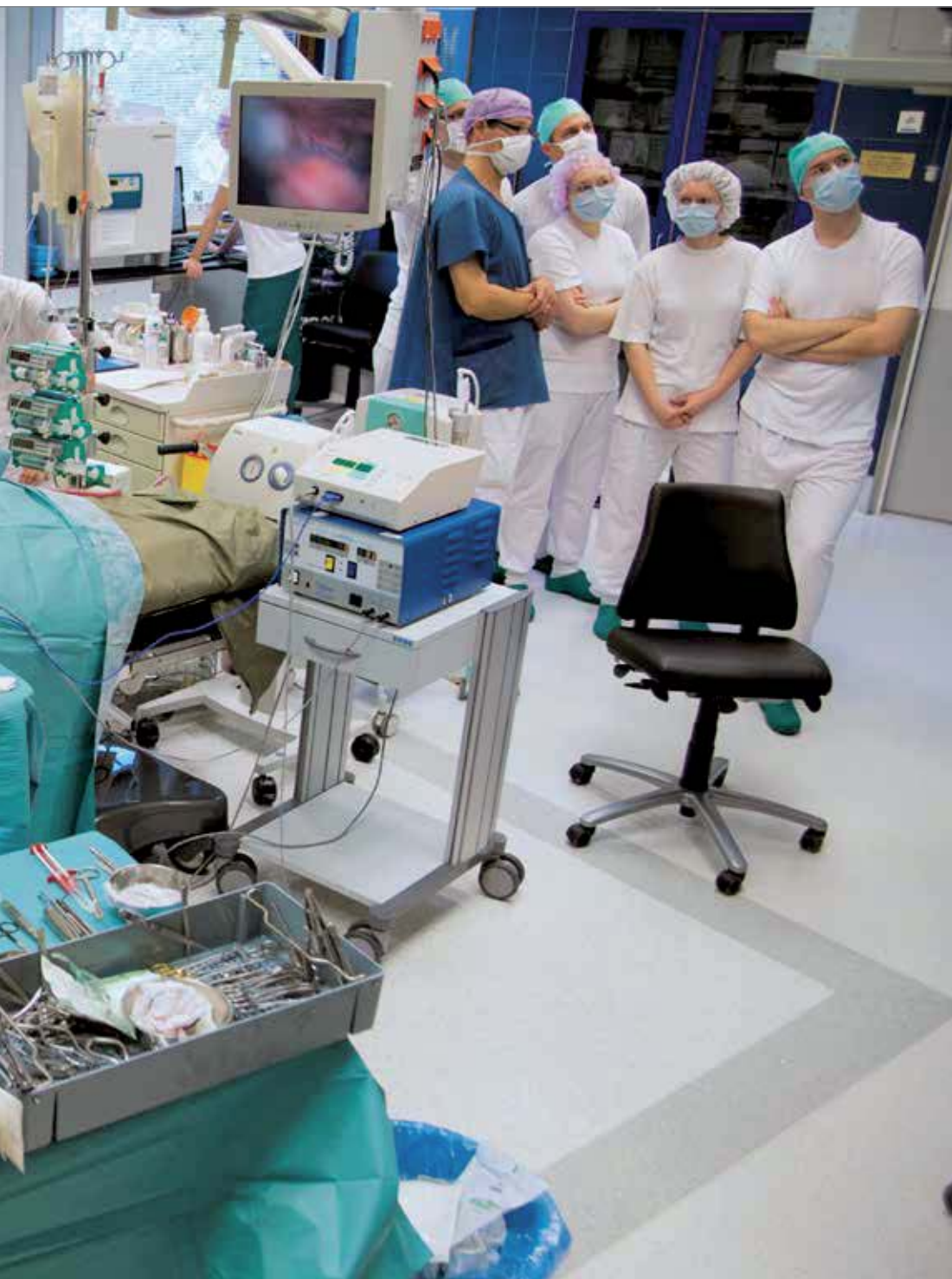
Рис. 2-29. Вид операционной № 1



2.4. ОПЕРАЦИОННАЯ

2.4.1. Дизайн операционных

Операционные в Хельсинки предназначены только для нейрохирургии. Четыре операционных зала размещены рядом в виде полукруга. В 2005 году отделение было отремонтировано и обновлено согласно запросам современной микронейрохирургии. Акцент был сделан на возможности бесперебойной работы, атмосфере открытости и возможности обучения благодаря самым современным аудио-видео технологиям. В комплекс операционных также входит несколько складских помещений, кабинетов анестезиологов и медсестер, а также фойе с библиотекой и аудитории с видеомониторами. Техническое оснащение каждой операционной одинаково, каждая из частей может быть беспрепятственно перемещена из одного зала в другой. Трансляция операции, проводимой под операционным микроскопом, может быть показана на большом экране в фойе. Все операционные используются с 8 до 15 часов, один операционный зал открыт до 18:00; одна операционная используется во время дежурства для срочных случаев.

Операционная в Хельсинки также является местом, где больного вводят в наркоз, хотя в некоторых странах эти процессы разделены. Одним из преимуществ использования одного помещения является то, что после начала наркоза не требуется перемещать пациента для операции. Недостатком является необходимость большого помещения и громоздкость соответствующего оборудования. Как следует из нашего опыта, экономия времени при введении в наркоз в отдельном помещении незначительна из-за транспортировки пациентов и потерь времени, связанных с присоединением необходимых проводов мониторов и трубок капельниц. Испробовав оба варианта, мы пришли к выводу, что вводить в наркоз лучше в том же помещении, где будет проводиться операция.

2.4.2 Атмосфера в операционной

Атмосфера в операционной может оказывать решающее влияние на ход операции, определяя как ее успех, так и неудачу. Ключом к созданию позитивной атмосферы является взаимное уважение между всеми членами команды, участвующей в операции. Мы хорошо осознаем, насколько ценна опытная нейрохирургическая медсестра, которая подает нужные инструменты оперирующему хирургу даже без необходимости просить ее об этом вслух. Оценка рабочей атмосферы самими членами команды может быть довольно затруднительным делом, особенно если атмосфера хорошая, поэтому обратимся к более объективным свидетельствам гостей, посещающих нашу клинику. Ниже доктор Мансур Форуджи описал свои впечатления:

«Говорят, что в идеале социалистическая система здравоохранения подразумевает наилучшую медицину за наименьшую цену! На практике Хельсинки и школы Юхи Хернесниemi можно выделить и другие важные факторы, помимо финансов! Среди них — чувство профессионализма, адекватная оценка работы, чувство собственного достоинства работника, духовность, ощущение принадлежности к чему-то хорошему, солидарность, общее счастье и благосостояние. Однако цена достижения этих факторов высока! Каждый из профессионалов, работающих здесь, ценится на вес золота. Несмотря на тяжелые нагрузки и большое число посетителей, они все равно выглядят счастливыми. По крайней мере, по сравнению с другими клиниками. Без сомнения, они заслуживают большего финансового вознаграждения, чем то, что они здесь получают (по той информации, которой мы обладаем). Остается надеяться, что во всех государствах отдадут должное тем, кто много работает, долго обучается и становится профессионалом!

Многие из членов персонала повторяют одну и ту же историю — как они переезжали с места на место и, в конце концов, остались в этой клинике. По-видимому, причина в следующем:

- *Они почувствовали, что их ценят и уважают. Нейрохирург обычно искренне благодарит операционных медсестер, особенно после трудного или долгого случая. Они всегда услышаны, и их пожелания и чаяния учитываются, будь то недостаток того или иного оборудования или выбор музыки, звучащей в операционной. Медсестры всегда готовы к дружескому похлопыванию по плечу или другим знакам внимания от Юхи после трудной операции. Они четко осознают, что операция делается на благо пациента. Поэтому они подают инструменты аккуратно и точно; внимательно вслушиваются в слова хирурга; подготавливают все необходимое оборудование на случай его использования; наблюдают за ходом самой операции благодаря наличию мониторов в операционной; управляют педалью биполярной коагуляции с безошибочным спокойствием и четкостью; ассистируют при ушивании раны и обеспечивают обкладывание операционного поля; в общих словах — хотя бы быть вовлеченными в эту работу, понимая, как высоко ценят их роль в лечении больных.*
- *Профессионализм и кодекс поведения. Ни один из стажеров никогда не был свидетелем даже намека на грубость или непристойное поведение, потерю самообладания, крик, запугивание, психологический прессинг или плохое обхождение. В силу различия в культуре и традициях некоторым из посетителей трудно было принять отсутствие в операционной шумных и ме-*

шающих разговоров и даже крика. Некоторые из гостей принимают за нормальное явление проявление так называемого «хирургического темперамента». С другой стороны, мы никогда не видели признаков огорчения на лице хирурга из-за того, что отсутствовал какой-либо прибор, или инструмент был подан неправильно, или биполярная коагуляция была не включена, или, наоборот, включена не вовремя. Также мы не видели недовольства медсестер в ответ на просьбу хирурга подключить какое-либо устройство, требующее дополнительной работы. Все, что нужно нейрохирургу во время операции, обеспечивается медсестрами беспрекословно и быстро.

Довольно трудно определить, что важнее — удовлетворение от работы или финансовое благосостояние. Когда вы посетите Хельсинки и проведете определенное время с персоналом клиники, вы поймете, что они в целом удовлетворены жизнью, а то, что они делают — отлично, потому что они счастливы в своей работе, которой руководит их лидер! Это может являться примером для всего мира.

Это место порядка, мира, концентрации внимания и профессионализма. Анестезиолог, хирург, медсестры и ассистенты должны сотрудничать между собой. Однако особое внимание, уважение и обходительность должны быть направлены на нейрохирурга, проводящего хирургическое вмешательство на головном мозге. Его или ее ощущения во время операции обострены и, соответственно, хирург очень чувствителен к окружающим факторам. Неожиданные помехи, громкие звуки, разговоры по телефону, усиливающийся шум разговоров могут быть попросту опасными. Подобные шумы должны быть мягко, но настойчиво прекращены. С другой стороны, ощущение страха, подавленности и напряжения также не являются оптимальными для создания нормальной атмосферы среди медсестер, особенно при попытках выстроить долгосрочные отношения. Обычно все спокойны, вежливы и избегают каких-либо волнений.

Вне зависимости от того, кто оперирует, в операционных Хельсинки не бывает громких мешающих разговоров. Мы реально ощущаем разницу и контраст между нордическим спокойствием и профессионализмом и, например, латиноамериканской экспрессивностью. Если вы хотите быть сконцентрированным и проводить хорошую хирургию в команде, то вам следует учиться этому в Хельсинки. Все должны быть спокойны и вежливы, но вместе с тем свободны. Свобода в данном случае означает, что человек может зайти и выйти из операционной, сидеть или стоять так, как ему комфортно, а также беспрепятственно наблюдать за операцией. В течение всей операции команда работает в духе взаимоуважения, руководствуясь девизом оказания помощи пациенту!

В некоторых операционных запрещено прослушивание музыки, но у Юхи всегда играет определенный канал радио, где звучит нейтральная музыка, подходящая для всей команды. Это снимает напряжение. Если нейрохирург, анестезиолог или медсестра желает выключить радио или убавить громкость, никто не препятствует. Персонал понимает роль музыки для их собственной релаксации. В то же время радио немедленно выключается, если во время операции возникает ситуация, требующая высочайшей концентрации. Например, при временном клипировании или во время интраоперационного разрыва аневризмы. Некоторые из посетителей, особенно стажеры, надолго запоминают музыкальные композиции, впечатавшиеся в их памяти во время наблюдения за мастерски выполненными операциями. По крайней мере, они научились тому, как можно слушать и при этом не слышать! Хирург, на которого они приехали посмотреть, умиротворяется музыкой, хотя, по большей части, кажется, что он ее не слушает. Он изолирует себя от окружающего мира и живет в этот момент только хирургией. В этом состоит урок, как тренировать себя для нахождения баланса между своими собственными ощущениями и окружающими факторами».



3. АНЕСТЕЗИЯ

Томи Ниemi, Пяиви Тансканен и Тарья Ранделл

В отделении нейроанестезиологии больницы Тёёлё 6 специалистов. Ежедневно в операционных работают 4 анестезиолога, из которых как минимум два имеют специализацию по нейроанестезиологии. Два анестезиолога, из которых, по крайней мере, один имеет специализацию по нейроанестезиологии, ежедневно работают в нейрохирургической палате ИТАР. Кроме того, нейроанестезиологи задействованы в работе отделения приемного покоя, а также при рентгенологических исследованиях. Анестезиологическое обеспечение включает предоперационное обследование, обеспечение анестезиологического пособия во время хирургического вмешательства, постоперационное наблюдение в палате ИТАР и, при необходимости — в стационарном отделении. Во время дежурства один из трех анестезиологов, находящихся в стенах больницы, обеспечивает нейроанестезиологическое пособие.

В рамках финской медицинской системы нейроанестезисты обучаются уходу за больными в операционной и при радиологических обследованиях по определенным клиническим протоколам и индивидуальным инструкциям анестезиолога. Анестезисты ассистируют врачу во время индукции наркоза и при экстренных ситуациях. Анестезиолог всегда присутствует при укладке больного. Поддержание анестезии обеспечивается обычно анестезисткой, которая по необходимости вызывает анестезиолога в операционную. Принципы нейроанестезии базируются на показателях мозгового кровотока (МК), перфузионного давления мозга (ПДМ), содержания оксида углерода (CO_2), а также различных звеньев метаболизма. Ни один из этих параметров не может быть отслежен в течение обычной анестезии. Мы исходим из того, что большинство пациентов, поступающих для краниотомии, вне зависимости от показаний имеют уровень внутричерепного давления (ВЧД), соответствующий изогнутой части кривой «ВЧД — сжимае-

мость», когда компенсаторные возможности мозга при повышении ВЧД практически исчерпаны (рис. 3-1). Однако, когда твердая мозговая оболочка (ТМО) вскрыта, ВЧД теоретически снижается до нуля, а среднее артериальное давление (САД) уравнивается с ПДМ. Задача анестезиолога оценивать роль этих физиологических показателей в контексте патологии ЦНС и в каждом случае помнить эффекты вводимых препаратов на вышеперечисленные показатели.

Основная задача нейроанестезии — поддержка оптимальной перфузии и доставки кислорода к мозгу. Во время операции мы стараемся обеспечить максимальный комфорт для хирурга, т. е. релаксировать мозг всеми имеющимися в нашем распоряжении методами (табл. 3-1). При определенных операциях нейрофизиологическое мониторирование затруднительно, так как большинство препаратов для анестезии оказывают влияние на показатели электроэнцефалографии (ЭНМГ), измерения стволовых вызванных потенциалов и электроэнцефалографии (ЭЭГ). В целом, мы считаем, что наше анестезиологическое обеспечение оказывает нейропротективный эффект, хотя до сих пор этот факт научно не доказан.

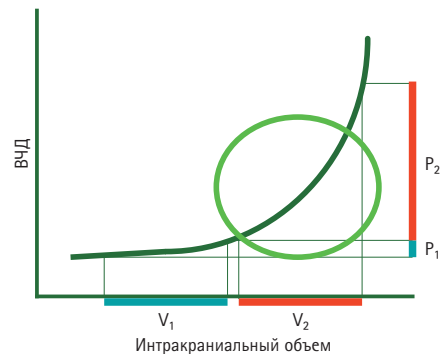


Рис. 3-1. Кривая «внутричерепное давление (ВЧД) — сжимаемость». Показывает соотношение внутричерепного объема и ВЧД. На изогнутом отрезке видно, что при подъеме ВЧД остается минимальный резерв компенсации

Таблица 3-1. Хельсинкская концепция релаксированного мозга при краниотомии

Положение пациента

Голова приподнята на 15–20 см при любом положении
Избегается перекрут шеи — хороший венозный отток

Осмотерапия

Одна из нижеперечисленных опций до вскрытия ТМО:

- маннитол 1 г/кг в/в
- фуросемид 10–20 мг в/в + маннитол 0,25–0,5 г/кг в/в
- раствор NaCl 7,6% 100 мл в/в

Выбор анестетика

Предположительно высокое ВЧД → инфузия пропофола без N₂O

Нормальное ВЧД → инфузия Пропофола или летучих анестетиков (севофлюран/изофлюран ± N₂O)

Вентиляция и АД

Гипертензия нежелательна

Умеренная гипервентиляция

Внимание! Применяя летучие анестетики, гипервентилируйте до pCO₂ = 4,0–4,5 кПа

Дренаж ликвора

Поясничный дренаж в положении на боку

Аспирация ликвора из цистерн и III-го желудочка путем перфорации конечной пластинки интраоперационно

Наружный дренаж при затруднительном доступе к цистернам

3.1. ОСНОВНЫЕ ФИЗИОЛОГИЧЕСКИЕ ХАРАКТЕРИСТИКИ И ИХ ВЛИЯНИЕ НА АНЕСТЕЗИЮ

3.1.1. Внутричерепное давление

Ригидность черепа является для нейроанестезиологов основной проблемой, особенно при острых изменениях объема мозга, когда компенсаторные механизмы исчерпаны. Известно несколько методов релаксации мозга при объемных образованиях, которые включают в себя перемещение ликвора в спинальное подпаутинное пространство, редукцию объема эндокраниального артериального кровотока за счет минимизации парциального давления CO₂, улучшение венозного оттока при поднятии головы выше уровня грудины, а также осмотерапию.

Все ингаляционные анестетики являются потенциальными вазодилататорами, и без сопутствующей легкой гипервентиляции они могут вызвать существенное увеличение ВЧД, особенно в ситуациях, когда компенсаторные механизмы исчерпаны. Поэтому ингаляционные анестетики при индукции в нашем отделении противопоказаны, особенно учитывая то, что в этот крайне важный период наркоза нормовентиляция или легкая гипервентиляция не могут быть адекватно проконтролированы. Бо-

лее того, период индукции требует концентрации анестетиков, превышающей один МАК (минимальная альвеолярная концентрация — Minimum Alveolar Concentration) (см. ниже). У пациентов с объемными внутричерепными образованиями с повышенным ВЧД, а также при интраоперационном отеке мозга мы используем пропофол для поддержания анестезии после индукции тиопенталом. В таких острых ситуациях ингаляционные анестетики противопоказаны. Пропофол снижает ВЧД, соответственно при его введении нельзя использовать гипервентиляцию. Окись азота (N₂O) может диффундировать в полостные пространства с их последующим расширением или же, если речь идет о ригидных пространствах, — с повышением давления. Итак, использование N₂O противопоказано тем пациентам, которым была сделана краниотомия в течение последних 2-х недель или тем, у кого обнаруживается пневмоцефалия на предоперационном КТ-снимке. У них применение N₂O может привести к увеличению ВЧД из-за расширения воздушной полости.

3.1.2 Ауторегуляция мозгового кровотока

Необходимый уровень ПДМ должен оцениваться на индивидуальной основе. У большинства нейрохирургических пациентов ауторегуляция мозгового кровотока (МК) или полностью отсутствует, или существенно нарушена, и поэтому МК находится в линейной зависимости от системного артериального давления (рис. 3-2). Кроме того, МК-ПДМ-кривая ауторегуляции может смещаться как вправо (особенно у пациентов после субарахноидального кровоизлияния), так и влево (у детей или у пациентов с артериовенозными мальформациями), отражая увеличение или уменьшение ПДМ для обеспечения адекватного МК (рис. 3-3). Более того, на ауторегуляцию МК оказывают влияние реакция симпатической нервной системы, хроническая гипертония, печеночная недостаточность, инфекции или диабет.

Травмой головного мозга ауторегуляция может быть значительно снижена или вовсе отсутствовать, тогда как при некоторых других нейрохирургических заболеваниях она сохраняется. Так, во время наркоза целью является поддержание нормотензии и ПДМ на уровне 60 мм рт. ст. и выше. У пациентов с САК нижняя граница ауторегуляции может быть намного выше.

Ингаляционные анестетики нарушают процесс ауторегуляции с увеличением дозы, что не свойственно внутривенно вводимым препаратам. Изофлюран и севофлюран могут использоваться до 1,0 и 1,5 МАК соответственно, во время как десфлюран влияет негативно на ауторегуляцию уже при 0,5 МАК. Таким образом, изофлюран и севофлюран подходят для нейроанестезии и могут использоваться как вместе со смесью «кислород – N₂O», так и со смесью «кислород – воздух». Когда используется N₂O, нужная глубина наркоза достигается с меньшими концентрациями этого газа по сравнению со смесями, в которых N₂O не присутствует. Принимая во внимание то, что высокие концентрации всех ингаляционных анестетиков имеют повышенную epileптогенность и риск развития судорожного синдрома, добавление в смесь N₂O является оправданным. Все «за» и «против» применения N₂O обсуждены ниже в разделе 3.4. Мы не рекомендуем превышать вдыхаемую концентрацию севофлюрана более 3%.

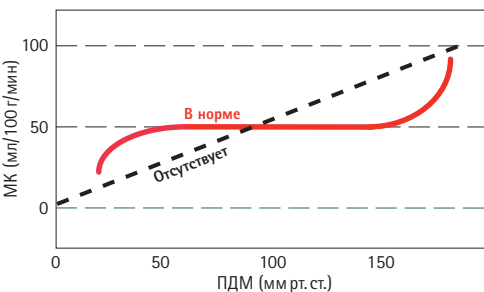


Рис. 3-2. Ауторегуляция мозгового кровотока (МК) в норме и патологии. ПДМ — перфузионное давление мозга

Границы ауторегуляции определяются по эффекту от увеличения среднего артериального давления (САД) на увеличение МК посредством измерения ВЧД. Статическая ауторегуляция определяется как процентное изменение ВЧД по отношению к изменениям САД, измеренное за определенный период времени. Динамическая ауторегуляция показывает частоту (в секундах) изменений ВЧД (или МК) при быстром изменении САД. На практике состояние ауторегуляции, как правило, не может быть четко определено, поэтому мы делаем лишь предположительную оценку. Например, у пациентов с субарахноидальным кровоизлиянием (САК) или острой

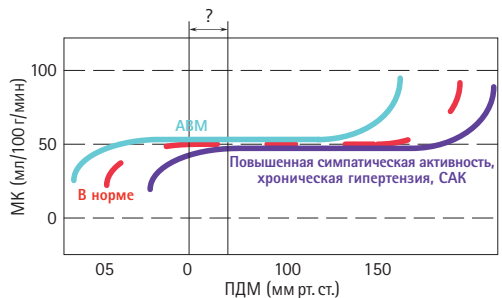


Рис. 3-3. Вероятное смещение кривой «МК-ПДМ» при субарахноидальном кровоизлиянии или в случае артериовенозной мальформации (АВМ). Безопасные границы ПДМ определяются индивидуально

3.1.3. Влияние CO_2

Вторым важным фактором регуляции МК является парциальное давление двуокиси углерода в артериальной крови (pCO_2). Обычно мы нормовентилируем пациентов при наркозе. В случаях повышенного ВЧД или тяжелого отека мозга мы иногда используем гипервентиляцию, однако, чтобы избежать ишемии, pCO_2 не должно быть менее 4 кПа. Если же в условиях ИТАР необходимо дальнейшее понижение pCO_2 , то это требует мониторинга парциального давления кислорода в мозговой ткани, так как возможно возникновение ишемии, индуцированной обширной вазоконстрикцией. В клинической практике крайне важно учитывать изменение pCO_2 при артериальной гипотензии (рис. 3-4). Если у пациента пониженное артериальное давление, то процесс вазодилатации при гиперкапнии (МК↑, ВЧД↑) или вазоконстрикции при гипокапнии (МК↓, ВЧД↓) нарушены. Таким образом, при артериальной гипотензии, несмотря на изменение pCO_2 , показатели ВЧД могут оставаться на том же уровне. В отличие от эффекта pCO_2 на МК, pO_2 не оказывает эффекта на МК при уровнях более 8 кПа (критический уровень гипоксии). Мощное увеличение МК наблюдается при экстремально низком pO_2 (менее 6 кПа).

Несмотря на то, что pCO_2 подвержено влиянию различных патологических состояний, анестетики на него практически не воздействуют. При повышенном ВЧД или ограниченных компенсаторных механизмах даже несущественный подъем pCO_2 влечет за собой скачок ВЧД. По этой причине безвентиляционные периоды (при интубации или пробуждении) должны быть как можно короче. Гиповентиляция во время пробуждения пациентов после краниотомии недопустима, так как увеличение pCO_2 вместе с возможным послеоперационным кровотечением могут вызвать резкий скачок ВЧД.

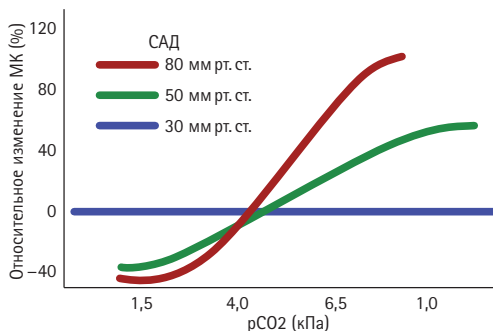


Рис. 3-4. Влияние парциального давления углекислого газа на МК при различных уровнях среднего артериального давления (САД)

3.1.4 Метаболизм мозга

Третьим клинически значимым аспектом нейроанестезиологии является уровень мозгового метаболизма (табл. 3-2). МК регулируется в соответствии с требованиями метаболизма ткани мозга (в активной фазе МК1, во время отдыха или сна МК1). 40–50% метаболизма клеток нервной системы приходится на базальный метаболизм и 50–60% — на электрическую активность. Анестетики (тиопентал, пропофол, севофлюран, изофлюран) ингибируют электрическую активность, однако лишь гипотермия может уменьшать как электрическую активность, так и базальный метаболизм клеток. Инъекции пропофола сохраняют метаболизм, чего не наблюдается при введении ингаляционных анестетиков. При добавлении во вдыхаемую смесь N_2O ингибция метаболизма ингаляционными анестетиками несколько снижается. Результатом снижения метаболизма является несоответствие МК и метаболических потребностей (перфузия прессыщения).

Таблица 3-2. Эффект анестетиков на мозговой метаболизм кислорода (мм O_2), мозговой кровоток (МК), внутричерепное давление (ВЧД) и вазодилатацию мозговых артерий

	мм O_2	МК	ВЧД	Вазодилатация
Изофлюран	↓↓	↑ (↔*)	↑ (↔*)	+
Севофлюран	↓↓	↑ (↔*)	↑ (↔*)	+
N_2O	↑	↑	↑	+
Тиопентал	↓↓↓	↓↓↓	↓↓	-
Пропофол	↓↓	↓↓	↓↓	-
Мидазолам	↓↓	↓↓	↓	-
Этомидат	↓	↓	↓	-
Дроперидол	↓	↓	↓	-
Кетамин	↑	↑↑	↑↑	+

* В сочетании с небольшой гипервентиляцией

3.2. МОНИТОРИРОВАНИЕ ПРИ НАРКОЗЕ

В нейроанестезиологии рутинно измеряется частота пульса, ЭКГ (второе отведение совместно с V5 или без него), периферическая сатурация кислорода и артериальное давление крови (неинвазивно или инвазивно) (табл. 3-3). Инвазивное измерение артериального давления проводится путем введения артериального катетера в лучевую или бедренную артерию при всех краниотомиях и у пациентов, требующих контроля гемодинамики или анализа газов крови.

Инвазивный датчик артериального давления калибруется относительно уровня отверстия Монро. Центральный венозный катетер для измерений центрального венозного давления (ЦВД) или же право-предсердный катетер из-за риска аспирации воздуха не устанавливается до операции, даже если планируется операция в положении пациента сидя. ЦВД, сердечный индекс и системное сосудистое сопротивление могут измеряться посредством артериального и центрального венозного катетеров (сердечный выброс, основанный на артериальном давлении, Vigileo™ или Picco™). Эти методы применяются у пациентов, использующих вазоактивные препараты или у тех, кому требуется введение больших объемов жидкостей в условиях операционной или палаты ИТАР. Почасовой диурез измеряется при всех краниотомиях.

После интубации отслеживаются спирометрические показатели, а также содержание газов (O₂ на вдохе, CO₂ и O₂ на выдохе, севофлюран — изофлюран на выдохе и МАК). Измерение содержания газов дыхательных путей производится из отводной эластичной трубки, оснащенной фильтром, на расстоянии 20 см от верхнего конца интубационной трубки. Система прозрачных дыхательных трубок уменьшает риск смещения эндотрахеальной трубки во время укладки пациента для хирургии. Давление манжетки интубационной трубки также постоянно проверяется.

Центральная температура измеряется назофарингеальным датчиком у всех пациентов, периферическая температура — пальцевым датчиком при операциях по наложению микроанастомозов или микроваскулярных реконструкциях. Для поддержания оптимальных значений pCO₂ и pO₂ производится анализ газов крови без учета температуры. В некоторых случаях, еще до открытия твердой мозговой оболочки, значение ВЧД регистрируется через вентрикулярный дренаж или интрапаренхимальный датчик. При операциях в положении сидя или полусидя для регистрации эмболии воздуха в венозную систему пациента устанавливается прекардиальный доплеровский датчик, располагающийся в области пятого межреберья, немного отступив от правого края грудины.

Миорелаксация контролируется интраоперационной нейростимуляцией (серия тройных или двойных стимулов). Нейростимулятор устанавливается на руку (внимание, гемипарез!), после чего стимуляцию оценивают по мышечным подергиваниям.

Таблица 3-3. Стандартный мониторинг при краниотомии

- ЭКГ
- Инвазивное измерение давления (калибруется относительно уровня отверстия Монро)
- pO₂
- CO₂ в конце выдоха
- Спирометрия через отводную трубку, измерение содержания газов
- Часовой диурез
- Центральная температура тела
- Нейромышечная блокада
- ЦВД и сердечный выброс PICCO™, Vigileo™ (выполняется только при «больших» операциях: широкопросветные анастомозы, пластика дефектов основания черепа лоскутами на ножке или при соматических показаниях)

3.3. ПРЕДОПЕРАЦИОННОЕ ОБСЛЕДОВАНИЕ И ПЕРИОД ИНДУКЦИИ

В большинстве случаев предоперационное обследование проводится анестезиологом за день до планируемой операции. Пациенты с множеством сопутствующих патологий иногда приглашаются за несколько недель до операции. Кроме клинического обследования обязательно проводятся лабораторные анализы и ЭКГ (табл. 3–4). Перенос операции возможен в случае необходимости дополнительного лечения сопутствующей патологии, однако только в тех случаях, когда это не оказывает влияния на исход нейрохирургического лечения.

Поступающие по плану пациенты в сознании получают премедикацию, состоящую из диазепама. Исключение составляет, например, хирургия эпилепсии, требующая интраоперационного нейрофизиологического мониторинга. Маленькие дети получают премедикацию мидозаламом. Пациенты на спонтанном дыхании перед операцией не получают опиоидные препараты из-за возможного угнетения дыхания, накопления CO_2 и последующего повышения ВЧД. Прием противосудорожных препаратов перед операцией не прекращается. Однако, если планируется хирургия эпилепсии, для адекватной локализации эпилептогенного очага при кортикальной ЭЭГ изменение дозировок или самого препарата возможно. Прием других лекарственных препаратов оценивается в каждом индивидуальном случае отдель-

но. Особенности приема противосвертывающих препаратов описаны в разделе 3.7.4.

Перед операцией мы рекомендуем внутривенное введение гликопиролата 0,2 мг. Анестезия при краниотомии индуцируется при помощи введения фентанила (5–7 мкг/кг) и тиопентала (3–7 мг/кг). На этом этапе тиопентал предпочтительнее пропофола из-за доказанного антиэпилептогенного эффекта. Дозы фентанила 5–7 мкг/кг достаточно для предотвращения гемодинамического ответа при ларингоскопии и интубации. Если хирургический доступ не требует назотрахеальной интубации, то обычно используется оротрахеальная интубация. Надглоточные методы, такие как ларингеальная маска, у нас не нашли применения. Интубационная трубка надежно закрепляется пластырем; при этом важно избегать компрессии яремных вен на шее. Возможная артериальная гипотензия (расчетное ПДМ менее 60 мм рт. ст.) должна быть немедленно скорректирована внутривенным введением фенилэфрина (0,025–0,1 мг) или эфедрина (2,5–5 мг). После интубации проводится механическая объем-зависимая контролируемая вентиляция, коррелируемая в соответствии с содержанием CO_2 на выдохе и гемодинамическими показателями. Режим вентиляции с положительным давлением в конце выдоха (ПДКВ) не применяется. После этого берется анализ крови

Таблица 3–4. Предоперационный осмотр анестезиолога

Коагулограмма

В норме → без особенностей
С отклонениями → соответствующие корректировки

Сознание

Нормальное → без особенностей
Снижено → без седативной премедикации, планируется отсроченная экстубация в нейрореанимации после операции

Неврологические дефициты

Дисфункция нижних черепных нервов → пациент предупреждается о пролонгированной ИВЛ и возможном наложении трахеостомы

Предоперационные снимки КТ/МРТ

Нормальное ВЧД → без особенностей
Признаки повышенного ВЧД → соответствующий план анестезии (маннитол, выбор анестетика)

Планирование доступа и положения пациента

Установка в/в катетеров и артериальных канюль в подходящую конечность
Свободный доступ к дыхательным путям
Риск большой кровопотери → определение группы крови
Использование нестандартных методик (например, аденозин) → соответствующая подготовка

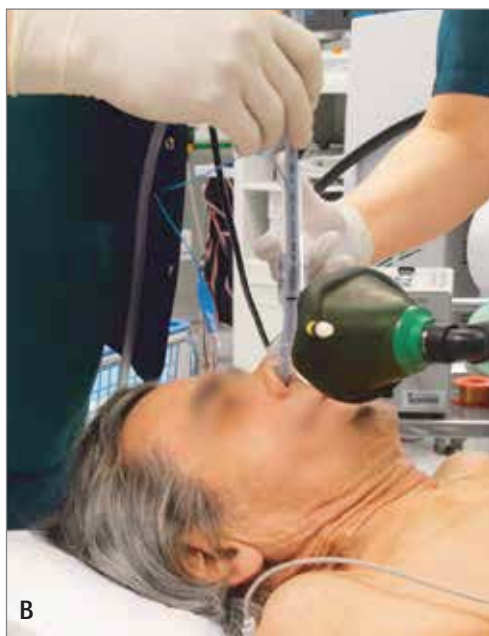
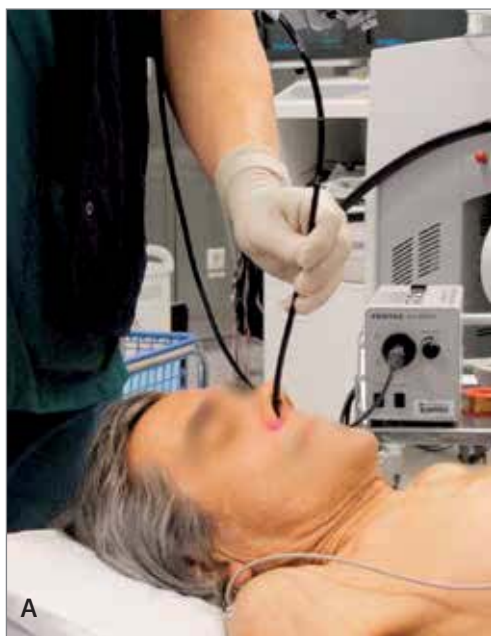
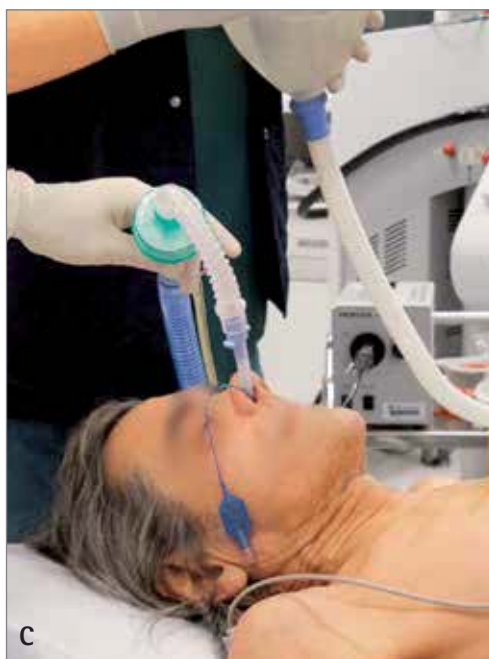Рис. 3-5. (А-С) Трансназальная интубация под местной анестезией и легкой седацией у пациента с нестабильностью шейного отдела позвоночника. Проведена доктором Юхани Хаасио (фотография публикуется с разрешения пациента)

для подтверждения адекватного газового обмена. Без легкой гипервентиляции ингаляционные анестетики не используются.

Миорелаксация обеспечивается введением роркурония. Для облегчения интубации у пациентов с аномалиями дыхательных путей или при запланированном нейрофизиологическом мониторинге (мышечные вызванные потенциалы — МВП) для миорелаксации используется сукцинилхолин. При патологической извитости дыхательных путей или нестабильности шейного отдела позвоночника мы используем назотрахеальную интубацию под местной анестезией и легкой седацией (фентанил 0,05–0,1 мг в/в, диазепам 2,5–5 мг в/в). Для назотрахеальной интубации применяется фиброскоп (рис. 3-5). Местная анестезия носовой полости достигается тампонадой ватниками, пропитанными 4% раствором лидокаина или кокаином. Анестезия глотки проводится 4% раствором лидокаина через трахею или распылением через канал фиброскопа.



3.4. ПОДДЕРЖАНИЕ АНЕСТЕЗИИ

Выбор метода анестезии определяется характером патологии мозга и возможным эффектом анестетиков на МК и ВЧД (табл. 3-2). Пациенты при этом могут быть разделены на две группы: 1) плановые пациенты без признаков повышенного ВЧД и 2) пациенты с повышенным ВЧД, к которым относится, в первую очередь, острая черепно-мозговая травма (ЧМТ) или внутричерепное кровоизлияние (табл. 3-5). При этом, каждый случай требует индивидуального подхода.

При нормальном ВЧД и отсутствии отека головного мозга поддержание анестезии проводится ингаляцией смеси севофлюрана или изофлюрана, кислорода, с добавлением N_2O или воздуха с концентрацией, не превышающей 1,0 МАК. Мы предпочитаем использовать в ингаляционных смесях N_2O , что позволяет снизить концентрацию севофлюрана или изофлюрана для достижения адекватной глубины наркоза (1,0 МАК). Следует помнить, что церебральная вазодилатация, вызванная N_2O , может быть нивелирована одновременным введением внутривенных барбитуратов, бензодиазепинов или пропофола. Плохая растворимость N_2O обуславливает быстрое пробуждение после анестезии. Мы продолжаем давать N_2O по ходу операции. До того, как твердая мозговая оболочка (ТМО) ушита, N_2O смешивается с интракраниальным воздухом. После ушивания подача N_2O прекращается, и он диффундирует из внутричерепной газовой смеси обратно в кровоток, сокращая общий объем внутричерепного газа. Использование N_2O в нейрохирургии не вызывает негативных неврологических или нейрофизиологических последствий. Противопоказания к использованию N_2O — наличие повышенного риска воздушных эмболий вен (ВЭВ), повторная краниотомия в течение предыдущих нескольких недель, тяжелые кардиоваскулярные заболевания или массивное скопление газов в полостях тела (например, пневмоторакс, окклюзионная непроходимость или перфорация кишечника).

Поддержание анестезии у пациентов с признаками повышенного ВЧД при острой травме головы или отеке мозга во время операции проводится инфузией пропофола (6–12 мг/кг/час). Подача ингаляционных анестетиков прекращается, чего зачастую достаточно для значительного уменьшения отека мозга. Если же отек продолжается и существует опасность выпячивания ткани мозга через дефект в ТМО, применяется дополнительное введение маннитола, гипертонического раствора NaCl или тиопентала. Кроме того, ослабить кровенаполнение мозга можно с помощью кратковременной глубокой гипервентиляции (pCO_2 3,5 кПа) и поднятием головы над уровнем сердца.

Интраоперационная анальгезия достигается введением болюсов фентанила (0,1 мг) или ремифентанила (0,125–0,25 мкг/кг/мин). Фентанил обычно используется у пациентов, которые предположительно будут нуждаться в респираторной поддержке в послеоперационном периоде; ремифентанил же используется, когда экстубация планируется сразу после операции. Доза вводимых опиоидных препаратов корректируется соответственно болевым стимулам во время краниотомии. Ремифентанил эффективен в отношении блокады гемодинамического ответа на боль и применяется до предполагаемого болевого раздражения болюсом 0,05–0,15 мг. Мы рекомендуем введение болюса ремифентанила перед установкой системы жесткой фиксации головы. Если пациент уже находится под наркозом, то мы не проводим инфильтрацию кожи в местах введения шипов. Если же пациент в сознании, то локальная анестезия обязательна. Линия кожного разреза предварительно инфильтрируется смесью ропивакаина и лидокаина с добавлением адреналина. Наиболее болезненными этапами краниотомии являются манипуляции с мягкими тканями головы и ушивание раны. Дробное введение фентанила должно проводиться с осторожностью, так

Таблица 3-5. Анестезия в операционной клиники нейрохирургии в Хельсинки

Премедикация

- Диазепам 5–15 мг через рот при нормальном уровне сознания
- Детям старше года диазепам или мидазолам 0,3–0,5 мг/кг перорально (максимум 15 мг)
- Ранее применяемые антиконвульсанты
- Бетаметазон (бетапред 4 мг/мл) в сочетании с ингибиторами протонной помпы у пациентов с опухолями ЦНС
- Гидрокортизон в сочетании с ингибиторами протонной помпы у пациентов с аденомой гипофиза
- Ранее применяемые антигипертензивные (исключая АПФ*-ингибиторы, диуретики), противоастматические и ХОБЛ-препараты и статины
- Инсулин в/в по необходимости у диабетиков, желаемый уровень глюкозы крови 5–8 ммоль/л

Индукция

- Один в/в катетер до индукции, другой, размером 17G, в локтевую вену — после индукции
- Гликопирролат 0,2 мг или 5 мкг/кг (детям) в/в
- Фентанил 5–7 мкг/кг в/в
- Тиопентал 3–7 мг/кг в/в
- Рокуроний 0,6–1,0 мг/кг в/в или сукцинилхолин 1,0–1,5 мг/кг в/в
- Ванкомицин 1 г (или 20 мг/кг) в/в в 250 мл физраствора при операции на ЦНС, в других случаях — цефуроксим 1,5 г в/в
- 15% маннитол 500 мл (или 1 г/кг) по показаниям

Контроль легких и дыхательных путей

- Оральная эндотрахеальная интубация
- Назальная фиброскопическая интубация под местной анестезией, если предполагаются аномалии дыхательных путей или при нестабильности шейного отдела позвоночника
- Надежная фиксация интубационной трубки пластырями без компрессии яремных вен
- Доступ к интубационной трубке при любом положении пациента
- Концентрация кислорода на вдохе 0,4–1,0 (в положении сидя и при временном клипировании — 1,0). Сатурация кислорода > 95%, $pO_2 > 13$ кПа
- Нормовентиляция pCO_2 4,5–5,0 кПа при объём-контролируемой вентиляции, объём вдоха 7–10 мл/кг, частота дыхания 10–15/мин, ПДКВ рутинно не используется
- Умеренная гипервентиляция (pCO_2 4,0–4,5 кПа) при операциях по поводу острой ЧМТ по показаниям и для нивелирования вазодилатирующего эффекта ингаляционных анестетиков

Поддержание анестезии

Нормальное ВЧД, неосложненная операция

- Севофлюран (или изофлюран) при O_2/N_2O до 1 МАК
- Болюсы фентанила (0,1 мг) или инфузия ремифентанила (0,125–0,250 мкг/кг/мин)
- Рокуроний по показаниям

Высокое ВЧД, напряженный мозг, срочная хирургия

- Инфузия пропофла (6–12 мг/кг/час)
- Инфузия ремифентанила (0,125–0,25 мкг/кг/мин) или болюсы фентанила (0,1 мг)
- Рокуроний по показаниям
- Ингаляционные анестетики не применяются

Окончание анестезии

- Необходимость контролируемой вентиляции и седации после операции обсуждается на индивидуальной основе
- Нормовентиляция до экстубации, гипертензия нежелательна
- Пациент до экстубации должен прийти в сознание, исполнять команды, адекватно дышать и иметь температуру тела 35,0–35,5 °C

* АПФ-ангиотензин превращающий фермент, ЦНС — центральная нервная система, ХОБЛ — хроническая обструктивная болезнь лёгких, МАК — минимальная альвеолярная концентрация, ЧМТ — черепно-мозговая травма, ПДКВ — позитивное давление в конце выдоха, в/в — внутривенно.

как при таком способе концентрация насыщения препарата в плазме достигается намного быстрее по сравнению с одноразовым введением большей дозы препарата. Если во время операции происходят резкие скачки давления

или пульса, следует незамедлительно проинформировать нейрохирурга, особенно если хирургические манипуляции осуществляются вблизи ствола мозга. Миорелаксация поддерживается болюсами рокурония.

3.5. ОКОНЧАНИЕ АНЕСТЕЗИИ

Необходимость в вентиляции или седации больного после операции определяется на индивидуальной основе. К примеру, после хирургии в субтенториальной области или области турецкого седла пациенты в течение 2–4 часов после операции находятся под седацией пропофолом и подключены к респиратору. Наблюдение осуществляется в отделении ИТАР, где после контрольного снимка КТ происходит пробуждение. Экстубация больных осуществляется при подтвержденной самостоятельной вентиляции и нормальном функционировании нижних черепных нервов. При бульбарных нарушениях пациенту накладывается трахеостома для профилактики аспирации желудочного содержимого в легкие.

Перед тем как произвести экстубацию больного, необходимо исключить повышение концентрации CO_2 на выдохе. Это важно, так как в случае послеоперационной внутричерепной гематомы даже незначительная гиперкапния может вызвать резкий скачок ВЧД. Обязательным условием для экстубации является адекватный уровень сознания пациента, его способность дышать самостоятельно. Центральная температура тела должна быть выше 35,0–35,5 °С. Перед окончанием анестезии также проводится нейростимуляция (последовательностью из 4 или 2 разрядов) для контроля прекращения миорелаксации. Если пробуждение затягивается более срока, когда эффект от наркоза должен пройти, мы рекомендуем сделать контрольный КТ-снимок для исключения послеоперационной гематомы или других причин комы. С другой стороны, после долгих нейрохирургических операций, особенно на больших опухолях, пробуждение может занимать длительный период.

После прекращения введения анестезирующих препаратов (включая инфузии ремифентанила) изменения артериального давления должны быть скорректированы. Болюсы ла-

беталола (10–20 мг в/в) обычно тут же снижают артериальное давление. По усмотрению можно также применять клонидин в/в (инфузия 150 мкг) за 30 мин до экстубации, если у пациента наблюдается гипертензия. Скачки АД опасны возникновением внутричерепного кровоизлияния и отека мозга. Это особенно актуально для пациентов с АВМ, у которых легкая гипотензия должна поддерживаться в течение нескольких дней после операции. Противоположная ситуация у пациентов с разорвавшейся аневризмой, так как у них в послеоперационном периоде должна быть или нормотензия, или легкая гипертензия. Поддержание повышенного АД достигается введением фенилэфрина и/или коррекцией дефицита жидкости раствором Рингера, а также введением быстрорасщепляющегося гидроксипроксиэтилкрахмала. Опиоидные препараты (фентанил 0,05–0,10 мг или оксикодон 2–4 мг в/в) в сочетании с парацетамолом в/в вводятся за 15–30 мин до планируемой экстубации. Такая схема введения возможна, если интраоперационная анальгезия была обеспечена введением ремифентанила и после индукционной дозы фентанила (5–7 мг/кг) прошло более 2–4 часов (без повторных введений фентанила). Без проведения дополнительной анальгезии риск возникновения операционной боли, гипертензии и послеоперационных кровоизлияний повышается.

3.6. ВОДНЫЙ БАЛАНС И ГЕМОТРАНСФУЗИИ

Водный баланс в нейрохирургии обычно поддерживается на уровне нормоволемии. В Хельсинки для внутривенных инфузий объемов жидкости, покрывающих суточные потребности, используется раствор Рингера (с добавлением хлорида натрия или без него). При необходимости введения дополнительных объемов жидкости мы рекомендуем комбинацию раствора Рингера (с добавлением хлорида натрия или без него), гипо- или гипертонического раствора хлорида натрия, 6% тетракрахмала, растворенного в физиологическом растворе (гидроксипропилкрахмал, молекулярный вес 130 кДа, отношение молярного замещения 0,4), 4% альбумин или продукты крови (свежезамороженная плазма, концентрат эритроцитов или тромбоцитов). Глюкозосодержащие внутривенные растворы вводятся только пациентам с гипогликемией или в сочетании с инсулином при сахарном диабете первого типа.

Транспорт жидкости через гематоэнцефалический барьер зависит от осмотического градиента между плазмой и мозгом. Концентрация ионов натрия в плазме коррелирует с ее осмотическим давлением и довольно точно отражает общую осмоляльность. Подчеркнем, что уменьшение осмоляльности плазмы на 1 mOsm/kg H₂O может привести к увеличению объема интракраниальной жидкости на 5 мл, что в свою очередь ведет к подъему ВЧД на 10 мм рт. ст. (при предполагаемой сжимаемости мозга, равной 0,5 мл/мм рт. ст.).

Раствор Рингера (Na 130, Cl 112 ммоль/л) гипотоничен по сравнению с плазмой, поэтому вливание больших количеств (более 2–3 л) могут увеличить содержание жидкости в мозге. По этой причине мы добавляем 20–40 ммоль NaCl, разведенных в 1000 мл раствора Рингера с целью доведения его до уровня изотонического или слегка гипертонического. Современные коллоидные растворы, такие как тетракрахмал или 4% альбумин, содержат доста-

точное количество соли (NaCl 154 ммоль/л), что хорошо подходит нейрохирургическим пациентам. Причина, по которой мы не встречаемся в нашей практике с гиперхлоремическим ацидозом при введении больших количеств NaCl во время операции или в условиях ИТАР, кроется в ацетате раствора Рингера. Ацетат метаболизируется до бикарбоната практически во всех тканях, что и обеспечивает нормальное кислотно-щелочное равновесие.

Стандартный объем инфузии раствора Рингера у взрослых составляет 80–100 мл/час, у детей введение жидкости назначается согласно формуле Холлидэя–Сегара. Восполнение недостатка жидкости вследствие предоперационной дегидратации, повышенной температуры тела, усиленного диуреза после введения маннитола или же общей потери крови во время операции происходит на индивидуальной основе. При краниотомии у детей мы начинаем инфузию раствора Рингера в дозе 10 мл/кг в течение первого часа и после продолжаем в дозировке 5 мл/кг. После операции вводится около 75% расчетного объема потребления жидкости. Коллоидные растворы назначаются для возмещения потерь объемов плазмы или для улучшения циркуляции при гиповолемии. Для понижения ВЧД используется 15% маннитол (500 мл или 0,25–1,00 г/кг) в сочетании с фуросемидом или без него, или по выбору — 100 мл 7,6% раствора NaCl (если содержание натрия в плазме ниже 150 ммоль/л). На окончательном этапе операции особое внимание уделяется поддержанию водного баланса. Уже в операционной анестезиолог планирует лечение пациентов с риском синдрома повышенного потребления соли (риск гиповолемии), синдрома неадекватной секреции антидиуретического гормона (ограничение жидкости) или несахарного диабета (повышенный риск гиповолемии и гиперосмоляльности).

3.7. ОСОБЕННОСТИ АНЕСТЕЗИИ ВО ВРЕМЯ УКЛАДКИ БОЛЬНОГО

Гематокрит ниже 0,30–0,35 является для нас показанием к гемотрансфузии, цель которой — обеспечить достаточную доставку кислорода к мозгу. МК и ВЧД при гемодилюции обычно повышаются. Кроме того, при гематокрите ниже 0,30 снижается и коагуляционная способность крови. С другой стороны, если гематокрит поднимается выше 0,55, происходит уменьшение МК в связи с повышенной вязкостью крови. Для нас оптимальным значением МНО (международное нормализованное отношение) является цифра менее 1,5 или Р-ТТ% более 60% (парциальное тромбопластиновое время, в норме 70–130%), а также тромбоциты крови более $100 \times 10^9/\text{л}$.

Основные принципы укладки больного в нашей клинике обсуждены в разделе 4.4.2 с подробным описанием каждого положения в разделе 5. При укладке больных важна слаженная работа нейрохирурга и анестезиолога — это уменьшает риск травм и обеспечивает комфорт для хирургических манипуляций. Анестезиолог должен убедиться в адекватной оксигенации, вентиляции и показателях ПДМ как во время, так и после укладки пациента. Временное отключение мониторов возможно лишь на очень небольшой отрезок времени. Анестезиолог должен также наблюдать за интубационной трубкой и всей системой вентиляции, учитывая возможное пережатие дыхательных путей как во время укладки, так и во время хирургического вмешательства. По этой причине в большинстве случаев респиратор и анестезиологическая команда располагаются слева от пациента или при положении на боку со стороны лица пациента. Таким образом обеспечивается беспрепятственный доступ к воздушным путям. Внутривенные и артериальные катетеры должны быть надежно прикреплены к коже. Внутривенные катетеры для введения анестетиков или вазопрессоров должны быть всегда в зоне видимости вне зависимости от положения пациента. Следует избегать чрезмерной ротации или сгибания шеи, а также уделять внимание профилактике компрессии периферических нервов.

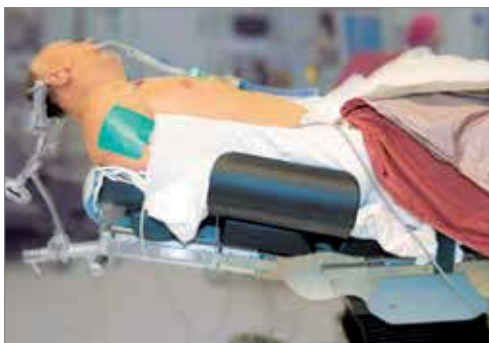

Рис. 3-6. Положение на спине

3.7.1. Положение на спине

Голова поднимается на 20 см над уровнем сердца при любых положениях пациента (рис. 3-6). Индукция анестезии всегда начинается в положении на спине, в котором риск кардиоваскулярных побочных эффектов минимален. Кроме того, в этой позиции исключены движения интубационной трубки. Резервный объем легких сохраняется достаточным за счет поднятия головного конца операционного стола. Руки располагаются по бокам тела.

3.7.2. Положение на животе, на боку и коленно-локтевое положение

Независимо от укладки больного, до начала манипуляций должна быть достигнута достаточная глубина анестезии и миорелаксации с целью угнетения кашлевого рефлекса от раздражения эндотрахеальной трубкой.

В положении на животе и сидя сердечный выброс уменьшается на 17–24% (рис 3-7). Однако при положении на животе уменьшение сердечного выброса не всегда сопровождается гипотензией. Существенное снижение этих параметров происходит и при положении больного на боку. Исходя из этого, мы рекомендуем калибровать инвазивный датчик артериального давления на уровне отвер-

стия Монро для регистрации гипотензии при укладке пациента. При возникновении гемодинамических проблем для поддержания оптимального ПДМ мы проводим внутривенное введение нужного количества вазопрессоров.

Положение на боку (рис. 3-8) или на животе негативно влияет на дыхательные функции легких. С другой стороны, когда пациент уложен на бок, возможный ателектаз «прижатого» легкого компенсируется увеличенным резервным объемом второго, «свободного» легкого. Увеличение резервного объема легких также происходит при положении пациента на жи-

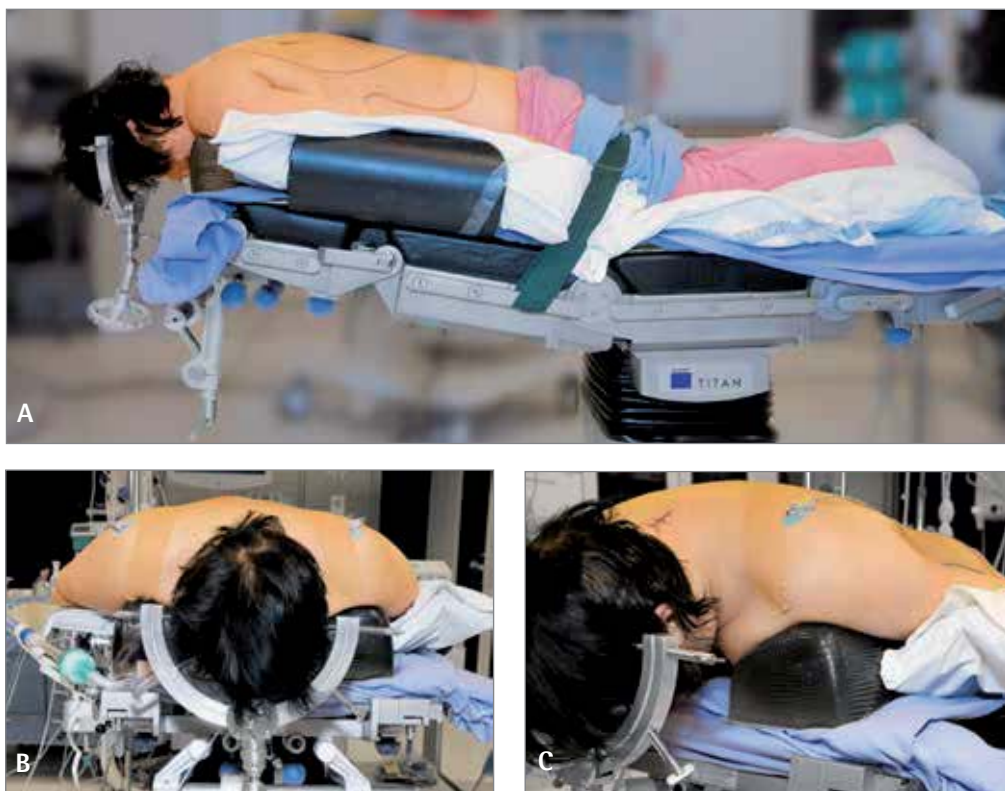

Рис. 3-7. Положение на животе. А – вид сбоку, В – вид с торца операционного стола, С – гелевые валики, поддерживающие туловище

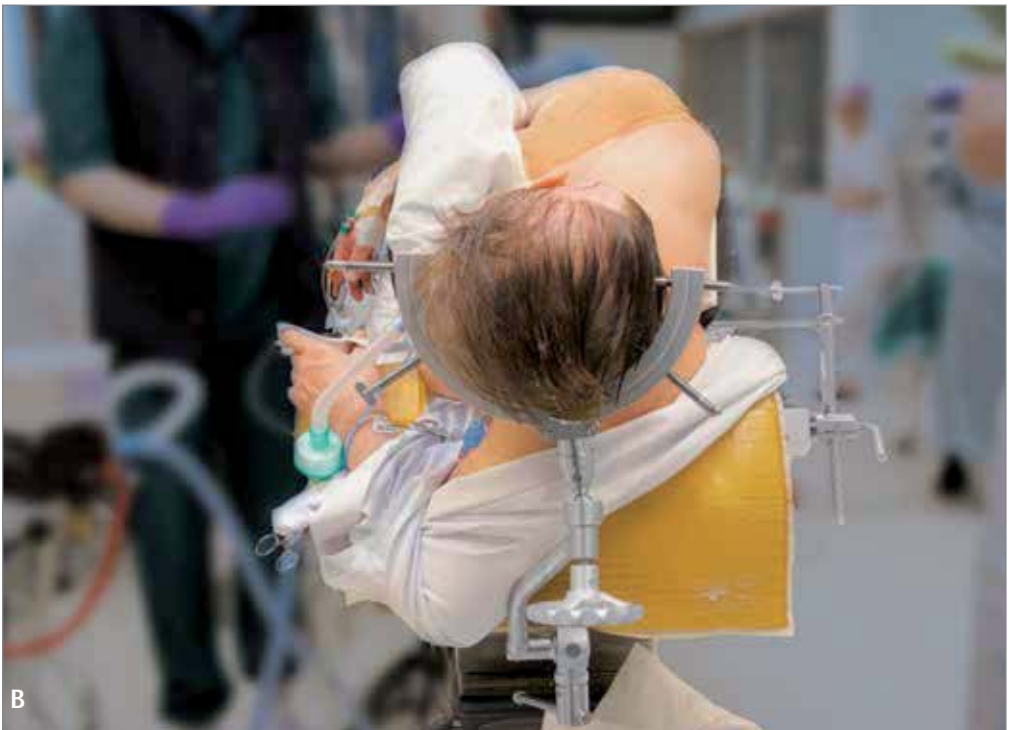
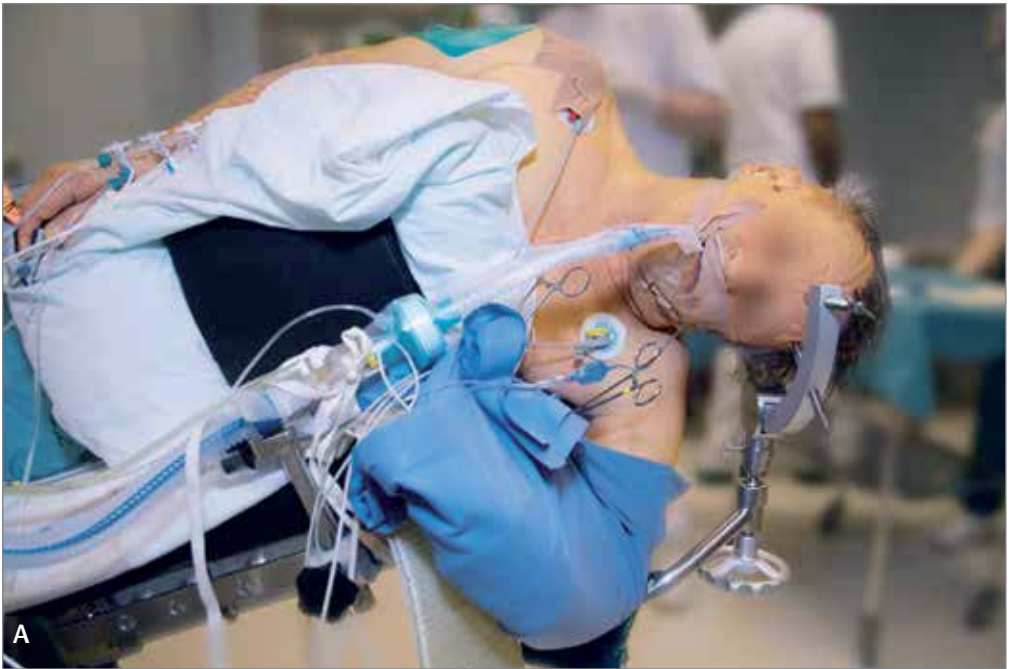
Рис. 3-8. Положение на боку. А — вид со стороны анестезиолога; доступ к дыхательным путям ничем не ограничен, В — вид головного конца операционного стола

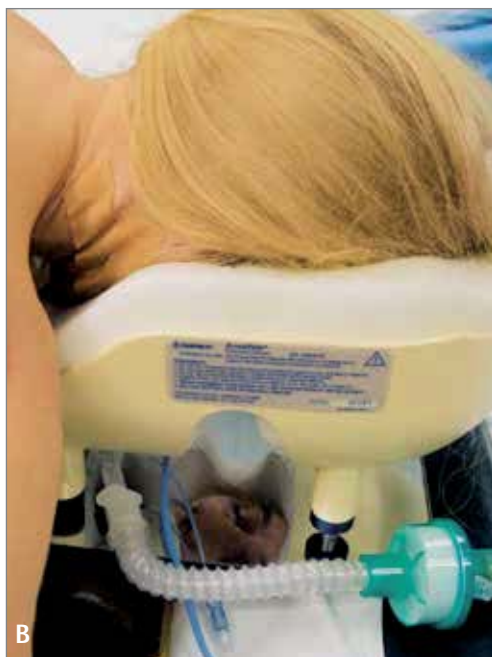
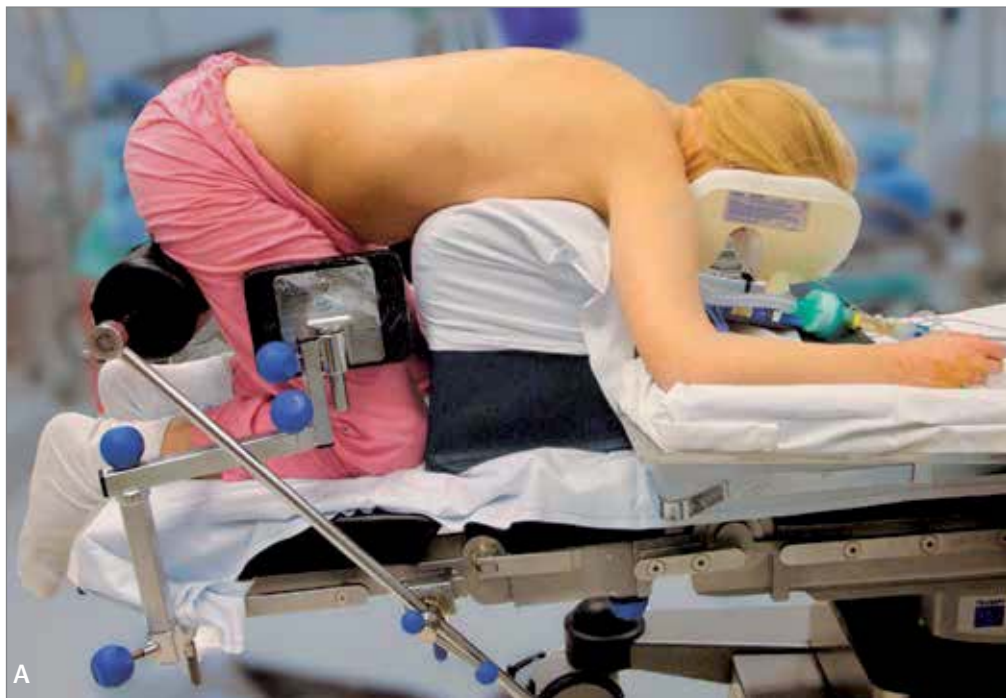
Рис. 3-9. Коленно-локтевое положение.
А – вид сбоку, В – лицевой суппорт с зеркалом

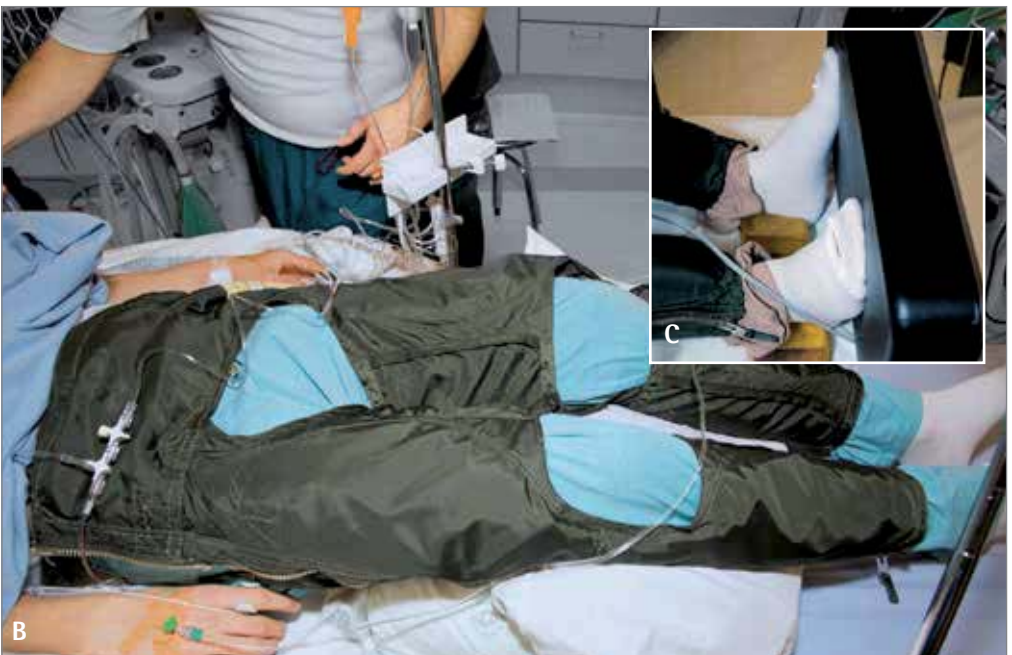
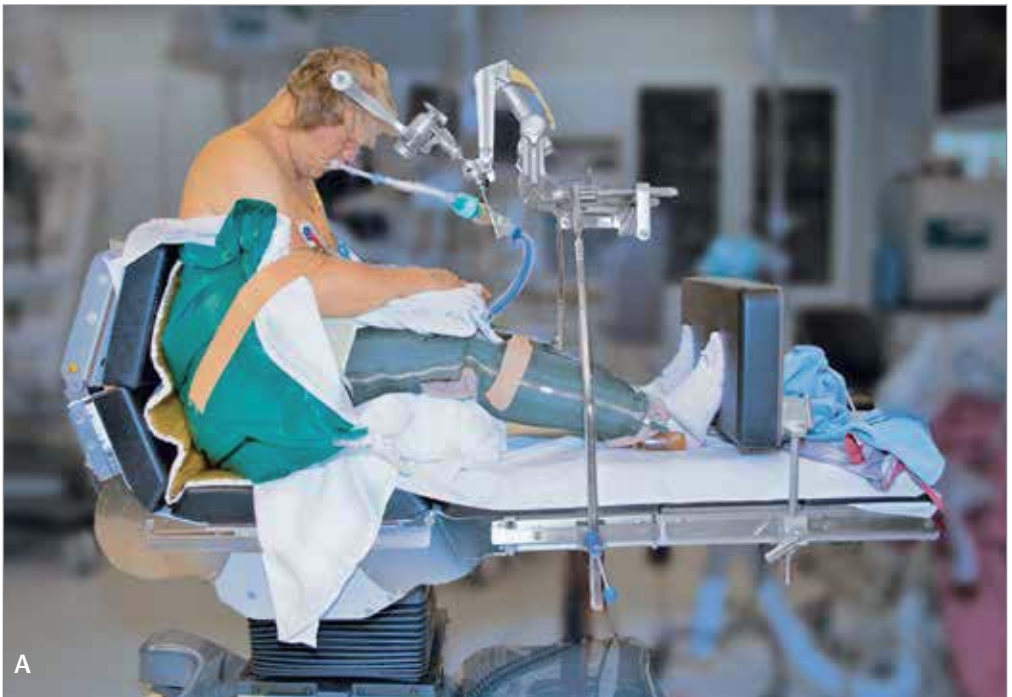
Рис. 3-10. А — положение сидя при инфратенториальном супрачереплярном и транжелудочковом (IV желудочек) доступе, В — брюки от противоперегрузочного костюма, С — подошвенный упор предотвращает смещение пациента при наклоне операционного стола вперед

Операции на грудном или поясничном отделе позвоночника проводятся или в положении на животе (рис. 3-7), или в коленно-локтевом положении (рис. 3-9А). Голова устанавливается в специальный головодержатель, где напротив лица имеется зеркало для контроля за глазами больного и эндотрахеальной трубкой во время анестезии (рис. 3-9В). Валики под туловище укладываются таким образом, чтобы не ограничивать движения грудной клетки и не сдавливать грудную полость. При укладке пациента на живот следует избегать компрессии лобной области и орбит (ишемия сетчатки и слепота!), а также компрессии подмышечной области, молочных желез, гребней подвздошных костей, паховой области, гениталий и коленных суставов.

3.7.3. Положение сидя

В клинике нейрохирургии в Хельсинки положение сидя используется с 30-х годов прошлого века при операциях на задней черепной ямке. С начала 60-х до конца 80-х годов все шванномы слухового нерва оперировались в положении сидя — сейчас эта патология удаляется в положении больного на боку. На рисунке 3-10 показано положение сидя при инфратенториальном супрацереллярном и медиальном доступе к IV желудочку.

Среди противопоказаний укладки больного в положение сидя нужно отметить тяжелую сердечную недостаточность, гипертоническую болезнь тяжелой степени, тенденцию к ортостатической гипотензии, возраст менее 6 мес и более 80 лет, вентрикулоатриальный шунт, открытое овальное окно перегородки сердца или гипертензию правого предсердия. Перед началом укладывания больного на ноги пациента надеваются брюки от противоперегрузочного костюма (применяемого обычно в военной авиации) для уменьшения венозного наполнения в нижних конечностях. В эти брюки подается сжатый воздух под давлением около 40 мм рт. ст. У детей с этими же целями

используются эластические бинды, наматываемые вокруг голеней и бедер. Внутривенное введение болюсов раствора Рингера или тетракрахмала (коллоидный раствор) производится по усмотрению ответственного анестезиолога. Скоба Мейфила закрепляется на голове пациента до непосредственной укладки.

Рекомендуемый уровень САД — 60 мм рт. ст. или выше (относительно отверстия Монро) и/или систолического артериального давления — 100 мм рт. ст. Для диагностики эмболии воздуха в венозную систему в область пятого межреберного промежутка устанавливается прекардиальный доплеровский датчик. Поддерживается нормовентиляция без ПДКВ (уровень $p\text{CO}_2$ равен 4,4–5,0 кПа) с добавлением 100% кислорода на вдохе. N_2O не подается. Анализ газов крови берется сразу после этапа индукции, а также, по необходимости, на этапе поддержания анестезии. При малейшем подозрении на воздушную эмболию венозной системы (характерный звук доплеровского датчика или резкое снижение $p\text{CO}_2$ на выдохе более чем на 0,3 кПа $\approx 0,3\%$) необходимо срочно информировать оперирующего хирурга. В некоторых случаях рекомендуется пережать яремные вены на шее, чтобы нейрохирургу было легче определить место венозного кровотечения, а, значит, и аспирации воздуха. В начале операции операционная полость тампонируется влажными салфетками, края краниотомии плотно промазываются костным воском, а затем кровоточащие открытые вены пережигаются биполярной коагуляцией. Мы не используем аспирацию воздуха из правого предсердия во время операции. Опускание головного конца операционного стола происходит только в случаях серьезного гемодинамического коллапса.

3.8. ПОСЛЕОПЕРАЦИОННОЕ ВЕДЕНИЕ В ОТДЕЛЕНИИ ИТАР

Одним из самых важных факторов благополучной транспортировки больных из операционной в отделение ИТАР является полное и своевременное информирование персонала ИТАР о ходе операции и наркоза. Нейрохирург обязан до выхода из операционной заполнить специальную форму с указанием неврологических дефицитов до операции, а также возможных проблем после вмешательства (к примеру, расширение зрачка после манипуляций в области глазодвигательного нерва, вероятность гемипареза). Это помогает избежать преждевременных направлений на контрольные исследования. Для адекватного выполнения необходимых рекомендаций их следует указывать максимально четко (поддержание низкого или высокого артериального давления, необходимость раннего контроля КТ и т.д.).

При гладком течении операции (неразорвавшиеся аневризмы, небольшие супратенториальные опухоли) минимальная длительность наблюдения в отделении ИТАР составляет 6 часов, хотя обычно пациенты наблюдаются до следующего утра. В более сложных случаях больные всегда остаются под наблюдением в ИТАР до следующего дня. Определение состояния по шкале Глазго, размер зрачков, их реакция на свет, а также проверка мышечной силы в конечностях осуществляются ежедневно.

Наблюдение за гемодинамическими показателями после операции крайне важно в работе палаты ИТАР. Послеоперационная гипертензия и нарушение свертываемости крови могут приводить к возникновению послеоперационных гематом. Поэтому после операции мы обычно поддерживаем уровень систолического артериального давления ниже 160 мм рт. ст. Из-за склонности больших менингиом и артериовенозных мальформаций вызывать кровоизлияния в послеоперационном периоде, пациенты находятся под наркозом в течение 3–4 часов или даже до следующего утра; при этом поддерживается относительно низкое артериальное давление. Только после КТ, КТ-ангиографии и/или ДСА решается вопрос о прекращении седации и пробуждении. Особое внимание уделяется предотвращению резких скачков давления в период между окончанием седации и экстубацией (табл. 3–6 и 3–7). В таблице 3–8 представлены основные аспекты, касающиеся ведения больных в отделении ИТАР при различных нейрохирургических ситуациях.

Антимиметические и анальгетические препараты, используемые в нейрохирургии, не должны оказывать седативного эффекта или вызывать коагуляционные нарушения. Для анальгезии мы используем оксикодон (опиоид, сильно напоминающий морфин по своей дозировке

Таблица 3–6. Гемодинамический контроль при экстубации в условиях нейроИТАР

- Инфузия клонидина 150 мкг/0,9% NaCl 100 мл 30 мин (или инфузия дексметомидина)
- Остановка седации (обычно инфузии пропофола)
- Лабеталол 10–20 мг и/или добавляя гидролазин 6,25 мг в/в по показаниям
- Экстубация, когда пациент выполняет простые команды

Таблица 3–7. Показания к послеоперационной седации и контролируемой вентиляции

- Кома или сниженный уровень сознания до операции
- Продолжительное временное клипирование
- Ожидаемая дисфункция или парез нижних черепных нервов
- Повышенная кровоточивость в операционном поле
- Большие АВМ: контроль АД
- Отек мозга

Таблица 3-8. Основные принципы работы нейроИТАР в Хельсинки

Супратенториальная хирургия (опухоли, неразорвавшиеся аневризмы)

- Раннее пробуждение и экстубация в операционной
- Систолическое АД ниже 160 мм рт. ст.
- В некоторых случаях (большие опухоли, сложные аневризмы): послеоперационная седация и четкий контроль гемодинамики (обычно систолическое АД 120–130 мм рт. ст. в течение 3–4 часов), контрольная КТ и отсроченная экстубация

Субтенториальная хирургия

Небольшие опухоли в «неопасных» зонах или микроваскулярная декомпрессия тройничного нерва

- Раннее пробуждение и экстубация в операционной
- Систолическое АД ниже 160 мм рт. ст.

Большие опухоли или опухоли в «критических» зонах (ствол мозга, вблизи IX–XI пар черепных нервов)

- Послеоперационная седация и пристальный контроль гемодинамики (обычно систолическое АД 120–130 мм рт. ст. в течение 2–4 часов), контрольная КТ и отсроченная экстубация
- Проверка глотательного рефлекса при экстубации — наложение трахеостомы при дисфункции IX–XI пар черепных нервов

АВМ

Небольшие АВМ

- Раннее пробуждение и экстубация в операционной, нормотензия (систолическое АД ниже 160 мм рт. ст.)

АВМ средних размеров или проблемы с гемостазом во время резекции

- Седация до контрольной КТ и КТ-ангиографии /ДСА
- Четкий контроль гемодинамики (обычно систолическое АД ниже 120–130 мм рт. ст.)

Большие АВМ

- Седация до контрольной КТ и КТ-ангиографии /ДСА
- Крайне жесткий контроль гемодинамики (систолическое АД на уровне 90–110 мм рт. ст.)
- Медленное пробуждение и экстубация (см. табл. 3-6)
- Уровень систолического АД повышается на 10 мм рт. ст. в день (верхняя граница 150 мм рт. ст.), антигипертензивная терапия в течение 1–2 недель послеоперационно
- Ограниченное введение жидкостей для снижения отека мозга

Разорвавшиеся аневризмы

- Раннее пробуждение и экстубация только при состоянии по шкале Ханта-Хесса 1–2 и без осложнений во время операции

Хант-Хесс 1–2, Фишер 1–2

- Систолическое АД выше 120 мм рт. ст.
- Нормоволемия, введение раствора Рингера 2500–3000 мл в день
- Нимодипин 60 мг × 6 перорально

Хант-Хесс 1-3, Фишер 3-4

- Систолическое АД выше 140 мм рт. ст.
- Нормоволемия, ЦВД 5–10 мм рт. ст., раствор Рингера 3000–4000 мл в день
- Нимодипин 60 мг × 6 перорально

Хант-Хесс 4–5, Фишер 3–4

- Систолическое АД выше 150–160 мм рт. ст.
- Легкая гиперволемия, ЦВД 6–12 мм рт. ст., раствор Рингера 3000–4000 мл в день + коллоидные растворы 500–1000 мл в день
- Нимодипин 60 мг × 6 перорально

Хирургия анастомозов

- Раннее пробуждение и экстубация в операционной, при продолжительности вмешательства не более 3–4 часов
- Нормотензия, систолическое АД 120–160 мм рт. ст.
- Вазоконстрикция не рекомендуется, введение жидкостей по усмотрению
- Применение дезагрегантов — ацетилсалициловая кислота (300 мг в/в или 100 мг перорально) в большинстве случаев

* ЦВД — центральное венозное давление, АД — артериальное давление, в/в — интравенозно

3.9. ОСОБЫЕ СИТУАЦИИ

и эффекту), обязательно вводимый в малых дозах (2–3 мг в/в) из-за риска депрессии дыхательного центра или чрезмерной седации. В обычном отделении оксикодон назначается либо в виде внутримышечной инъекции, либо в таблетках перорально. Парацетамол (ацетоминифен) также широко применяется (вначале в/в, затем перорально). Нестероидные противовоспалительные препараты (НСПВС) не применяются в течение первого дня после операции из-за их возможного влияния на агрегацию тромбоцитов. Изредка у пациентов, не страдающих кардиоваскулярными заболеваниями, применяется парекоксиб (COX-2 ингибитор) в дозе 40 мг в/в. При тошноте и рвоте вводятся антагонисты 5-HT₃-рецепторов (гранистерон 1 мг в/в) или небольшие дозы дроперидола (0,5 мг в/в).

Согласно нашим наблюдениям за 2009–2010 гг., болевые ощущения после супратенториальных краниотомий довольно незначительны (в среднем 2–3 по шкале боли от 0 до 10). Необходимость послеоперационной анальгезии может зависеть от характера патологии. Психологический спад, связанный с болезнью, и депрессия могут повлиять на потребность пациентов в дополнительной анальгезии. После комплексных вмешательств на позвоночнике мы практикуем контролируруемую анальгезию с применением оксикодона. Наш опыт показывает, что после краниотомий потребность в подобной методике анальгезии возникает крайне редко.

3.9.1. Временное клипирование при операции на аневризме

При временном клипировании в зависимости от длительности пережатия артерии требуется принять определенные меры для нейрорепротекции. Если предполагаемая окклюзия будет длиться менее 2 мин, то никакие дополнительные мероприятия не проводятся, однако, при более длительных окклюзиях мы рекомендуем к применению следующий алгоритм:

- а) вдыхаемая концентрация кислорода увеличивается до 100%.
- б) для уменьшения мозгового метаболизма и потребления кислорода вводятся барбитураты (тиопентал) в дозе 3–5 мг/кг в/в. Если требуется повторная окклюзия той же самой артерии, то вводим дополнительно большую дозу тиопентала перед наложением временной клипсы.
- в) при гипотензии применяется фенилэфрин в дозах 0,025–0,100 мг.
- г) если планируется длительная временная окклюзия (5–10 мин), то мы применяем дополнительные дозы фенилэфрина для подъема уровня артериального давления как минимум на 20% от базового с целью увеличения ретроградного тока крови дистальнее временной клипсы. Однако этот метод должен применяться с осторожностью, так как подъем давления приводит к повышенной кровоточивости в области операционного поля и затрудняет как наложение, так и удаление временной клипсы.

Длительное временное клипирование (5–10 мин) обуславливает необходимость послеоперационной респираторной поддержки и седации в условиях ИТАР.

3.9.2. Применение аденозина для кратковременной остановки сердца

В литературе опубликовано множество данных по использованию аденозина для остановки кровообращения во время нейрохирургических и кардиохирургических вмешательств. Механизм действия этого препарата заключается в его противоаритмических свойствах, проявляющихся во влиянии на синоатриальное проведение импульсов. В кардиологии наиболее частым показанием для применения аденозина является тахикардия. В нашей практике мы используем аденозин для кратковременной остановки сердца или глубокой гипотензии, когда возникают сложности с кровотоком при интраоперационном разрыве аневризмы или перед наложением клипсы на неразрывавшуюся аневризму со сложной анатомией. С целью остановки сердца вводится 0,4 мг/кг аденозина болюсно с последующим введением 5 мл физиологического раствора через локтевую вену. В этой дозировке аденозин приводит к остановке сердца, примерно равной 10 сек. Этот короткий период позволяет выявить место разрыва и наложить либо временную клипсу на питающую артерию, либо первичную клипсу на шейку сложной неразрывавшейся аневризмы. Обычно ритм сердца восстанавливается спонтанно без необходимости введения каких-либо препаратов. Если применение аденозина планируется до операции, то к груди пациента крепятся электроды дефибриллятора на случай необходимости кардиоверсии. В нашей практике до сих пор не было ни одного случая, при котором тахи- или брадиаритмии после применения аденозина потребовали бы срочной дефибрилляции или кардиостимуляции. Кроме того, более чем в 40 случаях использования аденозина во время операции не было ни одного серьезного осложнения (аритмия, полная остановка сердца или длительная глубокая гипотензия). Обычно кардиоваскулярный эффект аденозина исчезает менее чем за одну минуту, что позволяет вводить повторные болюсы, если того требует хирургическая ситуация.

3.9.3. Интраоперационный нейрофизиологический мониторинг

Выбор препаратов для анестезии зависит от вида нейрофизиологического мониторинга. Анестетики могут продлевать латентный период вызванных потенциалов, а также уменьшать их амплитуду в зависимости от дозы. У ингаляционных анестетиков это свойство более выражено по сравнению с вводимыми внутривенно. Важно отметить, что вне зависимости от выбранных комбинаций препаратов глубина анестезии должна поддерживаться на стабильном уровне. Отметим, что гипертермия подавляет вызванные потенциалы мозга, поэтому во время операции необходимо осуществлять контроль центральной температуры тела. Слуховые вызванные потенциалы ствола мозга являются довольно устойчивыми к анестезии, а во время вызванных потенциалов коры мозга лучше проводить внутривенную анестезию прополом и фентанилом (или ремифентанилом) (табл. 3–9). Достойной заменой как пропололу, так и ингаляционным анестетикам может служить дексмететомидин — агонист альфа-2-адренорецепторов. При регистрации моторных вызванных потенциалов или прямой стимуляции коры мозга миорелаксанты не применяются.

Анестетики имеют характерное влияние на ЭЭГ. Для проведения интраоперационной кортикографии во время хирургии эпилепсии анестезия поддерживается с помощью изофлюрана или пропофола, введение которых должно быть своевременно прекращено для проведения мониторингования. Использование изофлюрана в этих случаях предпочтительнее, так как пропофолу свойственна ингибция общей электрической активности мозга. В течение кортикографии анестезия обеспечивается дексмететомидином и ремифентанилом. В отдельных случаях для углубления анестезии может быть добавлен дроперидол.

3.9.4. Противосвертывающие препараты и тромбоэмболии

За редким исключением все пациенты, поступающие для нейрохирургического вмешательства в Хельсинки, прекращают прием противосвертывающих препаратов за пять дней до операции. Низкомолекулярный гепарин (эноксапарин) используется для переходной терапии как для предоперационной, так и послеоперационной профилактики тромбозов у пациентов группы риска. К ним относятся больные с механическим протезом митрального или трикуспидального клапана сердца, фибрилляцией предсердий с тромбоэмболиями в анамнезе, эпизодами тромбозов глубоких вен нижних конечностей, тромбофилией или стентами коронарных артерий сердца. В неотложных случаях эффект противосвертывающих препаратов или дезагрегантов купируется путем применения специфических антидотов или трансфузией свежезамороженной плазмы или тромбоцитарной массы.

Обычно нормализация МНО (менее 1,5) достигается в течение 4 дней после окончания приема варфарина. Введение концентрата протромбинованного комплекса обеспечивает немедленное купирование эффекта варфарина. Доза концентрата протромбинованного комплекса рассчитывается в зависимости от показаний МНО до и после введения препарата. Одновременно с ним также вводится витамин К в дозе 2–5 мг в/в или перорально. Важно отметить, что в некоторых случаях резонно повторить введение концентрата протромбинованного комплекса для избежания послеоперационных кровотечений, так как период полураспада фактора свертываемости VII составляет 4–6 часов.

Время действия ацетилсалициловой кислоты и клопидогреля на тромбоциты продолжается в течение 7 дней. Для нужд нейрохирургии обычно достаточно 2–4 дней паузы после прекращения приема этих препаратов. Очищение

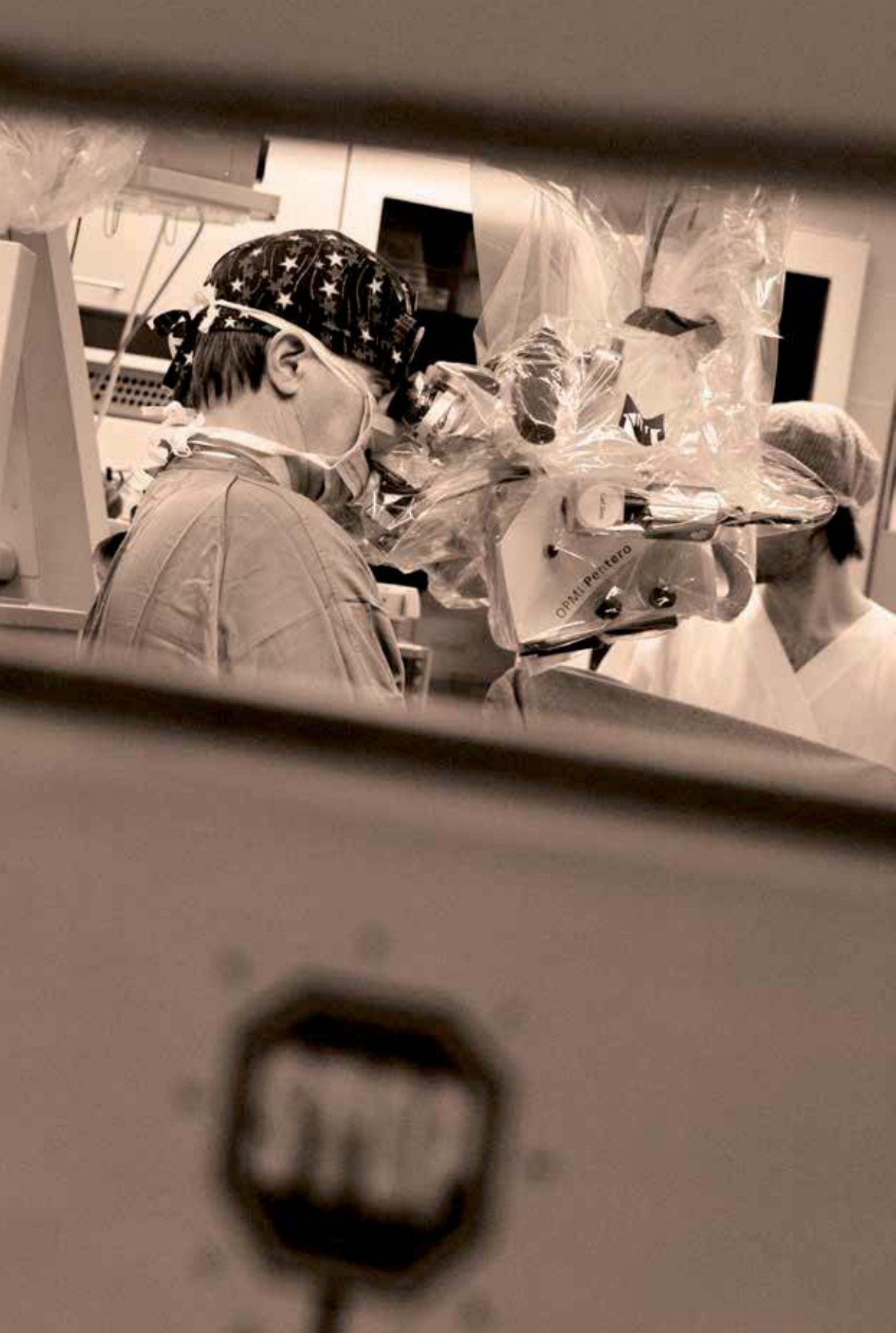плазмы от ацетилсалициловой кислоты и клопидогреля происходит в течение 1–2 дней, а продукция новых тромбоцитов составляет $50 \times 10^9/\text{л}$ в день, чего достаточно для нормального гемостаза во время нейрохирургического вмешательства. Не должны прекращать прием ацетилсалициловой кислоты пациенты с недавним коронарным стентированием, инфарктом миокарда, нестабильной стенокардией или микроанастомозами сосудов головного мозга. Если же ацетилсалициловая кислота используется в комбинации с клопидогрелем, прием последнего лучше прекратить за 5 дней до краниотомии.

При краниотомиях всем пациентам надеваются компрессионные чулки для профилактики венозных тромбоэмболий. Если пациент относится к группе риска и использует переходную терапию низкомолекулярным гепарином, после операции на область лодыжек и ступней устанавливается устройство артериовенозной пульсации. Если на контрольном КТ-снимке послеоперационной гематомы не выявляется, эти пациенты получают профилактически низкие дозы эноксапарина (20 мг 1–2 раза в день, подкожно) начиная со второго дня после операции.

Таблица 3–9. Особенности наркоза при нейрофизиологическом мониторинге

Тип измерения	Анестетики
АСВП	Пропофол + опиоиды (фентанил или ремифентанил)
ССВП	Пропофол + опиоиды (фентанил или ремифентанил) + дексмететомидин + миорелаксант
МВП	Те же, что и при ССВП, за исключением миорелаксантов
Кортикография	Опиоиды (фентанил или ремифентанил) + дексмететомидин

АСВП — акустические стволовые вызванные потенциалы, ССВП — соматосенсорные вызванные потенциалы, МВП — мышечные вызванные потенциалы



4. ПРИНЦИПЫ НЕЙРОХИРУРГИИ В ХЕЛЬСИНКИ

4.1. ОБЩИЕ ПОЛОЖЕНИЯ

Стиль работы хирурга — это отражение его характера. Если вы много путешествуете и видите, как работают разные нейрохирурги, вы не можете не отметить разницу в стилях микронейрохирургии. Стиль хирурга, его манеры формируются под влиянием учителей, области интересов (например, микроанастомозы, хирургия основания черепа) и, конечно, индивидуальных особенностей человека. Во время операции некоторые предпочитают сидеть, другие — стоять. Одни оперируют быстрее, другие — медленнее; одни делают паузы, другие — нет; одни включают музыку в операционной, другие предпочитают тишину; одни используют при диссекции пинцет для биполярной коагуляции, другие же предпочитают использование микродиссекторов. За всеми этими предпочтениями стоит определенный набор причин: особенности обучения, опыт, финансовые возможности как клиники, так и всего общества. Хороший или отличный результат операции оправдывает любые издержки. Не бывает однозначно правильного или ошибочного пути. Один делает так, другой — по-другому!

Что является действительно важным, так это то, как проходит операция и каков ее исход. В книге мы описали некоторые стороны и технические аспекты микронейрохирургии, практикуемой в Хельсинки. Наш стиль хирургии, ритм и результаты работы, команда клиники — то, на что приезжают посмотреть коллеги со всего мира, и они действительно многое видят в течение короткого времени. Быстрый ритм и отлаженная последовательность манипуляций во время операций значительно облегчает процесс наблюдения и обучения. Стажеры, редактирующие операционные видеозаписи, знают, насколько это сложно: вы-

резать из видео почти нечего, так как периоды бездействия практически отсутствуют.

Одним из ключевых факторов успешности нейрохирургии Хельсинки является предоперационное планирование. Каждое движение просчитывается заранее, во время операции практически отсутствуют моменты, когда хирург берет паузу для обдумывания последующих шагов. Фактически еще до входа в операционную хирург мысленно проводит всю операцию несколько раз, так что его действия на практике являются воплощением тщательно проработанного плана. Во время выполнения доступа не допускается никакой медлительности. Другим важным фактором успешности хирургии является четкость и однозначность движений и манипуляций: большие и занимающие много времени доступы заменяются на небольшие и безопасные, если и те, и другие приводят к одному и тому же результату. Каждый шаг вмешательства максимально упрощается. Это — хирургия под девизом «давай-давай»! Из-за большого наплыва пациентов мы попросту не можем позволить себе выполнение длительных и комплексных доступов, когда такие же результаты достигаются более простым и эффективным способом. Все операции делятся на несколько условных этапов, причем прежде, чем переходить к следующему, предыдущий должен быть полностью завершен. При таком подходе хирург готов к неожиданным ситуациям и полностью контролирует весь процесс. Основой философии микронейрохирургии Хельсинки является парадигма, сформулированная в нескольких словах: «проще, чище, быстрее, не изменяя анатомию».

4.2. ПРИНЦИПЫ МИКРОНЕЙРОХИРУРГИИ

После разработки микронейрохирургической техники профессором Ясаргилом в арсенал нейрохирурга вошло множество технических и инструментальных дополнений. Разработка и применение микротехники в нейрохирургии стали результатом длительной и упорной работы профессора Ясаргила в лаборатории профессора Донахью (Вермонт, США) между 1965 и 1966 годами. Возвратившись в Цюрих, профессор Ясаргил в течение 25 лет занимался дальнейшим развитием микрохирургии, ее улучшением и систематизацией.

Микронейрохирургию нельзя рассматривать как макронейрохирургию с использованием микроскопа. По сути она представляет собой комбинацию технологических достижений, включая микроскоп, микрохирургический инструментарий и микрохирургическую технику. Отработка практических навыков должна включать как лабораторные занятия, так и непосредственную работу в операционной: только путем постоянной тренировки можно достичь успеха в микрохирургии. Постоянный тренинг способствует улучшению сенсорного контроля за собственным телом, что чрезвычайно важно.

Большое увеличение, мощный источник света и стереоскопическое видение дают возможность нейрохирургу проводить деликатные манипуляции на центральной нервной системе бескровно и атравматично. Для достижения оптимального обзора всех анатомических структур требуется детальное знание микроанатомии данного региона, прецизионная препаровка и выполнение подходящего доступа. Исход каждой операции зависит от множества деталей, которые порой кажутся вполне тривиальными. Ниже мы подытоживаем наш многолетний опыт микронейрохирургии, в первую очередь касаясь технических аспектов.

4.3. ОСНАЩЕНИЕ ОПЕРАЦИОННОЙ

4.3.1. Оборудование

Расстановка оборудования в операционной должна быть максимально согласована со всей бригадой (рис. 4-1). Все участники операции должны иметь оптимальный доступ как к пациенту, так и к необходимому оборудованию. Должны учитываться два основных аспекта: во-первых, положение хирурга по отношению к операционному полю должно быть оптимальным для наилучшего обзора задействованных анатомических структур; во-вторых, у анестезиолога должен быть беспрепятственный доступ к дыхательным путям и внутривенным катетерам пациента. Кроме того, должны учитываться следующие нюансы:

- для свободных движений нейрохирурга должно быть достаточно места;
- передвижения микроскопа не должны быть ограничены;

- между нейрохирургом и операционной сестрой не должно быть никаких преград для беспрепятственного обмена инструментами (у хирургов-правшей большая часть инструментов подается справа);
- микроскоп должен быть доступен для ассистентов и техников;
- наличие достаточного пространства для анестезиологической бригады, а также беспрепятственное их общение с нейрохирургом, например, при изменении положения операционного стола.

В целом, дух солидарности, воплощенный во взаимоуважении между всеми участниками операции, является неотъемлемой частью нейрохирургического стиля Хельсинки — этим чувством единства и сильна наша команда.

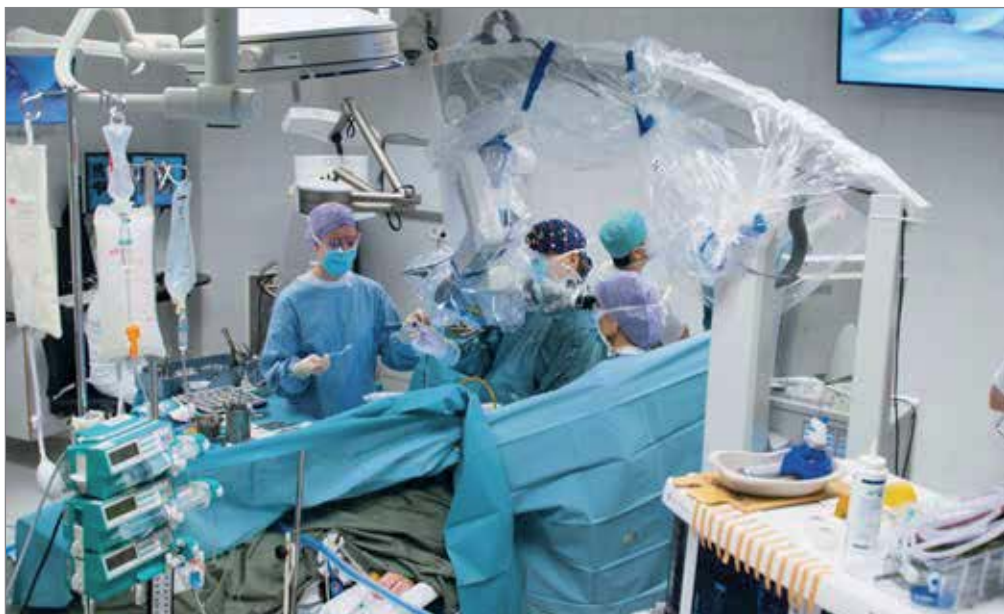

Рис. 4-1. Обстановка операционной (№ 1), где оперирует проф. Хернессиemi, больница Тёёлё

4.3.2. Мониторы

Как мы отмечали ранее, микронейрохирургия невозможна без командных усилий. Персонал операционной должен обладать полной информацией касательно хода операции и возможных непредвиденных ситуаций. Эта цель легко достижима при наличии современных микроскопов и высококачественных видеокамер. Трансляция операции на мониторы для анестезиологов, операционных медсестер и техников улучшает взаимодействие и усиливает командный дух. Крайне важен доступ операционной инструментальной медсестры к наблюдению за ходом операции, особенно в критические моменты. Это позволяет ей предугадывать последующие шаги хирурга. Именно по этой причине один из мониторов всегда устанавливается исключительно перед инструментальной медсестрой. Еще один монитор должен быть доступен анестезиологической бригаде. Кроме того, несколько мониторов могут быть установлены для ассистентов или стажеров. Видеозапись и фотосъемки непосредственно во время операции являются важным дополнением к процессу обучения молодых нейрохирургов, а также могут быть использованы в лекционных целях или для документирования происходящего. Такой подход входит в рамки концепции «обучения просмотром».

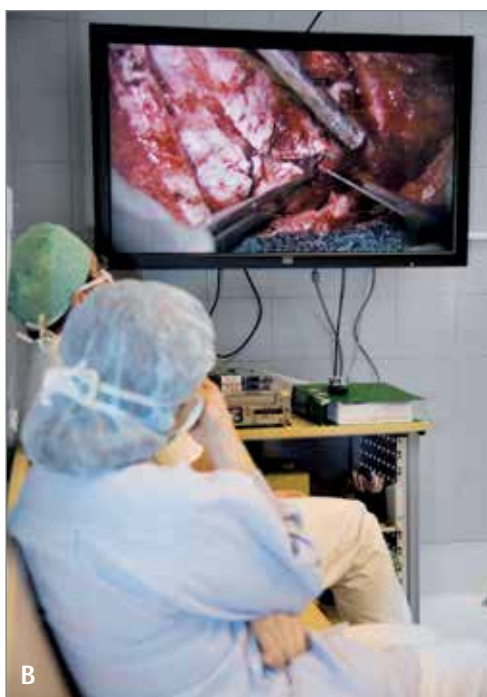
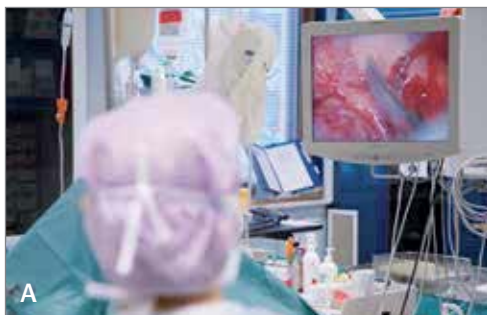
Рис. 4-2. Мониторы, позволяющие операционной бригаде наблюдать за происходящим в операционном поле, А — монитор для инструментальной медсестры, В — монитор для стажеров

4.4. УКЛАДЫВАНИЕ ПАЦИЕНТА И ФИКСАЦИЯ ГОЛОВЫ

4.4.1. Операционный стол

Операционный стол выбирается в соответствии с индивидуальными предпочтениями и финансовыми возможностями клиники. Он должен обеспечивать стабильное положение больного. Обязательно наличие быстро действующего и надежного механизма для изменения положения стола или движения его сегментов в соответствии с пожеланиями хирурга. В современных мобильных операционных столах имеется несколько сегментов, регулирующих независимо друг от друга с помощью пульта дистанционного управления. В нашей клинике за регулицию операционного стола во время хирургического вмешательства ответственна анестезистка. Плоские, плохо регулируемые столы для нужд современной микро-нейрохирургии не подходят.

4.4.2. Укладывание пациента

Укладывание пациента на операционном столе должно обеспечить комфорт и достаточное пространство для хирурга и инструментальной медсестры. Под этим мы подразумеваем следующее:

- при краниотомиях голова пациента должна быть поднята на 20 см над уровнем сердца. Это улучшает венозный отток и уменьшает кровоточивость во время операции;
- при наклоне головы пациента следует принять во внимание возможность смещения той или иной части мозга под действием силы тяжести, что увеличивает операционное окно и облегчает доступ;
- следует избегать чрезмерного сгибания и ротации шеи, приводящих к компрессии яремных вен и нарушению венозного оттока от головы;

- позиция головы должна устанавливаться так, чтобы угол атаки был наиболее комфортным для хирурга — чаще всего он направлен вниз и немного вперед;
- голова и тело пациента должны быть надежно зафиксированы, так как во время операции часто требуются изменения положения операционного стола;
- обязательна защита области глаз, носа, ушей, кожи, конечностей, поверхностных нервов и точек компрессии на теле и конечностях. Во время операции всегда следует смазывать конъюнктивальные оболочки глазной мазью с антибиотиком (внимание, аллергия!) и следить за тем, чтобы глаза оставались закрытыми в течение всей операции. Под точки компрессии на теле и конечностях должны подкладываться валики или подушки.

Обычными в нейрохирургической практике позициями больного на операционном столе являются положения на спине, на животе, полусидя, сидя и на боку («положение парковой скамьи»). Исходя из вышеперечисленных принципов, при установке позиции головы больного хирург должен принять во внимание влияние на мозг силы тяжести, а также направление угла атаки. После этого планируется укладка туловища больного. Конечно же, каждый случай индивидуален, поэтому мы рекомендуем производить укладку больных в соответствии с расположением патологии, принимая во внимание особенности конституции пациента и наличие сопутствующих заболеваний. Виды укладки пациента для наиболее важных доступов детально обсуждены в разделе 5.

4.4.3. Поза нейрохирурга и его движения

Нейрохирурги оперируют стоя или сидя. В нашей практике хирург чаще предпочитает стоять, что обеспечивает большую свободу движений и сокращает время на перемещение стула или операционного стола. Подобные нюансы в совокупности часто позволяют сократить время работы операционной на десятки минут, а иногда — на несколько часов. Хотя пациент и остается на своем месте, нейрохирург за счет использования ротового джойстика для фокусировки или перемещения операционного микроскопа в сторону или по вертикали виртуально изменяет положение больного. Для полного обзора операционного канала могут потребоваться изменения высоты стола, что должно выполняться быстро. Моментальные изменения фокусного расстояния микроскопа на 3–4 см достигаются снятием операционной обуви на высокой деревянной платформе. Может быть, оперировать сидя — удобнее, но это ограничивает мобильность. Исключением являются операции по наложению микроанастомозов, когда операционное поле небольшое, а угол атаки не изменяется на протяжении всей процедуры. Использование подлокотников при проведении операции стоя обеспечивает ту же стабильность рук, как и при положении в хирургическом кресле (рис. 4–3). Таким образом, основные преимущества операции стоя заключаются в следующем:

- большая свобода нейрохирурга для маневров, облегчение хирургического досту-



Рис. 4-4. Обувь на высокой платформе, которую можно быстро снять для моментальной подстройки фокуса микроскопа

па, особенно при использовании ротового джойстика микроскопа. Минирегуляция фокусного расстояния микроскопа может производиться снятием операционной обуви на высокой платформе (рис. 4-4);

- изменение позы хирурга происходит быстрее;
- простота для хирурга, удобство для ассистента;
- повышенный проприоцептивный контроль тела.

Самым большим недостатком положения стоя является быстрая утомляемость хирурга, особенно при недостаточно хорошей физической кондиции (рис. 4-5).

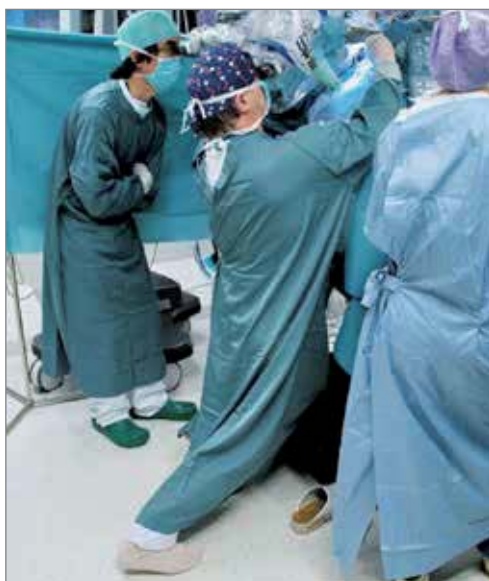

Рис. 4-5. Положение хирурга, обеспечивающее полную свободу движений, вплоть до акробатических поз!

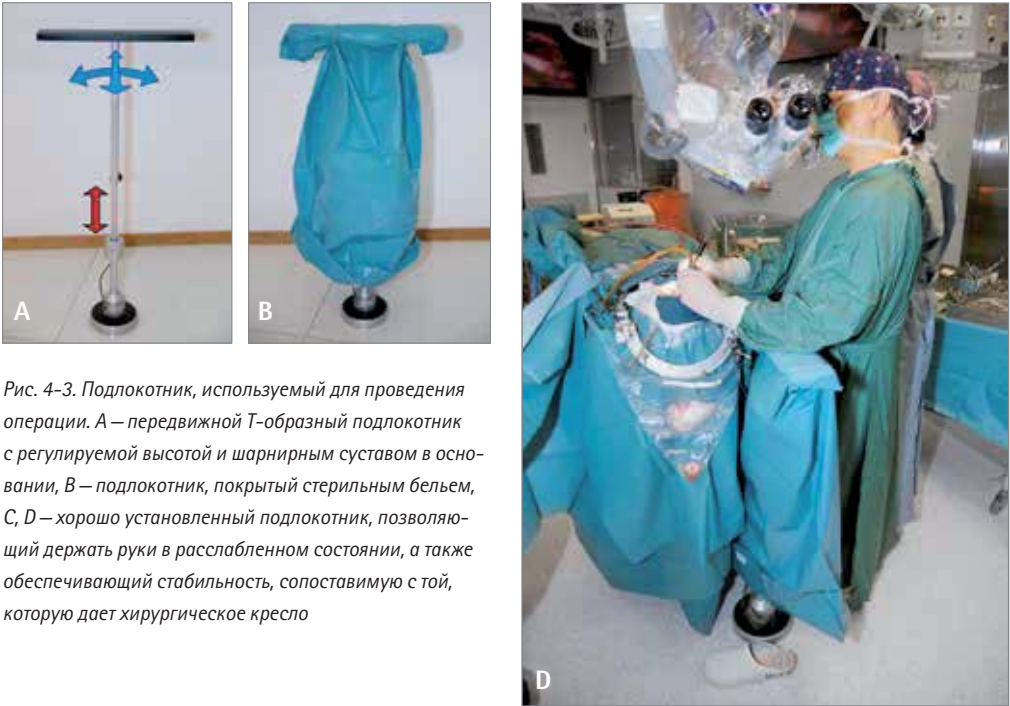
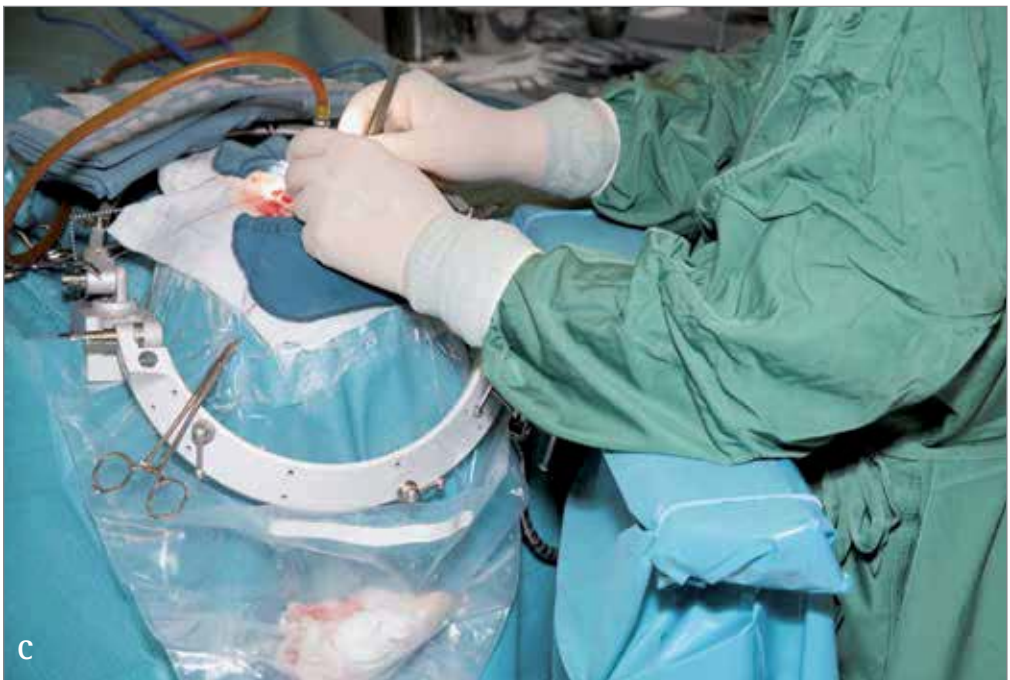
Рис. 4-3. Подлокотник, используемый для проведения операции. А — передвижной Т-образный подлокотник с регулируемой высотой и шарнирным суставом в основании, В — подлокотник, покрытый стерильным бельем, С, D — хорошо установленный подлокотник, позволяющий держать руки в расслабленном состоянии, а также обеспечивающий стабильность, сопоставимую с той, которую дает хирургическое кресло



4.4.4. Фиксация головы

Наш стиль подразумевает жесткую фиксацию черепа при всех операциях на голове, а также при задних или боковых доступах к шейному отделу позвоночника. После визита в Хельсинки профессора Сугиты в 1979 году мы пользуемся системой фиксации Сугиты. Она позволяет осуществлять мощную ретракцию кожи и мышц. Кроме того, она включает в себя крепежи для мозговых ретракторов.

Трехточечная система фиксации Мейфилда-Кееса, в которой есть один дополнительно вращающийся узел, является более подвижной. Мы используем ее при положении сидя и реже — при положении больного на боку, во время операции по методу Джанетта. В случае, когда требуется сильная ретракция кожно-мышечного лоскута или использование мозговых ретракторов, мы отдаем предпочтение системе фиксации Сугиты. Какие-либо инструменты или крепежи для ретракторов, фиксирующиеся прямо над областью краниотомии (например, к краю краниотомии), нами не применяются. Установка шипов рамы Сугиты, а также арка и противоарка не должны ограничивать свободу движений нейрохирурга, мешать манипуляциям инструментами или перемещению операционного микроскопа. Положение головы в фиксационной раме не должно влиять на артериовенозный ток по сосудам шеи. В нашей практике интубационная трубка надежно фиксируется несколькими пластырями; лента, обтянутая вокруг шеи, для этих целей нами никогда не применяется. При установке положения головы следует избегать крайних положений шейного отдела позвоночника, а также перекручивания или пережатия трахеи.

При височном, париетальном и латеральном окципитальном доступах компрессию яремных вен можно устранить укладкой больного на бок. После фиксации головы и туловища смена положения больного осуществляется за счет изменения положения сегментов операционного стола.

4.5. ОСНАЩЕНИЕ

В любом виде хирургии существуют свои специфические требования к оснащению. Ниже мы приводим список того оборудования, которое позволяет поддерживать наш стиль микрохирургии в Хельсинки.

4.5.1. Операционный микроскоп

Наиболее важной составной частью оснащения современной нейрохирургии является мобильный операционный микроскоп. Главными его ценностями являются большое увеличение, мощное освещение и стереоскопическое изображение. Наличие электронной системы регуляции позволяет быстро менять кратность увеличения. Операционный канал с помощью микроскопа может быть четко и стереоскопично виден на всю глубину, что позволяет оперировать без использования ретракторов через глубокие узкие щели. Структуры, недоступные для обзора под микроскопом, могут быть осмотрены зеркалами или эндоскопом. Наиболее широко применяются сбалансированные микроскопы, принцип работы которых был разработан профессором Ясаргилом. При использовании противовесного груза оптический блок становится практически невесомым, что существенно облегчает применение микроскопа во время операции.

Ротовой джойстик (рис. 4–6) позволяет производить движения в трех плоскостях: горизонтальной, вертикальной и сагиттальной. Это существенно облегчает микрорегуляцию фокусного расстояния. Ротовой джойстик помогает сэкономить до 30% времени операции, так как хирург избавлен от необходимости постоянно менять положение микроскопа руками, прерывая свои манипуляции. Обучение пользованию ротовым джойстиком требует определенного времени и поначалу может казаться трудным, однако, узнав все его преимущества, вы не сможете больше без него обходиться.

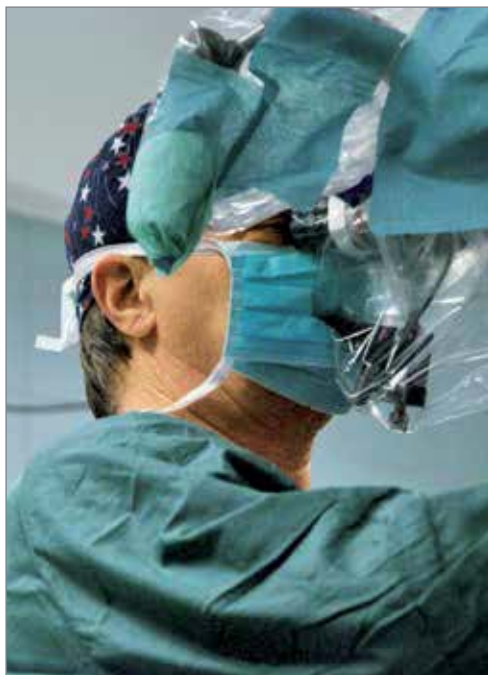

Рис. 4–6. Ротовой джойстик, позволяющий смещать сбалансированный микроскоп в 3-х направлениях, что дает возможность оперировать, не убирая рук из операционного поля

Проблема запотевания окуляров была решена с помощью простого устройства из изолированных электрических нагревающихся проводов, которое было привезено в Хельсинки профессором Ясаргилом. При работе с ротовым джойстиком мы рекомендуем надевать двойную маску. Ее использование препятствует быстрому пропитыванию слюной. Поначалу слюноотделение может быть довольно интенсивным и доставляет определенный дискомфорт. Как и при обучении игре на духовых инструментах, с течением времени продукция слюны значительно сокращается и потом перестает быть проблемой.

Мы рекомендуем использовать микроскоп от этапа вскрытия твердой мозговой оболочки до последнего кожного шва. При латеральной

супраорбитальной краниотомии (ЛСО), межполушарном доступе или ретросигмовидном доступе микроскоп используется после подшивания твердой мозговой оболочки к краю кости и во время всего интрадурального этапа операции. При более сложных доступах, таких как пресигмовидный или доступ к большому затылочному отверстию, микроскоп применяется уже на этапе краниотомии. В наши дни нейрохирург должен уметь обращаться с операционным микроскопом. Наиболее продуктивным методом обучения работе с микроскопом является ушивание операционной раны под увеличением. Регулярное использование микроскопа при ушивании раны позволяет развить координацию и согласованность в связке «рука-глаз»; выполнять деликатные движения под большим увеличением; регулировать фокусное расстояние или увеличение одной рукой «вслепую»; управлять ротовым джойстиком и контролировать стереоскопичность изображения.

*Приемы и советы от проф. Хернесниemi
Тренируйтесь с микроскопом в лаборатории и ушивайте раны. Учитесь работать с микроскопом так, как будто это часть вашего тела.*

Современные операционные микроскопы совместимы с системами навигации, а также позволяют проводить флуоресцентную интраоперационную видеоангиографию или резекцию глиальных опухолей с флуоресцентной ассистенцией. Использование дополнительных опций требует соответствующей подготовки персонала и определенных навыков. Нейрохирург, отдающий предпочтение определенному виду микроскопа, должен также быть знаком и с его возможными неполадками как в механическом, так и в электрическом звене. Профессор Хернесниemi сейчас предпочитает операционный микроскоп марки OPMI Pentero (Carl Zeiss AG, Оберкохен, Германия), оборудованный ротовым джойстиком, модулем для проведения интраоперационной видеоангиографии индоцианином зеленым (см 4.5.7.) и наружной HD камерой H3-M (Karl Storz GmbH & Co. KG, Тутлинген, Германия).

*Приемы и советы
Знайте все преимущества и недостатки своего микроскопа. Микроскоп должен периодически проходить техническую проверку — особенно важна своевременная замена ламп. Однажды лампа микроскопа перегорела прямо во время интраоперационного разрыва аневризмы!*

Записывающее устройство микроскопа необходимо для процесса обучения. При анализе видеозаписей операции появляется возможность определить, какие действия замедлили операцию, или же попросту выявить ошибки. В современных микроскопах камера входит в заводскую комплектацию. Как вариант, можно подсоединить к микроскопу компьютер с соответствующей программой для фиксации картинки или использовать любое другое цифровое записывающее устройство.

*Приемы и советы
Перед началом операции обязательно проверьте настройки своего микроскопа. Для того, чтобы адаптироваться к новой модели, необходимо провести не менее 50 операций.*

4.5.2. Подлокотник

Однажды профессор Ясаргиль ответил одному из любознательных студентов: «Если вы попросите меня подписать книжку, я положу руку на эту книжку для того, чтобы сделать красивую подпись. Я не буду писать на весу! Для микронейрохирурга лучше иметь какую-нибудь опору под руками». Есть два варианта: или стоя опирать руки на специальную подставку, или сидя опираться на подлокотники.

В роли подлокотников могут выступать разные предметы: край операционного стола при положении пациента сидя; край арки Сугиты. Обычно мы используем Т-образную подпорку с прямой платформой для локтей, оснащенную пружинным механизмом и шарнирным суставом в основании. Это позволяет хирургу регулировать ее высоту, а также угол наклона (рис. 4-3).

Приемы и советы

Только небольшое число хирургов способны хорошо оперировать без подлокотников. Профессор Пирлесс был одним из них. С опытом необходимость в подлокотниках уменьшается, в основном они помогают лишь психологически. Я понял это, когда делал выездные операции в операционных без подлокотников.

4.5.3. Биполярная и монополярная коагуляция

Биполярная и монополярная коагуляция является неотъемлемой частью любого хирургического вмешательства. При ее использовании необходимо достаточно хорошо ознакомиться со всеми настройками применяемого генератора. В Хельсинки мы используем биполярную систему Малиса (Codman, Raynham, MA, USA). Настройки этого аппарата составляют 50 по Малису для наружных покровов экстракраниально и 30—интракраниально. Для коагуляции небольших сосудов или коагулирования аневризм используется 20–25 по Малису. Удаление богато васкуляризованных опухолей производится коагуляцией на уровне 50 или более, вплоть до 70, что намного превышает мощность коагуляции при всех остальных внутрочерепных манипуляциях. Монополярная коагуляция хорошо подходит для отделения сухожилий мышц от кости и одновременно производит гемостаз. Особенно это удобно при доступах к задней черепной ямке и при задних или боковых доступах к шейному отделу позвоночника.

4.5.4. Высокоскоростная дрель

Высокоскоростная дрель со скоростью вращения фрезы до 100 000 оборотов в минуту является неотъемлемой частью любой современной нейрохирургической операционной. Такая дрель позволяет сделать краниотомию из одного фрезевого отверстия быстро и чисто. В нашей практике мы предпочитаем электрические дрели из-за их небольшого веса, простоты в обращении, большой скорости вращения, надежности и независимости от подачи сжатого воздуха. Опыт нашего госпиталя показал, что подача сжатого воздуха может быть довольно нестабильной. В прошлом пневматические дрели были более мощными, с высоким крутящим моментом, однако современные электрические дрели сравнялись с пневматическими по этим показателям. Стачивание кости высокоскоростной дрелью мы проводим под контролем операционного микроскопа. Движения фрезы должны быть точными и контролироваться ощущениями доминантной руки, зрением и четко регулироваться педалью. Тренировку навыков использования высокоскоростной дрели лучше всего проводить в анатомической лаборатории. Мы не советуем держать высокоскоростную дрель двумя руками, так как стачивание становится неуклюжим и приводит к большей нестабильности движений, чем можно было бы предположить. Трубочкой отсоса в левой руке нейрохирург может направлять фрезу; для стабилизации дрели правая рука должна опираться на край операционной раны. В области, где проводится работа высокоскоростной дрелью, не должно быть ватников или салфеток из-за риска их наматывания и повреждения окружающих структур.

В Хельсинки мы предпочитаем использовать электрическую дрель фирмы Страйкер (Strayker corp. Kalamazoo, MI, USA). Эти дрели более тяжелые, однако для нашего стиля работы это не помеха. Насадки дрели используются в зависимости от целей хирурга (рис. 4-7). Сначала устанавливается копьевидная фреза для наложения трепанационного отверстия, затем ее меняют на краниотом, оснащенный защитной ножкой. На следующем этапе защитную ножку снимают и оставляют резец краниотома для истончения костного мостика, после чего поднимают костный лоскут и надламывают кость. Этот же резец используется для просверливания отверстий по краям краниотомии для подшивания краев твердой мозговой оболочки. После этого краниотом заменяется на лепестковую режущую фрезу для стачивания участка кости в области основания черепа. Это происходит при латеральном супраорбитальном доступе. В последнюю очередь используется полирующая фреза с алмазным напылением с целью так называемой «горячей полировки». Смысл ее заключается в том, что при стачивании алмазной фрезой без ирригации происходит ее накаливание, что и вызывает гемостаз поверхности стачиваемой кости.

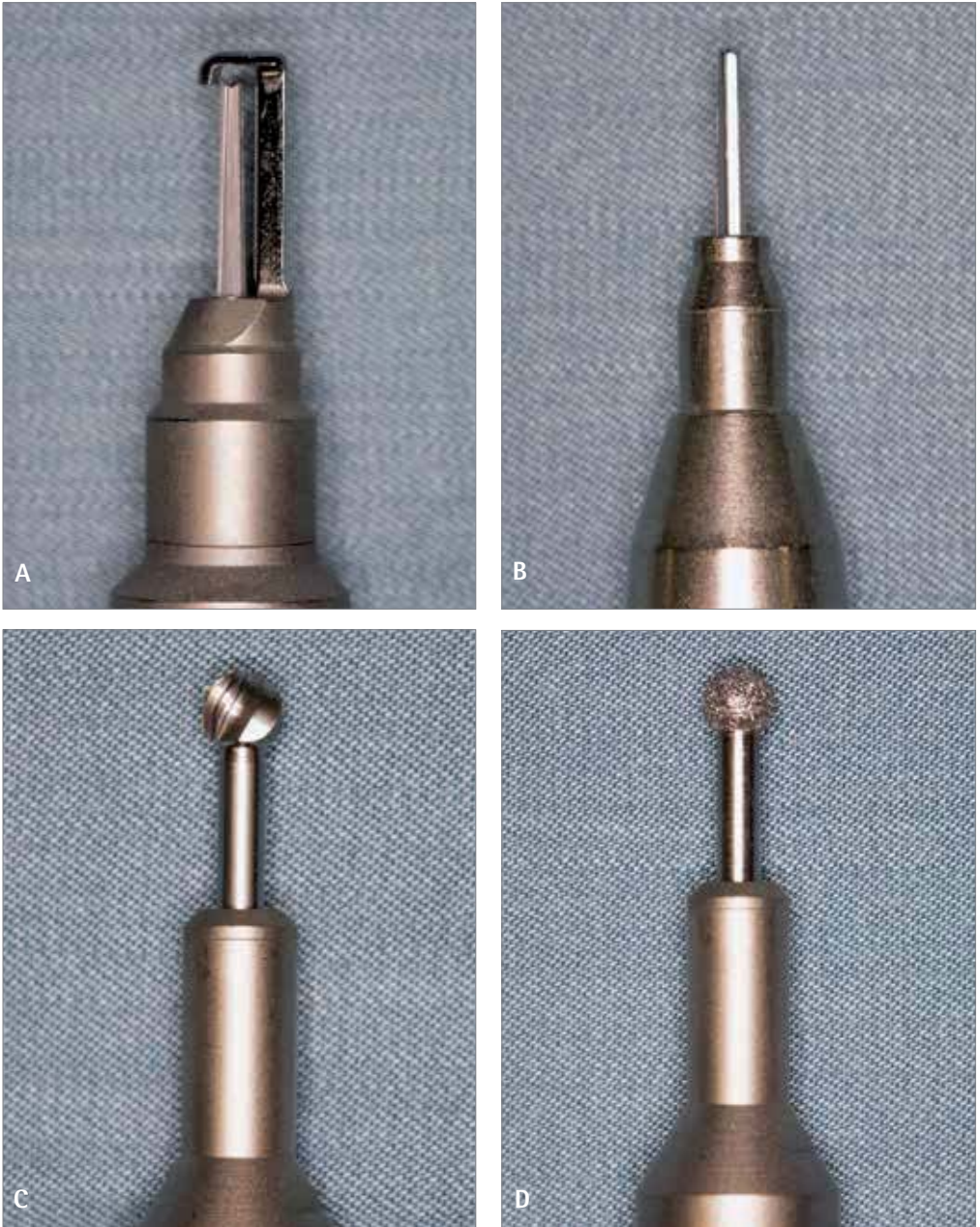


Рис. 4-7. Стандартные наконечники краниотома, применяемые в Хельсинки. А—резец краниотома с защитной ножкой, В—тот же резец без защиты можно применять для просверливания отверстий при подшивании ТМО и истончении кости в области основания черепа. С—лепестковая фреза диаметром 5,5 мм, D—фреза с алмазным напылением диаметром 5,5 мм

4.5.5. Ультразвуковой аспиратор

Ультразвуковой аспиратор выпускается в различных модификациях в зависимости от производителя. Мы используем аппарат фирмы Stryker Sonopet (Stryker Corp, Kalamazoo, MI, USA). В зависимости от осциллирующих головок, прибор может использоваться как для мягких (опухоли), так и для твердых (кости) тканей; целью является деликатное разрушение или удаление соответствующей структуры. Мягкую опухоль можно очень аккуратно удалить без повреждения прилежащих структур, как, например, при локализации в IV желудочке. Удобен аспиратор также при необходимости прецизионного стачивания участков основания черепа, когда следует избегать скачков или вибрации, типичных для фрезы высокоскоростной дрели, несущей риск намаывания окружающих структур. Таким образом, применение ультразвукового аспиратора удобно при работе вблизи функционально значимых структур мозга, например — при стачивании переднего или заднего наклоненного отростка. За счет возможности настройки силы иригации и отсоса удаление кости на основании черепа можно проводить безопаснее и проще; однако, как и в случае с высокоскоростной дрелью, перед использованием на практике ультразвукового аспиратора следует потренироваться в анатомической лаборатории.

4.5.6. Фибриновый клей

Клей на основе тканевого фибрина нашел широкое использование в таких хирургических дисциплинах как нейрохирургия, кардиохирургия, оториноларингология, общая хирургия и даже ортопедия. Профессор Хернесниemi начал использовать клей с начала 80-х годов. По сути, при нанесении на ткань фибриновый клей стимулирует физиологический процесс заживления раны. Также он обладает гемостатическими свойствами. Клей можно использовать как герметик при закрытии дефектов в твердой мозговой оболочке параллельно с использованием суржиселя, кусочка мышцы или другого материала; при этом поверхность, на которую наносится клей, должна быть по возможности сухой, а в дефекте ТМО не должно быть высокого градиента давления. По консистенции фибриновый клей — вязкая, гелеобразная жидкость, которая при нанесении на ткань покрывает ее единым слоем. Клей состоит из концентрированного раствора апротинина фибриногена (по отношению к плазме концентрация фибриногена в 30 раз больше: 75–115 мг/мл против 2–4 мг/мл в плазме); также содержит фактор свертывания VII, тромбин и хлорид кальция. Фактор VII необходим для полимеризации фибрина. Мы используем тканевой клей фирмы Tisseel (Baxter, Deerfield, IL, USA).

Фибриновый клей в Хельсинки поставляется в упаковках, готовых к немедленному применению. Обычно клей хранится в холоде (–10 °С). Его стоимость составляет около 100 евро за двухмиллилитровую упаковку. В качестве альтернативы производители выпускают также упаковки по 5 мл, но подготовка такого клея занимает около 20 мин. Такая длительная подготовка может препятствовать его использованию, поэтому мы предпочитаем хотя и более дорогие, но сразу применимые формы. Фибриновый клей используется в Хельсинки в следующих ситуациях:

- для нанесения в эпидуральное пространство под край краниотомии с целью пред-

отвращения подтекания крови во время операции;

- при кровотечении из кости;
- для герметизации воздушных ячеек сосцевидного отростка;
- для герметизации дефектов твердой мозговой оболочки позвоночного канала и черепа;
- для приклеивания кусочков мышцы или жира к дефектам тканей или сосудов;
- при хирургии кавернозного синуса;
- при кровотечениях из основания черепа;
- для закрытия каротико-кавернозной фистулы;
- для интраоперационной эмболизации сосудов опухолей или артериовенозной мальформации путем прямого введения;
- для остановки кровотечения из венозных лакун твердой мозговой оболочки.

Остановка кровотечения из кавернозного синуса или области намета мозжечка происходит путем введения небольших порций клея прямо в интрадуральные венозные лакуны. При этом не происходит венозного тромбоза на протяжении. Экономическая целесообразность использования фибринового клея подтверждается эффективностью контроля кровотечения при вмешательствах на кавернозном синусе с использованием транскавернозных доступов или эпидуральных доступах к патологическим образованиям основания черепа. Цена на затраченный клей оказывается намного меньшей, чем цена операционного времени и необходимых инфузий продуктов крови при плохо управляемых массивных кровотечениях.

4.5.7. Ангиография индоцианином зеленым

Микроскоп с интегрированной системой флуоресцентной интраоперационной видеоангиографии индоцианином зеленым (ИЦЗ) используется в Хельсинки с 2005 года. Эта методика позволяет оценивать кровоток как по артериям, так и по венам под увеличением микроскопа (рис. 4–8). Для проведения ангиографии ИЦЗ вводится анестезиологом в дозе 0,2–0,5 мг/кг в/в. После этого микроскоп переключается в режим иллюминации околоинфракрасным светом, и на монитор транслируется динамическая ангиография. Кроме того, видео ангиографии записывается автоматически в память микроскопа. В зоне интереса можно различить артериальную, капиллярную и венозную фазы кровотока.

Многим применение ангиографии ИЦЗ представляется абсолютной необходимостью современной васкулярной нейрохирургии. В хирургии аневризм она позволяет убедиться в тотальном выключении аневризмы, а также визуализировать несущую артерию, ее крупные ветви и мелкие перфорантные сосуды. Технология ангиографии ИЦЗ проста, практична и может применяться повторно. Например, если требуется переустановка клипсы для полного выключения аневризмы из кровотока или восстановление кровотока в пережатом

сосуде, ангиография ИЦЗ незаменима для контроля ситуации и может быть выполнена незамедлительно.

Как и любая технология, ангиография ИЦЗ имеет определенные недостатки. Так, следует с осторожностью интерпретировать остаточный кровоток в заклипированной аневризме с толстыми стенками — они могут препятствовать идентификации контрастного вещества, а при пункции аневризмы нейрохирург может столкнуться с крайне неприятной ситуацией, так как аневризма все еще заполняется после клипирования. Кроме аневризм, ангиография ИЦЗ может использоваться при интраоперационном анализе кровотока артериовенозных мальформаций, а также при таких васкулярных заболеваниях, как гемангиобластомы или даже каверномы.

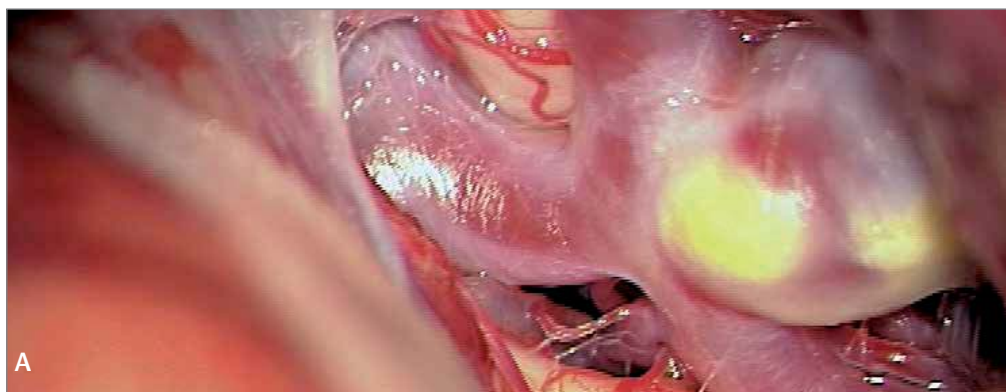
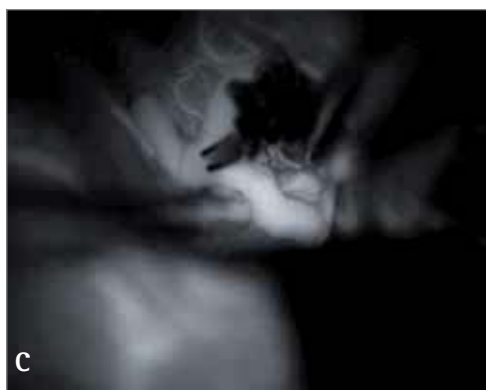
Рис. 4–8. Аневризма развилки СМА слева, видимая в обычном световом спектре микроскопа (А),

4.5.8. Микрохирургический доплер и потокометр

Допплеровское исследование позволяет качественно оценить кровоток в сосудах мозга или аневризмах. Оно проводится тонким зондом с датчиком на конце, прикладываемым непосредственно к сосуду или аневризме. Кровоток подтверждается возникновением характерного пульсирующего шума, слышимого из динамика аппарата. Исчезновение такого шума может указывать на окклюзию сосуда, однако может быть вызвано и неправильной установкой зонда по отношению к сосуду (недостаточно плотное соприкосновение или неправильный угол наклона). С другой стороны, наличие шума не всегда обозначает нормальный кровоток и может быть вызвано пульсацией стенки артерии и при отсутствии кровотока. Сейчас существуют более продвинутые устройства для оценки тока крови. Мы предпочитаем использовать их на операциях по наложению микроанастомозов. Они дают объективную информацию относительно показателей тока крови, включая объемные и временные характеристики. Недостатком этих устройств является сложность интерпретации, завися-

щей во многом от навыков оперирующего хирурга. Несмотря на недостатки, как микро-доплеры, так и потокометры являются важной составляющей арсенала сосудистого нейрохирурга.



В — та же аневризма, видимая при ИЦЗ, С — та же аневризма после клипирования

4.5.9. Нейронавигатор

Нейронавигатор используется все шире и шире в нейрохирургической практике, однако он не снимает с хирурга обязанности внимательно анализировать предоперационные снимки и отмечать важные анатомические ориентиры (ушные раковины, венечный и лямбдовидный швы, ионион, латеральную борозду, центральную борозду с омега-зоной, место слияния верхнего сагиттального и поперечных синусов и т. д.). Из-за высокой цены для некоторых клиник нейронавигаторы недоступны. Однако, образно выражаясь, хорошее знание нейроанатомии ценнее навигатора. Учитывая расстояния до анатомических ориентиров и патологических образований, можно с большой точностью определить место наложения краниотомии и правильного доступа. Во многих случаях, особенно в хирургии аневризм или экстрапаренхимальных опухолей, доступы настолько сильно привязаны к анатомическим ориентирам,

что нейронавигация бесполезна. Хотя существует и определенный круг заболеваний, при которых использование нейронавигатора необходимо. К ним относятся мелкие, субкортикальные каверномы или глубокие артериовенозные мальформации. Более того, навигатор может существенно облегчить поиск дистальных аневризм среднемозговой и перикаллезной артерии. При мелких парасагиттальных, конвексительных и фалькс-менингиомах нейронавигатор позволяет уменьшить размер краниотомии. Основной проблемой при использовании нейронавигации является смещение структур мозга после открытия твердой мозговой оболочки и высвобождения ликвора. Поэтому мы не советуем слепо доверять нейронавигационной системе. Как альтернативу можно использовать стереотаксическую рамку, однако это сопряжено с большими техническими трудностями и сложностью установки.

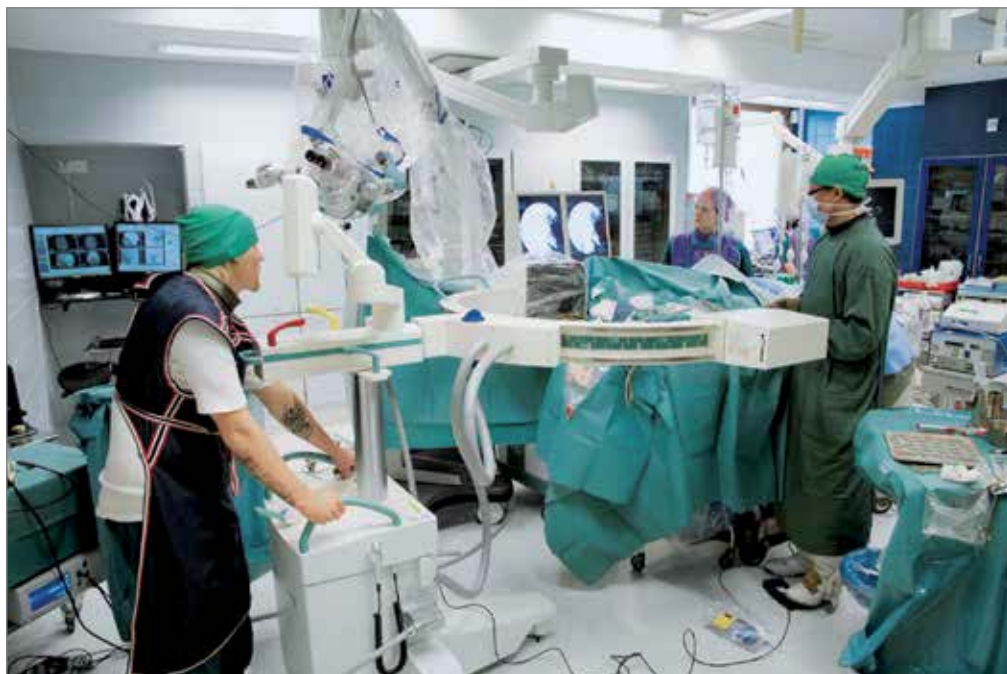

Рис. 4-9. Оборудование для проведения ДСА. Процедура выполняется доктором Рикку Кивисаари

4.5.10. Интраоперационная ДСА

Внедрение интраоперационной видеоангиографии ИЦЗ существенно снизило частоту проведения ДСА во время операции. Однако при ряде ситуаций ДСА по-прежнему остается актуальной. К ним относятся анатомически сложные, кальцифицированные, большие или гигантские аневризмы, операции по наложению анастомозов, операции по удалению артериовенозных мальформаций или дуральных артериовенозных фистул. Для проведения ДСА операционная должна быть оснащена полудугой электронно-оптического преобразователя (ЭОП) с возможностью ангиографии (рис. 4–9). В современных ЭОП функция проведения ангиографии входит в заводскую комплектацию. Самым важным моментом в проведении интраоперационной ДСА является слаженность работы нейрорадиолога, техника, манипулирующего ЭОП, и анестезистки, изменяющей положение стола. Выполнение ДСА в стандартных проекциях в условиях операционной затруднительно из-за радиоконтрастности операционного стола, системы фиксации головы и различных проводов. Фактически хирург и радиолог вынуждены доверяться снимкам, сделанным в одной или двух субоптимальных проекциях. Адекватное толкование таких снимков требует от нейрорадиолога большого опыта, особенно в условиях ограниченного времени в операционной. С другой стороны, полученная информация крайне важна для принятия решения о продолжении или окончании операции. Катетеризация для ДСА может быть проведена и до операции в условиях рентгенологического отделения, хотя на это потребуются дополнительное время. При такой ситуации артериальный катетер, подключенный к ирригационной помпе, оставляется на все время проведения операции. Этот подход применяется нами, когда заранее известно о необходимости проведения интраоперационной ДСА. Катетер оставляют в просвете сонных, а не позвоночных артерий из-за меньшего риска тромбозов и повреждения внутрен-

ней стенки. Другой вариант проведения интраоперационной ДСА состоит в катетеризации артерии на операционном столе, что сложнее технически, особенно если пациент лежит на боку. Для улучшения интерпретации снимков мы апробировали рентгенпрозрачную систему фиксации головы на основе углеволокна, однако, кроме недостатков, связанных с высокой стоимостью, обнаружилось, что при ежедневном использовании она легко ломается и быстро выходит из строя.

Приемы и советы

Опыт может заменить систему навигации, но даже самые лучшие нейрохирурги время от времени ошибаются! Используйте навигатор в функционально значимых зонах, особенно в подкорковых областях.

Приемы и советы

Интраоперационная ДСА должна проводиться при всех сложных аневризмах и больших артериовенозных мальформациях. Применение временной баллонной окклюзии внутренней сонной артерии, с применением аспирации крови или без нее, спасло многие жизни пациентов с большими аневризмами ВСА.

4.6. МИКРОИНСТРУМЕНТЫ

Микроинструменты можно подразделить на две большие группы: одностержневые, к которым относятся отсос и микродиссекторы, и двухстержневые — биполярные пинцеты, микроножницы или клипсонакладыватели. Микроинструменты удерживаются в руке таким же хватом, как и карандаш, располагаясь между дистальной фалангой большого пальца и остальными пальцами. Именно дистальные фаланги обеспечивают деликатные движения как малой, так и большой амплитуды. Во время операции микроинструменты следует держать так, чтобы это было удобно, а для стабильности кистей применяется Т-образный подлокотник. Для улучшения стабильности пальцы следует упереть локтевой стороной на арку Сугиты или край краниотомии. С учетом такого положения рук должен подбираться и комплект микроинструментов, особенно двухстержневых — короткие, средние, длинные и экстрадлинные. Для уменьшения тремора следует выбирать наиболее короткие версии инструментов, подходящие для конкретной ситуации. Рабочие части инструментов должны постоянно находиться в поле зрения хирурга — часто при работе с операционным микроскопом резиденты и начинающие нейрохирурги сталкиваются с ситуацией, когда руки загораживают операционный канал и сами инструменты выпадают из поля зрения.

Приемы и советы

Используйте только подходящие микроинструменты, желательны самые короткие — для улучшения контроля и уменьшения тремора.

Приемы и советы

Когда вы просите какой-либо инструмент у операционной медсестры, держите руки и пальцы в определенном положении — это поможет ей предугадать следующий шаг операции и подавать инструменты одним и тем же способом.

Разработано большое число различных упадок микроинструментов, включая укладки Ясаргиля, Ротона, Пернецки; все они отличаются высоким качеством и отвечают современным требованиям. При выборе инструмента мы не советуем вам руководствоваться коммерческими интересами в ущерб комфортности. В хельсинкском стиле микрохирургии насчитывается 11 основных инструментов, используемых в большинстве нейрохирургических операций (рис. 4-10). В них входят биполярные пинцеты (длинные и короткие, остро- или тупоконечные), микродиссектор, прямые микроножницы, тупая прямая игла для гидропрепаровки, три трубки отсоса (длинная, средняя и короткая), оснащенные тремя регуляционными отверстиями для изменения силы аспирации путем прижатия большим пальцем (в прошлом в заводских отсосах было только одно отверстие, поэтому два дополнительных мы делали сами). При уменьшении числа инструментов в стандартном наборе вплоть до крайне необходимого время операции может значительно сократиться. При использовании больших наборов время тратится на: а) мысленный выбор инструмента, б) обращение к медсестре, в) поиск необходимого инструмента среди множества ему подобных, г) укладывание инструмента в руку хирурга, д) перемещение руки с инструментом в операционное поле. Такой процесс может повторяться в течение операции сотни раз, поэтому было бы разумным максимально его упростить. Специфические инструменты, тем не менее, должны находиться под рукой, чтобы использоваться при необходимости.

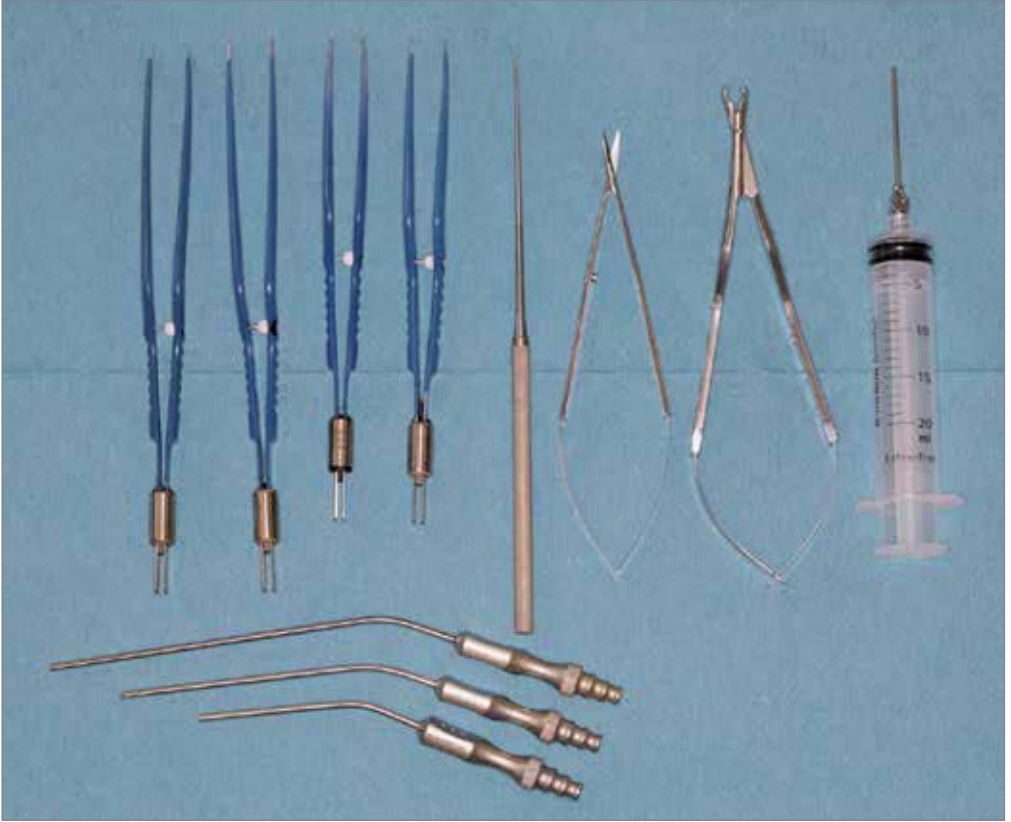


Рис. 4-10. Набор из основных 11 инструментов. 4 биполярных пинцета (длинный и короткий, остроконечный и тупоконечный), микродиссектор, прямые микроножницы, клипсонакладыватель, прямая тупоконечная игла для гидропрепаровки, три трубки аспиратора (длинная, средняя и короткая)

4.7 ОСОБЕННОСТИ ПОДГОТОВКИ И ОБКЛАДЫВАНИЕ ОПЕРАЦИОННОГО ПОЛЯ

Этот процесс проходит рутинно и в одинаковой последовательности, без каких-либо импровизаций. В Хельсинки мы руководствуемся следующим принципом: «до тех пор, пока ты не нашел ничего лучшего, иди старым, проверенным путем». Найдите свой метод и зафиксируйтесь на нем. Персонал операционной оценивает по достоинству наше постоянство. У находящихся рядом с нами коллег отсутствие постоянства может вызвать психологический дискомфорт и даже страх. Постоянство идет бок о бок с системным подходом к вещам. Его не надо путать с понятием «традиции» или «обычая». Постоянство должно быть основано на логике, резонности и опыте. При таком подходе окружающие знают, что вам надо подать, как помочь и чего от вас ожидать. Это касается не только подачи инструментов — понимание того, как вы думаете, говорите и ведете себя, позволяет им понять вас намного лучше.

Приемы и советы

Будьте последовательны во время операции! Излишняя креативность может замедлить процесс.

Хорошо иллюстрирует пример последовательности то, как профессор Хернесниemi укладывает пациента, обкладывает операционное поле и проводит краниотомию — всегда в одном и том же предсказуемом стиле. Основными этапами этого процесса являются:

- При входе в операционную он всегда проверяет оптику микроскопа, балансировку и ротовой джойстик.
- До этого и сразу же после проверки микроскопа он просматривает снимки пациента, не в последнюю очередь и для того, чтобы не спутать сторону патологии. Это важно для всех участников процесса: хирурга, операционной сестры, ассистентов, а также для правильного расположения микроскопа.
- Когда операция проводится в положении пациента на спине, под плечи больного подкладывается валик и голова приподнимается над уровнем сердца. Более подробно аспекты укладывания пациентов обсуждаются в разделе 5.
- Голова фиксируется четырехточечной системой фиксации Сугиты. После этого все соединения фиксационной системы ослабляются для финального позиционирования головы в соответствии с оперативным доступом, углом атаки и местом расположения патологии. Только после этого все узлы системы окончательно затягиваются.
- Волосы в области разреза сбриваются электрической бритвой.
- Область разреза подбривается более тонкой одноразовой бритвой и обрабатывается жидким мылом («mäntysuopa» — мыло на основе сосновой смолы, традиционно используемое в Финляндии). Оно наносится с целью очистки операционного поля от сбритых волос.
- После этого профессор Хернесниemi покидает операционную, чтобы смыть остатки мыла с рук, и возвращается для непосредственной стерильной обработки операционного поля салфетками, смоченными в 80% спирте. Область тщательно обрабатывается и очищается.
- Намеченное место разреза обозначают стерильным маркером.
- Область разреза инфильтрируется 20 мл раствора, состоящего из комбинации 0,75% ропивакаина и 1% лидокаина с адреналином в концентрации 1 к 100 000.

- После этого место разреза обкладывается большими сухими салфетками и вся эта область накрывается пленкой Opsite. Пленка также приклеивается к шипам фиксационной системы, чтобы избежать соскальзывания. После этого профессор Хернесниemi всегда вытирает пол под головой пациента. Эта традиция началась после одного случая, когда он поскользнулся на влажном полу при проведении стереотаксической процедуры в начале карьеры, в 70-х годах. Дальнейшую стерильную обкладку продолжает операционная сестра.

Приемы и советы

Во время укладывания больного и подготовки операционного поля нейрохирург мысленно проходит через все этапы операции. Соблюдение рутинной последовательности процесса помогает сфокусироваться и успокоиться. Несколько добрых слов медсестре и другим участникам операции разряжают атмосферу и подготавливают к операции.

4.8. ОСНОВНЫЕ ПРИНЦИПЫ КРАНИОТОМИИ

В области разреза тщательно сбриваются волосы, кожа стерилизуется и линия разреза инфильтрируется раствором анестетиков с вазоконстрикторами. При доступах к основанию передней и средней черепной ямок используется разрез с формированием единого кожного-мышечного лоскута — эта методика доказала свою состоятельность и используется нами в течение последних 25 лет. При этом не происходит серьезной атрофии височной мышцы или повреждения лобной ветви лицевого нерва. Ретракционные крючки Сугиты позволяют смещать края раны на большое расстояние, что создает хороший доступ к латеральной борозде и основанию черепа — так мы избегаем широкой резекции структур основания черепа. Гемостаз кожи и мышечного слоя биполярной коагуляцией проводится быстро. При большинстве краниотомий мы ограничиваемся одним фрезевым отверстием, через которое выпиливается костный лоскут. У пожилых пациентов твердая мозговая оболочка, как правило, сильно сращена с внутренней пластинкой кости, что требует дополнительного фрезевого отверстия. Для отслаивания твердой мозговой оболочки мы используем изогнутый диссектор, сконструированный техником операционной в г. Куопио и названный в его честь. При больших размерах костного

лоскута также следует использовать гибкий диссектор Ясаргиля (рис. 4-11В). Отслоение от кости больших дуральных синусов более эффективно и безопасно при наложении фрезевых отверстий прямо над ними, а не латерально от них. В местах утолщения кости или в проекции венозных синусов кость истончается резцом краниотома без защитной ножки. После этого костный лоскут приподнимается и оставшийся костный мостик переламывается. Тот же резец краниотома используется для создания нескольких отверстий по краю краниотомии для подшивания твердой мозговой оболочки. Для резекции дополнительных участков кости используется высокоскоростная дрель. Кровотечение из кости удобно останавливать полирующей фрезой с алмазным напылением без использования ирригации по принципу «горячей полировки».

Многих гостей нашей клиники удивляет отсутствие интенсивного кровотечения при разрезе кожи. Гемостаз достигается как за счет хорошей анестезии и поддержания нормотензии, так и за счет обильной инфильтрации области операционной раны раствором 0,75% ропивакаина и 1% лидокаина в смеси с 1:100000 адреналином. Кроме того, контроль кровотечения достигается использованием съемных кожных

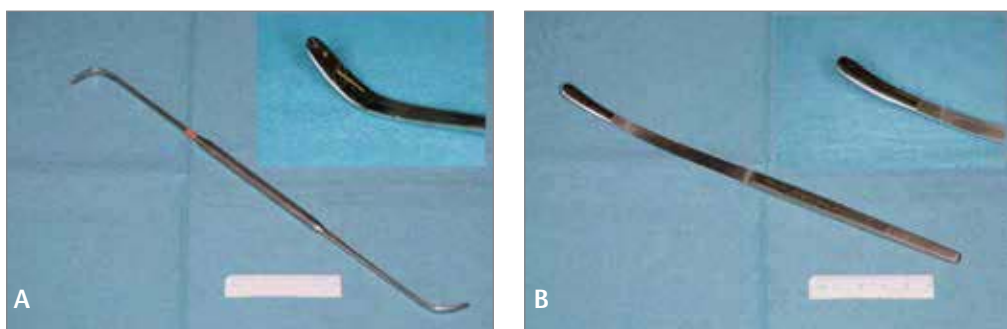


Рис. 4-11. Диссекторы. А — изогнутый диссектор (Йоне), применяемый для отслаивания ТМО от внутренней пластинки костей черепа, В — гибкий диссектор Ясаргиля, применяемый при больших костных лоскутах

клипс Рейни (Mizuho Medical Inc. Tokyo, Japan); немаловажную роль играют и ретракционные крючки Сугиты или кожные расширители с их мощной дистракционной тягой. Мы решительно советуем проводить гемостаз именно в начале доступа, так как это экономит время операции, позволяя избежать перерывов на важных этапах интракраниальной диссекции или удаления патологического процесса, а также на этапе ушивания раны. Выпиливание костного лоскута начинается только после полного гемостаза в кожно-мышечном лоскуте.

После удаления костного лоскута ТМО не вскрывают до полного контроля кровотечения: часто встречаемое подтекание венозной крови из эпидурального пространства хорошо останавливается накладыванием суржиселя, введением фибринового клея и подшиванием краев ТМО на тугонатянутые держалки. Окончательное подшивание ТМО к краю кости обычно проводится в конце операции, после закрытия дефекта ТМО. Однако в случае интенсивного эпидурального кровотечения подшивание края ТМО к кости вполне резонно и на начальных этапах операции. Тампонада эпидурального пространства суржиселем более эффективна при использовании одновременной ирригации физиологическим раствором, что вызывает разбухание этого гемостатика. Область вокруг краниотомии обкладывается салфетками, пропитанными перекисью водорода, на которые укладывается небольшая цветная пленка (в нашем случае — зеленая), фиксируемая степлером по краям краниотомии. Цветная пленка улучшает контрастирование поля зрения при видеозаписи, ну и, откровенно говоря, имеет свою эстетическую роль — так рана смотрится намного чище. Обычно, операционное поле имеет красный цвет, что может вызвать определенные проблемы при использовании камер старых микроскопов. Кроме того, зеленая пленка снижает количество отраженного

белого света от салфеток, который, при использовании мощных источников света современных микроскопов, может быть попросту ослепляющим. ТМО вскрывается дугообразно (одной или двумя частями) с широким основанием и приподнимается несколькими держалками через край краниотомии в виде тента, что также препятствует подтеканию крови из эпидурального пространства. Держалки прижимают зеленую пленку, не давая ей сместиться, и закрепляются на стерильных простынях зажимами (Крайля, Денди и др).

Приемы и советы

Никогда не продолжайте операцию, не закончив гемостаза!

Приемы и советы

Операционное поле должно быть максимально чистым. Это поможет визуализации анатомических структур, а также ускорит операцию.

4.9. ОСНОВНЫЕ ПРИНЦИПЫ МИКРОХИРУРГИИ В ХЕЛЬСИНКИ

4.9.1. Проще, чище, быстрее, сохраняя нормальную анатомию

Особенности микрохирургического стиля Хельсинки могут быть описаны в нескольких словах: «проще, чище, быстрее, сохраняя нормальную анатомию».

«Проще» — означает использование только тех средств, которые действительно необходимы для достижения цели с наименьшими усилиями. Смена инструментов минимальна, их набор ограничен и стандартизован. Тогда как нейрохирург, так и операционная сестра быстро привыкают к знакомым инструментам, и это позволяет выполнять определенные этапы вмешательства в стандартной манере. Кроме того, каждый инструмент находит свое применение в совершенно разных хирургических ситуациях, о чем мы будем говорить далее.

«Чище» — означает бескровное операционное поле как основополагающий фактор успешной микрохирургической операции. Под большим увеличением даже незначительное кровотечение может заполнить все поле зрения и осложнить ориентацию. Гемостаз в течение всей процедуры крайне важен, но так же важно выбрать такую хирургическую стратегию, которая позволила бы избежать кровотечений. Это может быть достигнуто выбором правильного доступа или диссекции только в границах натуральных анатомических щелей. Любое кровотечение должно быть остановлено до перехода к дальнейшему этапу операции. Более того, следует активно использовать ополаскивание операционного поля для удаления сгустков крови и других затрудняющих обзор субстанций.

Приемы и советы

Вода не только очищает операционное поле, но и освежает разум, создавая небольшую паузу в операции. Когда необходимо подумать, что делать дальше, попросите раствор для промывания раны.

«Сохраняя нормальную анатомию» — значит, оперировать, находясь в границах естественных щелей и плоскостей мозга. Ориентация под большим увеличением станет намного легче, если диссекция происходит вдоль анатомических структур, не повреждая их. Нарушение целостности анатомических структур возможно только в тех случаях, когда этого требует само заболевание. Всегда следует выбирать только те доступы, которые наименее инвазивны и сохраняют анатомию неизменной — только так можно предотвратить ятрогенные постоперационные дефициты.

«Быстро» — означает не поспешность при операции, а представляет собой результат взаимодействия вышеперечисленных трех факторов. Большая часть времени при операции теряется из-за плохого планирования, неправильного или неадекватного доступа и решения непредвиденных ситуаций, таких как кровотечения. Правильная хирургическая стратегия и своевременное предупреждение проблем с опытом приводит к уменьшению времени операции. Во время короткой операции намного легче сохранять нужную концентрацию внимания и снизить риск ошибок. В конце концов, это становится более рентабельным, так как за одно и то же время можно провести больше операций. Нужно отметить, что в начале карьеры большее внимание все-таки стоит уделять качеству, а не скорости. Скорость хирургии увеличивается только с опытом.

Приемы и советы

Во время так называемых «героически долгих» операций большая часть времени тратится на исправление своих же собственных ошибок. Чаще всего — на контроль кровотечения, вызванного самим хирургом.

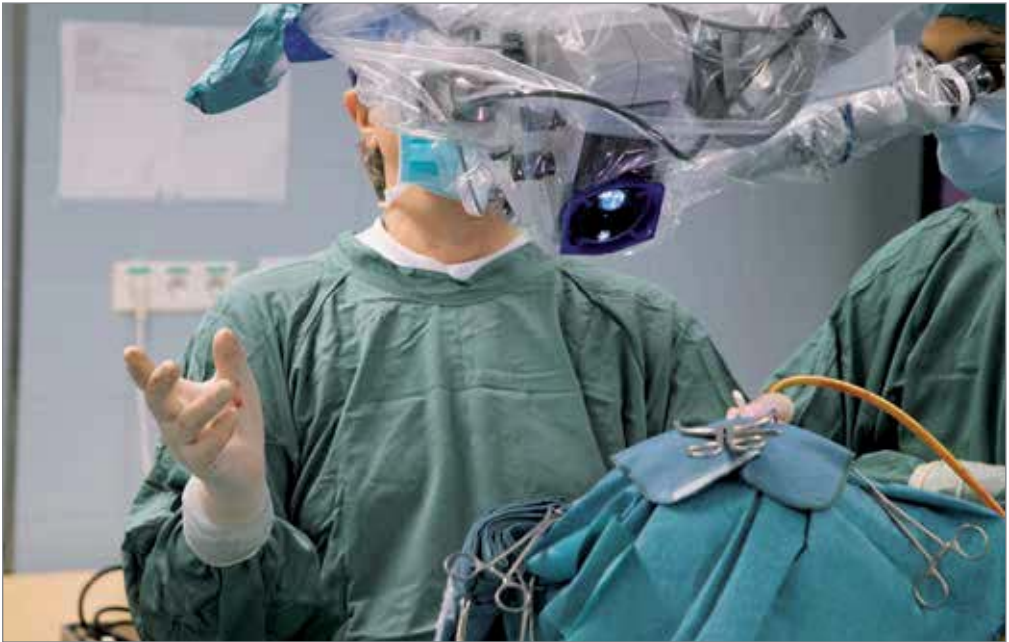

Рис. 4-12. Работа с микроскопом. Взгляд не отводится от микроскопа даже тогда, когда требуется смена инструмента в правой руке

4.9.2. Движения под микроскопом

Некоторые хирурги считают, что микроинструменты всегда надо держать в поле зрения микроскопа. Если их взгляд не обращен на операционное поле, все микроинструменты достаются из операционного канала и убираются подальше от важных анатомических структур. Причиной такого беспокойства является отсутствие визуального контроля за тем, что делает рука или инструмент. Однако это замедляет операцию, так как каждый инструмент должен по нескольку раз доставаться из операционного канала. Для того, чтобы сделать хирургию более эффективной и последовательной, мы рекомендуем овладеть так называемой техникой «слепой руки». Она означает движение руками без прямого визуального контроля. И первым таким маневром, которым следует овладеть микронейрохирургу, является смена микроинструментов правой рукой. При этом правая рука отводится в сторону для перекладывания инструмента операцион-

ной медсестрой, но хирург не отводит глаз от окуляров микроскопа (рис. 4-12). Это довольно просто, так как взгляд сосредоточен на «рабочей» руке и инструменте, находящихся в операционном канале. Более сложным приемом техники «слепой руки» является ситуация, при которой удерживаемый одной рукой инструмент остается в операционном канале, а нейрохирург отводит глаза от микроскопа, чтобы взглянуть куда-либо еще. Такая ситуация возникает, к примеру, при необходимости взять ватник или перенастроить микроскоп (рис 4-13). Такой прием всегда длится очень недолго, при этом инструмент должен все время оставаться в одном положении.

Использование техники «слепой руки» (левой или правой) ярко прослеживается в стиле профессора Хернесниemi. Уверенность проведения этой техники основывается на регулярном и безупречном исполнении. Подобные

движения делаются неосознанно подобно тому как, например, гитарист не смотрит на свои пальцы, проигрывая сложные и быстрые пассажи с листа. Это умение приходит с опытом. Когда способность контроля ваших ощущений достигает нужного уровня, вы можете ускорять свои операции для достижения лучшего результата. Если инструмент в вашей руке лежит стабильно, не соскакивая, то становится совсем необязательным смотреть на руку и проверять его положение каждый раз. И без визуального контакта вы способны оценить его положение в руке. Стабильность положения трубки отсоса в левой руке (или другого инструмента в правой руке) может значительно сократить длительность временного клипирования, уменьшив необходимость дополнительной диссекции или ретракции мозга. Кроме того, это позволяет хирургу передвигать микроскоп или подлокотник, брать ватники или суржисель и даже выбирать подходящую клипсу для аневризмы, все — не глядя в микроскоп. Это возможно при стабильном и неподвижном положении левой руки даже рядом с критическими структурами — в этот момент ваше туловище как бы вращается вокруг инструмента в левой руке.

Полезным будет также использовать попеременно инструмент в правой или в левой руке в качестве ретрактора. Примером такой техники может служить быстрая и аккуратная субфронтальная диссекция с целью перфорации конечной пластинки III желудочка. Когда во время операции набухающий от гидроцефалии или кровотечения мозг показывает свое «злое лицо», следует принимать быстрые решения — не должно быть периодов бездействия, но и излишняя спешка также неуместна. Если, например, два движения могут быть заменены одним, более подходящим, нет смысла терять время — это позволяет проводить быст-

рые операции, сокращая количество ненужных движений и предупреждая проблемы, связанные с излишней поспешностью.

Подобный стиль требует выносливости, постоянства, полного контроля за происходящим в операционном поле, ощущения глубины операционного канала, состояния тканей, а также контроля за положением собственных суставов. Нейрохирург может использовать трубку отсоса как для аспирации, так и для ретракции. В рамках техники «слепой руки» трубка отсоса, стабильно удерживаемая левой рукой, является надежным ориентиром в операционной полости. С опытом микрохирург способен комбинировать зрительные, сенсорные и проприоцептивные ощущения для формирования четкой картины в системе координат, позволяющей безошибочно оценивать глубину операционного канала и положение инструментов по отношению к важным анатомическим структурам. Хороший нейрохирург, обученный в хельсинкском стиле, оперирует через небольшую операционную рану быстро, проводя диссекцию отсосом, микроножницами или биполярным пинцетом; рассекает ткани, коагулирует, временно пережимает сосуды или накладывает швы в глубине операционного канала, при этом не повреждая черепных нервов, сосудов и других важных анатомических образований. Все это он осуществляет без ненужной смены похожих инструментов, последовательно и без пауз. Знание этих технических нюансов существенно облегчает процесс обучения. Одним из лучших способов улучшения собственной хирургической техники является наблюдение за работой опытных нейрохирургов: за положением их тела, движениями рук и микрохирургическими манипуляциями под микроскопом.

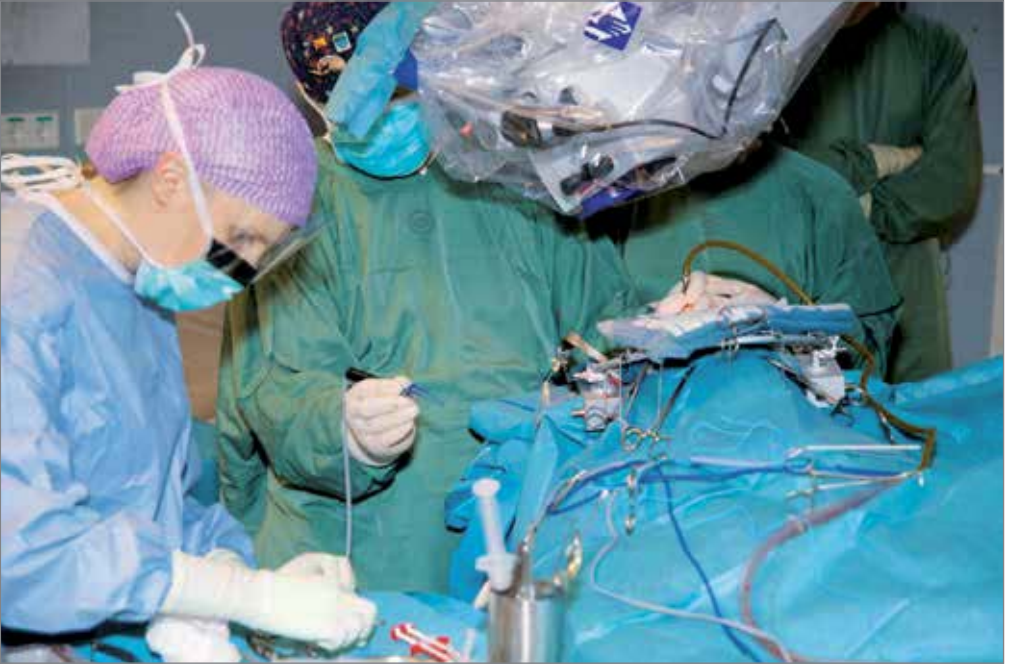

Рис. 4-13. Работа с микроскопом. Взгляд не отводится от окуляров микроскопа, левая рука с трубкой аспиратора зафиксирована в одном положении в операционном поле

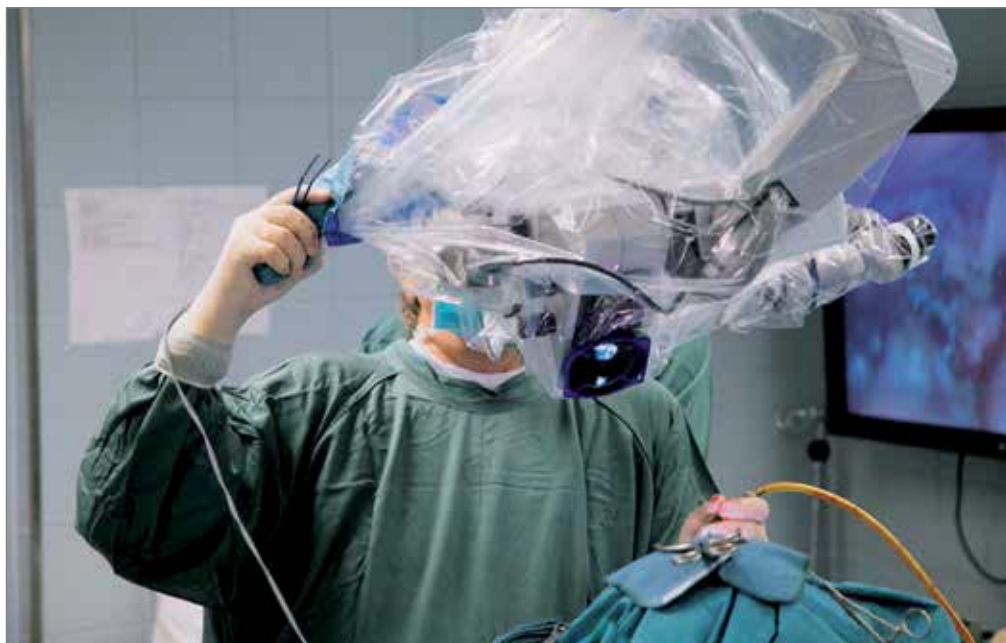

Рис. 4-14. Установить микроскоп одной (правой) рукой можно, и не прерывая работы

4.9.3. Перемещение микроскопа

Одна из особенностей стиля микронейрохирургии Хельсинки — постоянное перемещение операционного микроскопа. Благодаря ротовому джойстику мы можем смещать микроскоп по горизонтали и вертикали (рис. 4-6). Особенно ценна возможность вертикального перемещения для коррекции фокусировки. При фиксированном фокусном расстоянии микроскопа именно небольшие вертикальные движения ротовым джойстиком позволяют сохранять четкость картинки по всей глубине операционного канала. Ротовым джойстиком можно также передвигать микроскоп в горизонтальной плоскости. Регуляция джойстиком наиболее актуальна при манипуляциях под очень большим увеличением. При этом автофокус не используется, так как из-за бесполезных автоперемещений микроскопа качество картинки теряется. Коррекция кратности увеличения или фокусного расстояния производится нажатием соответствующей кнопки на правой рукоятке микроскопа большим пальцем пра-

вой руки, при этом стабильное положение микроскопа удерживается ротовым джойстиком. Повороты микроскопа также требуют использования правой руки. Но и в этой ситуации ротовой джойстик выступает в роли второй точки опоры, что позволяет наклонять микроскоп только правой рукой, в то время как отсос в левой руке стабильно сохраняет свое положение в операционном канале, в поле зрения хирурга (рис. 4-14). Положение стоя дает большую свободу движений и возможность быстрых перемещений и наклонов микроскопа в критических ситуациях. Нейрохирург, в полной мере постигший эту технику, со стороны выглядит, как будто танцует вокруг пациента, держась за «висящий» микроскоп.

Приемы и советы

Ротовой джойстик может считаться одним из самых значимых разработок профессора Ясаргиля. Удивительно, что он не входит в арсенал каждого микронейрохирурга!

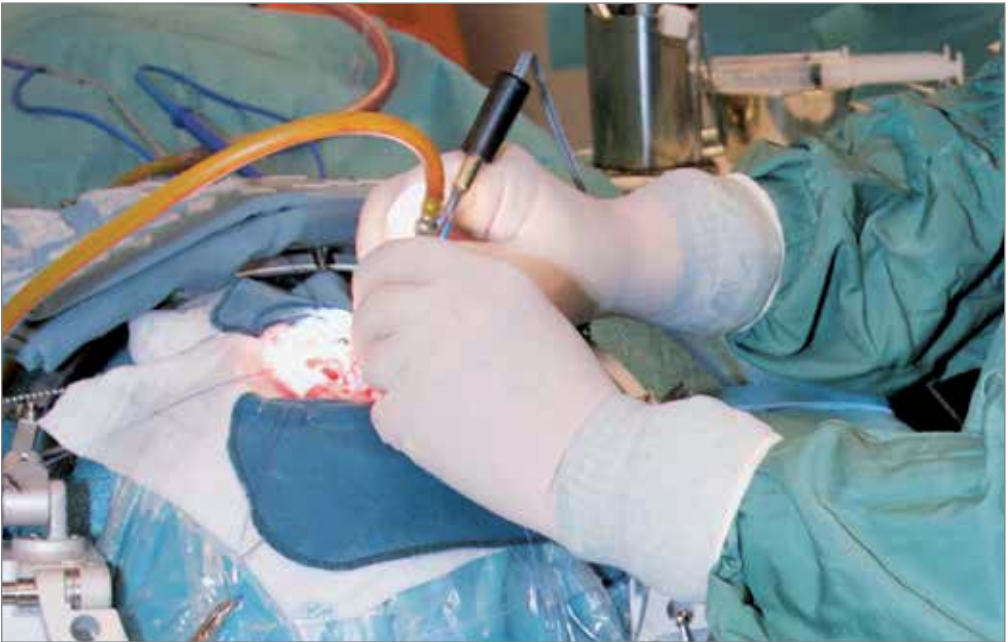

Рис. 4–15. У правой руки трубка аспиратора обычно находится в левой руке. Все остальные инструменты берутся правой рукой

4.9.4. Левая рука и аспиратор

Нейрохирурги с доминирующей правой рукой обычно держат трубку отсоса левой рукой (рис. 4–15). При неправильном использовании аспиратор может быть одним из самых опасных инструментов, применяемых в микронейрохирургии. В опытных руках отсос становится многофункциональным и очень полезным инструментом для осуществления инспекции операционного поля, ретракции и диссекции необходимых структур. Даже характер «шипения» аспиратора может дать полезную информацию как нейрохирургу, так и ассистенту и операционной медсестре относительно консистенции и природы аспирируемой жидкости или ткани. Мощность аспирации следует регулировать прижатием отверстий на основании аспирационной трубки (рис. 4–16), но и персонал операционной должен быть готов отрегулировать мощность отсоса на аспирационном аппарате. Эластичная трубка аспиратора, присоединенная к железному наконечнику, должна быть легкой и гиб-

кой, тем самым не ограничивая движений левой руки хирурга. Мы обычно используем силиконовые трубки.

В нашем арсенале имеется несколько видов трубок аспиратора, отличающихся по длине (короткие, средние или длинные) и диаметру. При использовании трубки аспиратора для ретракции ткани его поверхность обязательно должна быть чистой и предварительно увлажненной. При использовании аспиратора с сухой поверхностью возможно его прилипание к мозговой ткани. Аспираторные трубки необходимо регулярно проверять на наличие заостренных краев, образующихся, например, при контакте с высокоскоростной дрелью. Операционную полость следует обильно промывать для предотвращения прилипания трубок к окружающим тканям. Вместе с этим удаляется и детрит. Более подробно этот аспект обсуждается в разделе 4.9.10.

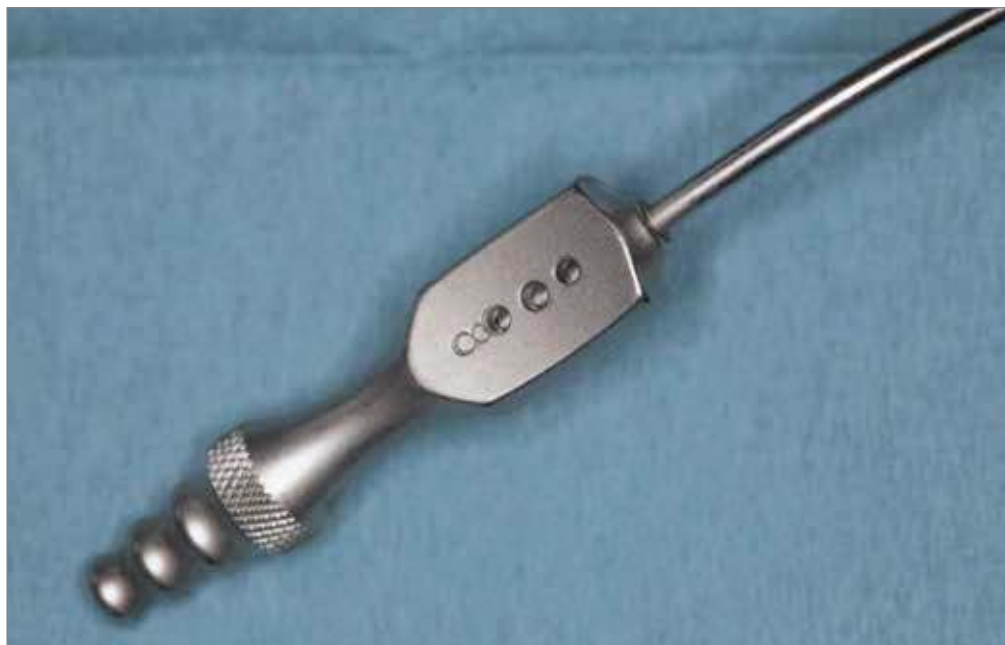

Рис. 4-16. Аспирационная трубка с тройной перфорацией в основании, что позволяет регулировать силу аспирации большим пальцем

4.9.5. Работа правой рукой

В правой руке хирург чаще всего держит пинцет биполярной коагуляции, микроножницы, микродиссектор, клипсонакладыватель, высокоскоростную дрель или ультразвуковой аспиратор. Стиль манипуляций правой рукой зависит во многом от предпочтений оперирующего хирурга. Например, некоторые во время диссекции тканей редко применяют биполярный пинцет, предпочитая использовать диссекторы или микропинцеты. Правой рукой обычно совершают большую часть настроек и перемещений микроскопа во время операции. Поначалу микроскоп легче регулировать рукой, свободной от каких-либо инструментов, однако с опытом наличие, скажем, биполярного пинцета в руке ни в коей мере не препятствует обхвату рукояти микроскопа.

4.9.6. Биполярный пинцет

В рамках хельсинкского стиля микронейрохирургии биполярный пинцет используется очень часто — как для инспекции, так и для диссекции анатомических структур и плоскостей. Бранши биполярного пинцета открываются сами собой за счет сжатия пружины, что позволяет применять их при диссекции плоскостей субарахноидального пространства, отсепаровки различных мембран или капсул, для коагуляции как патологических (опухоли и т.д.), так и здоровых анатомических структур (мелкие сосуды и т.д.).

Профессор Хернесниemi использует биполярный пинцет двух видов, отличающихся по длине. Для каждого из них есть вариант с острыми или тупыми концами браншей. При операциях, когда необходимо частое и длительное использование биполярной коагуляции (глиомы, АВМ), следует применять поочередно биполярные пинцеты соответствующей длины, чтобы операционная медсестра имела время очистить их от накали. Наиболее эффективно коагуляция и диссекция осуществляются, когда кончики браншей пинцета остаются чистыми, а работа идет под большим увеличением. Изогнутые кончики биполярных пинцетов также могут использоваться, особенно в местах с ограниченным обзором (например, область ольфакторной борозды).

На многочисленных видеозаписях микронейрохирургических операций, проведенных в Хельсинки, можно отметить, насколько часто биполярный пинцет используется при тупой диссекции. Наиболее ярко это проявляется при вскрытии латеральной борозды, диссекции области мосто-мозжечкового угла или межполушарной щели. За счет силы пружины, раскрывающей бранши пинцета, становится возможным крайне деликатное раздвигание тканей. Как правило, при этом используется тупоконечный биполярный пинцет. Помимо этого, биполярный пинцет находит свое применение

при перфорации различных мембран или оболочек, например, конечной пластинки III желудочка, однако здесь следует использовать остроконечный пинцет. В церебро-васкулярной хирургии использование биполярного пинцета необходимо не только для диссекции и выделения той или иной анатомической структуры, но и для оценки плотности стенки аневризмы или несущего сосуда на предмет кальцификатов или тромбов.

Правильной техникой коагуляции является попеременное смыкание и размыкание браншей пинцета — это предотвращает образование накали на его рабочих поверхностях. Такая техника «осциллирующей» коагуляции наиболее эффективна при пережигании сосудов. Иначе используется биполярная коагуляция при удалении АВМ или высококоваскуляризованных опухолей — эти патологии чаще всего требуют использования так называемой «грязной» коагуляции, предназначенной для пережигания мелких и перфорантных артерий. Эта техника заключается в том, что при прижигании между рабочими поверхностями пинцета зажимается не только сосуд, но и окружающая его паренхима.

4.9.7. Микроножницы

Микроножницы используются при деликатной диссекции мозговых структур не только для рассечения, но и для манипуляций концом ножниц в сомкнутом состоянии. В последнем случае микроножницами удобно проводить ретракцию сосудов, черепных нервов и даже инспекцию и выделение аневризм. Здесь мы опять сталкиваемся с примером многоцелевого использования микроинструментов для уменьшения потерь времени в течение операции.

4.9.8. Ватные тампоны

Нейрохирург должен иметь достаточное количество ватников разнообразных форм и размеров непосредственно рядом с операционным полем. Мы предпочитаем использовать безниточные ватники, так как подшитые нити часто переплетаются и могут накручиваться на инструменты (рис. 4-17). Кроме того, они могут загоразивать операционный вид, особенно при работе в глубоких каналах. Однако отсутствие нити на ватнике увеличивает риск его случайного оставления в операционной полости, поэтому в конце операции необходимо провести внимательную ревизию и удалить из раны все ватные тампоны. Мы применяем ватники со следующими целями:

- для атравматической аспирации вблизи нервной ткани или небольших сосудов;
- для обкладывания и защиты от повреждений мозга, черепных нервов или сосуди-

стых структур при доступе и диссекции (например, подкладыванием под твердую мозговую оболочку при ее вскрытии для защиты коры мозга);

- для защиты нервной ткани от острого конца ретрактора, отсоса или биполярного пинцета;
- для укрывания окружающих тканей при работе с Sonopet или CUSA, чтобы предотвратить налипание костной стружки или детрита;
- для тампонады и гемостаза;
- для мягкой диссекции тканей, например, для создания плоскости между опухолью и окружающей паренхимой;
- для деликатной диссекции мелких сосудов от окружающих тканей;

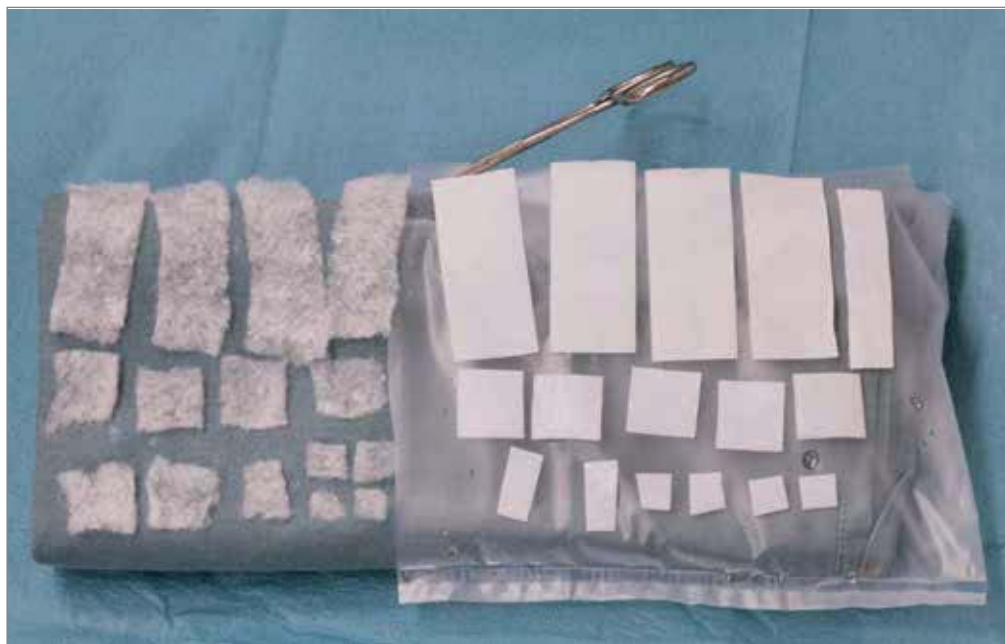


Рис. 4-17. Ватники и суржиселевые пластинки раскладываются на сложенном полотенце вблизи операционного поля. В ходе операции медсестра постоянно добавляет новые пластинки

- для предотвращения западания стенок операционной полости при удалении крупных опухолей;
- для контроля небольших венозных кровотечений при диссекции естественных щелей, например, латеральной борозды;
- в сложенном состоянии ватный тампон можно использовать с целью мягкой ретракции при диссекции естественных плоскостей, например, в хирургии аневризм средней мозговой артерии или при проведении межполушарного доступа;
- для укрывания временной клипсы или смещения основания аневризмы перед окончательным клипированием.

Важно отметить, что при использовании высокоскоростной дрели необходимо следить за тем, чтобы ватники не намотались на фрезу, так как это может привести к серьезному повреждению окружающих тканей.

4.9.9. Острая и тупая диссекция

Под острой диссекцией подразумевают выделение анатомических плоскостей путем рассечения ограничивающих их мембран, а под тупой диссекцией подразумевается раздвижение тканей в пределах их анатомических границ. Классический пример острой диссекции — рассечение тяжей арахноидальной оболочки микроножницами. Те же арахноидальные структуры можно препарировать с помощью острого биполярного пинцета, перерезать специальным арахноидальным ножом или раздвигать с помощью коротких микропинцетов (ювелирные пинцеты). Дешевой альтернативой дорогостоящему арахноидальному ножу служит обычная игла для внутривенных инъекций (18–20 G), присоединенная к инсулиновому шприцу (1 мл), служащему рукояткой. По-

сле входа в естественную плоскость между тканями можно проводить тупую диссекцию путем раздвигания стенок и расширения пространства. При этом мы наиболее часто используем биполярные пинцеты, микродиссекторы, маленькие ватники и, что наиболее важно, гидропрепаровку (см. ниже).

4.9.10. Ирригация и гидропрепаровка

Ирригация широко применяется нами на всех этапах операции. Промывание операционной полости позволяет: а) поддерживать операционную полость в чистоте, б) точно локализовать источник кровотечения, в) предотвратить высыхание тканей и их прилипание к инструментам, г) провести гидропрепаровку. При ирригации используется слегка подогретый физиологический раствор, который обычно набирается в 20 мл шприцы с толстой тупой иглой.

Одним из самых запоминающихся методов диссекции, применяемых в Хельсинки, является гидропрепаровка. Эта техника в нейрохирургической практике была разработана и популяризована доктором Тотом из Будапешта и долгое время была недооценена, несмотря на ее эффективность, безопасность и дешевизну! Гидропрепаровка используется при диссекции анатомических щелей и плоскостей. Физиологический раствор вводится в анатомическую щель через небольшое отверстие в покрывающей ее арахноидальной оболочке, что приводит к деликатному отслоению тканей друг от друга. Кроме того, облегчаются последующие этапы острой диссекции. Технику гидропрепаровки также можно использовать при удалении интра-аксиальных опухолей или артериовенозных мальформаций.

4.9.11. Миниретракция

Хельсинкский стиль микронейрохирургии подразумевает минимальное использование мозговых ретракторов. Конечно же, бывают и исключения: например, при клипировании аневризм передней соединительной артерии (ПСА) или при удалении глубоких или внутрижелудочковых опухолей, когда применяются зауженные ретракторы Сугиты. Кроме того, подвисочный доступ к аневризме вершины основной артерии попросту невозможен без использования самоудерживающегося ретрактора даже при достаточной аспирации ликвора через люмбальный дренаж.

Чаще всего вместо ретракторов мы используем трубку аспиратора и бранши биполярного пинцета вместе с ватниками, что позволяет достаточно хорошо поддерживать окружающие ткани. Эта техника широко применяется в случае субфронтального доступа к аневризмам виллизиевого круга или при перфорации конечной пластинки III желудочка. В начале производится аккуратная ретракция мозга биполярным пинцетом для того, чтобы можно было аспирировать ликвор, затем трубкой аспиратора хирург удерживает ткани, а биполярный пинцет перемещается и используется для дальнейшей диссекции. Понимание этой методики обычно происходит при тщательном анализе видеозаписей операции, особенно — этапа перфорации конечной пластинки. В опытных руках и трубка аспиратора, и биполярный пинцет постоянно сменяют друг друга, выполняя роль микроретракторов, и нейрохирург как бы «прокрадывается» вдоль естественных очертаний анатомических структур.

4.10. ЗАКРЫТИЕ ОПЕРАЦИОННОЙ РАНЫ

Ушивание операционной раны в Хельсинки всегда проводится под микроскопом. Такой подход дает не только прекрасную возможность отточить микрохирургическую технику, но и улучшает качество гемостаза на конечном этапе операции. Умение качественно закрыть операционную рану является необходимым условием для перехода к комплексным нейрохирургическим манипуляциям.

Рана закрывается послойно. ТМО ушивается максимально герметично непрерывным обвивным швом атравматической иглой и нитью размером 3-0 или 4-0. Небольшие дефекты ТМО обычно замазываются фибриновым клеем. В случае больших дефектов ТМО мы используем лоскут надкостницы, фасции на ножке или искусственные дуральные заплаты. ТМО подшивается по краям краниотомии через заранее сделанные отверстия для предотвращения подтекания крови из эпидурального пространства. С этой же целью используется тампонада суржиселем. Костный лоскут фиксируется обычно двумя или более краниофиксами фирмы Aescular. Центральный подтягивающий дуральный шов накладывается только в случае больших костных лоскутов. Мышечный слой ушивается непрерывным обвивным или прерывистым швом с использованием рассасывающихся нитей диаметром 2-0, при этом необходимо по возможности точно сопоставить края мышечной фасции. Апоневрально-подкожный слой ушивается непрерывным или прерывистым швом с использованием рассасывающихся нитей диаметром 3-0. Оптимальный косметический результат при этом достигается четким сопоставлением краев раны. Поверхностный слой кожи ушивается с помощью кожных скоб, которые затем удаляются через 5–7 дней. Дренажи используются только при очень больших костных доступах, например, при гемикраниэктомии или краниопластике; почти во всех остальных случаях мы больше доверяем тщательному гемостазу, чем оставленному дренажу.

4.11. КЛЮЧЕВЫЕ ФАКТОРЫ ХЕЛЬСИНКСКОГО СТИЛЯ МИКРОНЕЙРОХИРУРГИИ

В основе хельсинкского стиля микронейрохирургии, характеризующегося своей последовательностью и высокой скоростью, лежат следующие аспекты:

- Четкость шагов подготовительного этапа; клиническая оправданность, рациональность и безопасность операции; все должно быть перепроверено несколько раз, дабы избежать любых проблем; все этапы операции должны проводиться последовательно; операционная бригада должна четко знать, чего вы хотите и чего следует от вас ожидать.
- Быстрый хирург лучше медленного, но это не значит — поспешный или небрежный! Чтобы быть эффективным, достаточно найти одно правильное движение, которое заменит два.
- Быстрая микронейрохирургия возможна только при постоянной тренировке; хладнокровие и рассудительность должны сочетаться с быстрой реакцией;
- Уважение ко всем членам операционной бригады; важно быть отзывчивым и с пониманием относиться ко всему персоналу, однако при этом непоколебимо следовать стандартам лечения.
- Ничто не заменит работу с полной самоотдачей, поэтому — работа и еще раз работа!

Ниже перечислены некоторые особенности техники и стиля профессора Хернесниemi:

- Постоянная смена функций инструментов в левой и правой руке. Обе руки должны работать на достижение одной и той же цели. Все движения четко просчитаны и должны выполняться атравматично. Именно это позволяет повысить скорость операции, особенно в случае крайней необходимости (например, при перфорации конечной пластинки III желудочка при отеке мозга).
- Сокращение роли мозговых ретракторов. Намного безопаснее использовать трубку аспиратора в левой руке для удержания ткани; при этом можно проводить диссекцию под большим увеличением микроскопа.
- Эффективное использование проверенных инструментов. Опытной медсестре достаточно знака рукой для угадывания следующего движения или манипуляции. Специальные инструменты также должны быть доступны, но их использование обычно ограничено.
- Замена инструментов правой руки «вслепую», а также стабильно удерживаемый в операционной полости инструмент в левой руке в ситуациях, когда требуется отвести взгляд от окуляров микроскопа. Этим достигается непрерывная ретракция и снижается риск потери из вида операционного канала. Также уменьшается воздействие на ткани при удалении инструмента.
- Уменьшение ненужных перерывов, пауз и задержек во время операции. Прерываться следует только при крайней необходимости. Все действия должны быть сфокусированы на достижении цели, а каждое движение — приближать намеченный результат.
- Слаженная работа с инструментальной медсестрой. Она должна знать, когда, что и почему необходимо хирургу. Именно это обеспечивает последовательность, скорость, безопасность и простоту выполнения операции.
- Бескомпромиссность в отношении всего, что может помешать успеху операции.
- Тщательное планирование и предотвращение проблем обеспечивают гладкое течение любого хирургического вмешательства.
- Мягкая нейтральная музыка в операционной помогает разрядить обстановку.

4.12. МЕТОДИКА И ИНСТРУМЕНТАРИЙ ПРОФЕССОРА ХЕРНЕСНИЕМИ

Ниже представлен перечень основных инструментов, материалов и оборудования, а также хирургических «привычек» профессора Хернесниemi. Список, изначально составленный операционными медсестрами, постоянно обновляется и обязателен для изучения каждой новой инструментальной медсестрой:

- операция всегда проводится стоя, за исключением наложения микроваскулярного анастомоза;
- фиксационная система Сугиты с вкручивающимися острыми шипами используется как для взрослых, так и для детей;
- перед окончательным обкладыванием операционного поля укладываются большие абдоминальные салфетки, и операционное поле накрывается пленкой Opsite;
- операционный халат из микроволокна;
- Т-образный высокий подлокотник, укрытый стерильной бумажной простыней Mayo;
- трубка аспиратора Medena;
- скальпель для кожи размером 23;
- скальпель для вскрытия ТМО размером 15;
- безниточные ватники;
- суржисель;
- костный воск;
- сверло трепана большого диаметра;
- просверливание отверстий для подшивания краев ТМО делается резцом краниотома без защитной ножки;
- фибриновый клей (Tisseel Duo Quick) должен быть в рабочем состоянии;
- уровень монополярной коагуляции — 50, биполярной (Малис) — сначала 50, после вскрытия ТМО — 30; для аневризм — 25; при использовании остроконечного биполярного пинцета — 20;
- края раны обкладываются салфетками, смоченными перекисью водорода, на которые крепится цветная пленка;
- в начале операции используется короткая трубка аспиратора диаметром 12, после выпиливания костного лоскута — диаметр 8, при этом длина зависит от глубины операционного канала;
- раствор папаверина для операций на аневризмах или высоковазуляризованных опухлях;
- нить Сафил 3-0 для подшивания ТМО;
- нить Сафил 4-0 для ушивания ТМО;
- при хирургии позвоночника ТМО подшивается нитью Пролен 4-0;
- для ирригации использует тупую многоразовую толстую иглу;
- «игольчатый нож» включает в себя шприц (1 мл), присоединенный к одноразовой толстой игле (18 G);
- при хирургии АВМ и каротико-кавернозной фистулы требуется большое количество фибринового клея;
- при рекраниотомии костный лоскут замачивается в растворе антибиотика (клокса-

цилин). Перед укладыванием костного лоскута на место он промывается обычным физиологическим раствором;

- для отодвигания края намета мозжечка при субтемпоральном доступе используются маленькие аневризматические клипсы;
- при краниотомиях небольших размеров используется маленький иглодержатель Snowden-Spencer и пинцет Адсона или байонетные микропинцеты;
- длинный зауженный иглодержатель;
- в качестве вентрикулярного дренажа используется тонкий катетер с барий-содержащими стенками. На выходе он подсоединяется к тонкому силиконовому внутривенному катетеру;
- «детский клей» – Гистакрил (например, для укрывания аневризм);
- для хирургии на позвоночнике используются только фрезы с длинными ножками;
- узловые швы мышечного и подкожного слоя выполняются нитью Сафил 2-0, на кожный слой накладываются скобы;
- крепеж костного лоскута проводится с помощью двух маленьких краниофиксов.

Краниотомия и инструменты

- Дрель фирмы Stryker
- Лепестковая фреза размером 5,5 мм
- Фреза с алмазным напылением размером 5,5 мм

Стандартные микроинструменты

- Биполярные пинцеты с кончиками в виде хоккейной клюшки:
 - обычные, длиной 19,5 см,
 - тупоконечные, длиной 16 см,
 - остроконечные, длиной 16 см (2 экземпляра),
 - остроконечные, длиной 19,5 см (2 экземпляра).
- Трубки аспиратора:
 - длинная, диаметром № 5,
 - длинная, диаметром № 7,
 - средней длины, диаметром № 6,
 - средней длины, диаметром № 7,
 - средней длины, диаметром № 8,
 - средней длины, диаметром № 12,
 - короткая, диаметром № 8,
 - короткая, диаметром № 12.
- Тупые иглы для ирригации:
 - короткая,
 - длиной 8 см.
- Зажим «москит»
- Лопатка ретрактора фирмы Aescular (ff 222)
- Клипсонакладыватели:
 - Aescular длинный прямой (мини s 71163),
 - Aescular длинный с наклоном (мини s 71164),
 - Aescular короткий изогнутый (мини s 74320),
 - Aescular стандартный (fe 582).
- Микроножницы:
 - короткие (fd 103r),
 - стандартные (12-17329),
 - большие прямые Lawton,
 - большие изогнутые Lawton (57-1015),
 - микроножницы Kamiyama.

- Микродиссекторы, микрокрючки:
 - микродиссектор (ff 310),
 - микрокрючок острый (fd 375),
 - микрокрючок (fd 398r).
- Микропинцеты:
 - большие кольцевые пинцеты (bd 766r),
 - маленькие кольцевые (bd 768),
 - микропинцеты короткие (bd 330r) в двойном экземпляре,
 - байонетные зубчатые микропинцеты (bd 886r).

Хирургия затылочной области

- Если доступ производится по средней линии, то пациент должен находиться в положении сидя, за исключением пожилых людей и детей, которые оперируются на животе. Во время дежурства из-за отсутствия техника предпочтение отдается положению на животе.
- Если проводится латеральный субокципитальный доступ, то пациент укладывается на бок.
- В некоторых случаях применяется спинальный дренаж.
- Изогнутые ранорасширители (мастоидальный ретрактор) используются вместо кожных клипс Рейни или ретракционных крючков Сугиты.
- Набор для краниотомии.
- Марлевые шарики на зажимах Кохера.
- На нижний мышечный слой при ушивании накладываются узловы́е швы викриловой нитью.

Могут понадобиться:

- опухольевый зажим Nicola
- кусачки Керрисона черные 2 мм
- изогнутые вправо микроножницы
- длинный зау́женный иглодержатель
- некоторые длинные микроинструменты
- длинные трубки аспиратора Leibinger, размеров S, M, L
- длинные тупые иглы для ирригации
- опухольевый зажим «Черный Рудольф» (23-01049)
- длинные большие кольцевидные пинцеты (fd 216r)
- длинные маленькие кольцевидные пинцеты (fd 214r)
- длинный микрокрючок (fd 330)
- длинный микрокрючок (fd 331)
- длинный биполярный пинцет
- экстрадлинны́е биполярные пинцеты
- прямые микроножницы (fd 038r)
- изогнутые микроножницы (fd 061r)

Хирургия аневризм

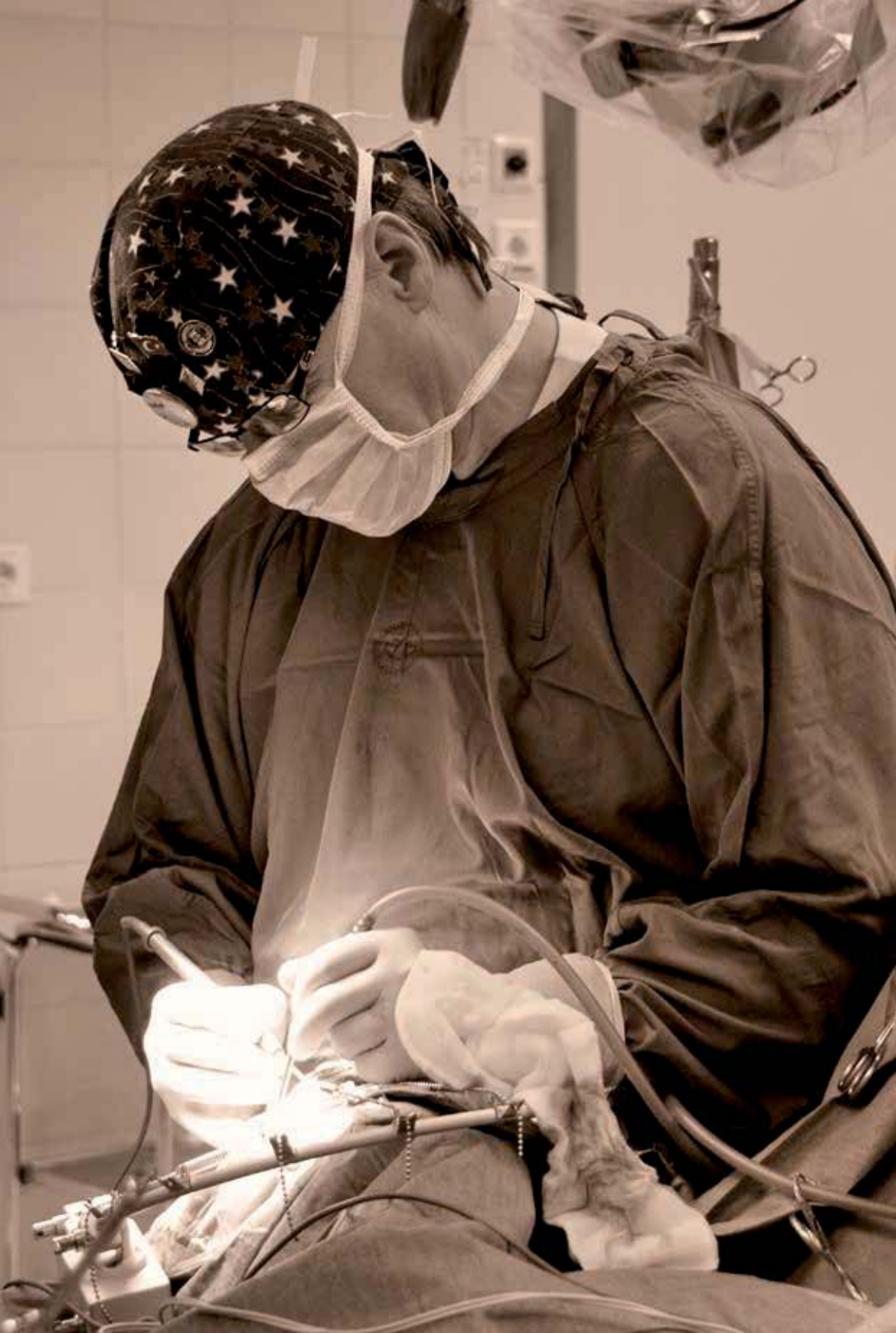- Собственный набор миниклипс (в большинстве своем миниклипсы Aescular, также некоторые стандартные миниклипсы Aescular и три размера прямых клипс Сугиты)
- Папаверин
- Клипсонакладыватели без замка (изначально изогнутый клипсонакладыватель миниклипс)

Хирургия АВМ

- Тот же набор, что и для аневризм
- Дополнительные временные миниклипсы
- Микроинструменты для наложения микроанастомоза
- Большое количество фибринового клея

Могут понадобиться:

- второй отсос
- собственный набор клипс Сугита
- фенестрированные клипсы (Сугита / Aescular)
- мягкие клипсы Sundt для анастомозов (Кодман)
- при аневризмах основной артерии для закрепления края намета мозжечка — миниклипсы или клипсы Weck
- голубой Гистакрил («детский клей») для укрывания аневризмы
- если не удастся заклипировать аневризму полностью — нить диаметром 7-0 или 8-0 и микроиглодержатели для ушивания
- для аневризм СМА — короткий клипсонакладыватель



5. СТАНДАРТНЫЕ ДОСТУПЫ

С каждым из описанных доступов можно детально ознакомиться на прилагающемся к книге диске.

5.1. ЛАТЕРАЛЬНЫЙ СУПРАОРБИТАЛЬНЫЙ ДОСТУП

Латеральная супраорбитальная (ЛСО) краниотомия используется профессором Хернесни-еми значительно чаще, чем все остальные доступы. С помощью ЛСО проведено более 4 тысяч операций, сделанных по поводу таких заболеваний, как васкулярная патология переднего отдела виллизиевого круга, а также интра- и экстрааксиальные опухоли передней черепной ямки или базальных отделов фронтальных долей. ЛСО проводится более субфронтально, доступ менее инвазивен, он проще и быстрее, чем классический птериональный доступ, описанный Ясаргилем. Применяя ЛСО, хирург обходится без трудоемкой субфасциальной диссекции и большой трепанации, при этом костный лоскут имеет меньший височный компонент по сравнению с птериональным доступом.

При проведении ЛСО формируется единый кожно-мышечный доступ, который оттягивается кпереди. При этом только небольшая часть височной мышцы рассекается и отсепааровывается от кости, что существенно снижает риск проблем, связанных с дисфункцией височно-челюстного сустава, проблем с открыванием рта и жеванием, а также уменьшает косметический дефект, вызванный атрофией мышцы. Фронтальная ветвь лицевого нерва при ЛСО не повреждается. Относительно короткий разрез кожи и небольшое трепанационное окно значительно облегчает этап закрытия операционной раны. У представителей финского населения брови, как правило, слабо выражены, поэтому надбровный разрез из-за возможных косметических проблем обычно не применяется.

5.1.1. Показания к ЛСО

ЛСО применяется для доступа к аневризмам передней части круга кровообращения за исключением дистальной передней мозговой артерии. Вместе с тем ЛСО также находит свое применение при аневризмах бифуркации основной артерии и даже аневризмах в области отхождения верхней мозжечковой артерии. Кроме васкулярной патологии, ЛСО применим при патологических образованиях в области турецкого седла, передней черепной ямки и гребня клиновидной кости. Именно ЛСО мы отдаем предпочтение при диссекции латеральной борозды и для подхода к патологиям, которые могут быть удалены через эту щель. Доступ дает отличный обзор передних отделов латеральной борозды, однако и ее дистальные отделы могут быть хорошо визуализированы, если расширить краниотомию кзади и более подвисочно. Планируя операцию, следует расположить трепанационное окно или более фронтально, или более темпорально, что наряду с правильной позицией головы пациента дает оптимальный доступ к патологии.

5.1.2. Положение пациента

Пациент находится на спине, голова поднимается выше уровня сердца и закрепляется в жесткую систему фиксации. При этом: а) голова должна быть повернута на 15–30 градусов в противоположную сторону, б) немного отведена вбок и в) разогнута или минимально согнута (рис. 5–1 А, В). При фиксации головы мы применяем четырехточечную систему Сугиты. Она позволяет интенсивно оттягивать кожно-мышечный лоскут пружинными крючками, а также дает возможность вращать голову пациента во время операции. Голова устанавливается в положение, обеспечивающее оптимальный угол атаки, направленный вниз и немного кпереди. Во время операции позиция как головы, так и туловища пациента может быть изменена в зависимости от каждого конкретного случая. Важно отметить, что хирург должен четко мысленно представлять локализацию и ориентацию патологического очага в трехмерном пространстве, что помогает в выборе оптимальной позиции головы. По сравнению с птериональным доступом при ЛСО

голова меньше ротируется в противоположную сторону, так как при чрезмерной ротации диссекция и доступ к латеральной борозде будут загромождаваться височной долей. Степень разгибания головы зависит от расстояния от патологического очага до основания передней черепной ямки. Чем выше располагается очаг, тем сильнее следует разгибать голову. Верхний лимит доступа при этом составляет 15 мм от основания передней черепной ямки в области хиазмы. С другой стороны, очаги патологии, прилегающие непосредственно к основанию черепа, могут требовать небольшого сгибания головы для оптимального доступа. Боковой наклон головы применяется для установки проксимального отдела латеральной борозды почти вертикально, что значительно облегчает доступ к проксимальному отделу средней мозговой артерии и внутренней мозговой артерии.

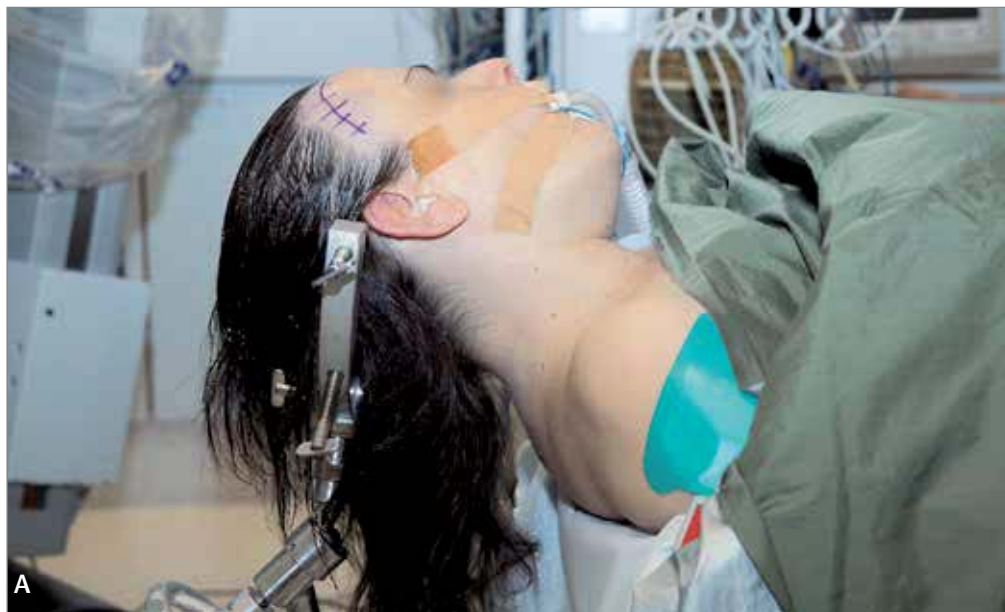

Рис. 5–1. Латеральный супраорбитальный доступ (А, В, С, D, E, F, G, H, I). Объяснения в тексте

5.1.3. Разрез кожи и краниотомия

Волосы сбриваются минимально; кзади от границы волосяного покрова проводится дугообразный фронтотемпоральный разрез кожи (рис. 5-1 А, В), оканчивающийся на 2–3 см выше скуловой кости. Передняя часть лоскута немного оттягивается кпереди с помощью пружинных крючков Сугиты, а на противоположный край раны накладываются кожные клипсы Рейни (рис. 5-1 С). Височная мышца рассекается вертикально коротким разрезом, через который вставляется пружинный крючок для ретракции мышцы в сторону скуловой дуги. Далее кожно-мышечный лоскут постепенно оттягивается кпереди с помощью тех же пружинных крючков до уровня верхнего края глазницы и места отхождения скулового отростка лобной кости (рис. 5-1 D, стрелка). Размеры трепанационного окна зависят от личных предпочтений нейрохирурга и с опытом доходят до размеров «замочной скважины».

Единственное фрезевое отверстие накладывается прямо под верхней височной линией, в об-

ласти прикрепления сухожилия височной мышцы (рис. 5-1 E). ТМО отслаивается через фрезевое отверстие от внутренней костной пластинки с помощью диссектора «Jones» (рис. 4-11 A). Концы этого диссектора тупые и загнутые, что позволяет проводить отслаивание ТМО без риска ее перфорации. Костный лоскут размером 5 на 3 см формируется краниотомом в несколько этапов. Во-первых, производится пропиливание кости из фрезевого отверстия по изогнутой линии через лобную кость в сторону скулового отростка. Далее через то же фрезевое отверстие проводится пропиливание практически по вертикали в сторону височной кости таким образом, что гребень клиновидной кости остается между этими двумя пропилами (рис. 5-1 F). После этого проводится стачивание оставшегося костного мостика с помощью резца краниотома без защитной ножки. Далее костный лоскут приподнимается и отламывается от клиновидного гребня (рис. 5-1 G). Перед отламыванием лоскута по краям краниотомии просверливается несколько от-

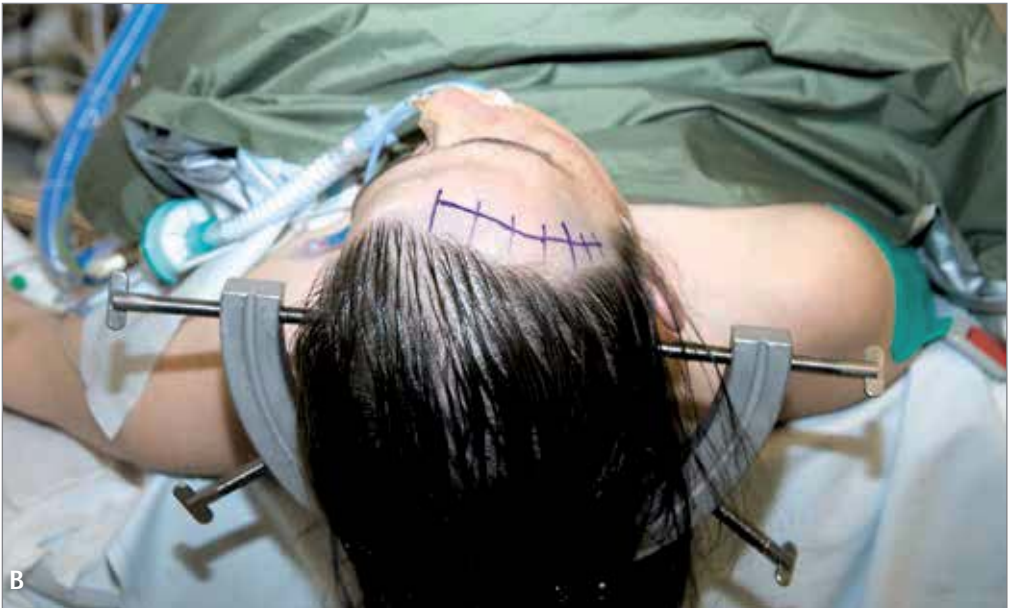

Рис. 5-1. Латеральный супраорбитальный доступ. Объяснения в тексте

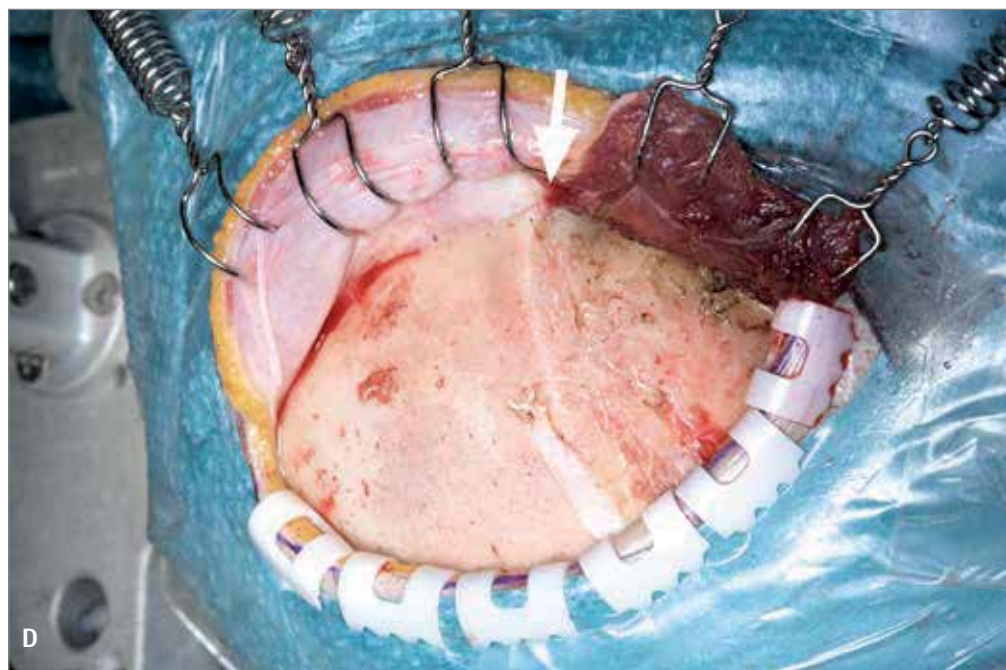
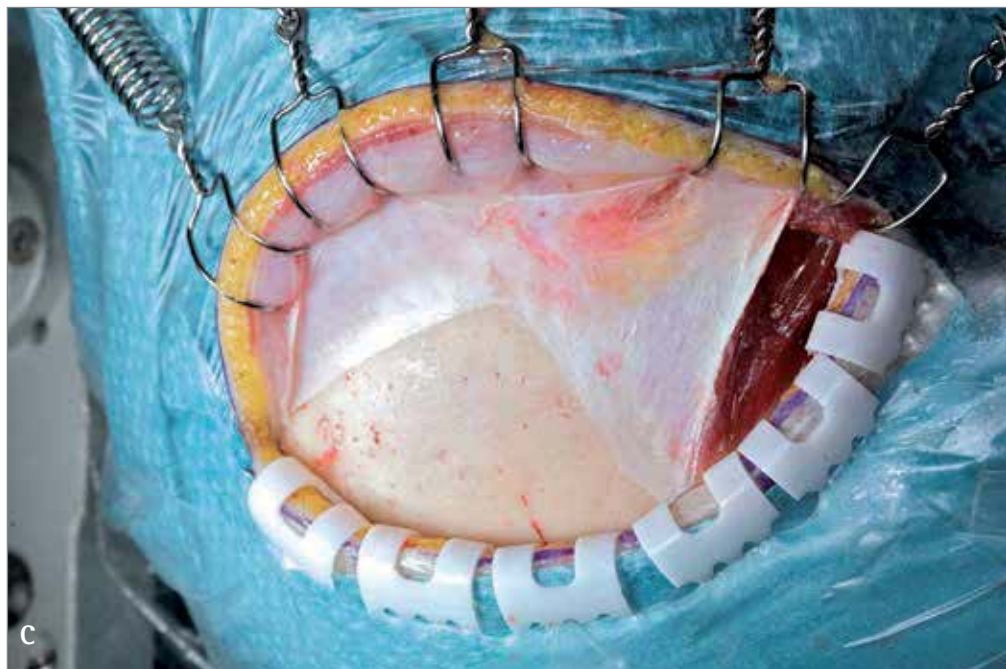


Рис. 5-1. Латеральный супраорбитальный доступ. Объяснения в тексте

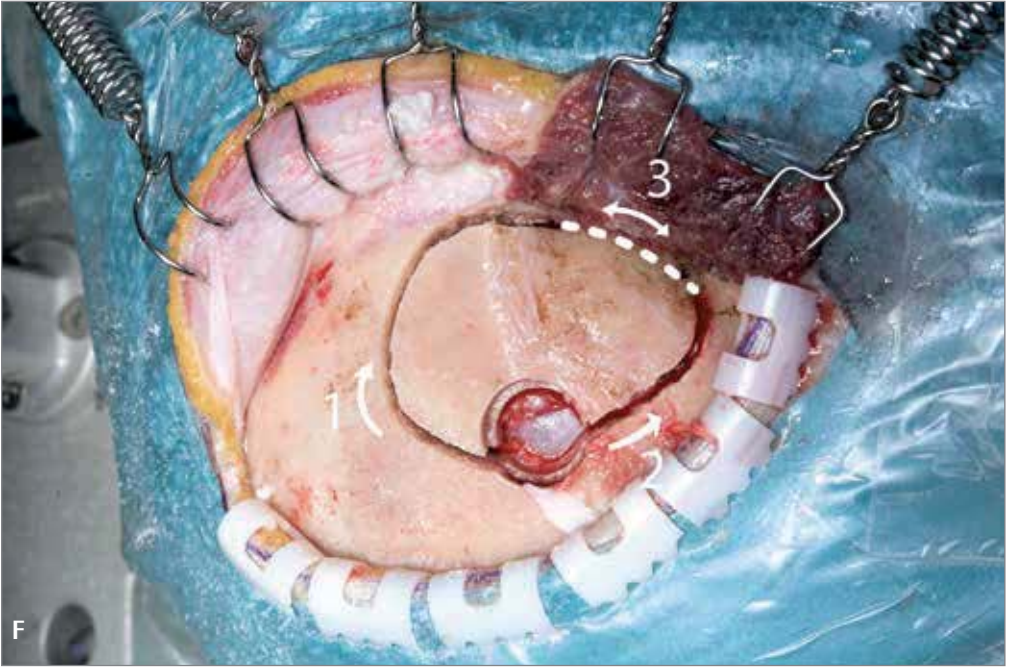
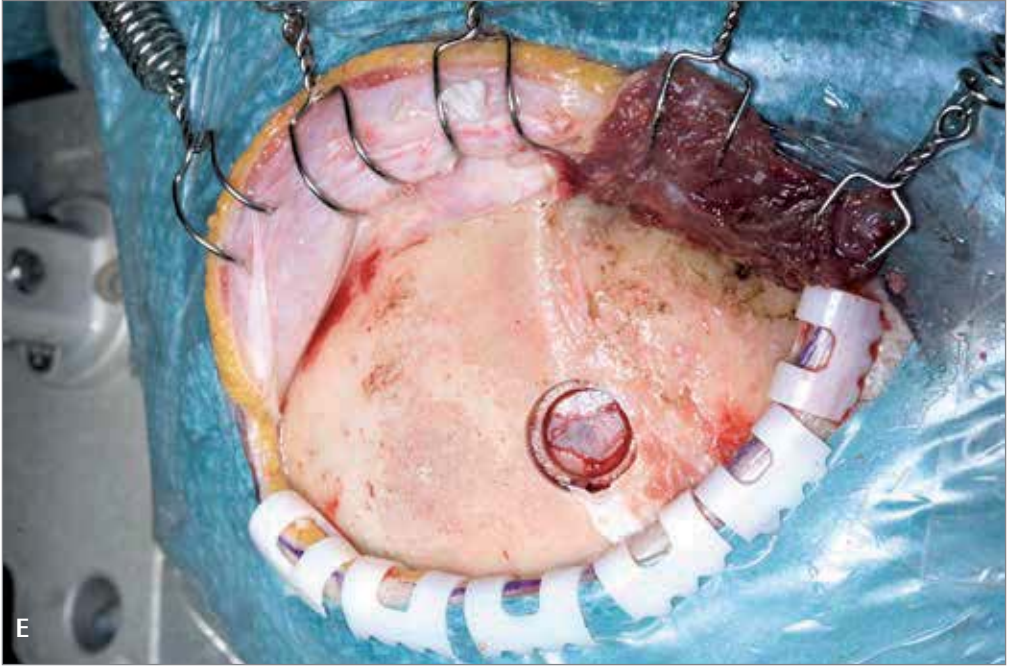


Рис. 5-1. Латеральный супраорбитальный доступ. Объяснения в тексте

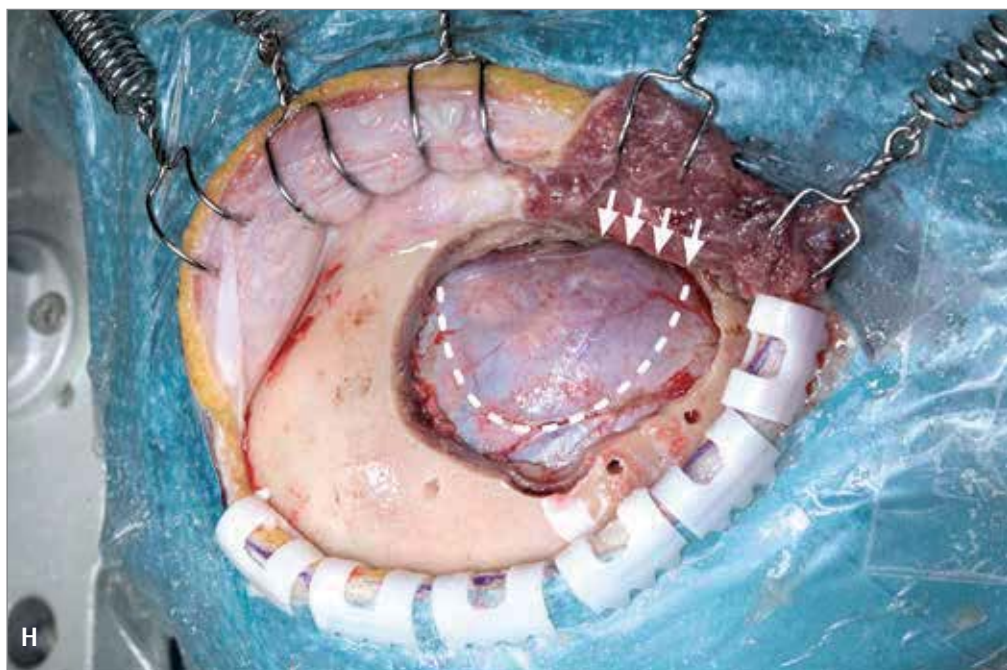
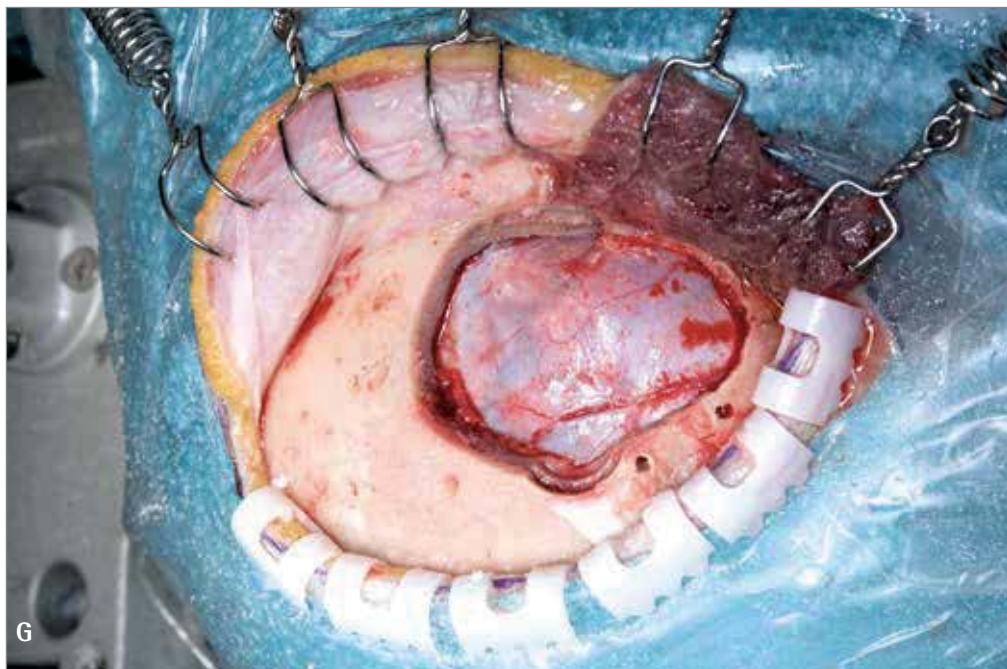


Рис. 5-1. Латеральный супраорбитальный доступ. Объяснения в тексте

верстий для подшивания ТМО. Латеральная часть клиновидного гребня стачивается для лучшего обзора основания передней черепной ямки (рис. 5-1 Н, стрелки). Вначале стачивание проводится лепестковой фрезой, которую затем заменяют на фрезу с алмазным покрытием для контроля костного кровотечения «горячей полировкой». После этого операционное поле обильно промывается физиологическим раствором, счищается костная пыль и проводится гемостаз с использованием биполярной коагуляции, суржиселя и ватников.

ТМО вскрывается дугообразно с основанием, обращенным кпереди и латерально (прерывистая линия на рис. 5-1 Н). Края ТМО подшиваются на туго натянутые держалки, что предотвращает подтекание крови из эпидурального пространства. После этого все остальные этапы операции проводятся под микроскопом.

На этапе интрадуральной диссекции в первую очередь следует достичь базальных цистерн с целью аспирации ликвора и релаксации мозга. Диссекция начинается вдоль фронтобазальной поверхности фронтальной доли чуть медиальнее проксимального отдела латеральной борозды. Сначала локализуется зрительный

нерв со входом в зрительный канал. Оптическая цистерна вскрывается и высвобождается ликвор. После этого вскрывается каротидная цистерна, расположенная латеральнее зрительного нерва. После достаточной релаксации мозга продолжают диссекцию, непосредственно направленную на обнаружение самой патологии. В случаях напряженного, отекающего мозга и незначительного количества ликвора в базальных цистернах, что, например, часто случается при САК, мы предпочитаем перфорировать конечную пластинку III желудочка, откуда аспирируется ликвор. Для этого мы продолжаем диссекцию субфронтально вдоль ипсилатерального зрительного нерва в сторону зрительной хиазмы. Часто на этом этапе у хирурга довольно мало места для манипуляций, поэтому необходимо применять большое увеличение микроскопа. Путем деликатной попеременной ретракции биполярным пинцетом и трубкой аспиратора фронтальная доля смещается вплоть до появления голубоватой мембраны конечной пластинки, располагающейся позади зрительной хиазмы. Мембрана перфорируется остроконечным биполярным пинцетом или кончиком закрытых микроножниц, после чего ликвор аспирируется прямо из III желудочка.

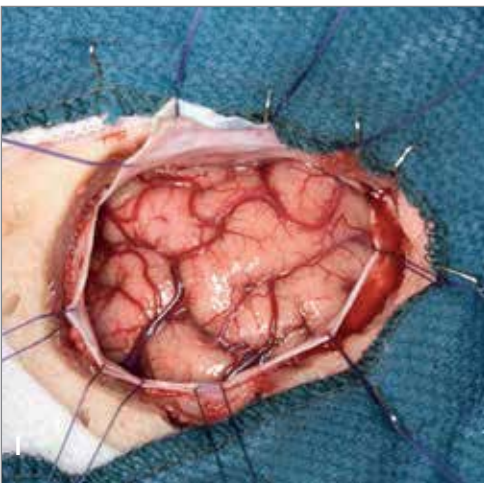


Рис. 5-1. Латеральный супраорбитальный доступ.
Объяснения в тексте

Приемы и советы

- Мысленно представьте строение мозга в трехмерном пространстве; устанавливать голову пациента следует соответственно
- Короткий разрез раны с центром в проекции сочленения глазницы и черепа
- Кожно-мышечный лоскут одним разрезом, мышца оттягивается отдельным пружинным крючком книзу
- Одно фрезевое отверстие в области верхней височной линии
- Широкое стачивание кости, что уменьшает тракцию мозга. Фреза с алмазным напылением для остановки кровотечения из кости
- Мозг релаксируется аспирацией ликвора из базальных цистерн или через конечную пластинку III желудочка

5.2. ПТЕРИОНАЛЬНЫЙ ДОСТУП

Проводимый нами птериональный доступ является небольшой модификацией классического птерионального доступа, описанного Ясаргилем. Отличия состоят в следующем: а) разрез кожи начинается ближе к средней линии, б) мы используем единый кожно-мышечный лоскут без послойной диссекции, в) мы накладываем одно фрезевое отверстие по верхнему краю прикрепления височной мышцы и г) обычно мы не вытачиваем гребень клиновидной кости до уровня переднего наклоненного отростка для экстрадуральной передней клиноидэктомии.

5.2.1 Показания

Большая часть патологических образований, при которых рекомендуется проводить птериональный доступ, оперируется нами с помощью ЛСО. Птериональный доступ используется только в тех случаях, когда необходимо существенно расширить костный доступ во фронтальном и темпоральном направлении для лучшего обзора островка мозга. Птериональный доступ применяется нами в случаях гигантских аневризм артерий передних отделов виллизиевого круга, особенно среднемозговой артерии, артериовенозных мальформаций в регионе латеральной борозды и опухолей островка мозга.

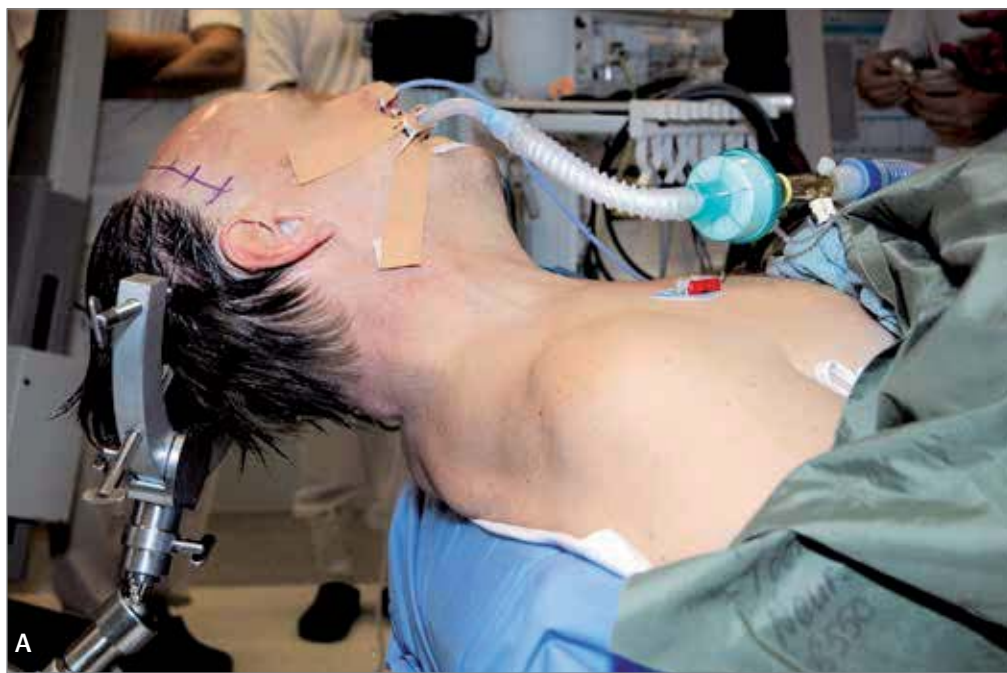

Рис. 5-2. Птериональный доступ (А, В, С, D, E, F, G). Объяснения в тексте

5.2.2. Положение головы

Голова при птериональном доступе устанавливается практически так же, как и при ЛСО (см. подраздел 5.1.2.) (рис. 5-2 А, В). Угол атаки при птериональном доступе — тот же, единственным отличием является более широкое трепанационное окно.

5.2.3. Разрез кожи и краниотомия

Вдоль границы волосяного покрова выбривается полоска шириной примерно 2 см. Разрез кожи начинается от средней линии сразу позади этой границы. Далее он продолжается по дуге и заканчивается перед ушной раковиной неподалеку от скуловой кости (рис. 5-2 А, В). По сравнению с ЛСО, разрез кожи при птериональном доступе длиннее, больше изогнут кзади и оканчивается на несколько сантиметров ближе к скуловой кости.

Как и при ЛСО, формируется единый кожно-мышечный лоскут. Височная мышца разрезается по направлению мышечных волокон и весь кожно-мышечный лоскут оттягивается в фронтально-базальном направлении пружинными крючками Сугиты (рис. 5-2 С). На противоположный край раны накладываются кожные клипсы Рейни. Участок височной мышцы отслаивается от кости с помощью монополярного коагулятора. Постепенным увеличением тяги пружинных крючков проводится ретракция кожно-мышечного доступа до уровня верхнего глазничного края и места отхождения скулового отростка лобной кости. На этом этапе можно определить костную бороздку, в проекции которой располагается латеральная борозда и, соответственно, граница между лобной и височной долями (рис. 5-2 С, голубая прерывистая линия). Единственное фрезевое отверстие накладывается в области височной линии (рис. 5-2 D).

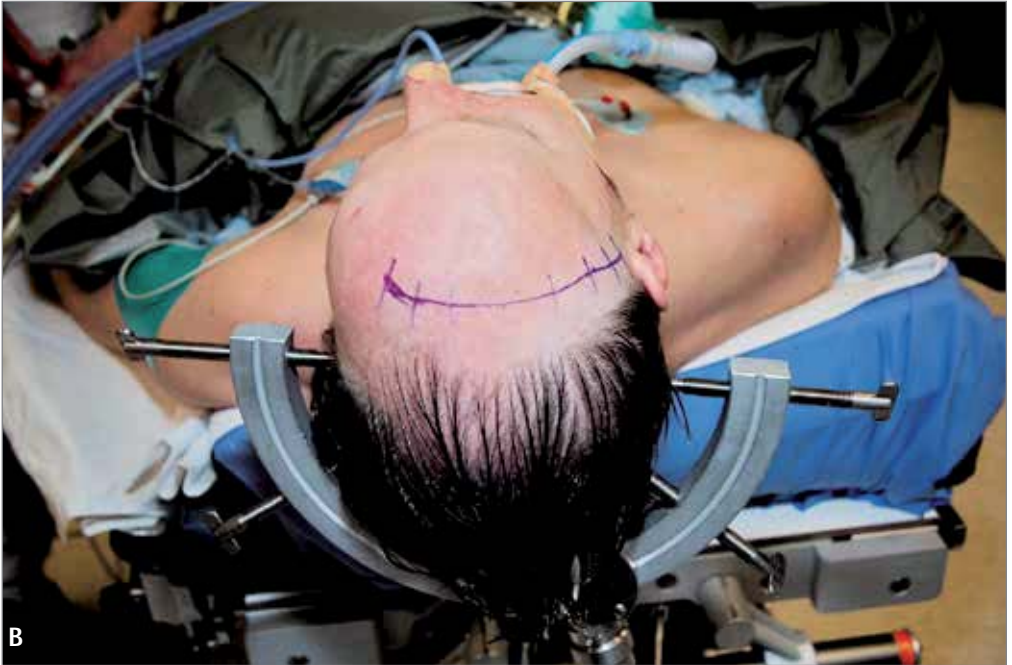

Рис. 5-2. Птериональный доступ. Объяснения в тексте

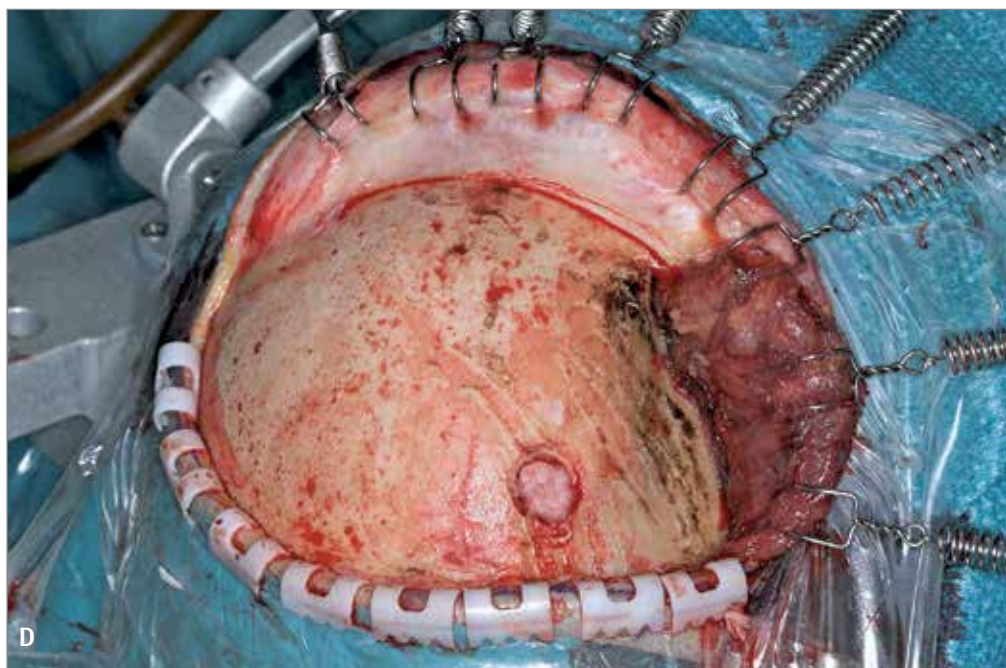
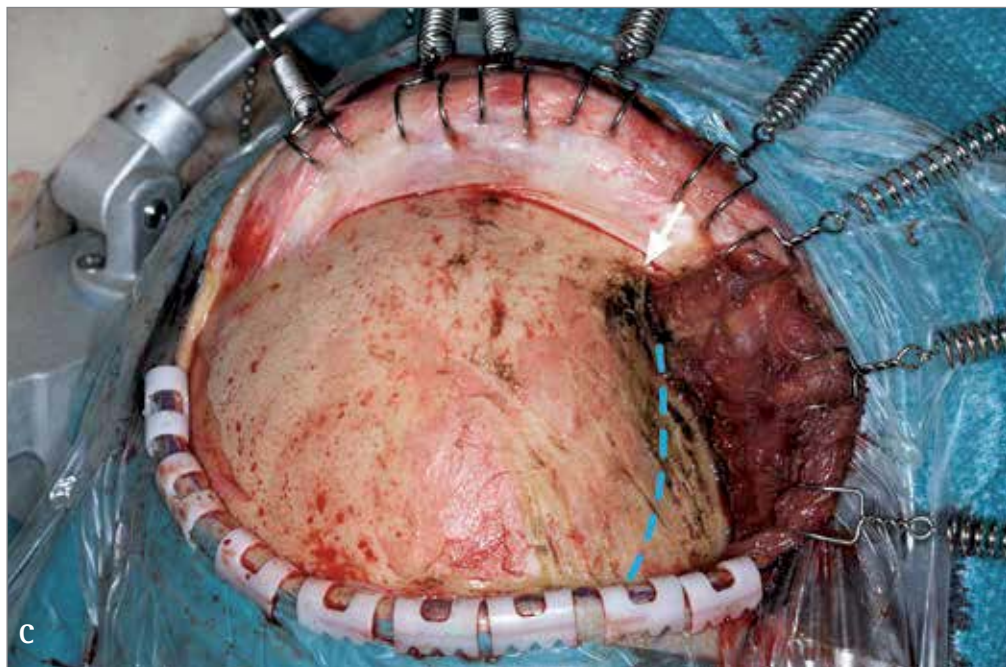


Рис. 5-2. Птериональный доступ. Объяснения в тексте

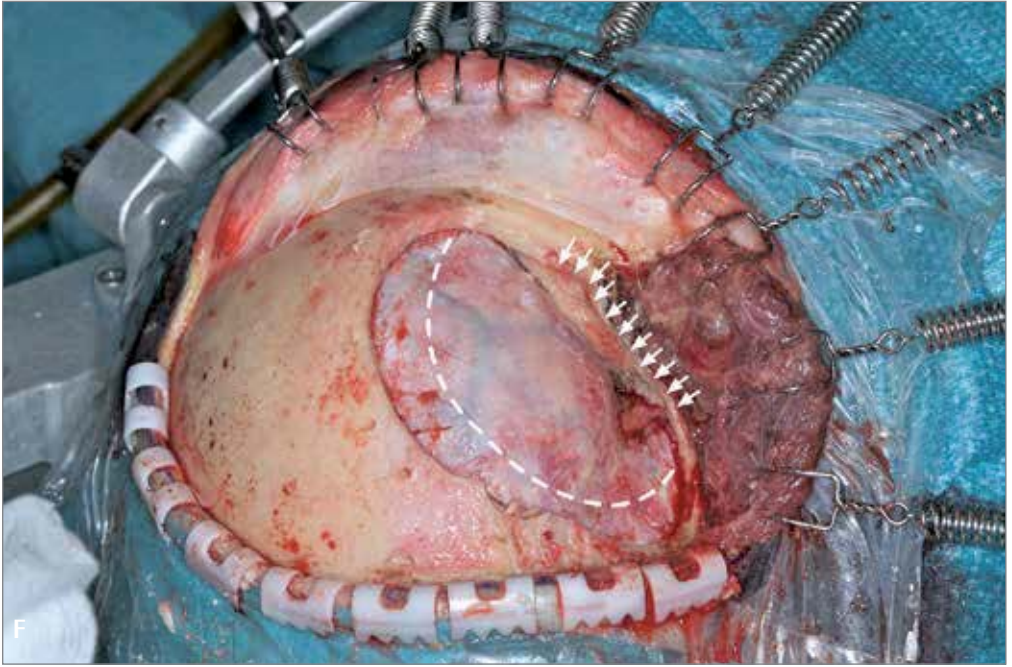
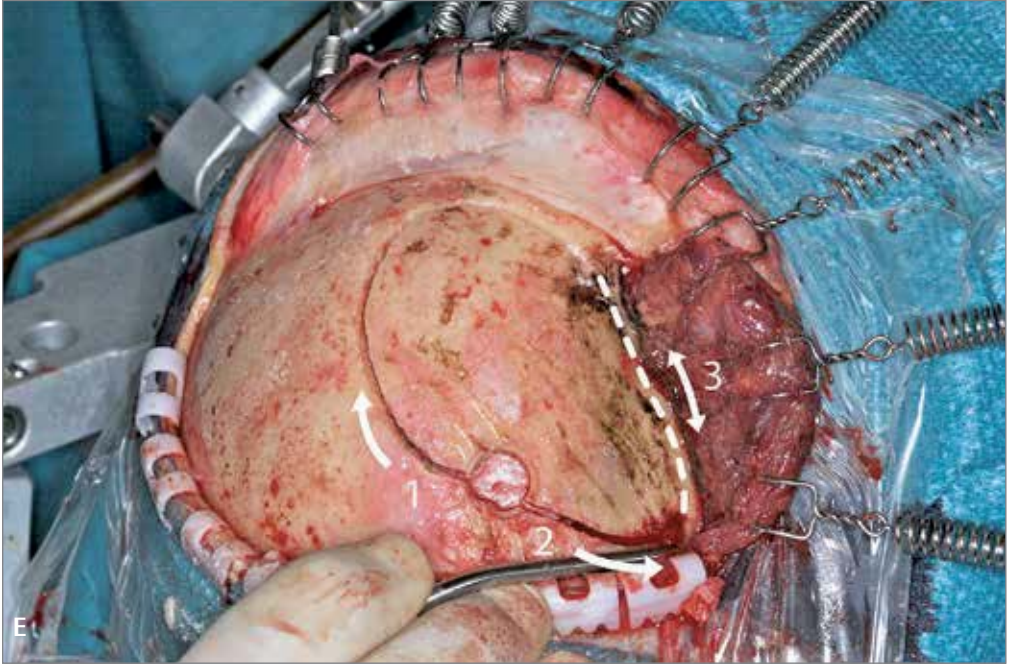

Рис. 5-2. Птериональный доступ. Объяснения в тексте

ТМО отслаивается от внутренней пластинки кости с помощью изогнутых диссекторов и мягкого диссектора Ясаргиля (рис. 4-11 В). Так как размер трепанационного окна при птериональном доступе больше, чем при ЛСО, ТМО следует отслаивать на большей площади, особенно в височном направлении. Далее проводятся два изогнутых пропила кости краниотомом. Первая линия направлена медиально и фронтобазально и заканчивается в области гребня клиновидной кости, вблизи отхождения скулового отростка лобной кости. Вторая линия пропиливается в височном направлении практически вертикально и лишь в конце загибается в базальном направлении в сторону скуловой кости (рис. 5-2 Е). Оставшийся костный мостик истончается резцом краниотома без защитной ножки, после чего надламывается. До этого по краям краниотомии просверливается несколько отверстий для подшивания краев ТМО. После того, как костный лоскут отделен, следует отслоить ТМО от ко-

сти в базальном направлении по обеим сторонам клиновидной кости. После этого ее гребень стачивается высокоскоростной дрелью (рис. 5-2 F, стрелки). Фрезой с алмазным напылением достигается контроль кровотечения из кости. Передний наклоненный отросток не удаляется.

ТМО вскрывается дугообразно с основанием, обращенным во фронтально-базальном направлении (рис. 5-2 F). Края ТМО подшиваются на туго натянутые держалки для предотвращения подтекания крови из эпидурального пространства (рис. 5-2 G). По сравнению с ЛСО мы можем видеть большую часть височной доли и более дистально — отдел латеральной борозды.

Дальше все этапы операции проводятся под микроскопом. Во-первых, аспирируется ликвор из базальных цистерн и, если необходимо, из III желудочка через перфорацию конечной

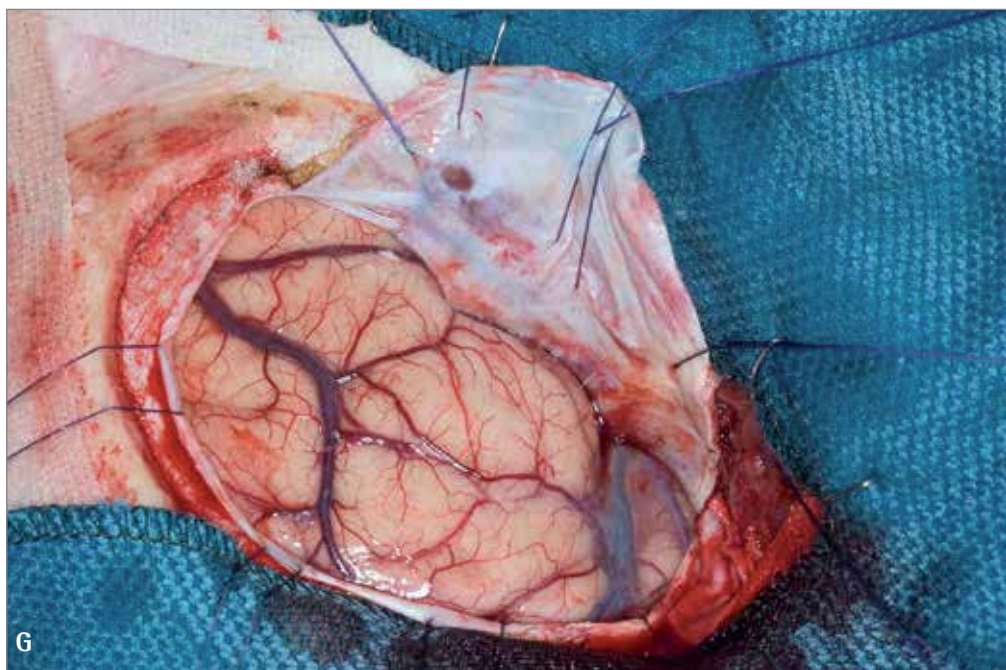


Рис. 5-2. Птериональный доступ. Объяснения в тексте

пластинки тем же способом, как и при ЛСО. Остальная диссекция проводится согласно локализации самой патологии, чаще всего через латеральную борозду (см. подраздел 6.1.6.).

Ушивание раны проводится послойно, так же, как и при ЛСО.

Приемы и советы

- *Положение головы согласно локализации очага патологии*
- *Линия разреза кожи кзади от границы волосяного покрова*
- *Единый кожно-мышечный лоскут*
- *Достаточно одного фрезевого отверстия*
- *ТМО должна быть тщательно отслоена от кости перед краниотомией*
- *Гребень клиновидной кости вытачивается лепестковой фрезой, после чего проводится «горячая полировка» алмазным бором*
- *Передняя клиноидэктомия, как правило, не нужна*

5.3. МЕЖПОЛУШАРНЫЙ ДОСТУП

Этот доступ позволяет широко визуализировать структуры средней линии по обе стороны серпа мозга, а также проводить транскаллезный доступ к боковым и III желудочкам. При проведении межполушарного доступа из-за отсутствия надежных анатомических ориентиров могут возникнуть определенные трудности. Помощь в ориентации в межполушарном пространстве оказывают серп мозга и пространство между поясными извилинами, которые обозначают среднюю линию, однако четкая ориентация в передне-заднем направлении может быть сложна. Нейрохирург должен четко осознавать отношение оптической оси микроскопа и положение головы пациента для выбора правильного угла атаки. Неоценимую помощь для локализации и ориентации в межполушарной щели оказывает система нейронавигации.

5.3.1. Показания

Чаще всего межполушарные доступы применяются в хирургии аневризм дистальных сегментов передней мозговой артерии и коллоидных кист III желудочка. Помимо этого, он может быть использован в лечении краниофарингиом или других заболеваний III или боковых желудочков, парасагиттальных менингиом или менингиом серпа мозга. Размер краниотомии должен обеспечивать достаточный обзор опухоли; важно также учитывать возможное прорастание опухоли в верхний сагиттальный венозный синус.

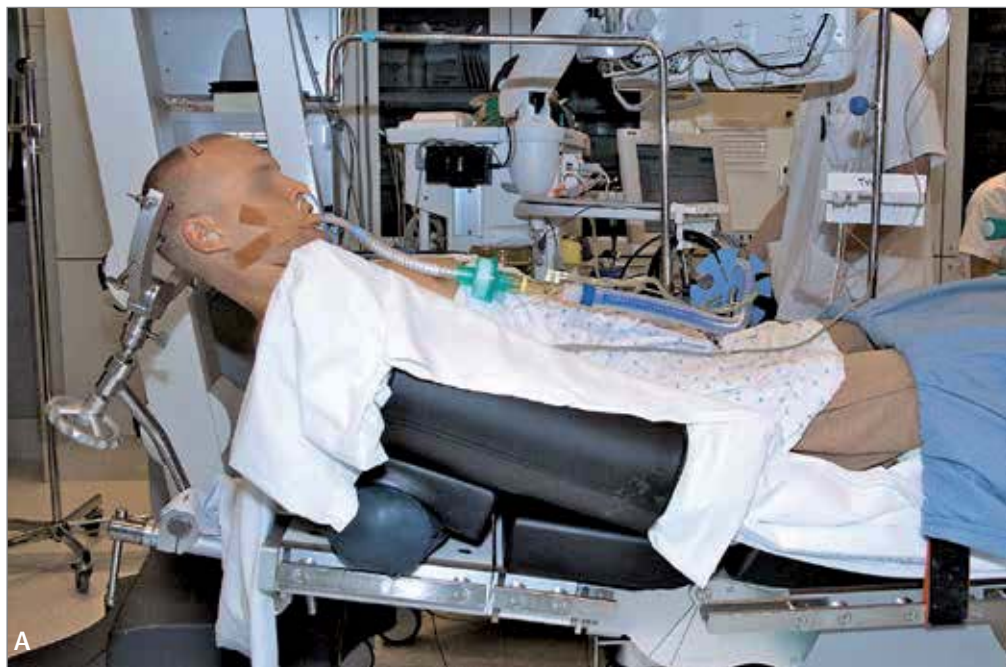

Рис. 5-3. Межполушарный доступ (A, B, C, D, E, F, G). Объяснения в тексте

5.3.2. Положение пациента

При межполушарном доступе пациент находится на спине, под плечи подкладывается мягкий валик; голова поднимается на 20 градусов выше уровня сердца и закрепляется в системе жесткой фиксации. Голова должна быть установлена строго вертикально (рис. 5-3А,В). Даже минимальная ротация может привести к неправильному наложению трепанации сбоку от средней линии, что затруднит как вход в межполушарную щель, так и ориентацию внутри нее. Вместе с тем, голову можно отклонить в зависимости от локализации патологии (рис. 5-3А). Чаще всего траектория операционного канала лежит в вертикальной плоскости.

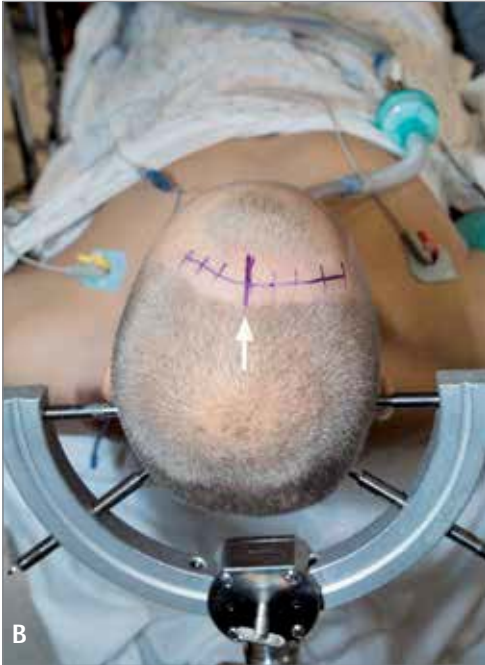


Рис. 5-3. Межполушарный доступ. Объяснения в тексте

5.3.3. Разрез кожи и краниотомия

В области планируемого доступа минимально сбривают волосы и проводят изогнутый разрез кожи с двух сторон от средней линии, с основанием, обращенным фронтально (рис. 5-3В, стрелка). Более длинное плечо разреза должно находиться со стороны наложения трепанации. Этот разрез используется нами в большинстве случаев при операциях на перикаллезных артериях и коллоидных кистах III желудочка. Вместе с тем, если планируется костный доступ, располагающийся кзади от венечного шва, мы проводим прямой разрез кожи вдоль средней линии. В целом расположение, форма и длина кожного разреза зависят от границы волосяного покрова, воздушных синусов фронтальной кости и, конечно же, локализации самой патологии. После разреза кожный лоскут оттягивается фронтально с помощью пружинных крючков Сугиты (рис. 5-3С). Они дают возможность мощной ретракции кпереди, что исключает необходимость расширенного бикоронарного кожного разреза.

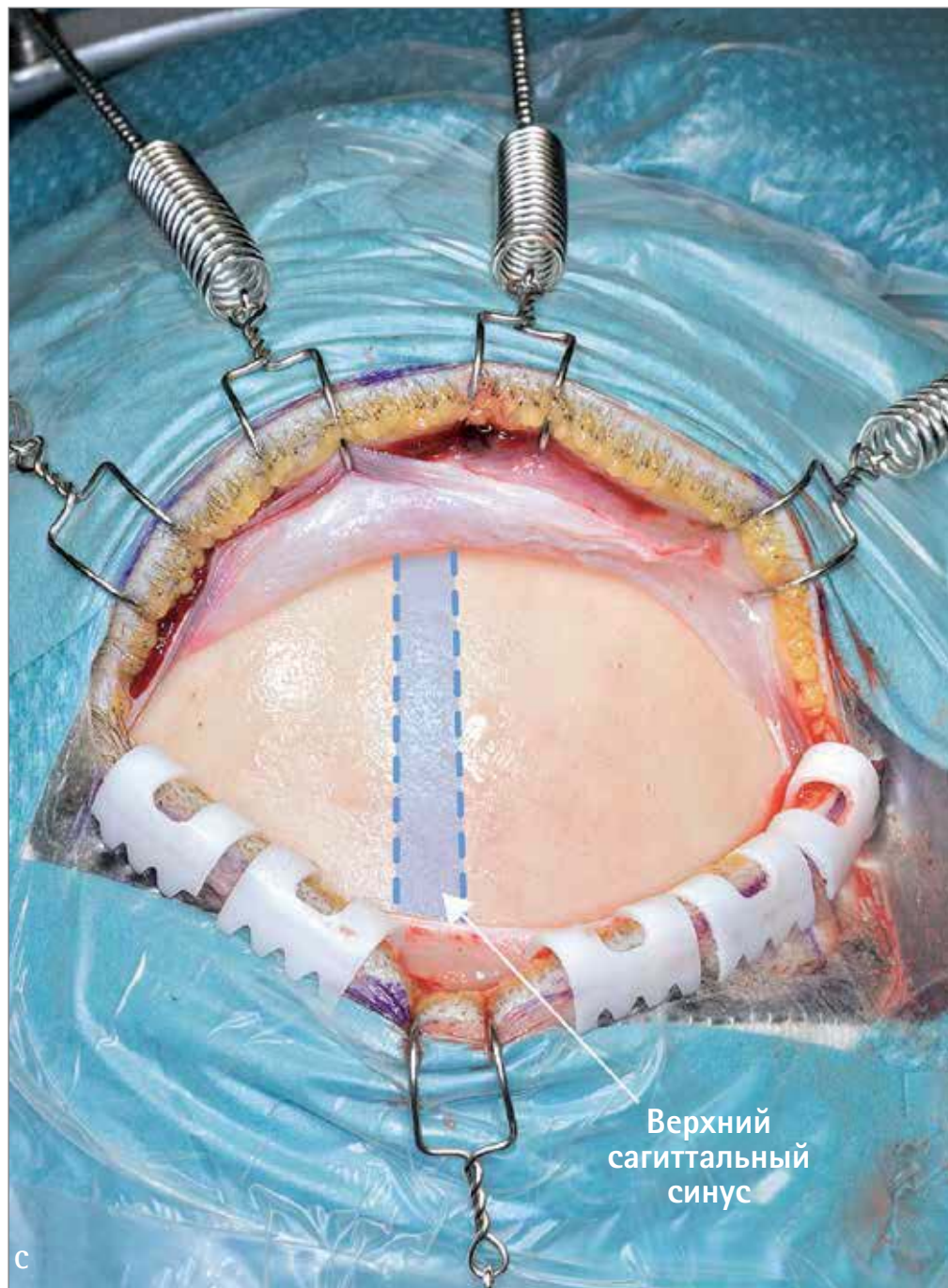


Рис. 5-3. Межполушарный доступ. Объяснения в тексте

Медиальная граница костного лоскута должна проходить через среднюю линию на контралатеральную сторону, что обеспечивает достаточную ретракцию серпа мозга; при этом также учитывается возможность анатомической девиации верхнего сагиттального венозного синуса в сторону от сагиттального шва до 11 мм. Размер костного лоскута варьирует в зависимости от опыта нейрохирурга и размера патологического очага. Мы применяем костный лоскут размером 3–4 см. Небольшой костный лоскут может ограничить манипуляции между переходными венами. Вначале накладывается одно фрезевое отверстие в проекции верхнего сагиттального синуса в задней части доступа. При этом следует соблюдать осторожность, чтобы не повредить твердую мозговую оболочку и не вызвать венозное кровотечение из синуса, особенно у пожилых пациентов. Надо отметить, что в нашей практике не было ни одного случая повреждения синуса современным безопасным трепаном. Через наложенное фрезевое отверстие выпиливается костный лоскут с помощью краниотома (рис. 5–3Е). При необходимости края дополнительно стачиваются высокоскоростной дрелью. При возникновении дефекта стенки лобной пазухи следует удалить ее слизистую оболочку, тампонировать лобно-носовые каналы кусочками жира или мышцы, после чего укрыть надкостничным лоскутом.

Твердая мозговая оболочка вскрывается под операционным микроскопом в форме буквы «С» с основанием, обращенным в сторону средней линии (рис. 5–3F). Разрез начинается от латерального края краниотомии и далее ведется в переднем и заднем направлениях для предотвращения повреждения верхнего сагиттального синуса. Планировать разрез ТМО следует так, чтобы не повредить венозные дуральные лакуны. Кроме того, следует аккуратно мобилизовать переходные вены, которые могут быть соединены с ТМО на протяжении нескольких сантиметров латеральнее средней

линии. Края ТМО подшиваются на тугую натянутые держалки для остановки подтекания крови из эпидурального пространства (рис. 5–3G). Нейронавигационная система наиболее надежна до этапа вскрытия ТМО, однако после высвобождения ликвора смещение структур мозга значительно снижает точность нейронавигации, и хирург должен ориентироваться по анатомическим координатам.

Приемы и советы

- *Голова приподнята, отклонена вперед или назад, но ни в коем случае не ротирована*
- *Положение головы и угол оптической оси микроскопа должны быть проверены до обкладывания стерильными простынями*
- *Нейронавигатор полезен для выбора оптимальной траектории*
- *Изогнутый разрез кожи фронтально — для патологии спереди, прямой разрез по средней линии — для патологии в париетальном или затылочном отделах*
- *Одно фрезевое отверстие по средней линии в проекции верхнего сагиттального синуса*
- *Переходные вены должны быть сохранены, размер костного лоскута должен позволять проводить манипуляции по сторонам от этих важнейших вен*
- *Краниотомия должна немного заходить за среднюю линию, что позволяет сместить верхний сагиттальный синус*
- *Мозолистое тело определяется по характерному белому цвету и *striae longitudinales* (поперечным волокнам)*
- *Перикаллезные артерии проходят вдоль мозолистого тела, однако могут находиться с той или другой стороны серпа мозга*

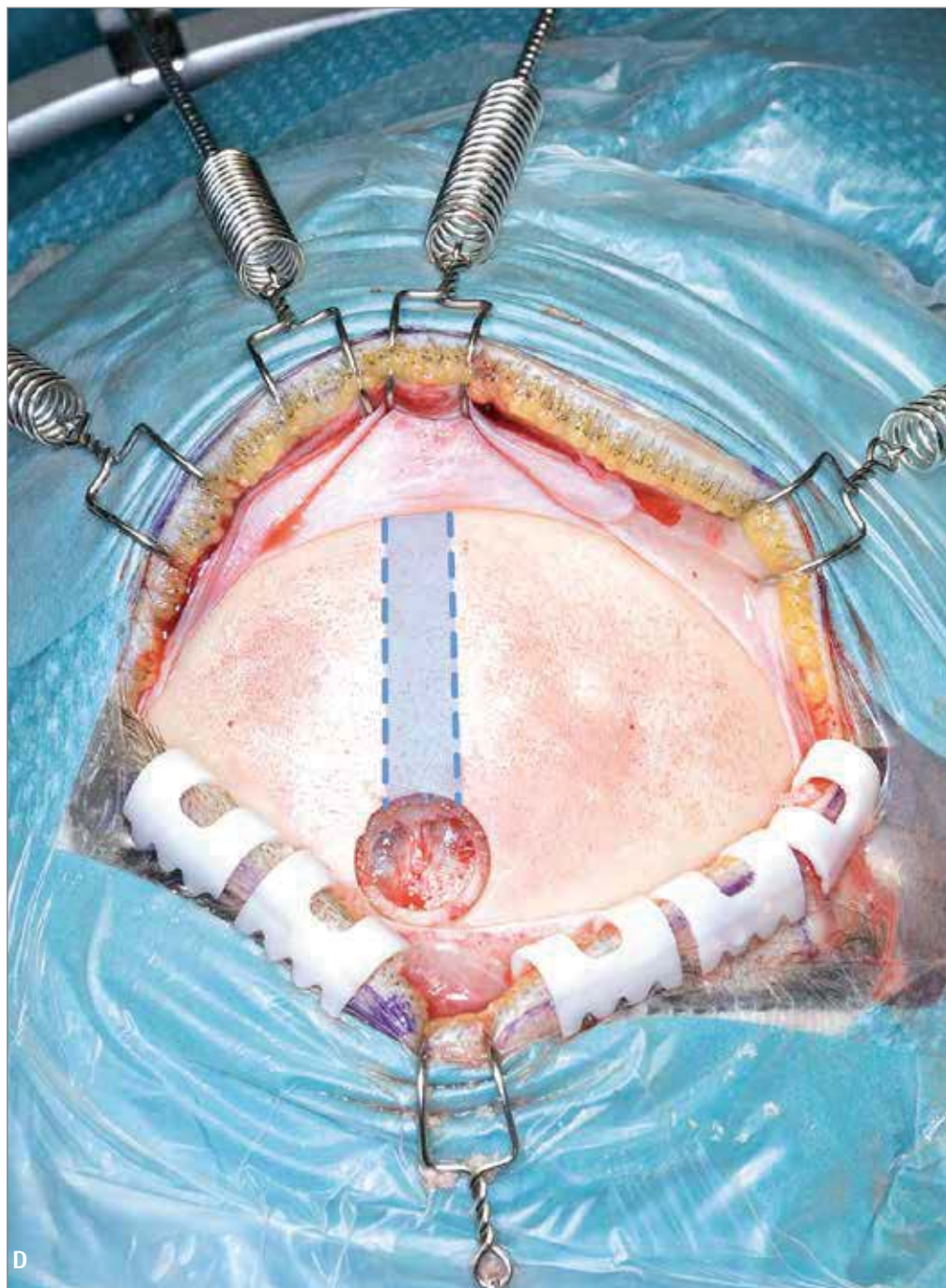


Рис. 5-3. Межполушарный доступ. Объяснения в тексте

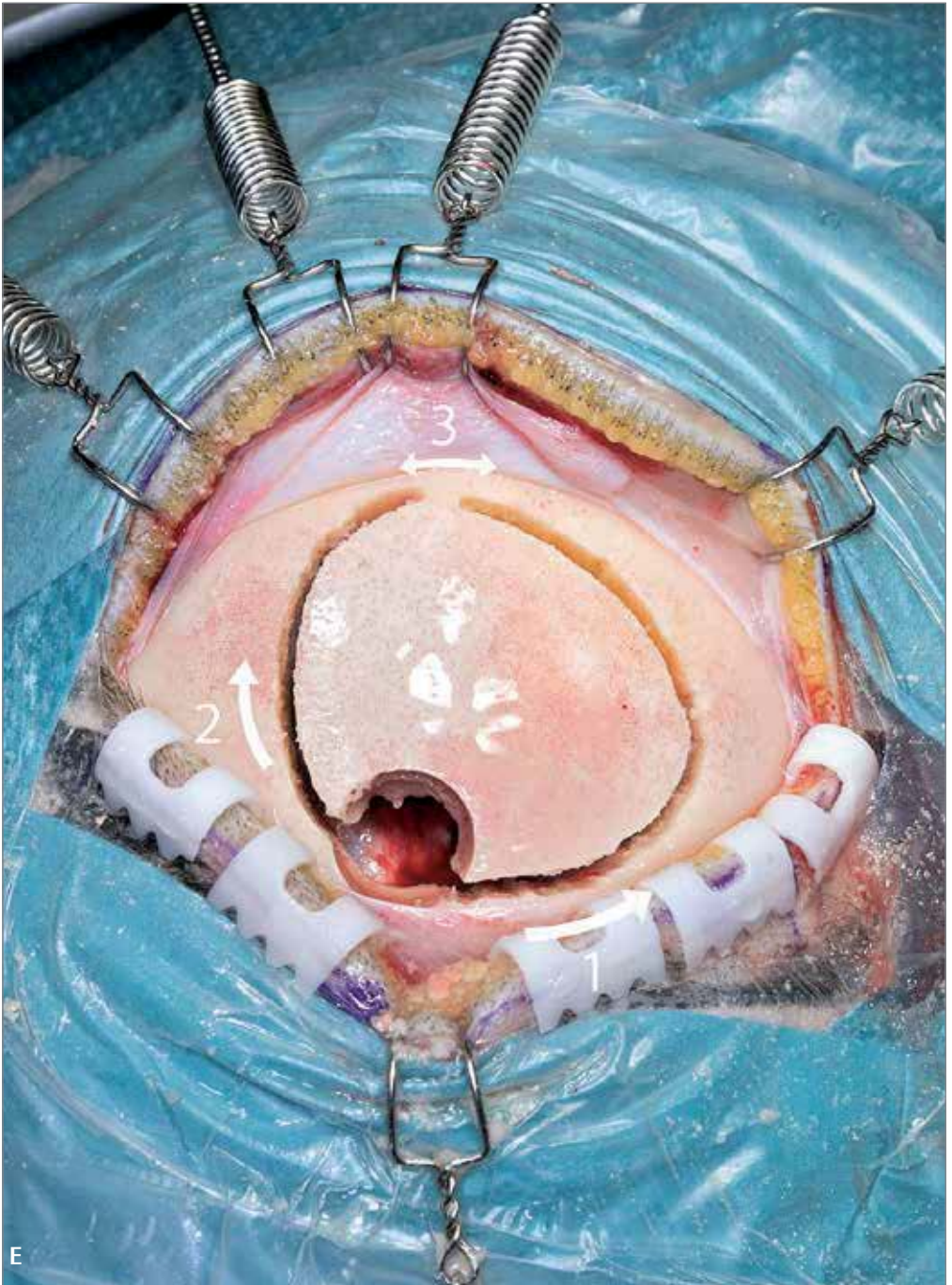


Рис. 5-3. Межполушарный доступ. Объяснения в тексте

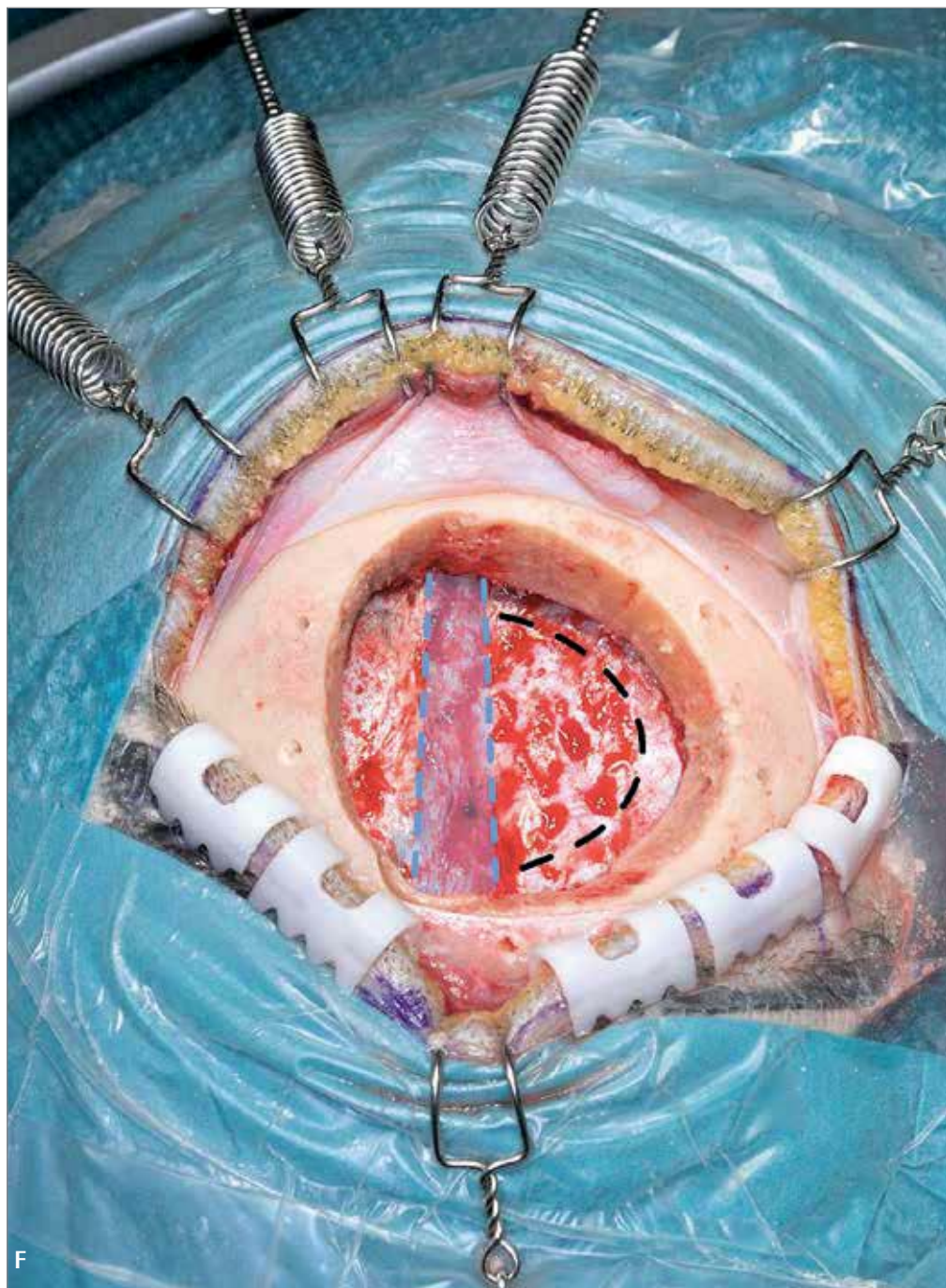


Рис. 5-3. Межполушарный доступ. Объяснения в тексте

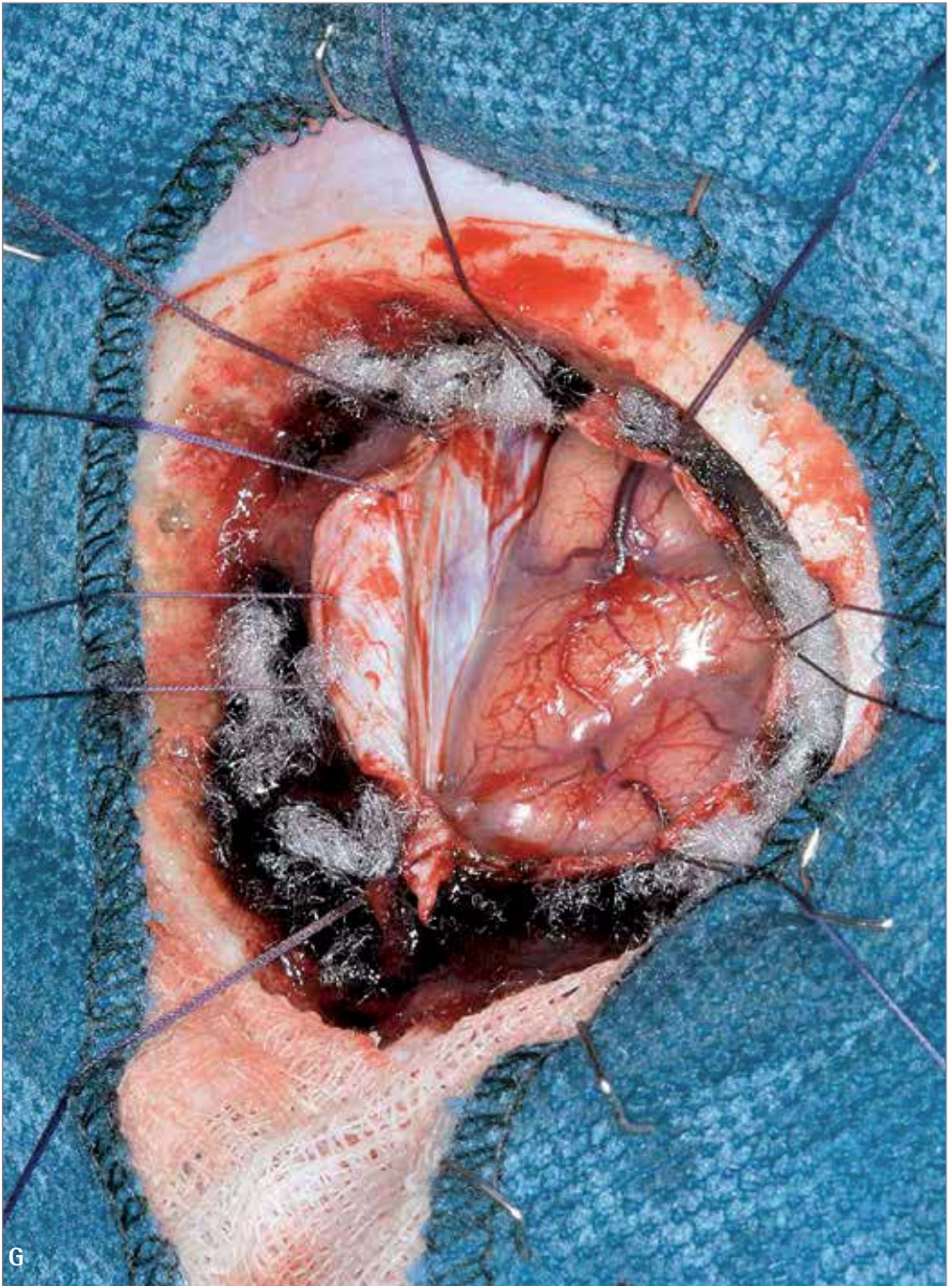


Рис. 5-3. Межполушарный доступ. Объяснения в тексте

5.4. ПОДВИСОЧНЫЙ ДОСТУП

Подвисочный доступ обычно подходит для операций на аневризмах бифуркации базилярной артерии (БА), задней мозговой артерии (ЗМА) и верхней мозжечковой артерии (ВМА). При этом доступе хорошо видны структуры межножковой цистерны и дно средней черепной ямки, а также первый и второй сегменты ЗМА. Подвисочный доступ служит ярким примером того, как относительно простой и быстрый доступ может заменить комплексные расширенные доступы.

5.4.1. Показания

Аневризмы развилки базилярной артерии, расположенные менее чем на 10 мм над уровнем задних наклоненных отростков, оперируются нами через подвисочный доступ. Профессор Хернесниemi проводил этот доступ в начале 80-х годов, однако после обучения у профессоров Дрейка и Пирлесса в 1989 и 1992-93 гг. подвисочный доступ существенно усовершенствовался. Профессора Дрейк и Пирлесс с 1959 по 1992 год использовали подвисочный доступ в 80% из 1234 случаев аневризм развилки базилярной артерии. Преимуществом подвисочного доступа считается хороший боковой обзор БА и ее перфорантных ветвей. Надо отметить, что при трансильвиевом доступе визуализация именно перфорантных артерий затруднена.

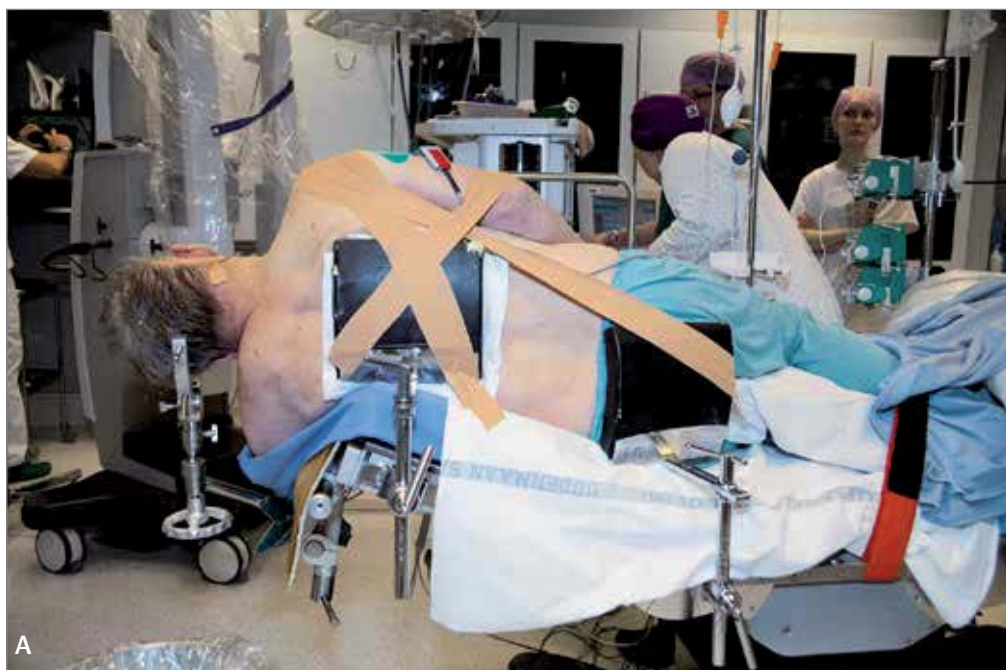

Рис. 5-4. Подвисочный доступ (A, B, C, D, E, F, G, H, I, J). Объяснения в тексте

5.4.2. Положение больного

Пациент укладывается на бок, голова фиксируется в раме Сугиты и поднимается выше уровня сердца. Важно отвести «верхнее» плечо каудально и немного ротировать голову в сторону пола, при этом избегая компрессии вен (рис. 5–4А). Обычно операция проводится справа. Левый подвисочный доступ выполняется, если этого требуют особенности строения аневризмы, большое количество рубцовой ткани после предыдущих операций, если у пациента имеется левосторонний парез глазодвигательного нерва, амавроз слева или гемипарез справа. Крайне важно подложить валики в область потенциальных точек компрессий, уложить больного на грудную клетку, а не на плечо, что снижает риск повреждений плечевого сплетения. Вместе с тем отведение в каудальном направлении «верхнего» плеча не должно проводиться слишком усердно, так как это может также повредить плечевое сплетение. Кисть руки,

располагающейся сверху, аккуратно укладывают на дополнительную подушку. Руку, находящуюся снизу, укладывают в импровизированный гамак из простыни, закрепляемый на головном конце операционного стола зажимами.

Безопасное проведение подвисочного доступа возможно только при условии выведения ликвора или через спинальный дренаж, или через вентрикулоостомию. Высвобождение ликвора дает возможность достаточной ретракции височной доли кверху от дна средней черепной ямки. Хорошо отведенная височная доля является залогом успеха проведения всех остальных этапов операции. Простая аспирация ликвора в ходе интракраниальной диссекции не может обеспечить безопасной ретракции височной доли, поэтому выведение 50–100 мл ликвора через спинальный дренаж до начала краниотомии обязательно.

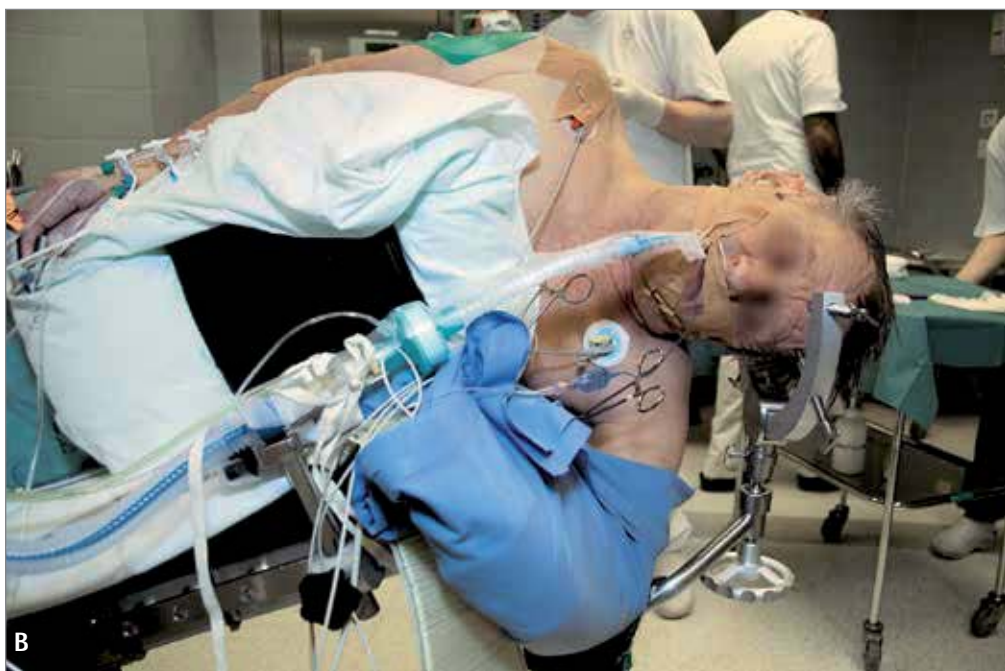

Рис. 5–4. Подвисочный доступ. Объяснения в тексте

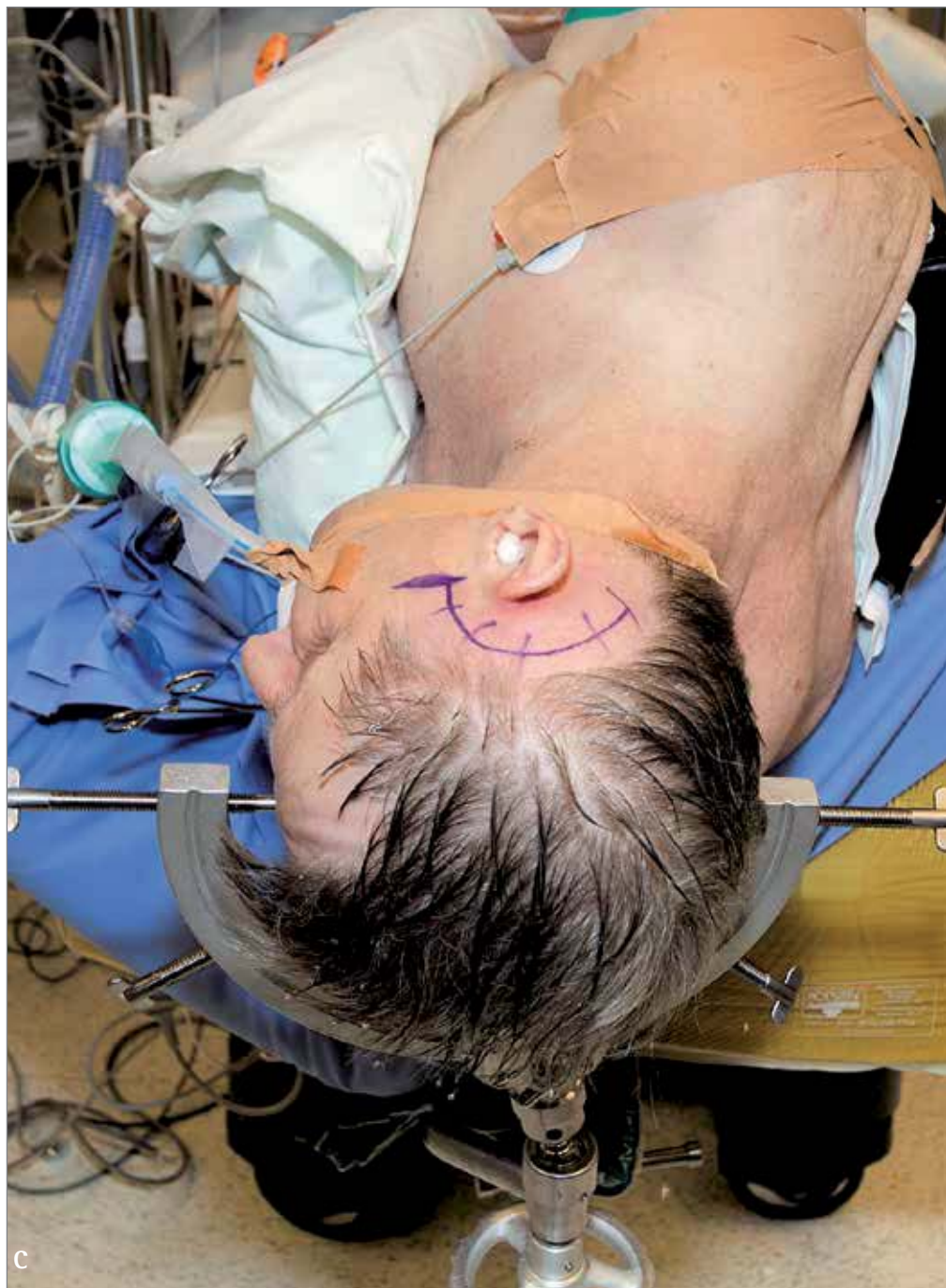

Рис. 5-4. Подвисочный доступ. Объяснения в тексте

5.4.3. Разрез кожи и краниотомия

Разрез кожи может быть или линейным, или подковообразным (рис. 5-4С). Линейный разрез начинается на 1 см кпереди от козелка ушной раковины, прямо над скуловой дугой, и идет вертикально вверх на 7–8 см. Подковообразный разрез начинается в той же точке, но огибает ушную раковину (рис. 5-4D). Именно при использовании подковообразного разреза появляется возможность расширения костного лоскута кзади, что, в свою очередь, дает лучший обзор намета мозжечка и межножковой цистерны; также облегчается идентификация блокового нерва при рассечении и отведении края намета мозжечка; уменьшается ретракция лобной доли. Аневризмы развилки базилярной артерии, обращенные кзади, а также аневризмы первого и второго сегментов ЗМА и низко лежащей развилки базилярной артерии требуют расширения подвисочного доступа кзади. В целом, практически во всех случаях мы применяем подковообразный разрез кожи.

Единый кожно-мышечный лоскут отводится каудально и смещается тугим натяжением пружинных крючков Сугиты. Височная мышца отсекается книзу до уровня скуловой дуги, которая, в свою очередь, должна быть определена. Мы не видим необходимости в спиливании и удалении скуловой кости, так как пружинные крючки обеспечивают достаточную ретракцию лоскута. Заметим, что при ретракции подвисочной мышцы не должно произойти повреждение наружного слухового канала, в области которого кожа очень тонка.

Первое фрезевое отверстие накладывается в верхней части планируемой краниотомии, второе — базально, рядом с местом отхождения скуловой дуги (рис. 5-4F). Второе фрезевое отверстие нужно для достаточной отслойки ТМО, которая именно в этой области, как правило, очень спаяна с костью. Через наложенное

отверстие ТМО отслаивается с применением тупого диссектора (Jones). Важно не повредить ТМО, так как позже это облегчает ее отслаивание в базальном направлении для расширения доступа. Формируется костный лоскут размером 3–4 см: линия распила сначала проходит из первого фрезевого отверстия кпереди, в сторону второго; после этого из первого фрезевого отверстия — кзади, в сторону дна средней мозговой ямки (рис. 5-4G). После этого, используя резец краниотома без защитной ножки, костный мостик истончается и переламаывается. Тем же резцом просверливаются отверстия для подшивания ТМО. Далее с помощью высокоскоростной дрели и лепестковой фрезы стачиваются базальные отделы кости (рис. 5-4H, стрелки). Для контроля костного кровотечения проводится «горячая полировка» алмазным бором. Кость должна стачиваться до уровня дна средней мозговой ямки таким образом, чтобы обеспечить беспрепятственный доступ к подвисочной области. Ошибкой будет наложение краниотомии слишком краниально, так как это неизбежно приведет к излишней ретракции височной доли и ее повреждению. Во время стачивания базальных отделов кости часто открываются воздушные ячейки височной кости (рис. 5-4I, стрелка). Естественно, что в конце операции необходимо тщательно герметизировать эту область для предотвращения ликвореи. Мы используем методику, при которой воздушные ячейки укрываются частью височной мышцы, подшитой к ТМО («китайско-турецкий способ»). Также могут применяться обкладывание кусочками жира, замазывание фибриновым клеем и костным воском.

После снятия костного лоскута ТМО должна быть податливой из-за выведения ликвора через люмбальный дренаж. Если ТМО напряжена, необходимо использовать все возможные анестезиологические меры для снижения ВЧД.

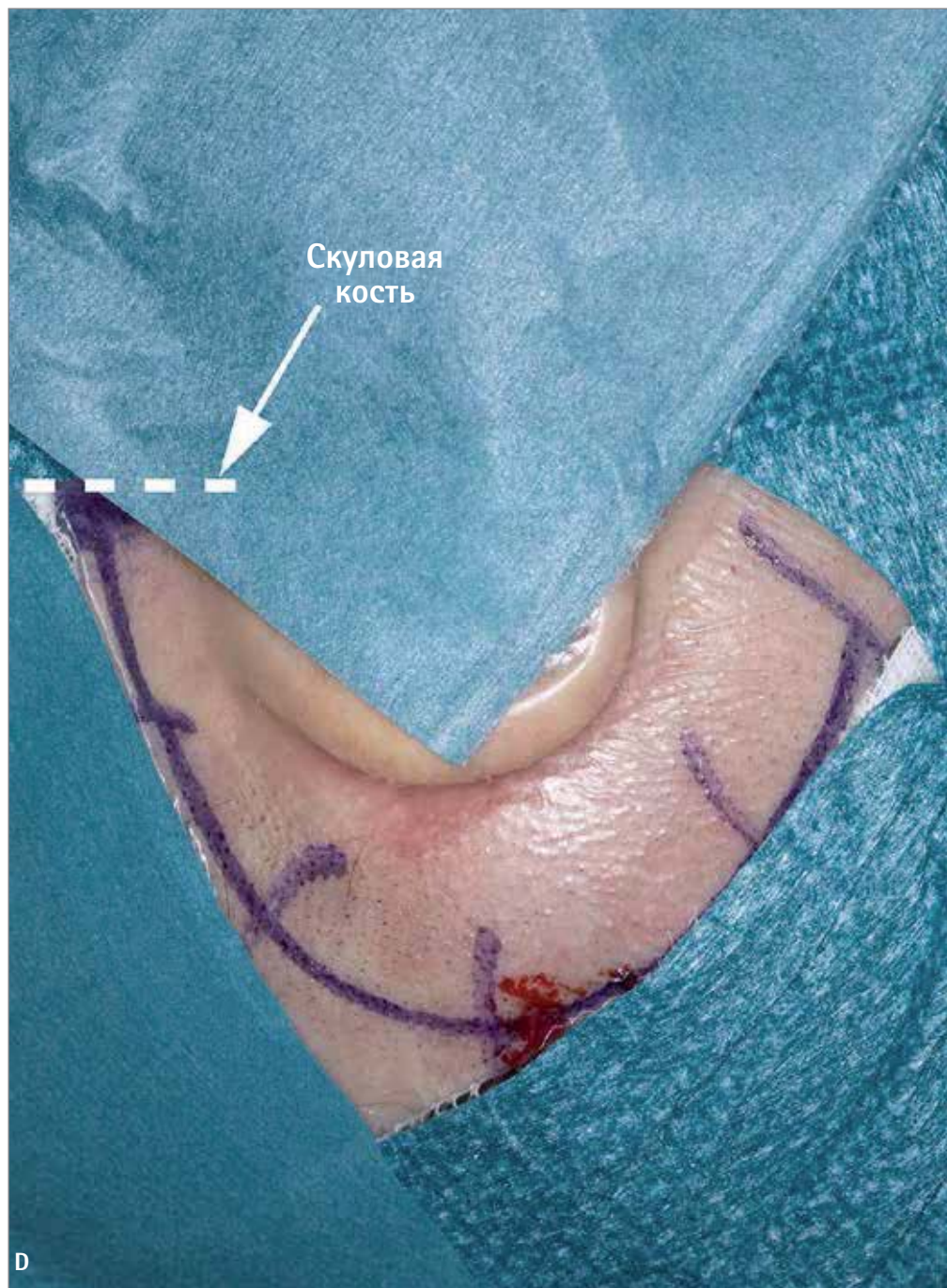


Рис. 5-4. Подвисочный доступ. Объяснения в тексте

ТМО вскрывается подковообразным разрезом с основанием, обращенным каудально. Ее края подшиваются на туго натянутые держалки (рис. 5–4I, J).

Важным нюансом при проведении подвисочного доступа является быстрая диссекция вдоль височной доли, края намета мозжечка и вскрытие субарахноидальных цистерн с аспирацией ликвора. После аспирации ликвора люмбальный дренаж может быть закрыт. Височная доля приподнимается в области ее полюса, постепенно переходя кзади, что препятствует резкому натягиванию переходных вен этой области. Сила ретракции должна увеличиваться постепенно. Резкое отведение височной доли в ее средней части существенно повышает риск разрыва и кровотечения из вены Лаббе, что, в свою очередь, вызывает отек височной доли и венозный инфаркт. После того как височная доля достаточно отведена и край намета мозжечка находится в поле зрения, на место устанавливается ретрактор. Мы предпочитаем использовать довольно широкие лопатки ретрактора, которые меньше повреждают кору височной доли.

Отведение крючка височной доли ретрактором дает доступ к глазодвигательному нерву. Этот нерв освобождается от субарахноидальных тяжей и, при необходимости, мобилизуется. Важно отметить, что глазодвигательный нерв может после операции повести себя крайне непредсказуемо: иногда даже минимальные манипуляции приводят к серьезному парезу глазных мышц, однако у некоторых пациентов его функция полностью сохраняется даже после повторных интенсивных перемещений. Ретракция крючка височной доли и глазодвигательного нерва не дает достаточно широкого обзора межжочковой цистерны. Доступ можно существенно расширить рассечением края намета мозжечка и отведением образовавшегося лоскута кверху. В оригинале методика подразумевала подшивание этого лоскута

к более латеральным отделам средней черепной ямки; мы же закрепляем лоскут намета с помощью небольшой клипсы Aescular. Рассечение намета должно проводиться перпендикулярно его краю на протяжении около 10 мм, обязательно начиная латеральнее прохождения блокового нерва. В некоторых случаях можно обойтись без данных манипуляций на намете мозжечка, однако если речь идет о низко лежащих аневризмах развилки базилярной артерии, для нормального хода операции отведение края тенториума практически неизбежно. Задний наклоненный отросток при подвисочном доступе не удаляется.

Приемы и советы

- Пациент в положении на боку; всегда устанавливается люмбальный дренаж (аспирируется 50–100 мл ликвора)
- Подковообразный разрез предпочтителен; он позволяет расширить доступ кзади
- Постепенная ретракция височной доли
- Кортикальная поверхность височной доли обкладывается резиновыми полосками, вырезанными из хирургических перчаток, что предотвращает налипание ватных тампонов при ретракции
- Для поднятия височной доли используется широкая лопатка ретрактора
- Глазодвигательный нерв ведет к верхушке базилярной артерии, всегда проходя между первым сегментом ЗМА и ВМА.
- Следует всегда использовать короткую остановку сердца аденозином или временное клипирование базилярной и, при необходимости, задних соединительных артерий для смягчения аневризмы и безопасного клипирования.

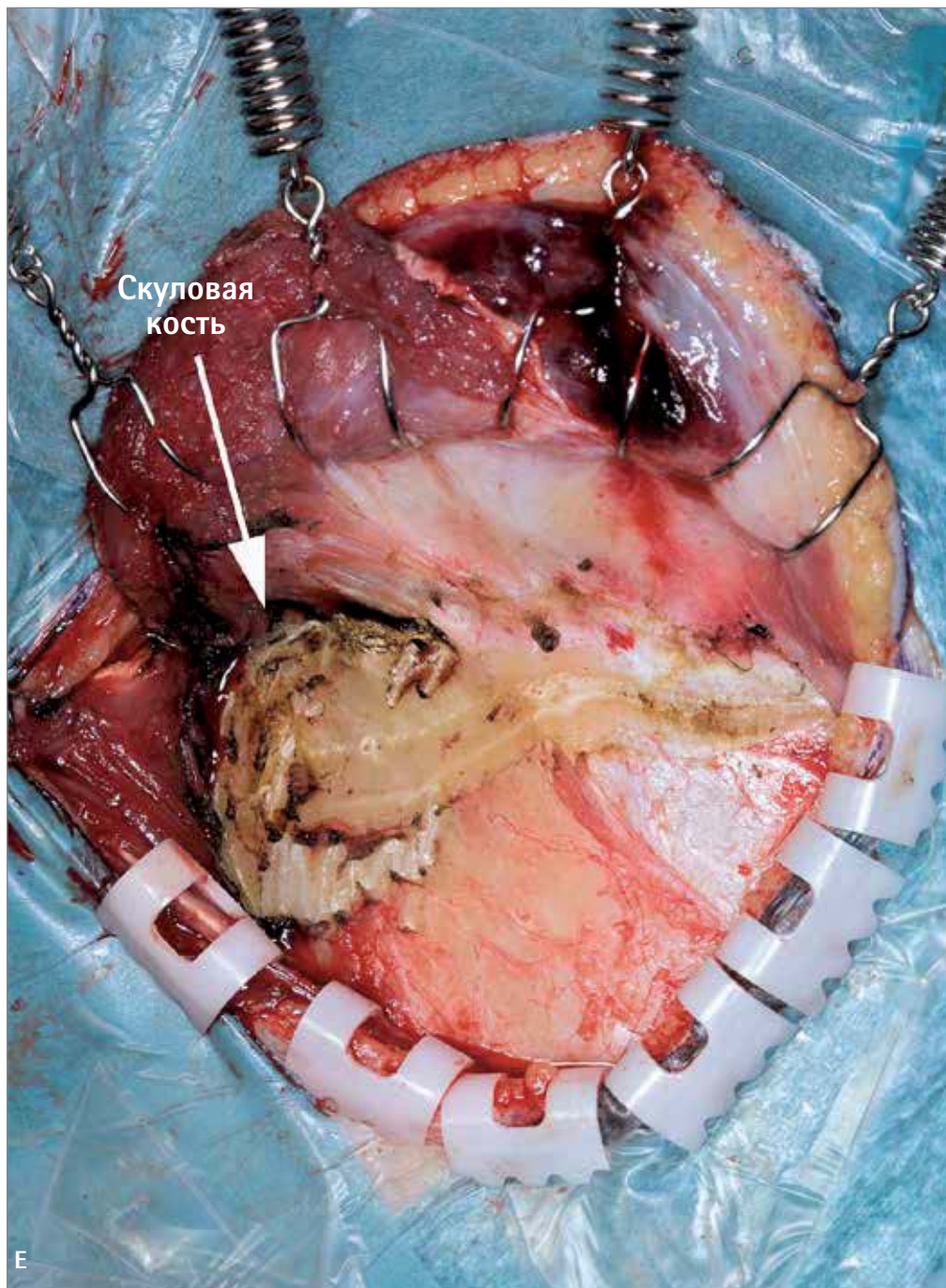


Рис. 5-4. Подвисочный доступ. Объяснения в тексте

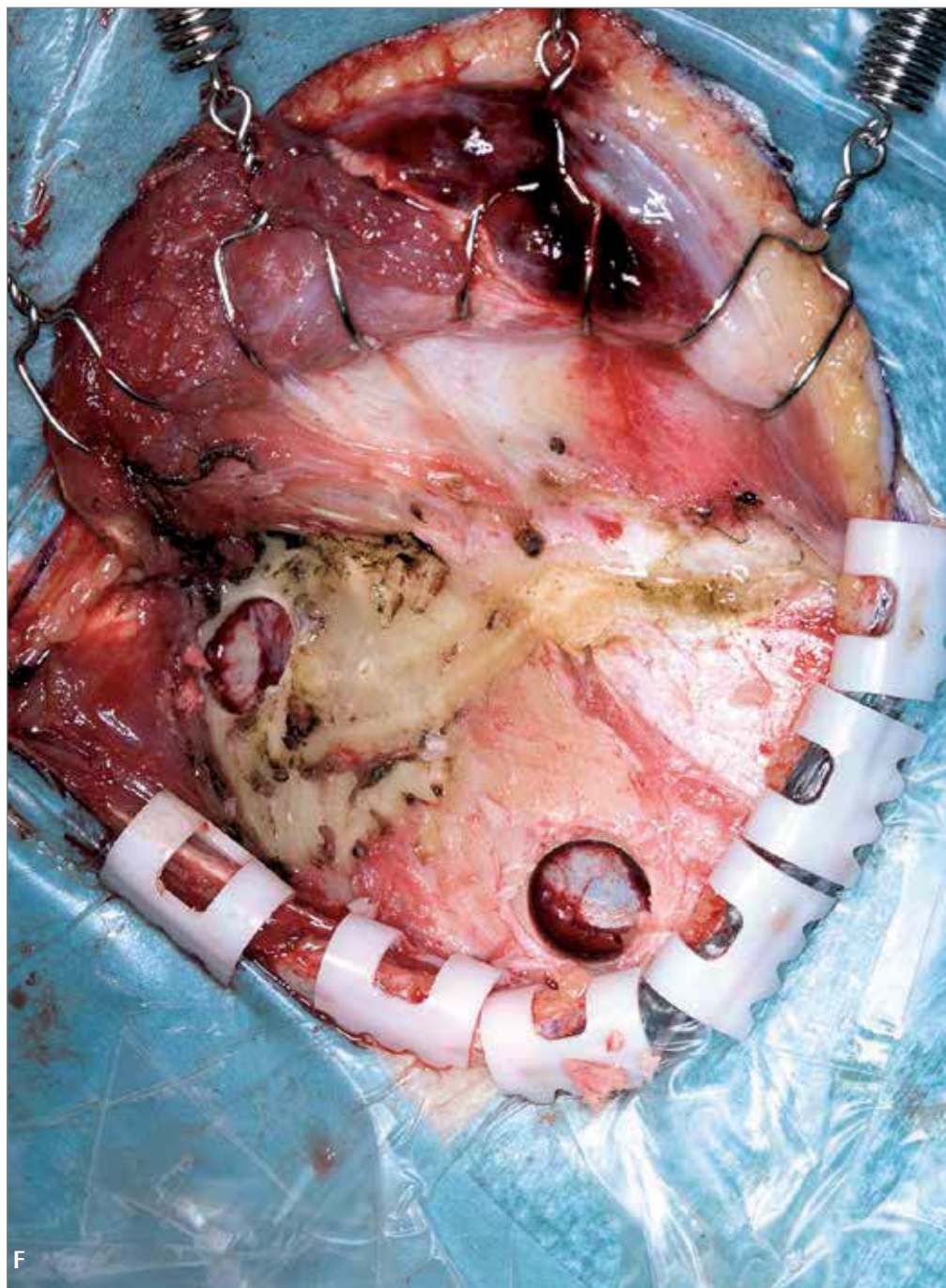


Рис. 5-4. Подвисочный доступ. Объяснения в тексте

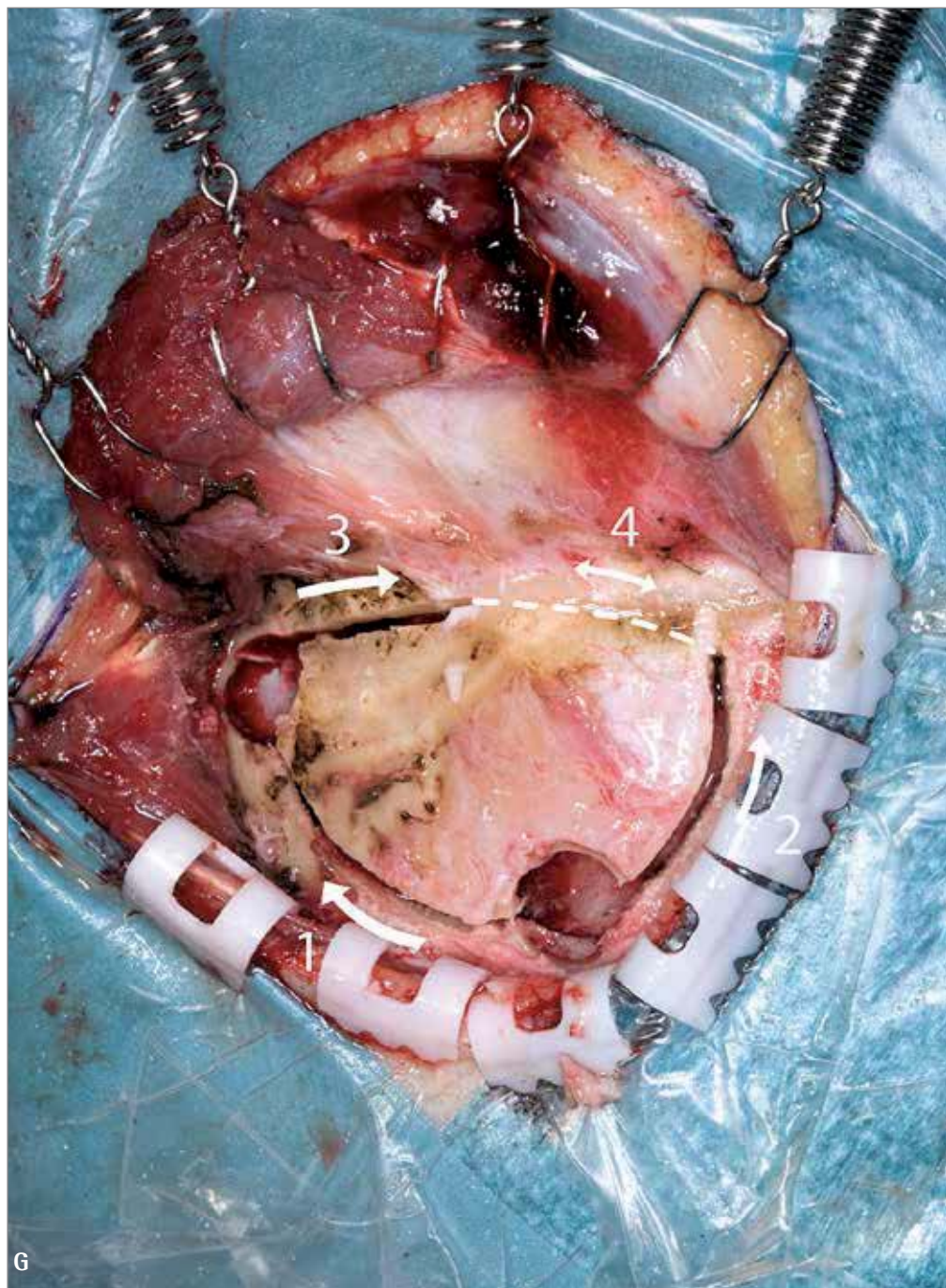


Рис. 5-4. Подвисочный доступ. Объяснения в тексте

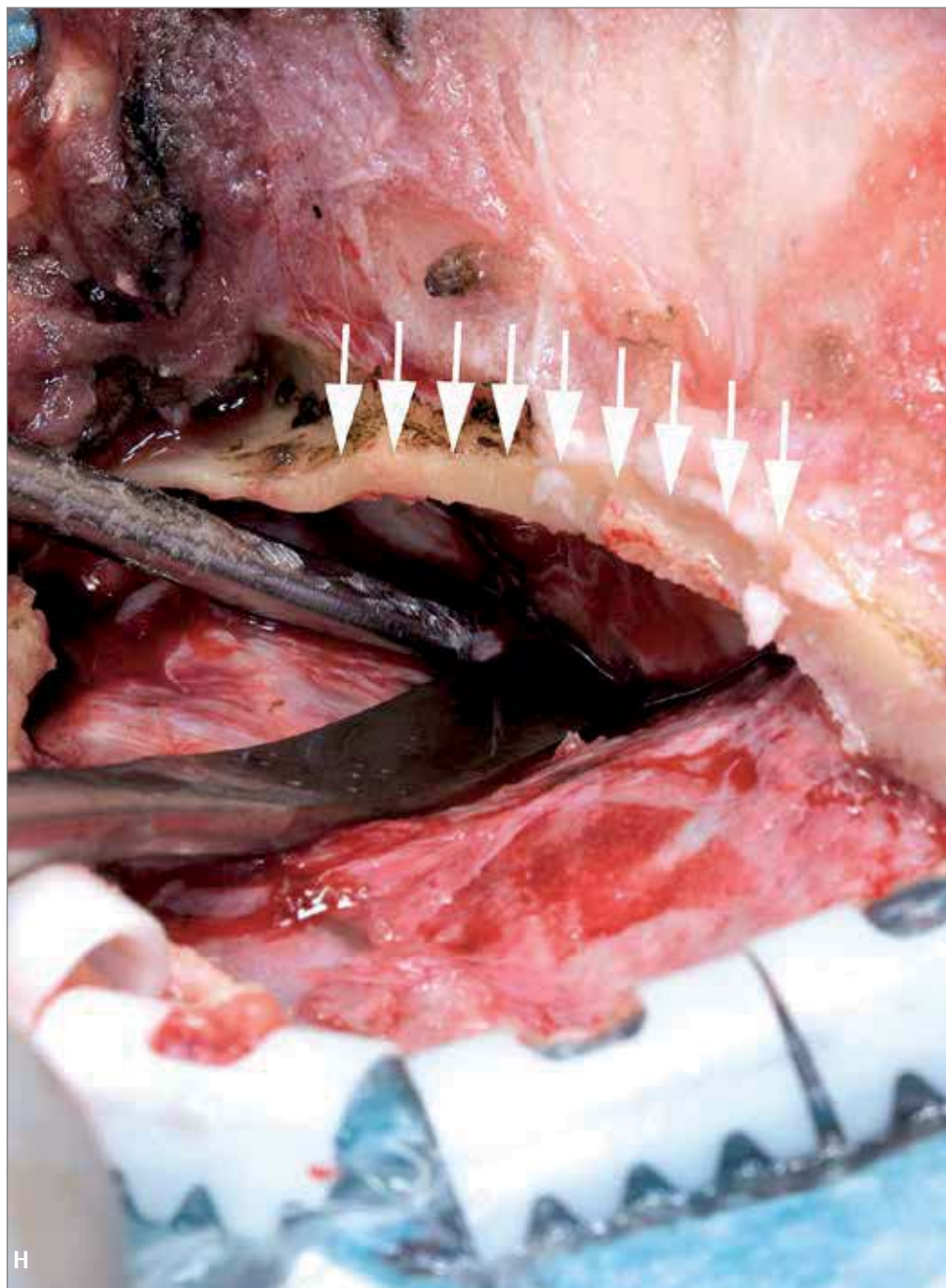


Рис. 5-4. Подвисочный доступ. Объяснения в тексте

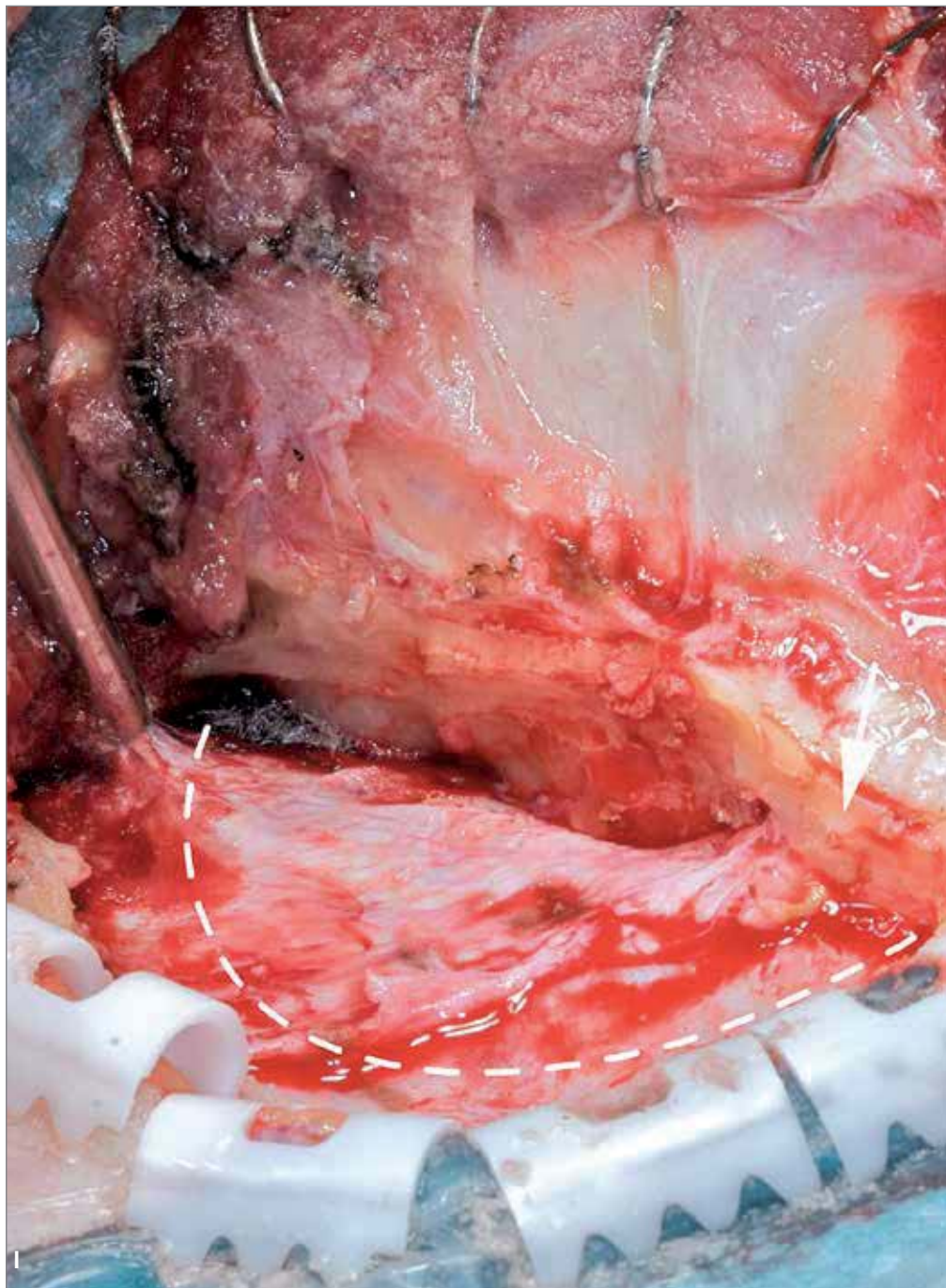


Рис. 5-4. Подвисочный доступ. Объяснения в тексте

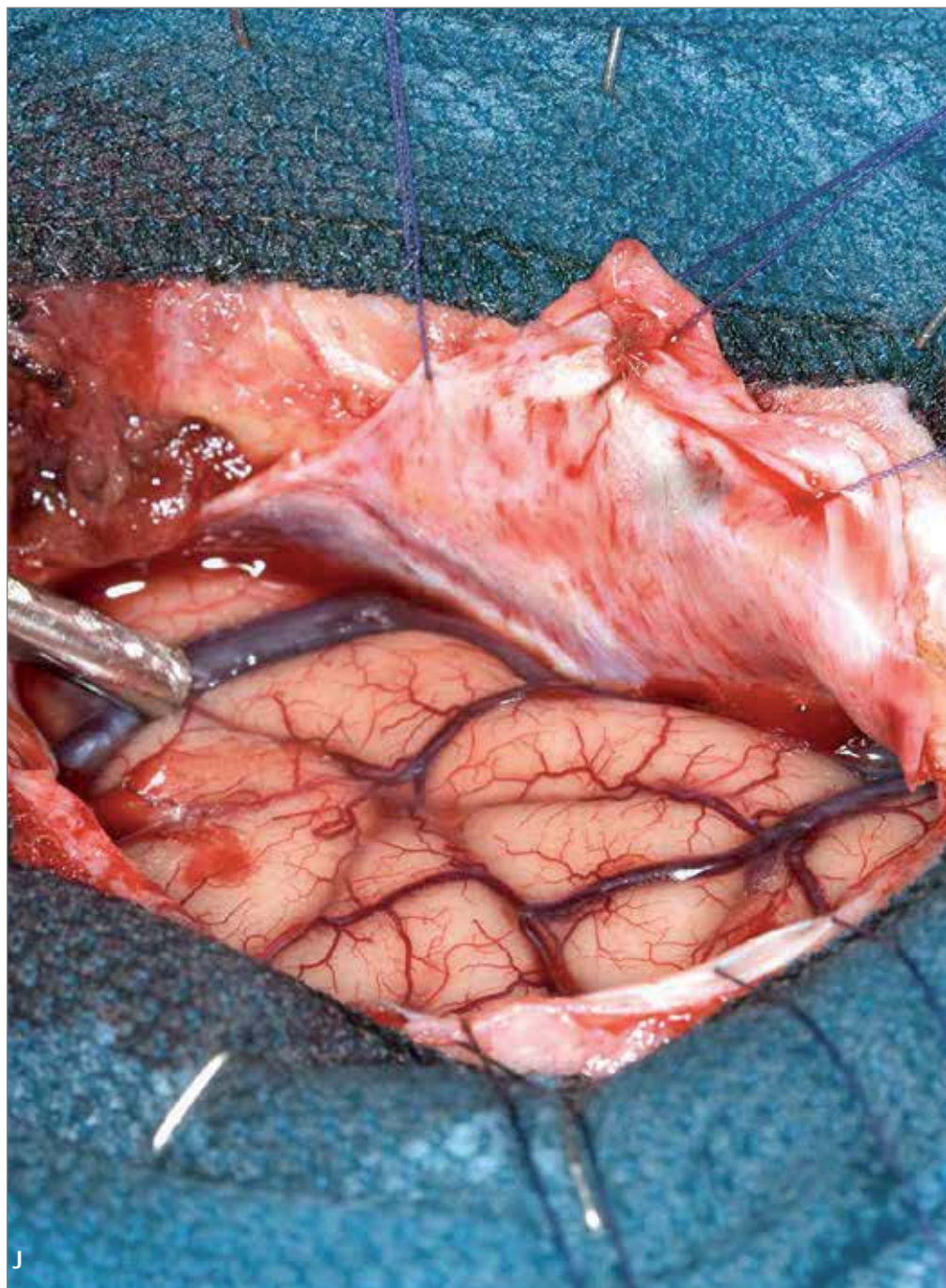


Рис. 5-4. Подвисочный доступ. Объяснения в тексте

5.5. РЕТРОСИГМОВИДНЫЙ ДОСТУП

Ретросигмовидный доступ обеспечивает хороший обзор мосто-мозжечкового угла. По сравнению с остальными расширенными латеральными доступами к задней черепной ямке ретросигмовидный доступ проводится намного проще и быстрее. Размер костного окна, как правило, небольшой; более каудальное или краниальное смещение трепанационного окна зависит от локализации очага патологии в задней черепной ямке (ЗЧЯ). Этот доступ применяется в хирургии акустических неврином, микроваскулярной декомпрессии черепных нервов, а также при клипировании аневризм и удалении опухолей основания черепа, локализующихся в латеральном отделе ЗЧЯ. При выполнении ретросигмовидного доступа важно обращать внимание на выбор оптимального положения пациента для обеспечения удобного угла атаки и достаточно латераль-

ное распространение краниотомии, помогающее снизить степень ретракции мозжечка. Уверенно проводить микронейрохирургические манипуляции в строго ограниченном пространстве ЗЧЯ позволяет, в первую очередь, хорошее знание микроанатомии этого региона.

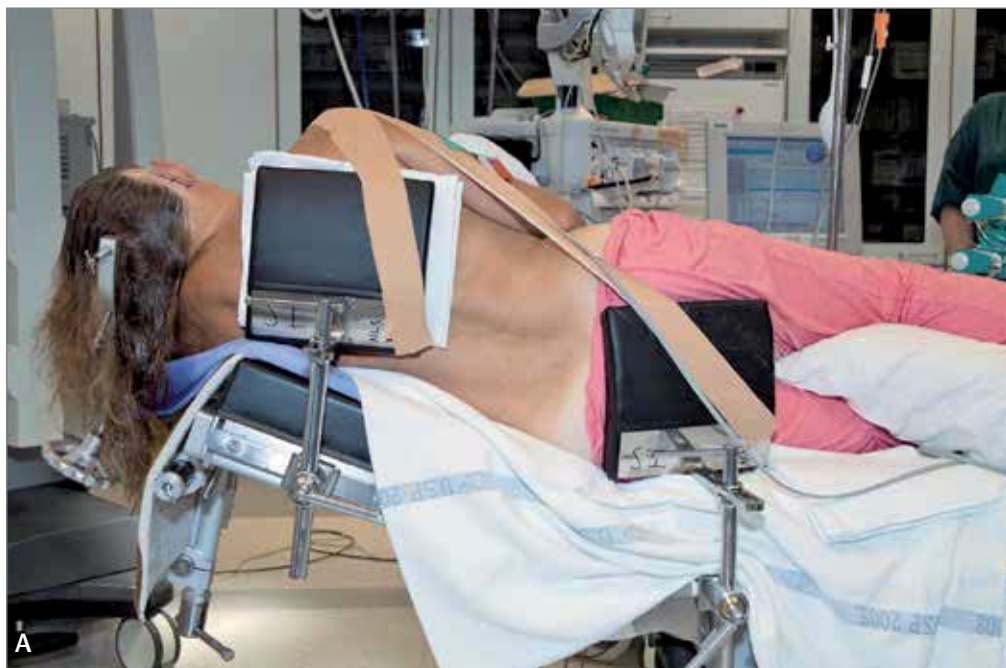

Рис. 5-5. Ретросигмовидный доступ (А, В, С, D, E, F, G, H). Объяснения в тексте

5.5.1. Показания

Основное показание к ретросигмовидному доступу — удаление невриномы слухового нерва. Помимо этого он применяется при клипировании задней нижней мозжечковой артерии (ЗНМА), микровазкулярной декомпрессии V или VII пары черепных нервов или менигиомах латеральной части ЗЧЯ. Через окно небольшой ретросигмовидной краниотомии хорошо доступна вся ипсилатеральная область ЗЧЯ, располагающаяся, как минимум, на 10 мм выше уровня большого затылочного отверстия. В случае более каудальной локализации (например, низколежащие аневризмы позвоночных артерий) применяются модификации ретросигмовидного доступа с расширением краниотомии в сторону большого затылочного отверстия и диссекции экстракраниальных артерий. При выполнении ретросигмовидного доступа расположение трепанационного окна

в каудальном направлении выбирается согласно локализации патологии. Наиболее краниально краниотомия делается при доступе к V паре черепных нервов, при котором верхний край трепанационного окна распространяется чуть выше уровня поперечного синуса. При акустических невринах краниотомия выполняется ниже и наиболее каудально — при аневризмах в области отхождения ЗНМА. С помощью ретросигмовидного доступа также проводят операции на внутримозжечковых опухолях, гипертензионных гематомах или при ишемических инсультах. При этом нет смысла накладывать краниотомию вплотную к сигмовидному синусу. Разрез кожи проводится медиальнее, чтобы потом не повредить целостность ячеек сосцевидного отростка.

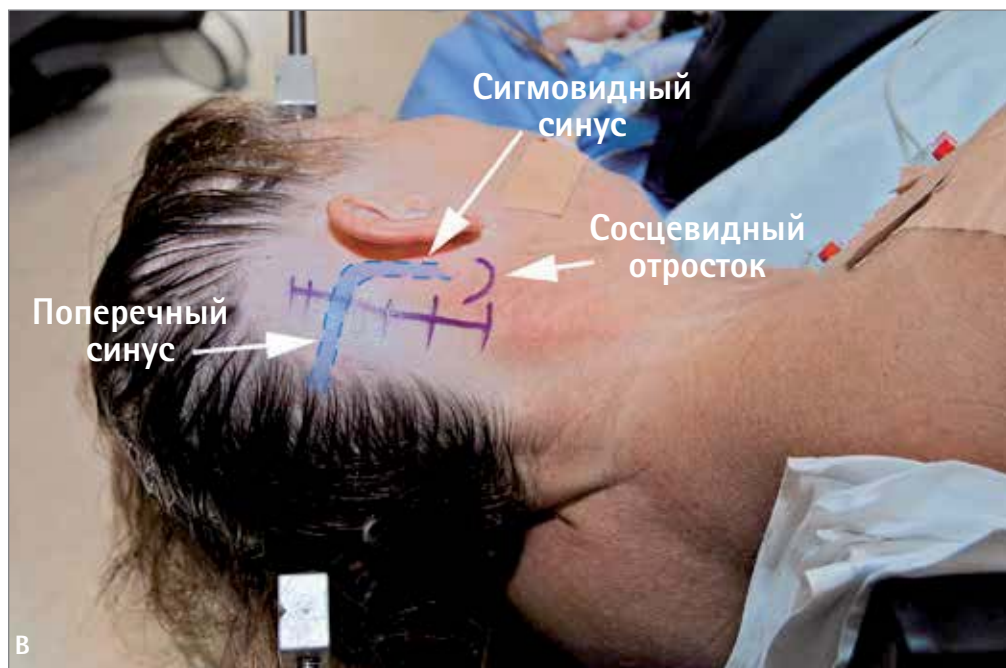


Рис. 5-5. Ретросигмовидный доступ. Объяснения в тексте

5.5.2. Положение больного

Пациент укладывается на бок, голова и верхняя часть туловища приподнимаются (рис. 5-5А). Для фиксации плеч и области таза устанавливаются боковые опоры, при этом важно, чтобы плечевая опора не препятствовала манипуляциям хирурга. Спереди также устанавливается боковая опора с подушкой для удержания грудной и брюшной полостей. Рука, находящаяся сверху, укладывается на эту подушку. Важно отметить, что опоры должны быть достаточной высоты, чтобы надежно удерживать пациента при боковой ротации операционного стола. Туловище пациента обычно немного ротировано кзади (на 5–10 градусов), что облегчает отведение «верхнего» плеча в каудальном направлении. Его фиксация проводится пластырными лентами к задним боковым опорам (рис. 5-4С, см. также предыду-

щие разделы). Голова закрепляется в жесткой системе фиксации, при этом следует обратить внимание на три основных момента: а) голова немного наклонена вперед и б) набок, в) немного ротирована в сторону пола. Боковой наклон головы не должен быть слишком крутым, так как это может вызвать компрессию шейных вен. Крайне важно хорошо отвести «верхнее» плечо в каудальном направлении для свободы манипуляций хирурга. Обычно вектор направления дна ЗЧЯ идет под довольно крутым углом по отношению к большому затылочному отверстию, что объясняет более каудальное направление угла атаки, чем можно было бы ожидать. Именно поэтому очень важно максимально «раскрыть» угол между плечом и головой. Это достигается как достаточным сгибанием шеи и наклоном головы,

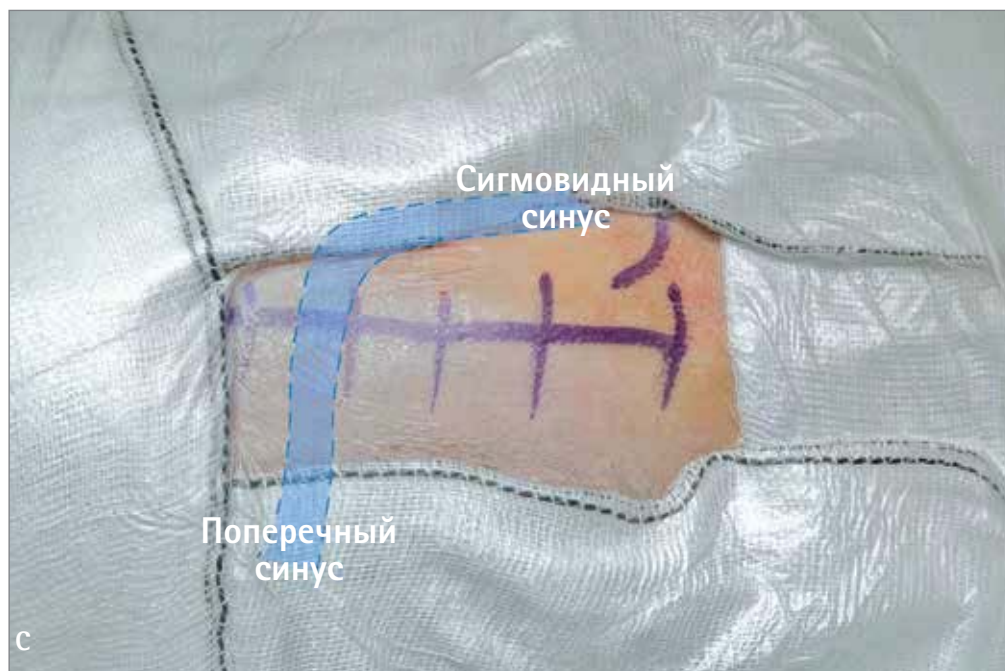

Рис. 5-5. Ретросигмовидный доступ. Объяснения в тексте

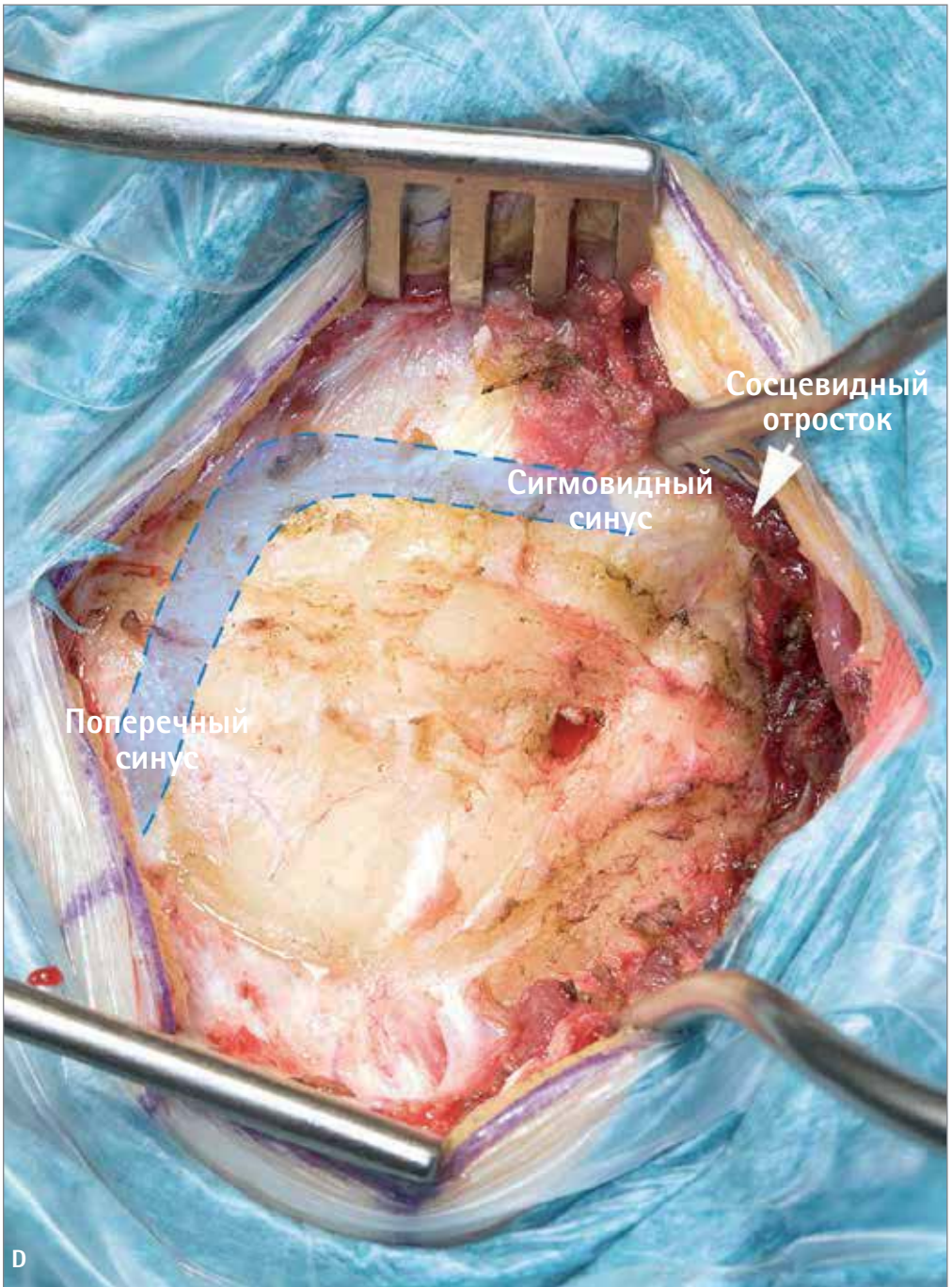


Рис. 5-5. Ретросигмовидный доступ. Объяснения в тексте

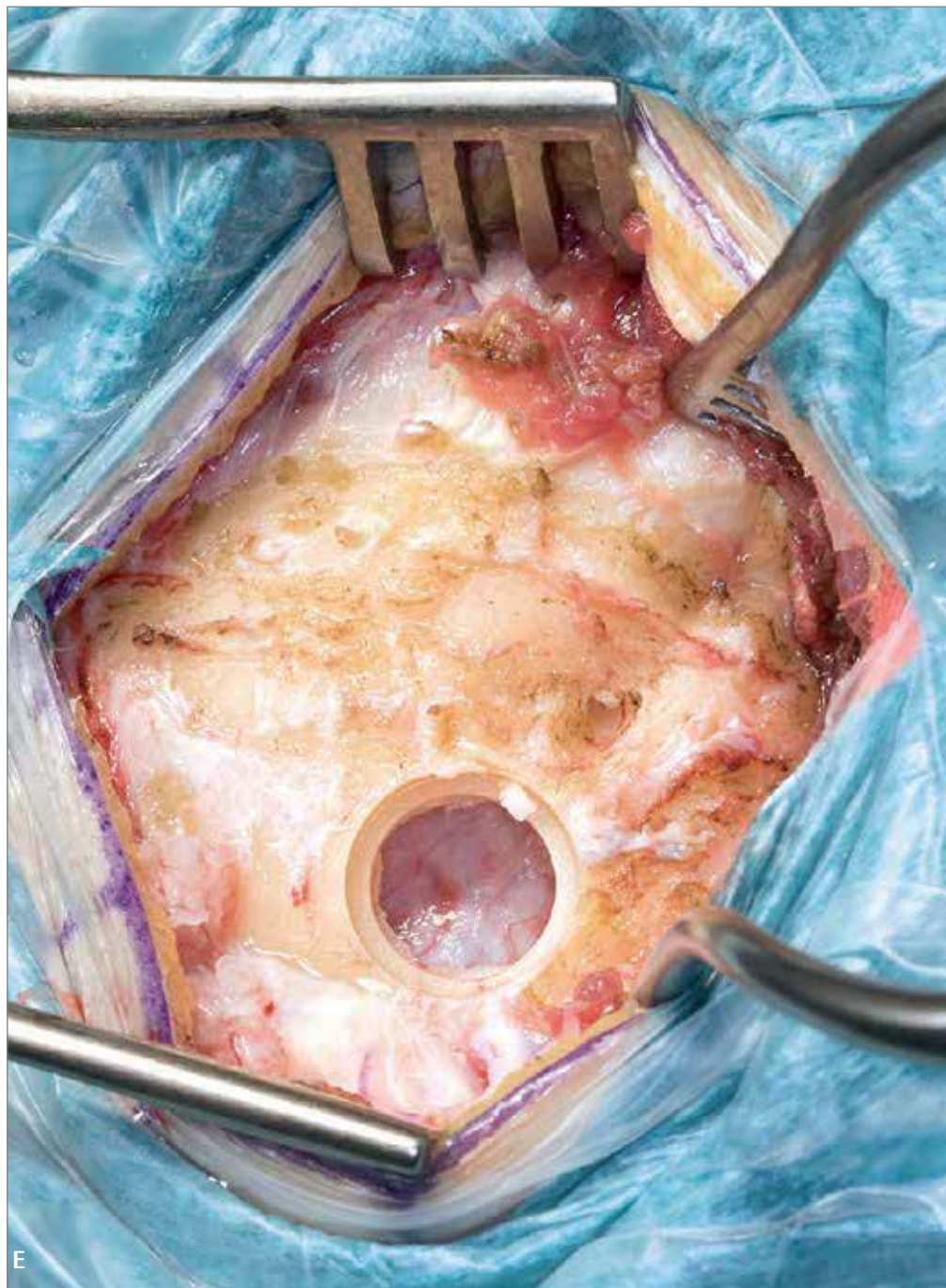


Рис. 5-5. Ретросигмовидный доступ. Объяснения в тексте

так и небольшой контрротацией верхней части туловища. Рука снизу укладывается в гамак из простыни, который крепится к верхнему концу операционного стола зажимами. Важно не забывать о профилактике пролежней в потенциальных местах компрессии путем подкладывания подушечек (локтевые отростки, кисти, коленные суставы и т.д.). После окончательной укладки пациента следует установить люмбальный дренаж и аспирировать 50–100 мл ликвора для релаксации мозжечка.

5.5.3. Разрез кожи и краниотомия

Линейный кожный разрез проводится на 2,5 см медиальнее сосцевидного отростка (рис. 5-5B). При доступе к верхним отделам ЗЧЯ (микроваскулярная декомпрессия V пары черепных нервов, высоко сидящая менингиома) следует наложить краниотомию в области перехода поперечного синуса в сигмовидный. Естественно, что при патологии, локализующейся ближе к большому затылочному отверстию, краниотомия накладывается каудальнее. Место перехода поперечного синуса в сигмовидный определяется по скелетотопическим признакам: скуловой линии (скуловая дуга — наружный затылочный бугор) и сосцевидной линии (вертикальная линия, проходящая через верхушку сосцевидного отростка в кранио-каудальном направлении). При этом переход синусов лежит чуть каудальнее скуловой линии и кзади от сосцевидной линии. Кожный разрез следует проводить в каудальном направлении на достаточном протяжении (рис. 5-5C). Если разрез будет слишком коротким или слишком краниальным, это приведет к затруднениям при работе с краниотомом, поэтому следует рассчитать так, чтобы он проходил на 2 см каудальнее нижней границы предполагаемой краниотомии.

Края раны разводятся с помощью мощного ранорасширителя, накладываемого с верхнего края раны. При необходимости можно применять небольшой изогнутый ранорасширитель также с каудальной стороны (рис. 5-5D). Подкожный жир и мышечный слой рассекается при помощи монополярной диатермии; при этом часто происходит повреждение затылочной артерии, которую коагулируют биполярным пинцетом. Мышечный слой отслаивают от кости по всем направлениям; край большого затылочного отверстия определяют пальпацией. При диссекции в сторону большого затылочного отверстия можно увидеть желтоватую жировую прослойку — она является предупреждающим знаком о приближении к позвоночной артерии, идущей вдоль верхнего края дуги первого шейного позвонка. Дальнейшей диссекции для стандартного ретросигмовидного доступа проводить не требуется. Если же необходимо расширить краниотомию, дужка первого шейного позвонка скелетизируется, затем определяется позвоночная артерия. При стандартном доступе для проведения краниотомии достаточно выделить костную поверхность площадью 3–4 см. Первое фрезевое отверстие накладывается ближе к заднему краю доступа. При отслаивании ТМО от кости в области венозных синусов следует проявлять большую осторожность (рис. 5-5E). Из фрезевого отверстия проводят два изогнутых пропила в сторону сосцевидного отростка: один краниально, другой каудально (рис. 5-5F). Оставшийся костный мостик истончается резцом краниотома без защитной ножки, после чего переламывается (рис. 5-5G). Размер трепанационного окна редко превышает 2–3 см. Высокоскоростной дрелью стачиваются костные края в сторону височной кости (рис. 5-5G, стрелки). Если открываются воздушные ячейки сосцевидного отростка, их следует тщательно промазать костным воском и укрыть кусочками жира или мышцы для профилактики ликво-

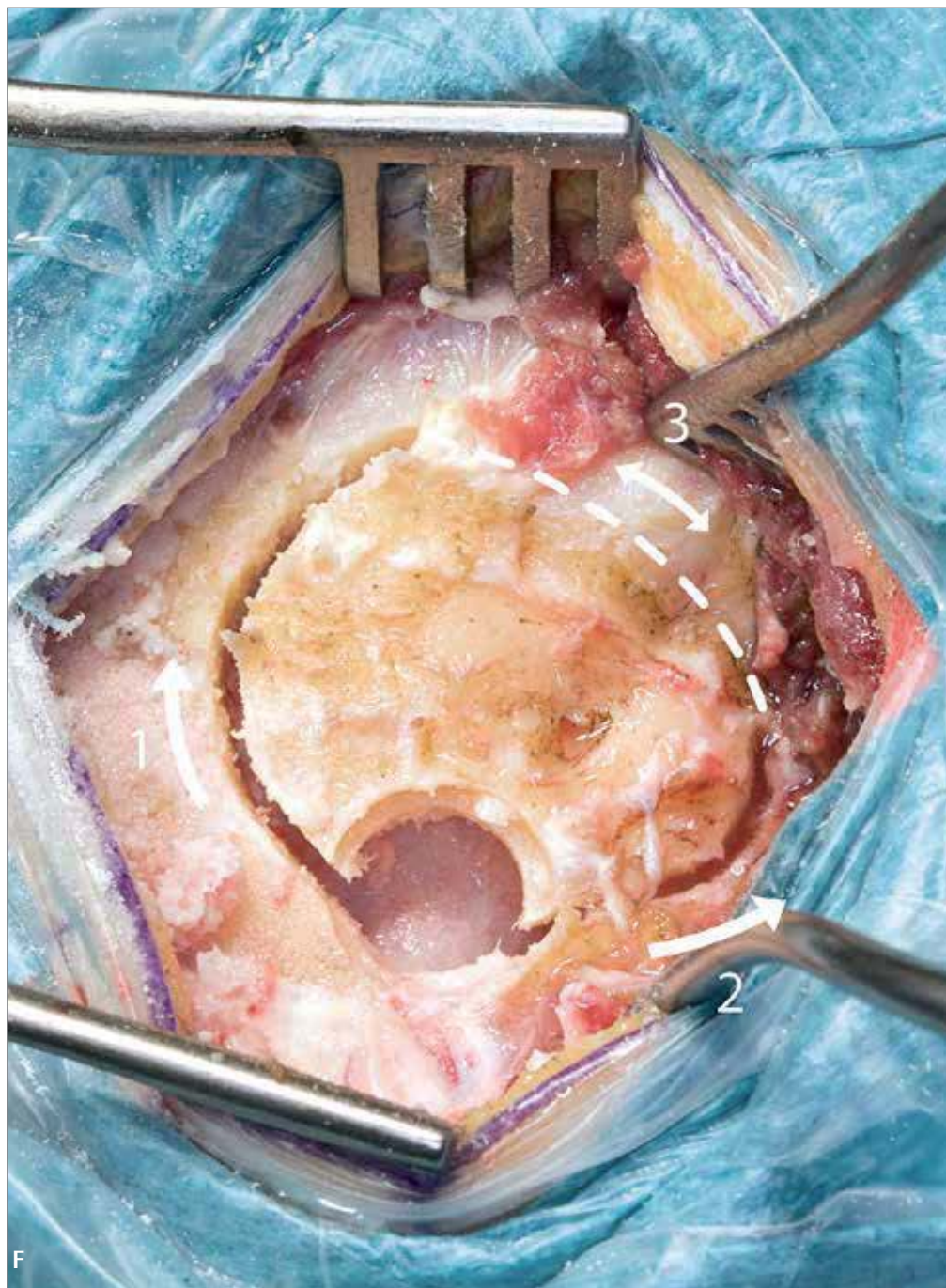

Рис. 5-5. Ретросигмовидный доступ. Объяснения в тексте

реи. Если при краниотомии повреждается венозный синус с возникновением обильного кровотечения, прежде всего следует поднять голову и верхнюю часть туловища пациента, после чего тампонировать место кровотечения суржиселем или Тахосилем; дефект с ровными краями следует ушить.

ТМО вскрывается дугообразно с основанием, обращенным в сторону сосцевидного отростка (рис. 5-5G). Края ТМО подшиваются на туго натянутые держалки (рис. 5-5H). Если краниотомия располагается вблизи слияния сигмовидного и поперечных синусов, ТМО вскрывается Y-образно, причем одна из линий рассечения обязательно должна быть направлена в сторону соединения синусов, что дает наилучший обзор ЗЧЯ. Любые повреждения синуса на этом этапе следует ушивать нитью — биполярная коагуляция лишь увеличивает размер дефекта, а гемоклипы, хотя и легче накладываются, имеют тенденцию соскакивать.

Если люмбальный дренаж правильно установлен и аспирировано достаточное количество ликвора, после вскрытия ТМО мозжечок хорошо релаксирован. Если этого не произошло, то можно воспользоваться несколькими приемами: в первую очередь, следует перфорировать большую затылочную цистерну, что приводит к значительной релаксации мозжечка; можно попытаться аспирировать ликвор из мосто-мозжечковой цистерны, однако этот маневр сопряжен с риском компрессии и повреждения мозжечка, а также черепных нервов в ограниченном пространстве ЗЧЯ. Перед входом в мосто-мозжечковую цистерну ретракция мозжечка должна быть постепенной и аккуратной. Для оптимального обзора иногда приходится наклонять операционный стол в противоположную от нейрохирурга сторону. Арахноидальная мембрана вскрывается микроножницами, после чего аспирируется лик-

вор и определяются соответствующие черепные нервы и патологический очаг. При идентификации черепных нервов в качестве ориентира удобно использовать намет мозжечка. Перед входом в мосто-мозжечковый угол следует убедиться в сохранности переходных вен; следует избегать их повреждения, однако, если они загораживают доступ к патологии, они коагулируются и пересекаются на начальном этапе операции. Каменистая вена является наиболее выраженной дренажной веной при доступе к верхней группе черепных нервов. По литературным данным, ее коагуляция может привести к осложнениям, однако до сих пор этот вопрос остается на уровне дискуссий.

После ушивания ТМО край кости в области сосцевидного отростка тщательно промазывается костным воском для изоляции воздушных ячеек. Если не получается ушить ТМО герметично, на область дефекта накладываются заплаты, которые покрываются фибриновым клеем. Рану ушивают в три слоя (мышечный, подкожный, кожный), что препятствует образованию подкожных ликвором. До сих пор нет консенсуса относительно выбора между краниотомией и резекционной краниэктомией при субокципитальном доступе. Выбор Хельсинки — краниотомия! Этот метод уменьшает риск возникновения псевдоменингоцеле и упорных головных болей, а также дает возможность при необходимости проводить повторные операции более безопасно. Дефект в кости ЗЧЯ, закрытый костным лоскутом или другим материалом (цементом), дает большее ощущение безопасности пациентам.

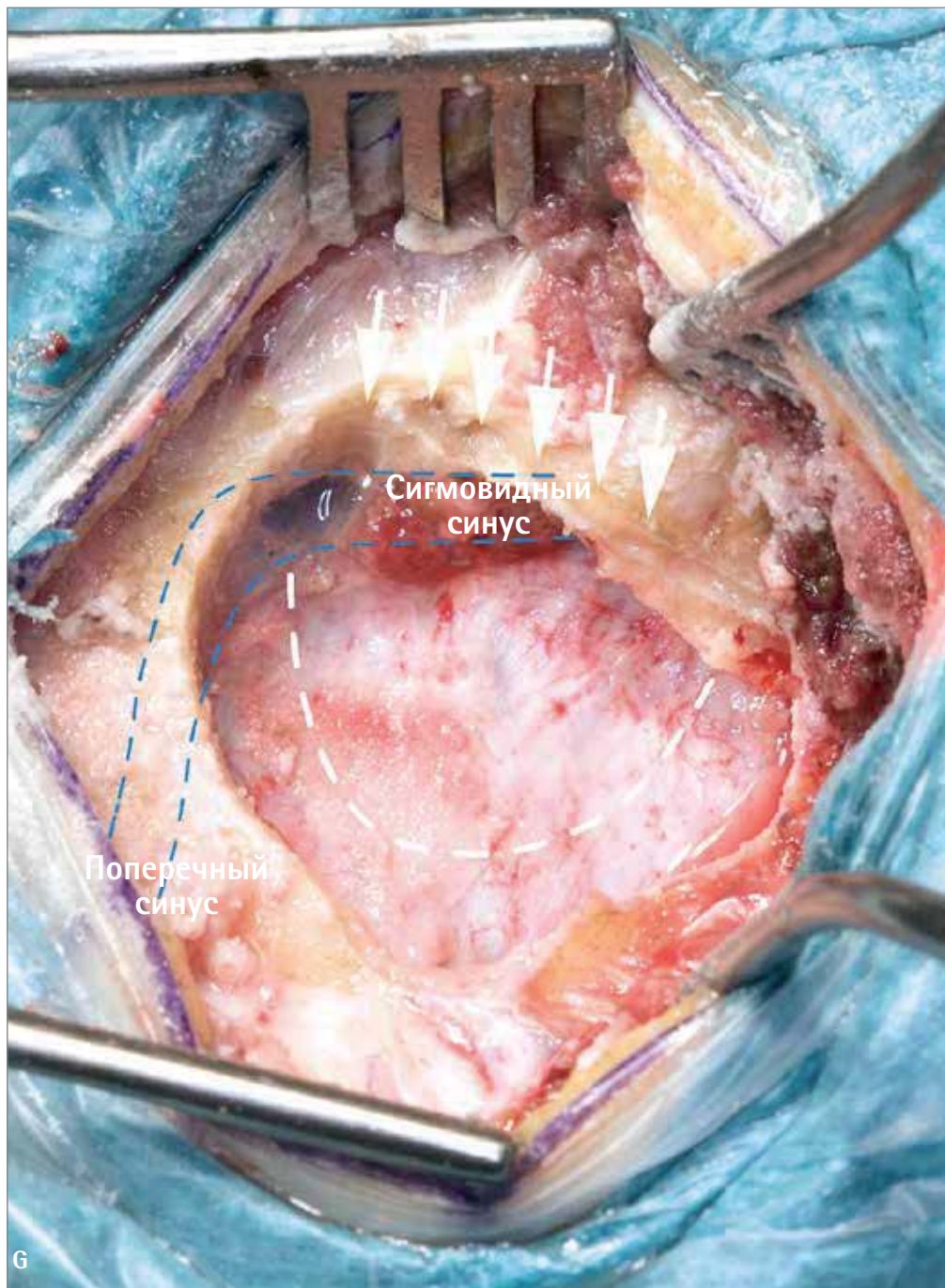


Рис. 5-5. Ретросигмовидный доступ. Объяснения в тексте

Приемы и советы

- Пациент укладывается на бок; спинальный дренаж применяется за исключением патологии с выраженным масс-эффектом
- «Верхнее» плечо отводится кзади и вниз и фиксируется пластырными лентами
- Короткий линейный разрез кожи
- Если после вскрытия ТМО мозжечок все еще напряжен, аспирация ликвора производится из большой затылочной цистерны
- Начинайте ретракцию мозжечка и миндалин в медиальном направлении, чуть приподнимая, как будто беря в свою руку
- Для ориентации во время доступа — идентификация позвоночной артерии, ЗНМА и ниже-черепных нервов
- Среди всех черепных нервов наиболее опасно повреждение X и IX пары, так как даже временная дисфункция может привести к серьезным последствиям
- Если патологический очаг располагается выше 10 мм от уровня большого затылочного отверстия, достаточно простой субокципитальной краниотомии

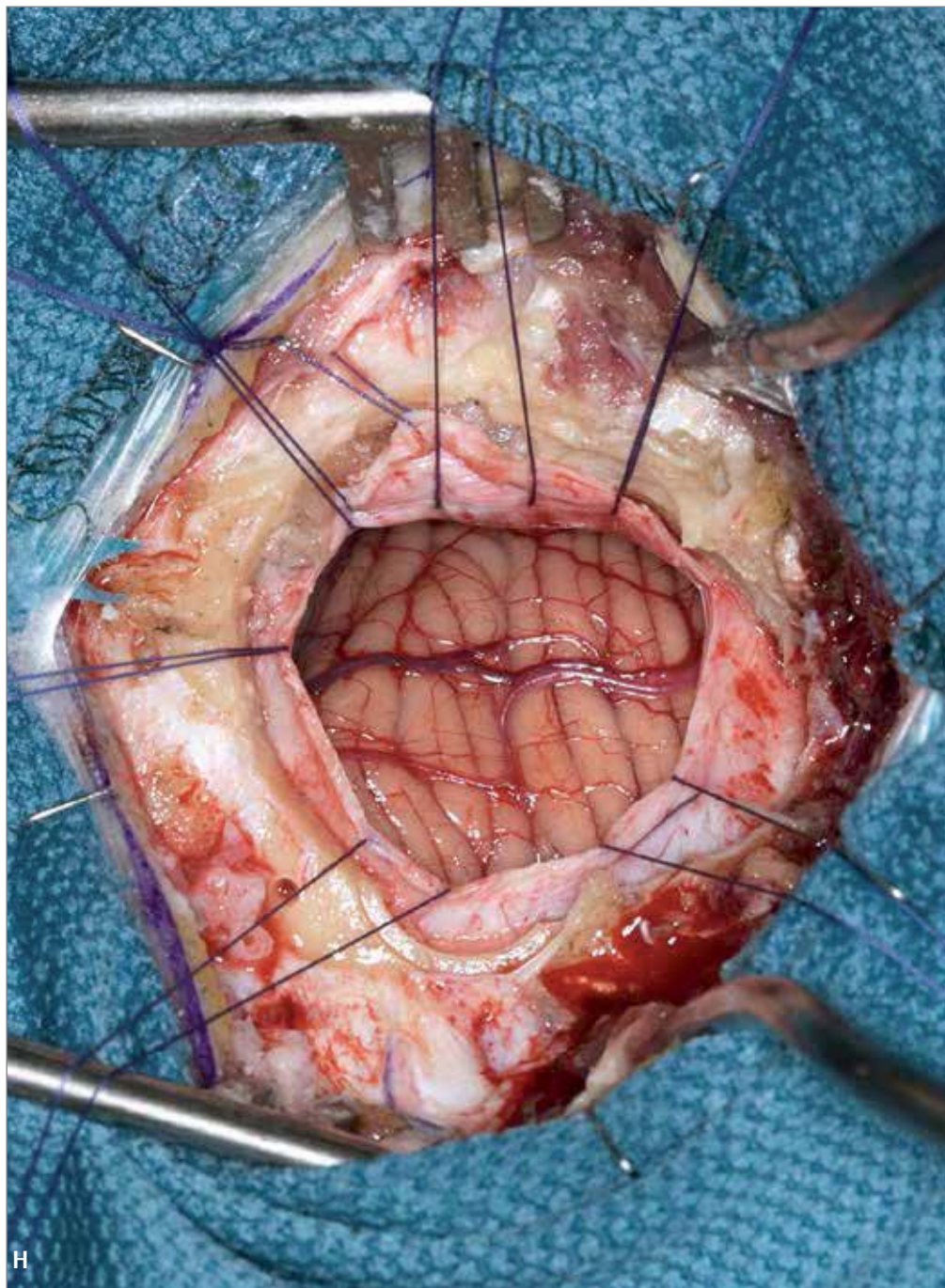


Рис. 5-5. Ретросигмовидный доступ. Объяснения в тексте

5.6. ЛАТЕРАЛЬНЫЙ ДОСТУП К БОЛЬШОМУ ЗАТЫЛОЧНОМУ ОТВЕРСТИЮ

Стандартный ретросигмовидный доступ для патологии в области большого затылочного отверстия (БЗО) не подходит – он должен быть расширен каудально. Некоторые авторы называют такой доступ крайне удаленным латеральным доступом. Его мы применяем редко. Для случаев, когда действительно нужно обнажить боковую часть БЗО, мы разработали более быструю и простую модификацию крайне удаленного латерального доступа, получившую название «достаточно латеральный доступ». Его принципиальные отличия состоят в следующем: при достаточно латеральном доступе затылочный мышцелок не стачивается, или стачивается минимально; позвоночная артерия не смещается; сигмовидный венозный синус не скелетизируется; костные ходы нижних черепных нервов не вскрываются. Классический крайне удаленный латеральный доступ требует расширенной резекции костных структур, включая затылочный мышцелок, что, в свою очередь, требует шейно-затылочной фиксации шейного отдела позвоночника, практически полностью исключая повороты головы. То, что данный доступ редко применяется в нашей практике, объясняется ярко выраженным дискомфортом пациентов после вмешательства. Наш вариант доступа может комбинироваться с гемиламинэктомией дужки С1, если более каудальная диссекция актуальна. Во время краниотомии и гемиламинэктомии С1 следует проявлять большую осторожность, так как именно в этой области проходит позвоночная артерия. Другой проблемой может оказаться венозное сплетение в области БЗО, повреждение которого порой приводит к довольно серьезному кровотечению.

5.6.1. Показания

Латеральный доступ применяется при низко лежащих аневризмах позвоночной артерии, менигиомах БЗО, а также каверномах или опухолях ствола мозга. Протяженность очага в кранио-каудальном направлении определяет необходимость резекции дужки С1. Мы, по возможности, стараемся оставлять дужку невредимой для сохранения кранио-цервикальной стабильности. Если же проводится гемиламинэктомия С1, установки дополнительной фиксации позвоночника не требуется, так как затылочный мышцелок сохранен. Риск дисфункции нижних черепных нервов при данном доступе высок, и большая часть пациентов нуждается в наложении трахеостомии из-за риска аспирации легких. Если регистрируется нарушение глотания, мы накладываем трахеостому в первый день после операции. В большей части случаев эта проблема разрешается в течение нескольких месяцев, после чего трахеостома удаляется.

5.6.2. Положение больного

Больной укладывается на бок, в то же положение, что и при ретросигмовидном доступе (см. раздел 5.5.2.). Дополнительный наклон головы в сторону пола может немного улучшить обзор при боковом доступе.

5.6.3. Разрез кожи и краниотомия

Линейный разрез кожи проводится так же, как и при ретросигмовидном доступе. Краниально разрез начинают чуть ниже скуловой линии, но продолжают более каудально, обычно на 4–5 см ниже верхушки сосцевидного отростка. Проводится рассечение подкожно-мышечного слоя так же, как и при ретросигмовидном доступе; накладываются мощные ранорасширители и обнажается наружная костная пластинка ЗЧЯ; проводится пальпация дужки С1. После этого дальнейшие манипуляции проводятся под микроскопом: сначала определяется ход позвоночной артерии — для этого используется микродоплер, что значительно снижает риск случайного повреждения сосуда; дужка С1 обнажается достаточно латерально, вплоть до поперечного отростка. Позвоночная артерия, перед тем как войти в интрадуральное пространство на уровне БЗО после выхода из поперечного отверстия С1, обычно проходит в медиальном направлении в соответствующей борозде краниальной поверхности дужки С1. Крайне важно проследить весь ход данного сегмента позвоночной артерии, особенно — место впадения в интрадуральное пространство. После идентификации позвоночной артерии проводится дальнейшее отслоение мышечного слоя и необходимое расширение костного доступа. По передней границе открывается мышечковый венозный выпускник, определяемый по довольно интенсивному венозному кровотоку. Контроль кровотока достигается замазыванием костным воском или «горячей полировкой» алмазной фрезой. Операционная рана в каудальной области дополнительно расширяется ранорасширителями.

Первое фрезевое отверстие накладывается вблизи задней границы операционной раны. ТМО отслаивается изогнутым диссектором. Как вариант, можно ввести диссектор через БЗО, но только по средней линии и с минимальным усилием. Из фрезевого отверстия краниотомом проводится распил в сторону сосцевидного от-

ростка. Вторым этапом кость пропиливается вертикально, в направлении БЗО, в стороне от места вхождения позвоночной артерии в интрадуральное пространство. Костный мостик в области БЗО остается довольно толстым, поэтому, если его не удастся переломить поднятием, следует истончить его или фрезой, или резцом краниотома. Передняя граница краниотомии должна располагаться кпереди от места вхождения позвоночной артерии в интрадуральное пространство. В этой области могут находиться хорошо выраженные соединительнотканые тяжи — их необходимо рассечь. Обычно удаление костного лоскута сопровождается довольно активным венозным кровотечением или из паравертебрального венозного сплетения, или из дурального венозного синуса в области БЗО. В этих случаях эффективным оказывается подъем головы больного и тампонация суржиселем с введением фибринового клея.

После выпиливания костного лоскута необходимо расширить трепанационное окно в переднем направлении, в сторону затылочного мыщелка. Для этого мы применяем высокоскоростную дрель с алмазной фрезой. Полностью мыщелок не удаляется, и канал подъязычного нерва не вскрывается. Кроме того, мы не скелетонируем сигмовидный синус. При повреждении целостности воздушных ячеек сосцевидного отростка дефект замазывается костным воском и укрывается кусочками жира или мышцы с наложением фибринового клея. На следующем этапе проводится гемиламинэктомия С1 путем стачивания высокоскоростной дрелью. Ее начинают от средней линии и продолжают в сторону поперечного отверстия С1. Само поперечное отверстие, через которое проходит позвоночная артерия, мы затрагиваем редко. После удаления кости обнажается ТМО латеральной части позвоночного канала. На этом этапе важно не повредить второй шейный корешок.

ТМО вскрывается кзади от места вхождения позвоночной артерии линейным разрезом, который чуть изгибается в своей краниальной части. Края ТМО подшиваются на туго натянутые держалки для предотвращения подтекания крови из эпидурального пространства. Ликвор аспирируется из большой затылочной цистерны. На всех последующих этапах операции следует избегать лишних манипуляций и повреждения нижних черепных нервов. Для достаточного обзора латеральной поверхности ствола мозга необходимо немного сместить миндалины мозжечка.

Рана ушивается по той же методике, что и при ретросигмовидном доступе. ТМО закрывается по возможности герметично; костный лоскут укладывается на место; дефекты воздушных ячеек сосцевидного отростка герметизируются; рана ушивается послойно. Гемиламинэктомия С1 не требует дополнительной фиксации.

Приемы и советы

- Пациент на боку, люмбальный дренаж
- Линейный вертикальный, низко проходящий разрез
- В латеральном направлении кость стачивается минимально
- Затылочный мыщелок не удаляется, поэтому дополнительная окципито-цервикальная фиксация не требуется
- Рассечение одной-двух зубчатых связок помогает снизить натяжение спинного мозга в области интереса
- Позвоночная артерия может быть временно заклипирована экстракраниально
- Позвоночная артерия, ЗНМА и нижние черепные нервы должны быть локализованы для адекватной ориентации в ЗЧЯ. Соблюдайте осторожность с IX и X парой черепных нервов — временная дисфункция может быть опасна



5.7. ПРЕСИГМОВИДНЫЙ ДОСТУП

Если очаг патологии располагается только в ЗЧЯ, мы проводим ретросигмовидный доступ, если в средней черепной ямке (СЧЯ) — субтемпоральный доступ. Если же патология затрагивает как СЧЯ, так и ЗЧЯ, то применяется комбинированный пресигмовидно-транспетрозальный доступ с частичной петрозэктомией. В нашей практике мы называем этот доступ пресигмовидным. Классический пресигмовидный доступ включает в себя трансмастоидальную диссекцию с подходом к ЗЧЯ кпереди от сигмовидного синуса. Таким образом, он обеспечивает довольно скудную визуализацию СЧЯ, и его не следует принимать за описываемый нами пресигмовидный доступ, который дает намного больший обзор при минимальном стачивании сосцевидного отростка.

5.7.1. Показания

Показаниями для пресигмовидного доступа в нашей клинике являются: а) аневризмы низколежащей бифуркации и ствола базиллярной артерии (БА), б) петрокливажные опухоли, большей частью менингиомы. Упомянув доступы к аневризмам верхушки основной артерии, необходимо отметить: а) транссильвиевый доступ, если бифуркация находится выше уровня задних наклоненных отростков, б) субтемпоральный доступ, при локализации бифуркации на уровне задних наклоненных отростков или ниже. В редких случаях бифуркация локализуется так низко, что, хотя основание аневризмы доступно для манипуляций, временное клипирование ствола БА практически невозможно. Именно в этих случаях мы и используем пресигмовидный доступ. Естественно, что аневризмы ствола БА также подразумевают при-

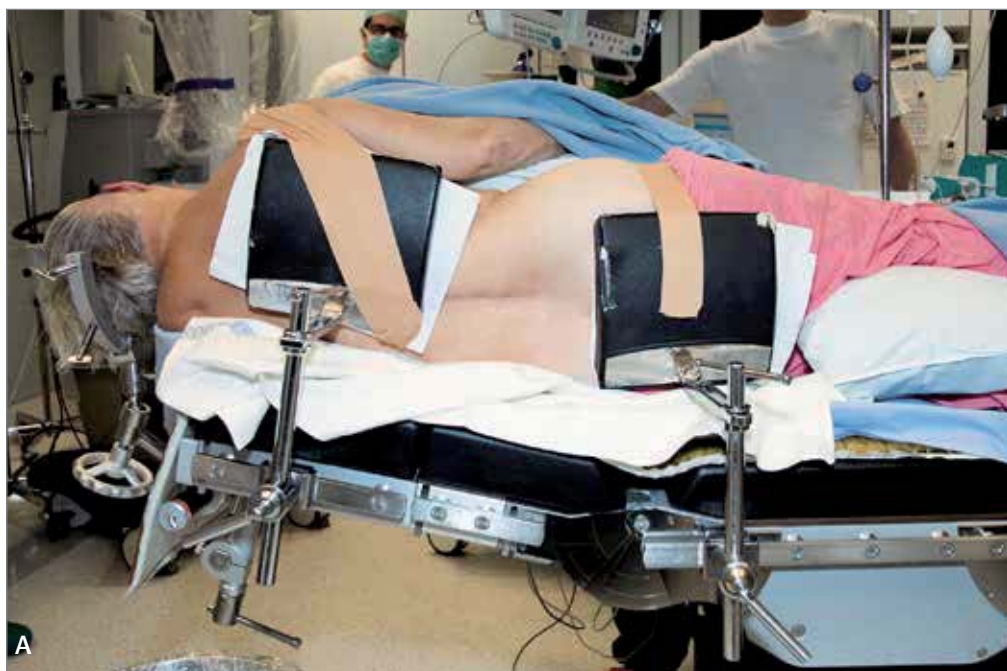

Рис. 5–6. Пресигмовидный доступ (А, В, С, D, E, F, G, H). Объяснения в тексте

менение данного доступа. Он дает хороший обзор срединно-базальных структур, задней части СЧЯ и каменной кости. Также пресигмовидный доступ используется для выделения второго сегмента ЗМА при наложении анастомозов. Недостатками доступа являются его продолжительность (даже в опытных руках он длится как минимум час), риск повреждения поперечного или сигмовидного синуса, а также риск послеоперационной ликвореи. Таким образом, его следует применять только при крайней необходимости и очень осторожно.

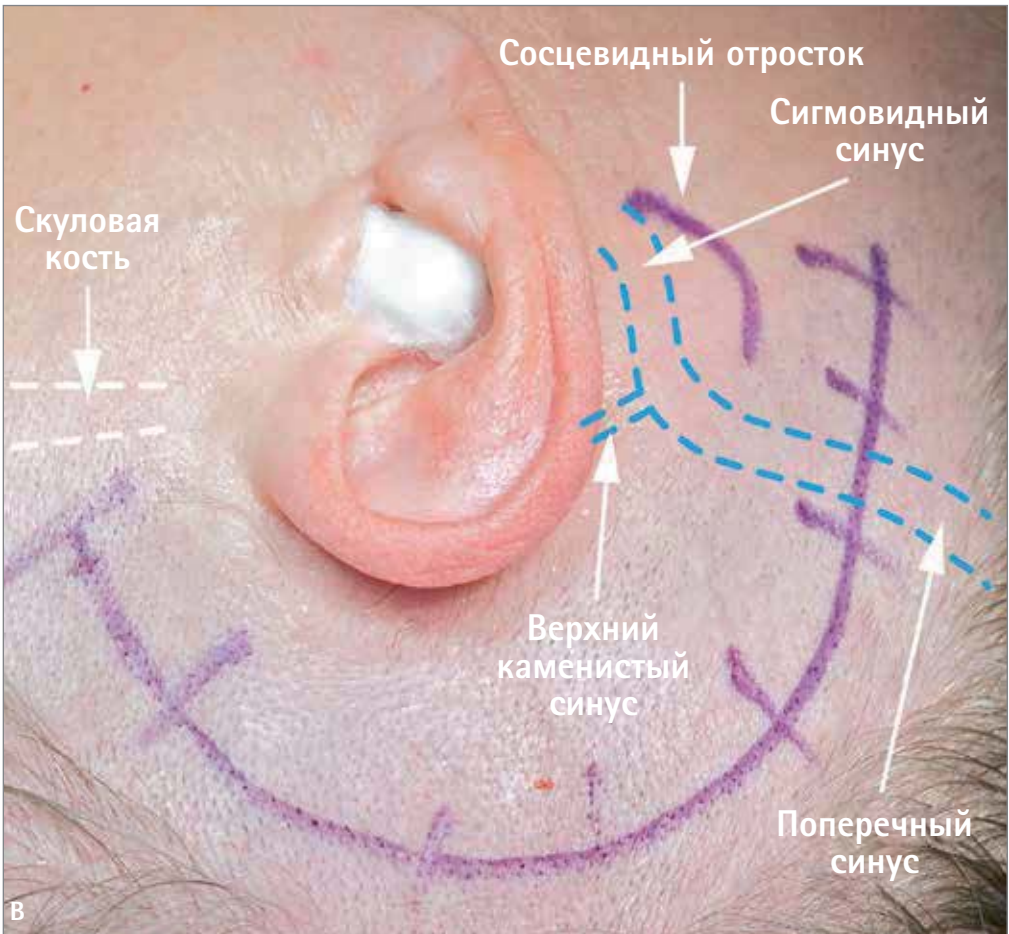


Рис. 5-6. Пресигмовидный доступ. Объяснения в тексте

5.7.2. Положение больного

Пациент укладывается на бок (см. 5.4.2.) (рис. 5-6А). Так же, как и при подвисочном доступе, желательно установить или люмбальный дренаж, или вентрикулостомию для аспирации ликвора и хорошей релаксации мозга.

5.7.3. Кожный разрез и краниотомия

Разрез кожи ведут от точки, располагающейся чуть кпереди от ушной раковины, подковообразно, проводя его в каудальном направлении кзади на 2,5 см от сосцевидной линии (рис. 5-6В). Кожно-мышечный лоскут отводится мощными пружинными крючками Сугиты (рис. 5-6С). Мышцы тщательно отслаивают от кости до уровня наружного слухового канала — так обнажается практически вся поверхность чешуи височной кости, а также

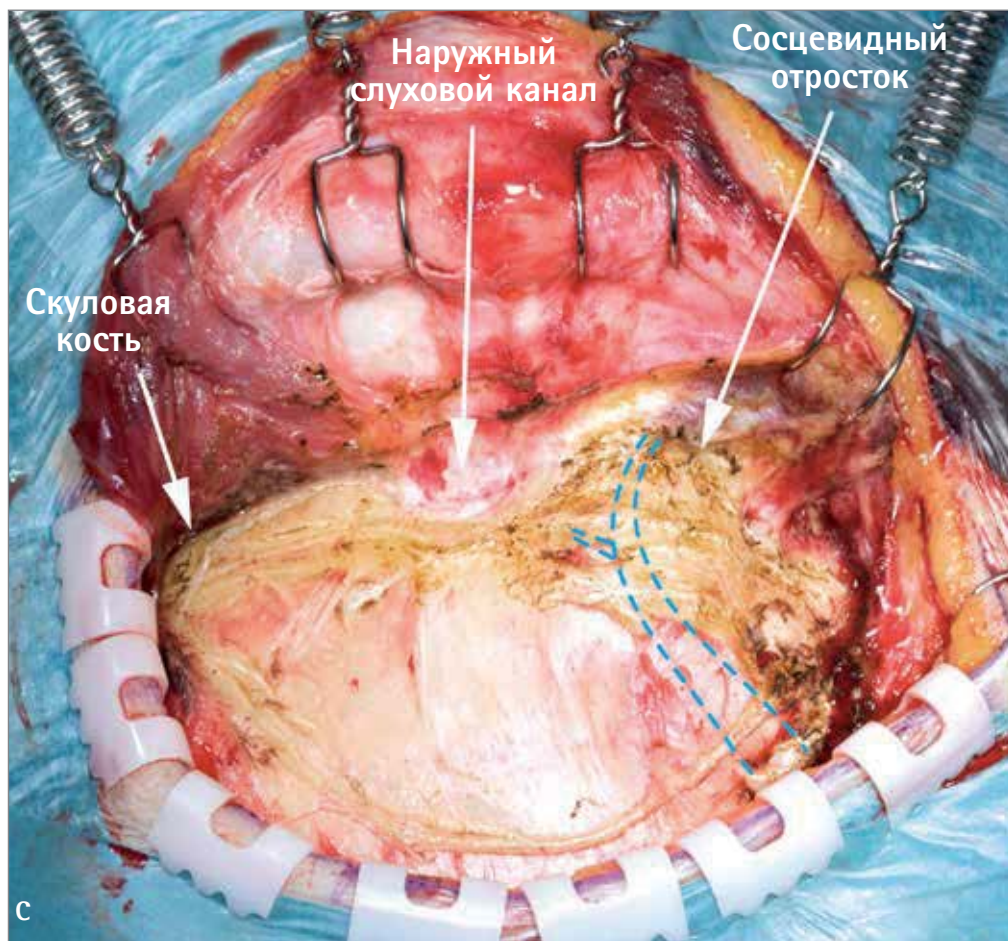


Рис. 5-6. Пресигмовидный доступ. Объяснения в тексте

место отхождения скуловой дуги и сосцевидный отросток. В области наружного слухового канала следует быть особо осторожным, дабы не перфорировать кожу, которая в этой области особенно тонка.

Накладываются три или четыре фрезевых отверстия (рис. 5-6D). Первое фрезевое отверстие располагается в передней части операционной раны, рядом с местом отхождения скуловой дуги. Следующее отверстие высверливается в верхнем секторе операционной раны, третье отверстие — позади и ниже поперечного сину-

са. Иногда фрезевое отверстие можно наложить выше уровня поперечного синуса. Четвертое отверстие обычно накладывается, если ТМО плотно сращена с костью и ее отслаивание вызывает затруднения — в этих случаях повреждение поперечного синуса весьма вероятно. ТМО тщательно отслаивается от внутренней пластинки кости с помощью изогнутых или мягких диссекторов через все наложенные фрезевые отверстия. На уровне ЗЧЯ важно приблизиться к сигмовидному синусу. Через наложенные отверстия проводят краниотомию по стандартной методике (рис. 5-6E).

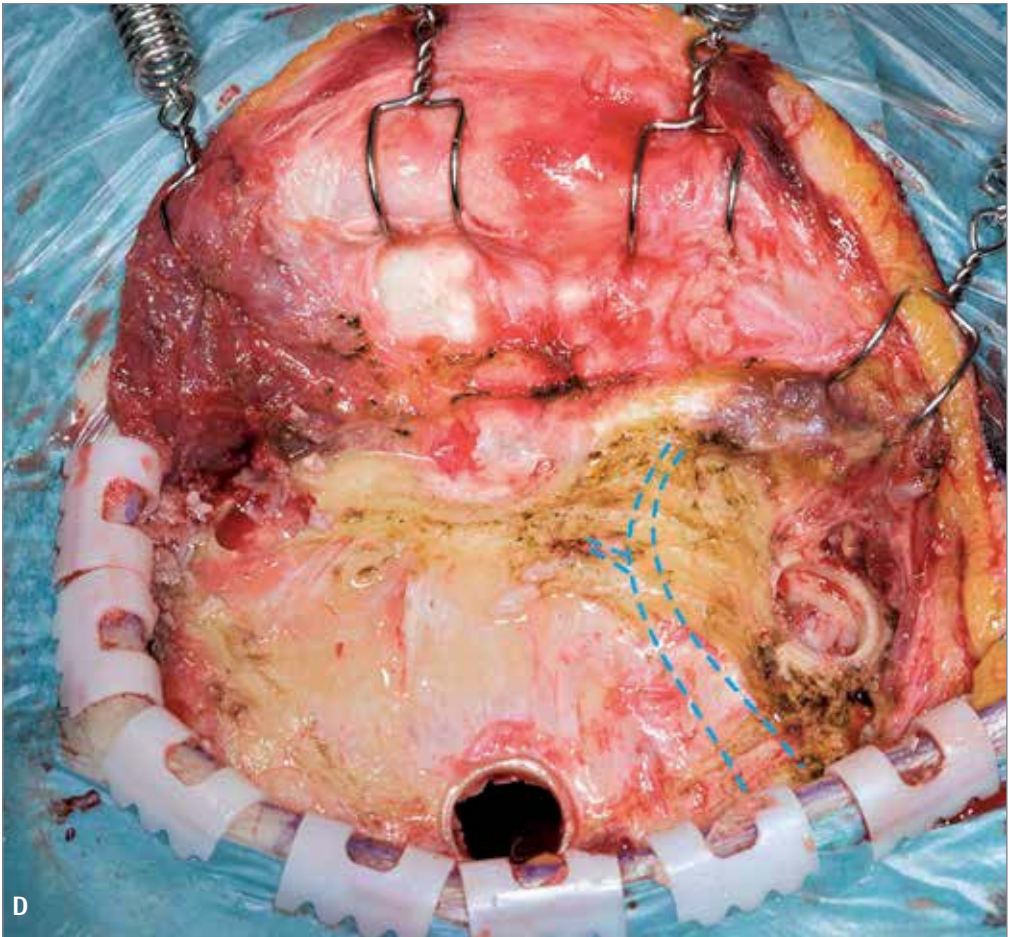


Рис. 5-6. Пресигмовидный доступ. Объяснения в тексте

Участок кости между первым и третьим фрезевыми отверстиями пропиливается с помощью резца краниотома, после чего костный мостик переламаывается. На этом этапе важно не повредить стенку сигмовидного синуса. Нередко к области перехода поперечного синуса в сигмовидный подходят крупные внутрикостные венозные выпускники, которые при краниотомии вызывают довольно интенсивное кровотечение. Оно эффективно контролируется поднятием головы, тампонацией суржиселем и биполярной коагуляцией.

После удаления костного лоскута локализуется поперечный венозный синус, твердая мозговая оболочка ЗЧЯ, СЧЯ и частично — переход поперечного синуса в сигмовидный. Заблаговременная аспирация ликвора через люмбальный дренаж уменьшает напряжение ТМО, что совершенно необходимо для выделения ее пресигмовидного участка. С помощью тупого прямого диссектора или элеватора ТМО отслаивается от височной кости, не повреждая стенок сигмовидного синуса. Отслаивать ТМО следует как со стороны ЗЧЯ,

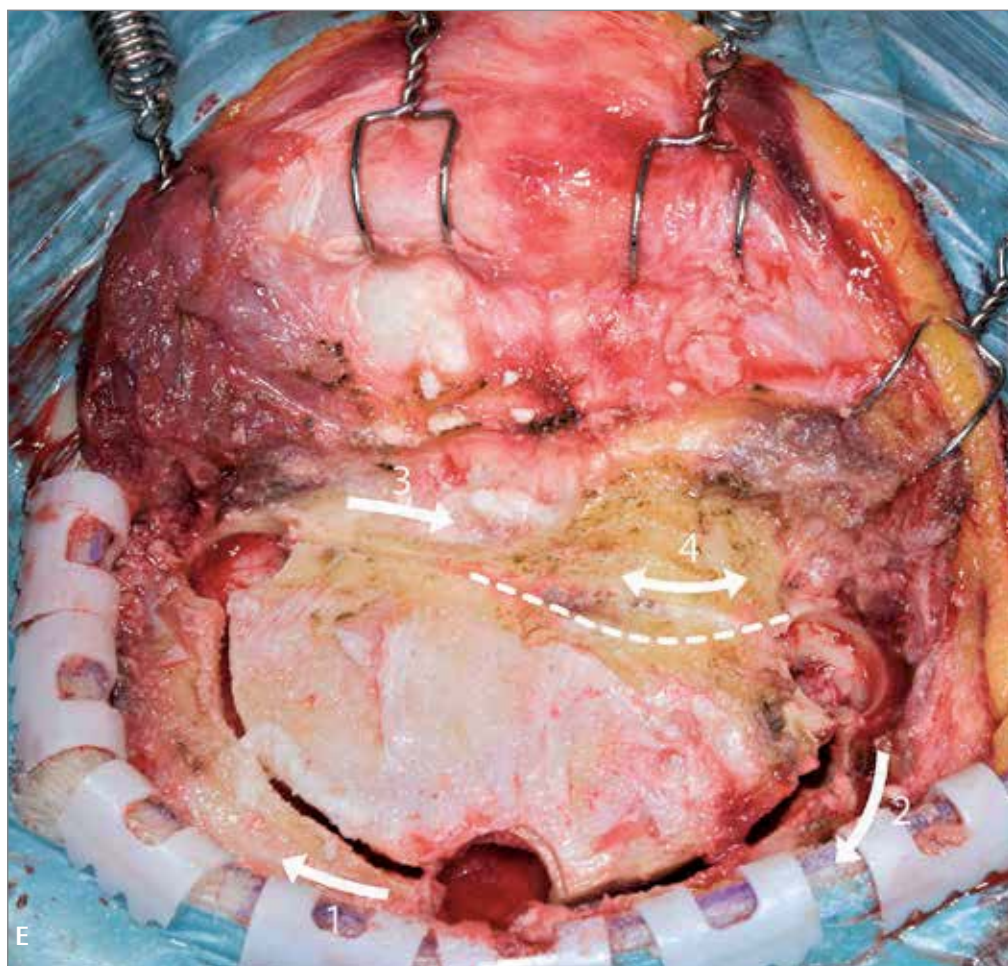


Рис. 5-6. Пресигмовидный доступ. Объяснения в тексте

так и со стороны СЧЯ. После этого накладывают ретракторы для отодвигания ТМО от каменистой кости и сосцевидного отростка.

Стачивание сосцевидного отростка и каменистой кости — наиболее продолжительный этап пресигмовидного доступа (рис. 5–6F, белой линией показан участок сточенной кости). Безопаснее проводить удаление кости под операционным микроскопом. Сначала используется лепестковая фреза, после чего — более безопасная фреза с алмазным напылением.

В отличие от классического трансмастоидного доступа мы стачиваем кость с верхне-заднего края, удаляя ее как бы послойно. Мы не пытаемся сделать тотальную мастоидэктомию и не доходим до полукружных каналов внутреннего уха. Кость стачивается до тех пор, пока не будет видна ТМО спереди от сигмовидного синуса, верхнего каменистого синуса и дна СЧЯ. Работа дрелью в глубоких участках должна проводиться под большим увеличением. Каудальное расширение краниотомии в ретросигмовидную область позволяет без-

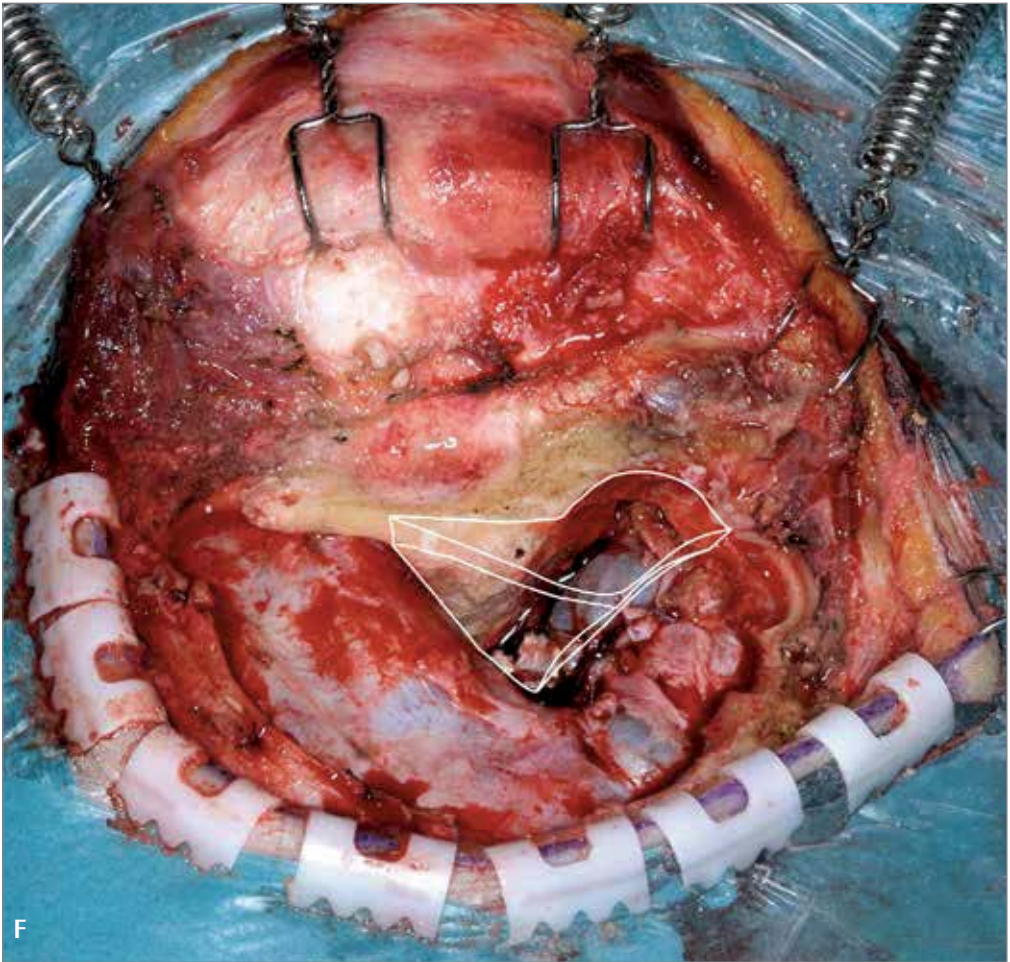


Рис. 5–6. Пресигмовидный доступ. Объяснения в тексте

опасно обнажить ТМО на всем протяжении сигмовидного синуса и не требует расширенного стачивания кости в области сосцевидного отростка. Кроме этого, уменьшается риск повреждения полукружных каналов. В целом, височная кость очень прочна, за исключением сосцевидного отростка, заполненного воздушными ячейками; стачивать ее следует постепенно, чтобы была возможность безопасно отслоить ТМО. Отслойку можно проводить невращающейся алмазной фрезой, что также экономит время.

За счет частичной петрозэктомии сигмовидный синус выделяется на всем протяжении, отслаивается пресигмовидная ТМО, верхний

каменистый синус и задне-латеральная область СЧЯ (рис. 5-6 G). Разрез ТМО в ЗЧЯ проводится под микроскопом в нескольких миллиметрах от границы сигмовидного синуса, продольно, в направлении к верхнему каменистому синусу. Последний пересекается между двумя лигатурами, которые используются впоследствии как держалки (рис. 5-6 H, стрелка). Надежнее накладывать по две лигатуры на каждую культю синуса, гемоклипсы в этом случае не используются, так как они могут впоследствии соскользнуть.

После того, как ТМО вскрыта (рис. 5-6 H), остается один шаг – рассечь намет мозжечка. Перед этим мы проверяем субтемпоральную об-

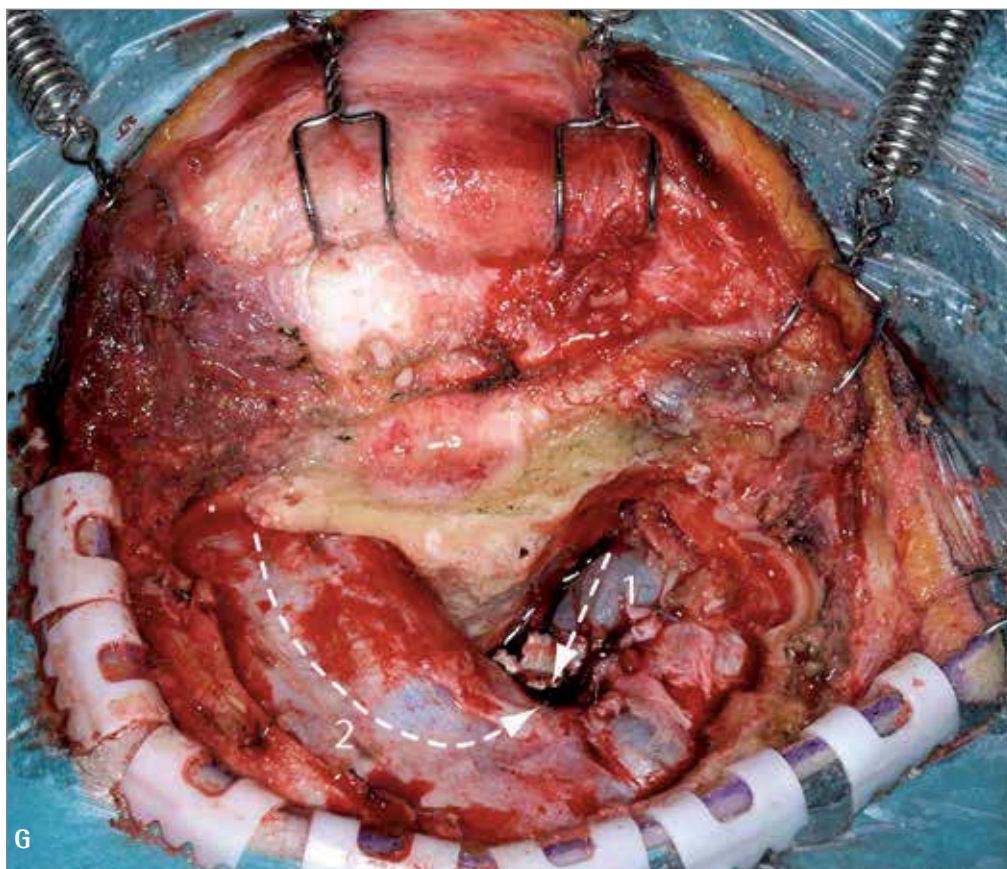


Рис. 5-6. Пресигмовидный доступ. Объяснения в тексте

ласть и ход блокового нерва. Тенториум пересекается кпереди от отхождения дренажной вены Лаббе и кзади от прикрепления блокового нерва к краю намета. Именно в этой области находится меньше всего интрадуральных венозных лакун, что облегчает доступ. Рассечение намета мозжечка начинается латеральнее его края и продолжается в медиальном направлении: вначале проводится коагуляция тупым биполярным пинцетом и только после этого — рассечение коагулированного участка. Так постепенно приближаются к краю намета, где следует соблюдать осторожность в отношении блокового нерва. В конце концов, в безопасной области окончательно пересекают край намета мозжечка. Образовавшийся пе-

редний лоскут намета можно сложить и отвести под височную долю. При необходимости эту часть намета закрепляют небольшой клипсой. На всех этапах надо соблюдать осторожность при ретракции височной доли, чтобы избежать повреждения вены Лаббе.

При ушивании раны особое внимание уделяется профилактике послеоперационной ликвореи. ТМО ушивается герметично; поврежденные воздушные ячейки сосцевидного отростка тщательно тампонируются и укрываются кусочками жира и внутренней поверхностью височной мышцы, подшитой к ТМО, а также костным воском и фибриновым клеем. Рассеченный намет мозжечка не зашивается, и

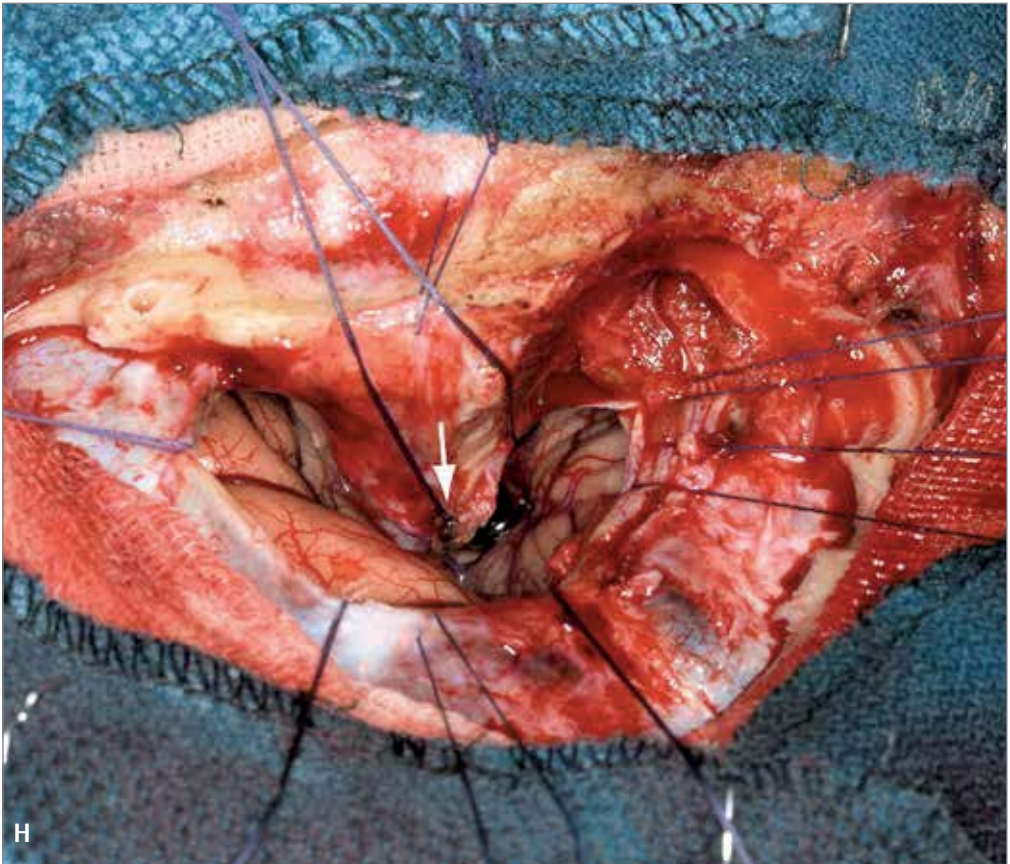


Рис. 5-6. Пресигмовидный доступ. Объяснения в тексте

образовавшиеся лоскуты укладываются на место в свою нормальную анатомическую позицию.

Приемы и советы

- Пациент укладывается в положение на боку, люмбальный дренаж обязателен
- Кожный разрез в виде перевернутой хоккейной клюшки начинается спереди от ушной раковины и заканчивается ниже и позади сосцевидного отростка височной кости
- Единый кожно-мышечный лоскут мощно оттягивается книзу до уровня наружного слухового канала
- Три или четыре фрезевых отверстия, костный мостик частично стачивается, после чего переламывается над областью поперечного и сигмовидного синусов
- Дополнительное вытаскивание кости под микроскопом до преддверия внутреннего уха или внутреннего слухового прохода
- Вскрытие пресигмовидной ТМО проходит как в височной, так и в субокципитальной области, при этом верхний каменистый синус лигируется и рассекается.
- Крупные дренажные вены должны быть сохранены, особенно вена Лаббе.
- Намет мозжечка рассекается под микроскопом кзади от блокового нерва и кпереди от вены Лаббе.

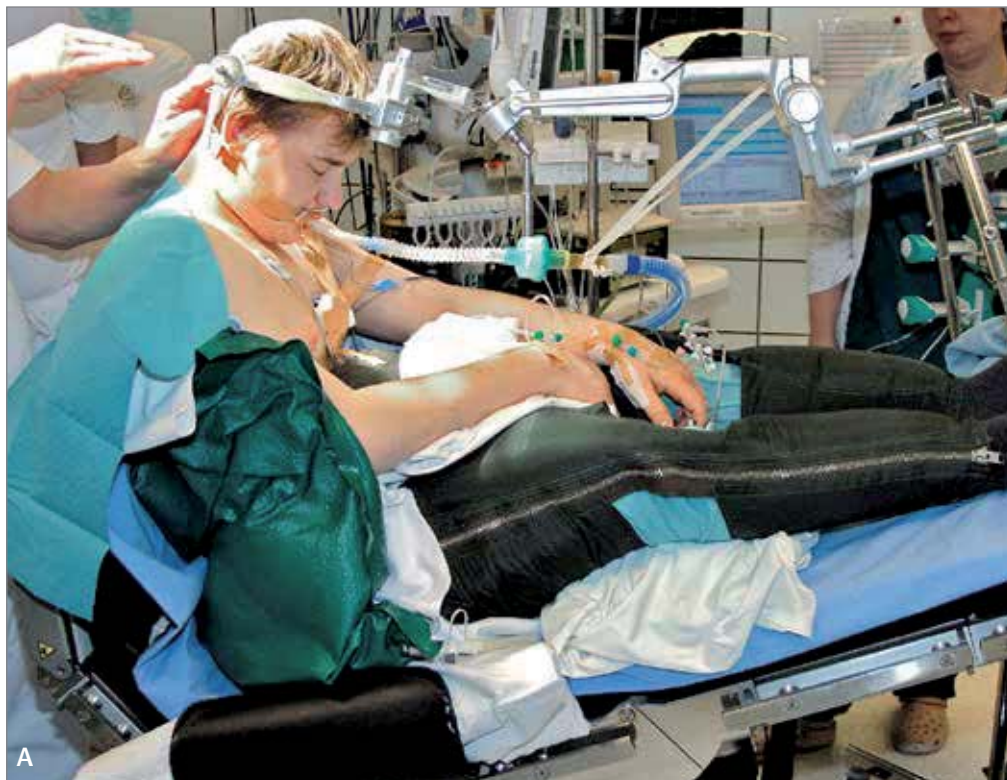

5.8. ПОЛОЖЕНИЕ СИДЯ — СУПРАЦЕРЕБЕЛЛЯРНЫЙ ИНФРАТЕНТОРИАЛЬНЫЙ ДОСТУП

В Хельсинки мы применяем два вида доступа к ЗЧЯ по средней линии: а) супрацереллярный инфратенториальный доступ и б) задний срединный доступ к IV желудочку и области БЗО. И тот, и другой проводят в положении сидя. Преимуществами такого положения является спонтанный отток ликвора и крови под силой тяжести, сниженное венозное давление, а также хороший обзор анатомических структур. Положение на животе лишено этих преимуществ. С другой стороны, в положении сидя имеется риск воздушной венозной эмболии, миелопатии шейного отдела спинного мозга и гипотензии. На принятие решения, в каком положении оперировать больного, оказывают влияние такие факторы, как возраст, общее состояние, сопутствующие заболевания и т. д. Например, пожилые паци-

енты с хроническими заболеваниями сердца вряд ли без последствий перенесут операцию в положении сидя. Кроме того, в группу риска возникновения воздушной эмболии входят пациенты с дефектом перегородки сердца (foramen ovale), а также пациенты со стенозирующими заболеваниями шейного отдела позвоночника. Анестезиологические аспекты положения сидя детально обсуждаются в разделе 3.7.3.

Проведение операции в положении сидя требует от нейрохирурга тесного сотрудничества с анестезиологом. Даже минимальные сдвиги показателей, указывающих на воздушную эмболию, должны немедленно сообщаться анестезиологом, а нейрохирург, в свою очередь, должен принимать соответствующие меры



A

5.8.1. Показания

(табл. 5-1). Раньше положение сидя использовалось в большинстве клиник, однако из-за возможных осложнений такие операции проводятся все реже и реже. В Хельсинки во всех случаях, когда преимущества перевешивают риски, мы по-прежнему безопасно и эффективно проводим операции в положении сидя. Все комплексные сложные предоперационные обследования и манипуляции нами минимизируются — если вы работаете в сплоченной команде профессионалов, большинства рисков можно избежать.

Супрацереллярный инфратенториальный доступ (СИД) применяется для лечения патологии пинеальной области и пластинки четверохолмия среднего мозга — при нем уменьшается риск повреждения крупных дренажных вен, которые располагаются выше проекции самого доступа. В положении сидя, под силой тяжести мозжечок самопроизвольно смещается книзу, что улучшает обзор. Также СИД применим в хирургии тенториальных менигиом, некоторых артериовенозных мальформаций, аневризм и интра-аксиальных опухолей верхней поверхности мозжечка. Проведение СИД требует большой бдительности по отношению к поперечному синусу и синусному стоку (torcular Herophili), особенно на этапе краниотомии. Небольшой дефект венозного синуса довольно трудно обнаружить в положении сидя

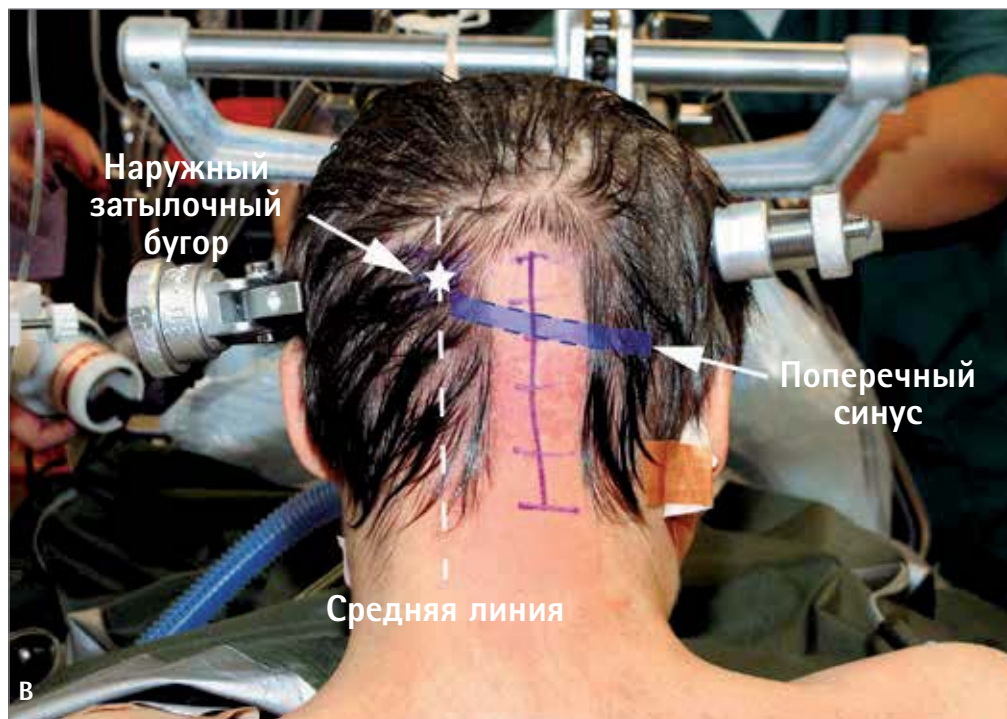


Рис. 5-7. Супрацереллярный инфратенториальный доступ (А, В, С, D, E, F, G). Объяснения в тексте

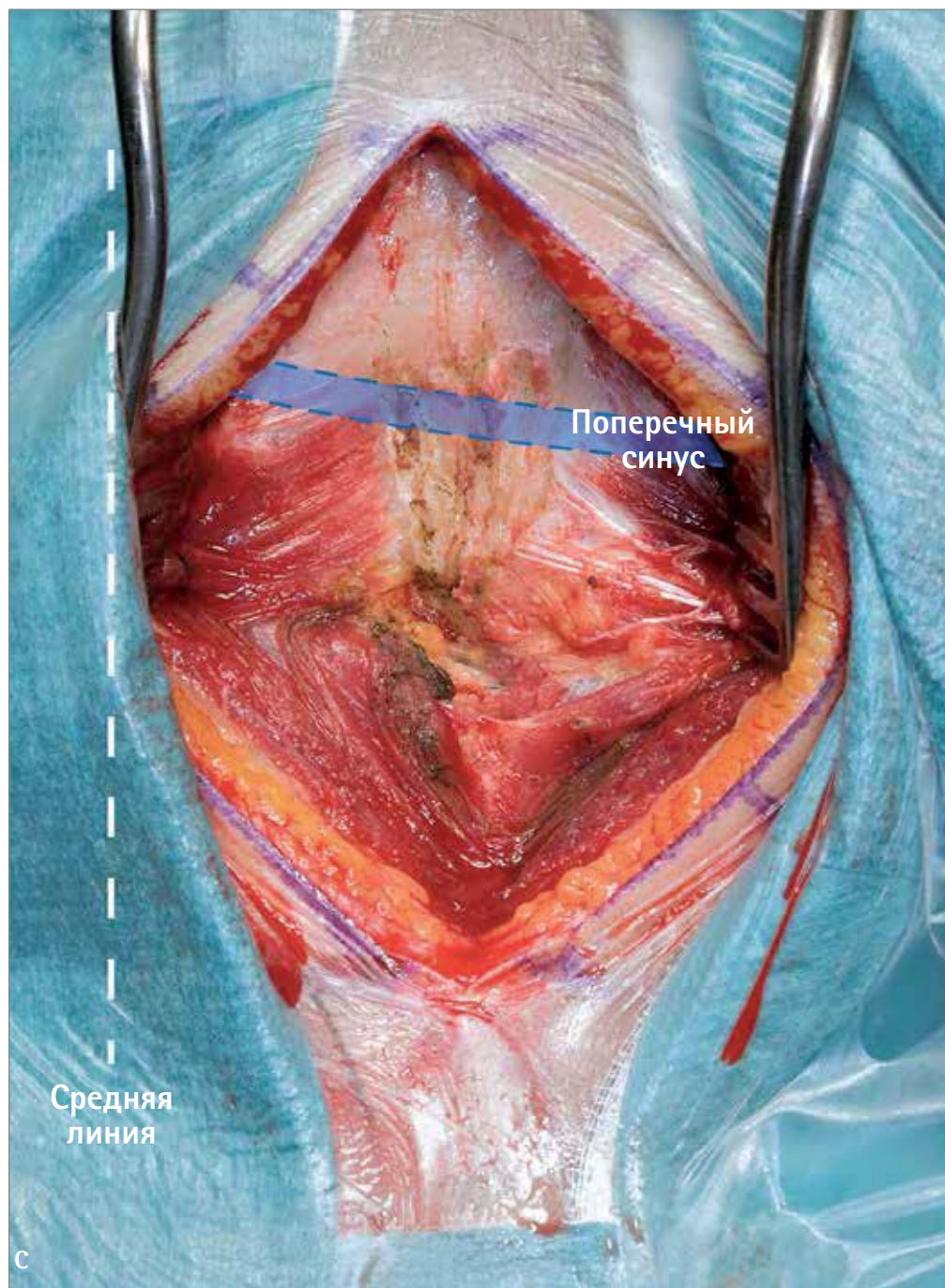


Рис. 5-7. Супрацереллярный инфратенториальный доступ. Объяснения в тексте

5.8.2. Положение больного

из-за низкого венозного давления, и это может привести к воздушной эмболии.

СИД может проводиться как по средней линии, так и парамедианно. Ранее мы применяли срединный доступ, однако сейчас практически полностью перешли на использование парамедианной краниотомии. Причины этого объясняются следующими обстоятельствами: латеральнее от средней линии проходит меньше вен; подъем намета не такой крутой; уменьшается ретракция мозжечка; граница костного лоскута не распространяется на синусный сток, минимизируя повреждения его стенок и риск воздушной эмболии. Основная трудность при парамедианном доступе состоит в выборе правильной траектории по направлению к четыреххолмной цистерне и пинельной области.

Укладка пациента в положение сидя сложна и требует опытной операционной бригады. Необходимо помнить о некоторых нюансах, без которых укладка больного не будет оптимальной (табл. 5-1). Стандарты по укладке больного в положении сидя варьируют в различных клиниках. Ниже мы описываем нашу методику, используемую в Хельсинки.

Положение сидя, применяемое в нашей клинике, можно описать как положение «молящегося» или «кувырок вперед». При этом верхняя часть туловища и шея сгибаются вперед и вниз (рис. 5-7А). Иногда возникает необходимость еще больше наклонить операционный стол вперед для получения оптимального угла атаки к ЗЧЯ. При проведении СИД следует помнить, что намет мозжечка по форме напоминает палатку с куполом, круто вздернутым

Таблица 5-1. Основные требования для положения сидя

- Подвижный операционный стол
- Фиксационная рамка Мэйфилда
- Специальный крепеж (трапеция) для фиксации рамки к операционному столу
- Брюки от противоперегрузочного костюма (ППК) (компрессионное давление до 40 мм рт. ст.) или не туго обвязываемый эластичский бандаж
- Мочевой катетер при нагнетании давления в брюки от ППК не должен перекручиваться
- Плечи находятся на 10–15 см выше уровня головного края операционного стола
- Большая пневматическая шина закрепляется вокруг туловища и рук с целью дополнительной иммобилизации
- Колени сгибаются под углом 30° за счет подкладывания мягкой подушки
- Под подошвы устанавливается плоский упор для предотвращения соскальзывания в каудальном направлении
- На живот помещается большая подушка, на которую укладываются руки
- Профилактика компрессии кожи
- Плечи фиксируются к операционному столу лейкопластырными лентами
- Область таза фиксируется ремнем
- При сгибании головы между подбородком и грудиной оставляют пространство не менее чем на 2 пальца
- Интубационная трубка крепится к рамке Мэйфилда
- У анестезиолога должен быть беспрепятственный доступ к интубационной трубке и обеим яремным венам
- Допплеровский датчик устанавливается чуть выше уровня правого предсердия

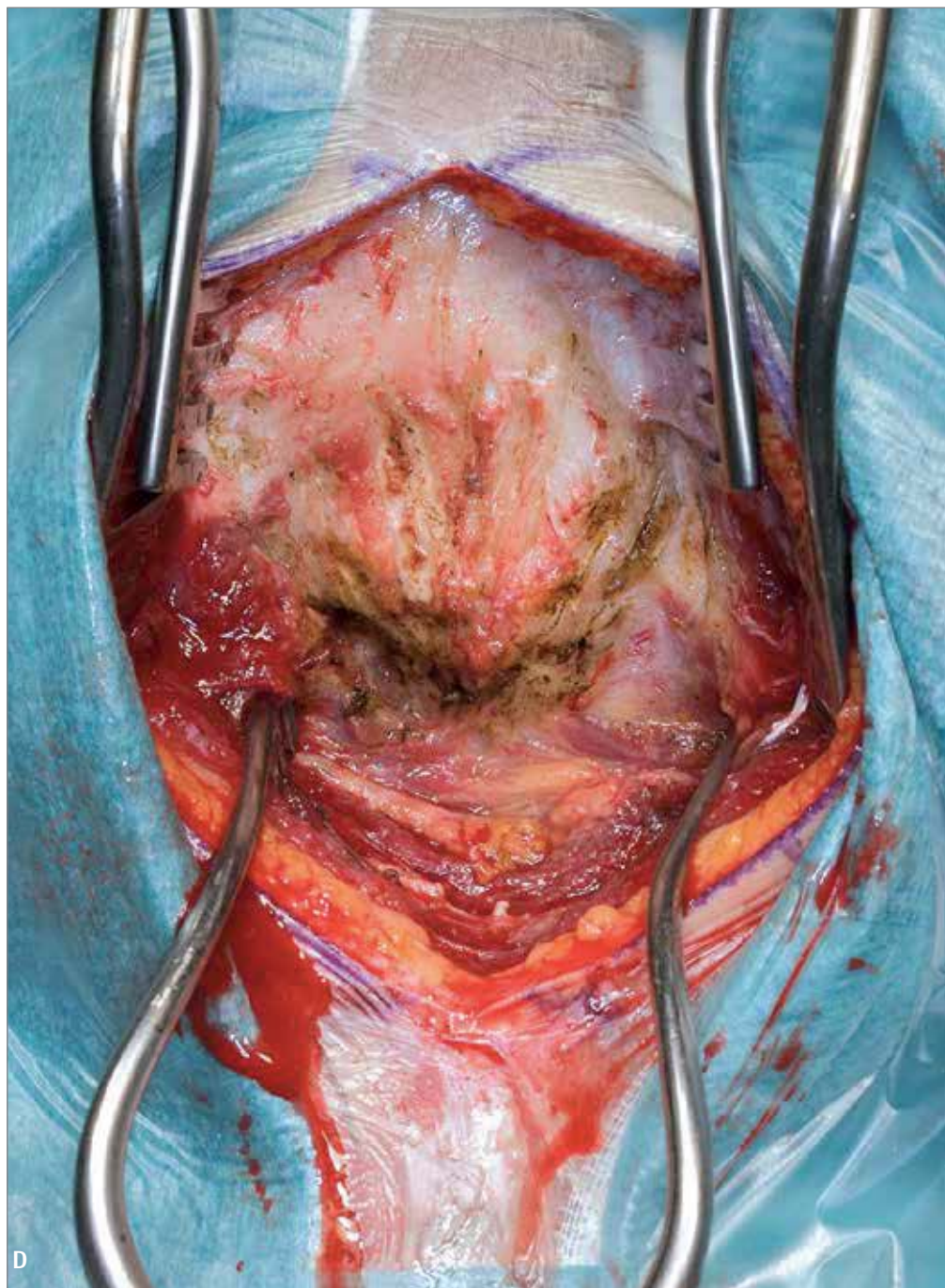


Рис. 5-7. Супрацереллярный инфратенториальный доступ. Объяснения в тексте

вверх по средней линии. Наклон головы пациента вперед на 30° устанавливает тенториум в горизонтальное положение и дает наилучший обзор ЗЧЯ, включая ее наиболее краиниальные области. Вместе с тем это также дает нейрохирургу возможность опереться руками на плечи пациента, что крайне важно при длительных операциях.

Пациент укладывается на операционный стол таким образом, что головные сегменты стола поддерживают верхнюю часть туловища. Тазобедренные суставы должны находиться на уровне соединения сегментов стола, где возможно сгибание как минимум на 90°. Под пациента подкладывается пневматическая шина, на нижние конечности одеваются брюки от противоперегрузочного костюма, куда нагнетается воздух под давлением 40 мм рт. ст. Если компрессионные штаны не доступны или оперируется маленький ребенок, нижние конечности обматываются эластичным бинтом до уровня паха, в направлении снизу вверх. Только при положении сидя мы всегда используем фиксационную систему Мейфильда, а не Сугиты, так как у первой есть дополнительный шарнир, позволяющий устанавливать голову пациента в более удобную позицию. Сама трехточечная рамка Мейфильда крепится к голове пациента до начала укладки. Только после этого изменяют положение сегментов операционного стола; голова устанавливается в нужное положение; рамка Мейфильда прикручивается к переднему каркасу-трапеции и жестко фиксируется.

Операционный стол устанавливается в положение анти-Тренделенбурга с подъемом верхней части туловища как минимум на 90°. На этом этапе важно проверить, чтобы плечи пациента были как минимум на 10–15 см выше торцевого края операционного стола. Если этого не происходит, что особенно типично у детей,

под ягодицы подкладывается несколько подушек, так как, если плечи находятся слишком низко, верхний край стола может препятствовать доступу в каудальном направлении во время операции. После того как хирург убедился в оптимальном положении плеч, верхний сегмент операционного стола сгибается вперед (обычно вручную) на 30–40°, чтобы верхняя часть тела и плечи были достаточно наклонены вперед. После этого рамка Мейфильда фиксируется к каркасу-трапеции, все шарниры которого иммобилизуются, после чего затягивается запирающий рычаг рамки. Под коленные суставы подкладывается подушка, чтобы ноги были чуть согнуты в коленях. Под ступни подкладывается плоский упор, чтобы предотвратить соскальзывание туловища вперед. Руки укладываются на большую подушку, которую устанавливают на область живота. Из пневматической шины аспирируют воздух, предварительно обернув ей верхнюю часть туловища в виде ракушки — это также предотвращает нежелательные изменения положения тела. При необходимости оба плеча могут фиксироваться пластырными лентами к операционному столу, что препятствует их смещению, если во время операции стол круто наклоняется вперед.

Угол наклона головы варьирует в зависимости от доступа, однако во всех случаях шея должна быть согнута. При этом следует избегать компрессии дыхательных путей, а также возможного повреждения спинного мозга. Обычно безопасным является сгибание шеи таким образом, что между подбородком и грудиной остается промежуток как минимум на ширину двух пальцев. Если планируется доступ по средней линии, голову не ротируют и не наклоняют в сторону, а только сгибают вперед. Если же проводится парамедианный доступ, необходимо ротировать голову на 50–10° в ипсилатеральную сторону, однако без наклона набок.

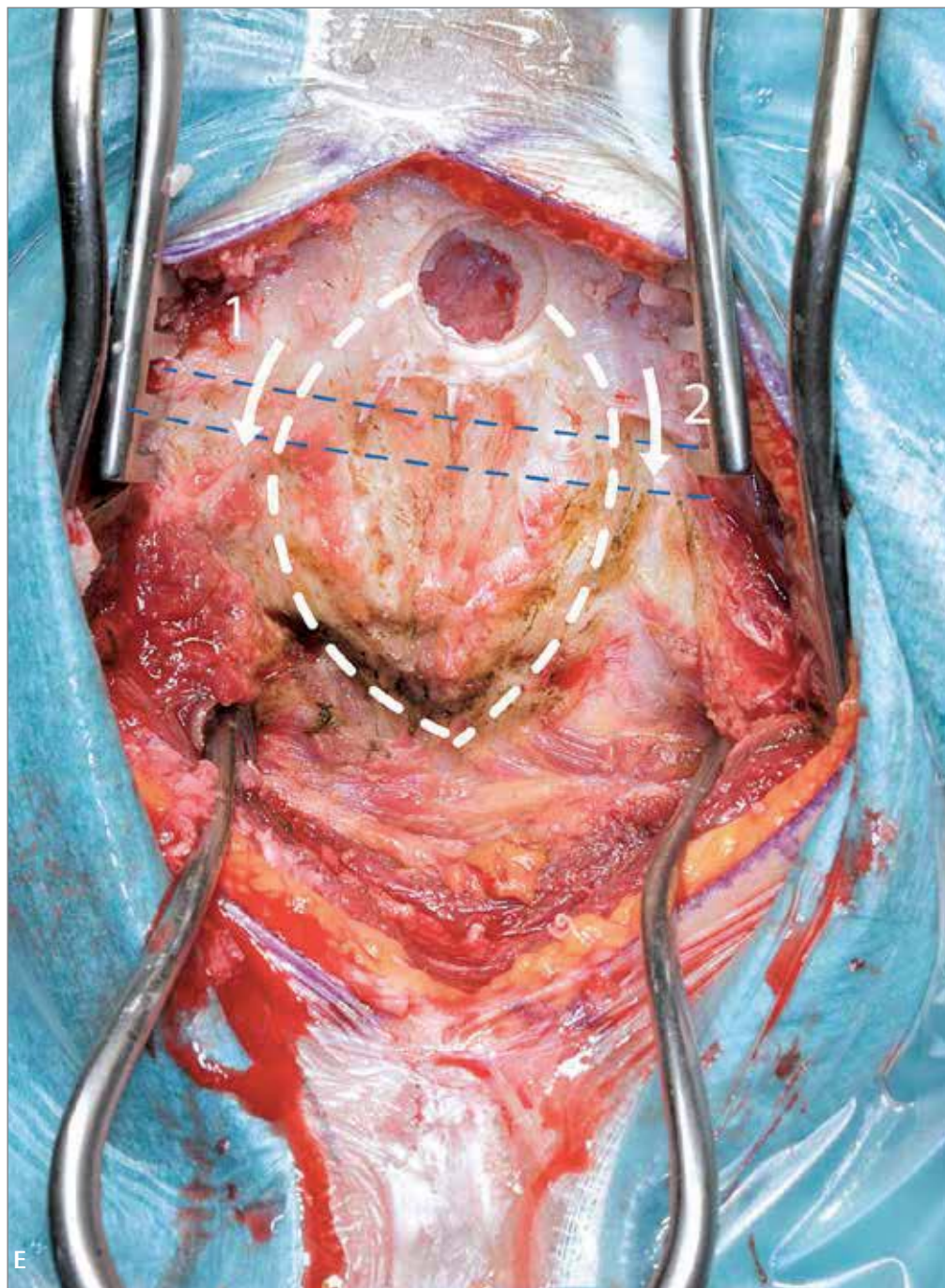


Рис. 5-7. Супрацеребеллярный инфратенториальный доступ. Объяснения в тексте

Еще раз тщательно проверяют крепеж всех болтов и шарниров фиксации системы. На область правого предсердия устанавливают прекардиальный датчик Допплера. Под компрессионные точки подкладывают подушечки. Особенно следует уделить внимание малоберцовому нерву, который может быть пережат при наружной ротации ног. Фиксирующий туловище ремень перекидывается через область таза.

5.8.3. Разрез кожи и краниотомия

Линейный разрез кожи проводится в 2–3 см от средней линии (рис. 5–7 В). Он начинается на 2 см краниальнее наружного затылочного бугра (*inion*) и проходит в каудальном направлении до уровня кранио-цервикального сочленения. Для правой лучше подходит правосторонний доступ, если очаг патологии располагается по средней линии или правее. Мышечный слой рассекается также вертикально до кости (рис. 5–7 С). Далее накладывается изогнутый ранорасширитель с краниальной стороны раны. Мышечный слой отслаивается от поверхности затылочной кости монополярной диатермией (рис. 5–7 D). Накладывается еще один небольшой ранорасширитель как краниально, так и каудально, при этом медиальный край доступа проходит по средней линии. В каудальном направлении кость обнажается примерно на 3–4 см ниже уровня поперечного синуса.

Первое фрезевое отверстие накладывается отступя 3 см от средней линии, чуть выше уровня поперечного синуса (рис. 5–7 Е). У пожилых пациентов из-за плотного сращения ТМО с костью ниже синуса может быть наложено второе фрезевое отверстие. ТМО тщательно отслаивается от внутренней пластинки кости, особенно в области поперечного синуса. Формируется

костный лоскут с помощью двух распилов, оба из которых начинаются из одного и того же фрезевого отверстия, изгибаются латерально и соединяются в низу доступа (рис. 5–7 Е). Таким образом, необходимо обнажить ТМО как над поперечным синусом, так и под ним, что позволяет провести его ретракцию.

Краниотомию и отслойку ТМО нужно проводить с особой осторожностью в области синусного стока, так как его повреждение может привести к фатальным осложнениям. Следует также стремиться к сохранению целостности поперечного синуса. Медиальная граница краниотомии должна проходить латеральнее средней линии на 1 см. Обычно неподалеку от стока синусов можно наткнуться на несколько крупных венозных выпускников. Наложение краниотомии латеральнее этого региона позволяет избежать воздушной эмболии. Если же, несмотря на перечисленные меры, снижается содержание CO_2 на выдохе или слышится типичный «булькающий» шум доплеровского датчика, костный лоскут должен быть как можно скорее удален, а источник эмболии выявлен. Обычно эффективным методом является пережатие шейных яремных вен анестезиологом, при котором сосуды, аспирирующие воздух, начинают кровоточить. Операционное поле тампонируется влажной салфеткой; края краниотомии промазываются воском. В целом, на воздушную эмболию следует реагировать незамедлительно как нейрохирургу, так и анестезиологу (табл. 5–2). В нашей практике до сих пор не было ни одного случая воздушной эмболии, повлекшей за собой серьезные осложнения. Как только ситуация берется под контроль, мы не останавливаемся и продолжаем операцию.

ТМО обычно вскрывается под микроскопом в виде буквы V с основанием, обращенным к синусу (рис 5–7 F). Лоскут ТМО поднимается

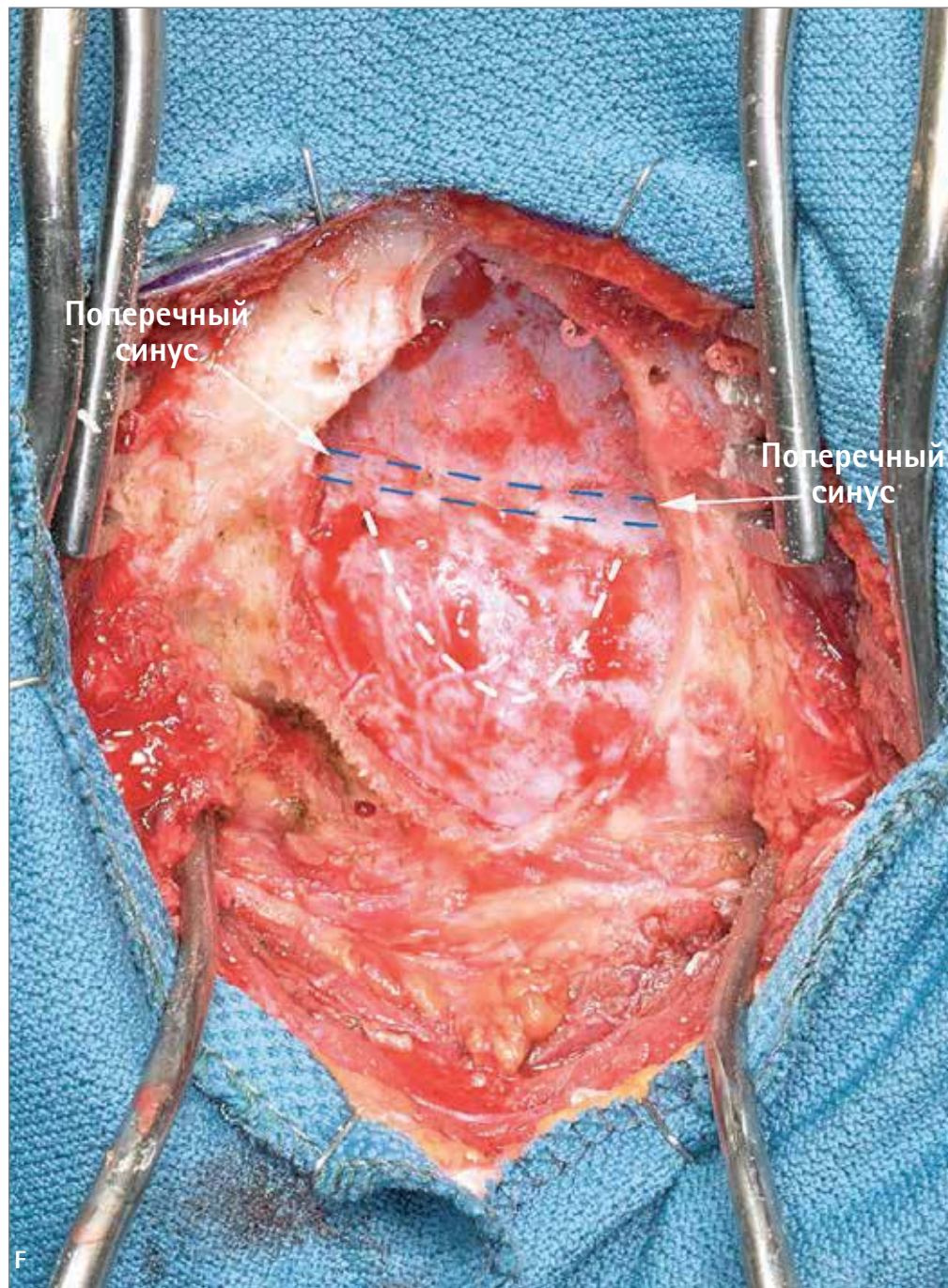


Рис. 5-7. Супрацереллярный инфратенториальный доступ. Объяснения в тексте

на держалках в краниальную сторону. Также и остальные края ТМО подшиваются и поднимаются на туго натянутые держалки для предотвращения подтекания крови из эпидурального пространства и смягчения компрессии кортикальных мозжечковых вен (рис. 5–7 G). Затылочный срединный синус, как правило, не повреждается, так как ТМО вскрывается на достаточно большом расстоянии от средней линии. При повреждении этот синус не вызывает серьезных кровотечений в положении пациента сидя (в отличие от положения на животе). Область рассечения затылочного срединного синуса ушивается и операция продолжается далее.

Так как доступ находится латеральнее средней линии, обзор не загороживается большими переходными венами, включающими большую мозжечковую вену и кортикальные дренажные вены, которые располагаются ближе к средней линии. Если же при доступе к пинеальной области возникает необходимость пересечения небольшой переходной вены, ее следует коагулировать и пересечь ближе к поверхности мозжечка, а не намета. Иногда мы пересекаем

одну или несколько таких вен с профилактическими целями, так как их случайный отрыв при диссекции приводит к значительному кровотечению и существенно замедляет ход операции. В целом, чем меньше переходных вен будет повреждено, тем меньше риск возникновения венозного инфаркта мозжечка.

Когда все загороживающие обзор арахноидальные тяжи и переходные вены между мозжечком и наметом пересечены, кортикальная поверхность мозжечка под силой тяжести опускается в каудальном направлении, что расширяет операционный канал. Дорсальная мезэнцефальная цистерна вскрывается, аспирируется ликвор, что также способствует расширению рабочего пространства и облегчает диссекцию. Наклон операционного стола вперед дает хороший обзор нижней поверхности намета. Арахноидальные мембраны могут быть довольно плотными и непрозрачными. Из-за темно-синего цвета цистерн они могут симулировать глубокие вены, что необходимо иметь в виду при диссекции. Во время доступа иногда возникает необходимость рассечения прецентральной мозжечковой вены,

Таблица 5–2. Меры при воздушной эмболии в положении сидя

- Внезапное падение $p\text{CO}_2$ на выдохе является основным показателем воздушной эмболии
- Анестезиолог незамедлительно информирует нейрохирурга
- Анестезиолог сдавливает яремные вены шеи, что повышает венозное давление
- После обнаружения источника кровотечения проводится гемостаз (коагуляция мышечной ткани, замазывание воском или клеем костных венозных каналов, наложение шва или пережатие гемоклипсами ТМО)
- Если источник кровотечения не обнаруживается, все слои раны укрываются влажной хирургической салфеткой, а более глубокие отделы операционного канала заливаются физ. раствором
- В положении полусидя голова может быть опущена
- Края краниотомии должны быть тщательно промазаны воском, так как именно костные венозные каналы являются наиболее частой причиной воздушной эмболии
- ИВЛ переводится в режим ПДКВ, если воздушная эмболия продолжается, но ее источник не выявлен
- Уровень $p\text{CO}_2$ внимательно отслеживается, так как его понижение свидетельствует о серьезной воздушной эмболии
- Нейрохирург должен последовательно и систематически продолжать выявлять источник воздушной эмболии вплоть до разрешения ситуации
- После взятия ситуации под контроль операция продолжается в плановом режиме

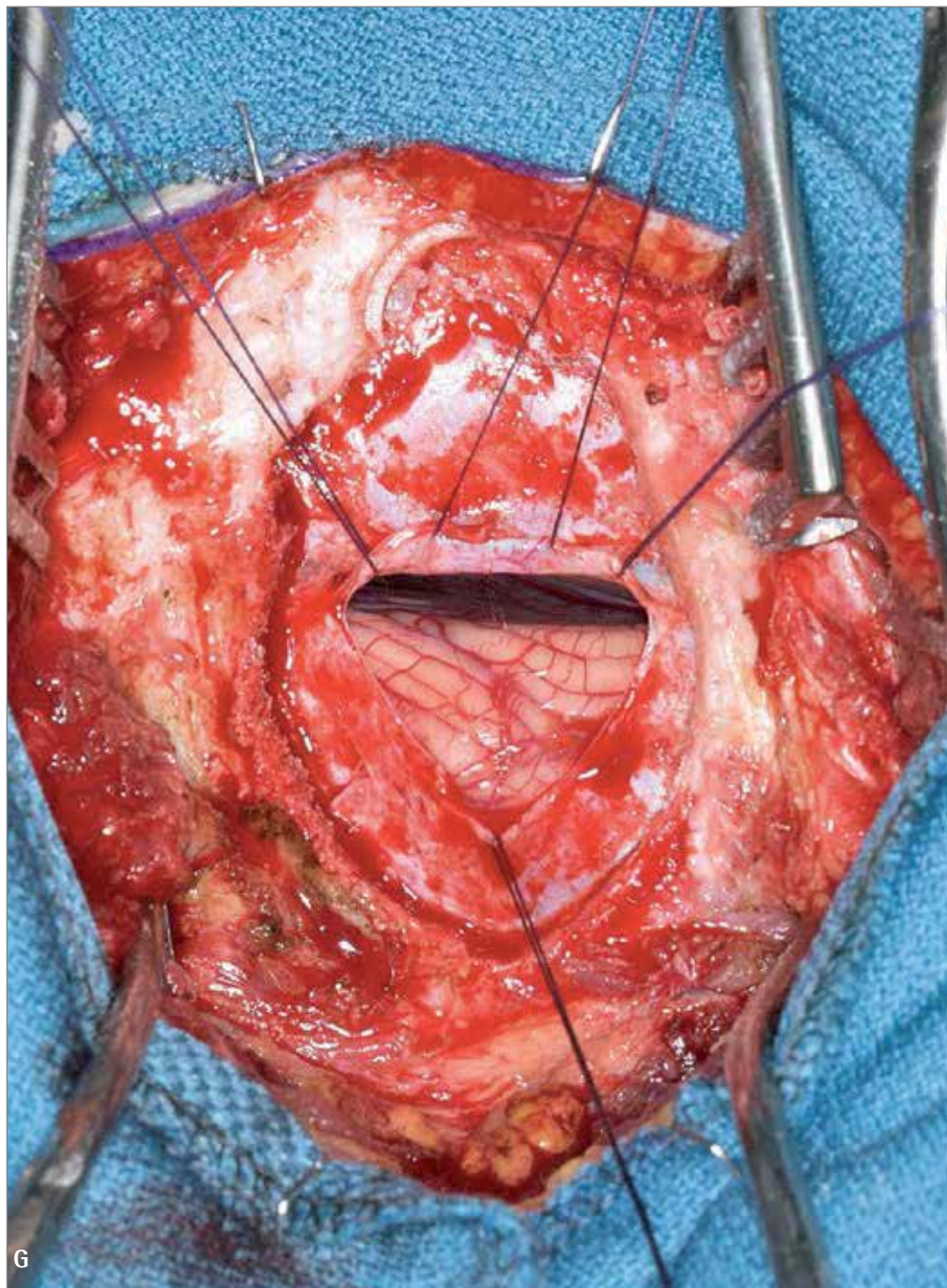


Рис. 5-7. Супрацеребеллярный инфратенториальный доступ. Объяснения в тексте

что существенно облегчает идентификацию вены Галена и окружающих структур. При опухлях данной области арахноидальные тяжи плотно сращены с очагом, что делает диссекцию довольно затруднительной. В любом случае, мы проводим диссекцию пинеальной области, начиная с латеральной стороны. После того, как идентифицируется задняя ворсинчатая артерия с ветвями и прецентральная мозжечковая вена, ориентация в операционном канале и идентификация остальных анатомических структур упрощается. Естественно, что работа в данной области требует большого увеличения микроскопа и использования длинных инструментов.

Приемы и советы

- *Нейрохирург проводит укладку больного и фиксацию головы*
- *Положение туловища пациента должно быть таким, чтобы нейрохирург всегда мог опереться на его плечи при проведении операции*
- *Голова устанавливается четко в соответствии с положением патологического очага*
- *Обычно достаточно одного фрезевого отверстия*
- *Область вблизи венозных синусов опасна в отношении воздушной эмболии*
- *ТМО вскрывается под микроскопом*
- *Переходные вены мозжечка, по возможности, не повреждаются и не пересекаются*
- *Ближе к пинеальной области диссекция начинается с латеральной стороны. Следует использовать длинные инструменты*
- *На всех этапах операции осуществляется тщательнейший гемостаз*

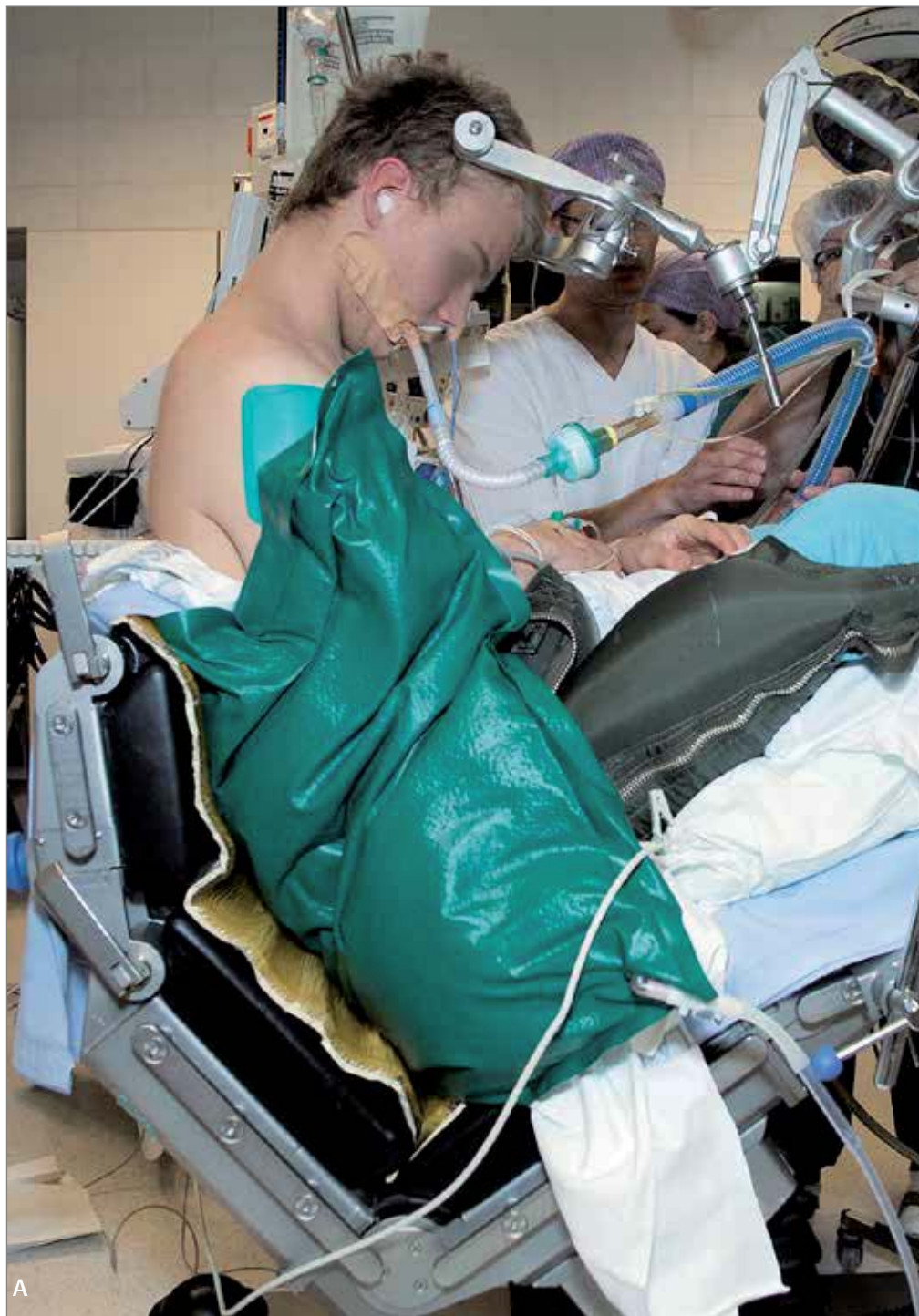

Рис. 5–8. Срединный доступ к IV желудочку (А, В, С, D, E, F, G, H). Объяснения в тексте

5.9. ПОЛОЖЕНИЕ СИДЯ — ДОСТУП К IV ЖЕЛУДОЧКУ И ОБЛАСТИ БОЛЬШОГО ЗАТЫЛОЧНОГО ОТВЕРСТИЯ

Вторым по распространенности показанием к операции в положении сидя в клинике Хельсинки является патология средней линии ЗЧЯ, а точнее, области червя мозжечка, IV желудочка и БЗО. При этом соблюдается та же методика укладки пациента, что и при супраце-ребеллярном инфратенториальном доступе (см. раздел 5.8.). Анестезиологические вопросы этой укладки обсуждались в подразделе 3.7.3. Наибольшими отличиями от СИД являются: а) отсутствие какой-либо ротации головы; б) разрез кожи строго по средней линии; в) разрез начинается ниже и распространяется более каудально; г) верхний край краниотомии находится ниже уровня поперечного синуса; д) краниотомия распространяется на обе стороны от средней линии.

5.9.1. Показания

Этот доступ дает замечательный обзор всех структур средней линии ЗЧЯ, включая заднюю поверхность продолговатого мозга и дна IV желудочка. Доступ в IV желудочек проводится путем разведения миндалин мозжечка. При достаточном наклоне операционного стола вперед может быть визуализирован водопровод мозга. Рассечение червя мозжечка не требуется. Доступ дает обзор обеих дистальных ЗНМА. Чаще всего медиальный доступ проводится при опухолях средней линии IV желудочка, червя мозжечка или региона большой затылочной цистерны, к которым относятся: медуллобластомы, пилоцитарные астроцитомы, эпендимомы или сосудистые образования, такие как каверномы IV желудочка или задней поверхности ствола мозга, а также аневризмы ЗНМА. При патологиях латеральной области ЗЧЯ мы предпочитаем положение на боку. В положении на животе такой же угол атаки,

как при положении сидя, требует опускания головы значительно ниже уровня сердца, что, в свою очередь, ухудшает венозный отток и способствует кровотечению.

5.9.2. Укладка пациента

Укладка происходит по той же методике, что и при СИД (см. раздел 5.8.2.) (рис. 5–8А). Главным отличием является отсутствие ротации головы. Шея сгибается вперед до расстояния между подбородком и грудиной шириной в два пальца. Боковые наклоны также недопустимы. В остальном все шаги укладки пациента соответствуют перечисленным в разделе 5.8.2.

5.9.3. Разрез кожи и краниотомия

Линейный разрез проводится по средней линии (рис. 5–8В). Он начинается чуть ниже уровня большого затылочного бугра и продолжается каудально до уровня задних дужек С1–С2. Если разрез недостаточно каудален, это ограничит манипуляции краниотомом в области БЗО. Важно помнить, что дно ЗЧЯ круто опускается в сторону БЗО и находится практически в горизонтальной плоскости. Мышцы отслаиваются от кости монополярной диатермией (рис. 5–8С), затем накладываются ранорасширители. Места прикрепления мышц пересекаются и обнажается затылочная кость. Пальцевой пальпацией определяется уровень БЗО и остистый отросток С1, который тупо препарируется. При отслаивании мышц от кости вблизи БЗО следует соблюдать осторожность в отношении повреждения позвоночной артерии. Как правило, безопасная зона располагается в 1–2 см от средней линии. Другой проблемой иногда является выраженное венозное

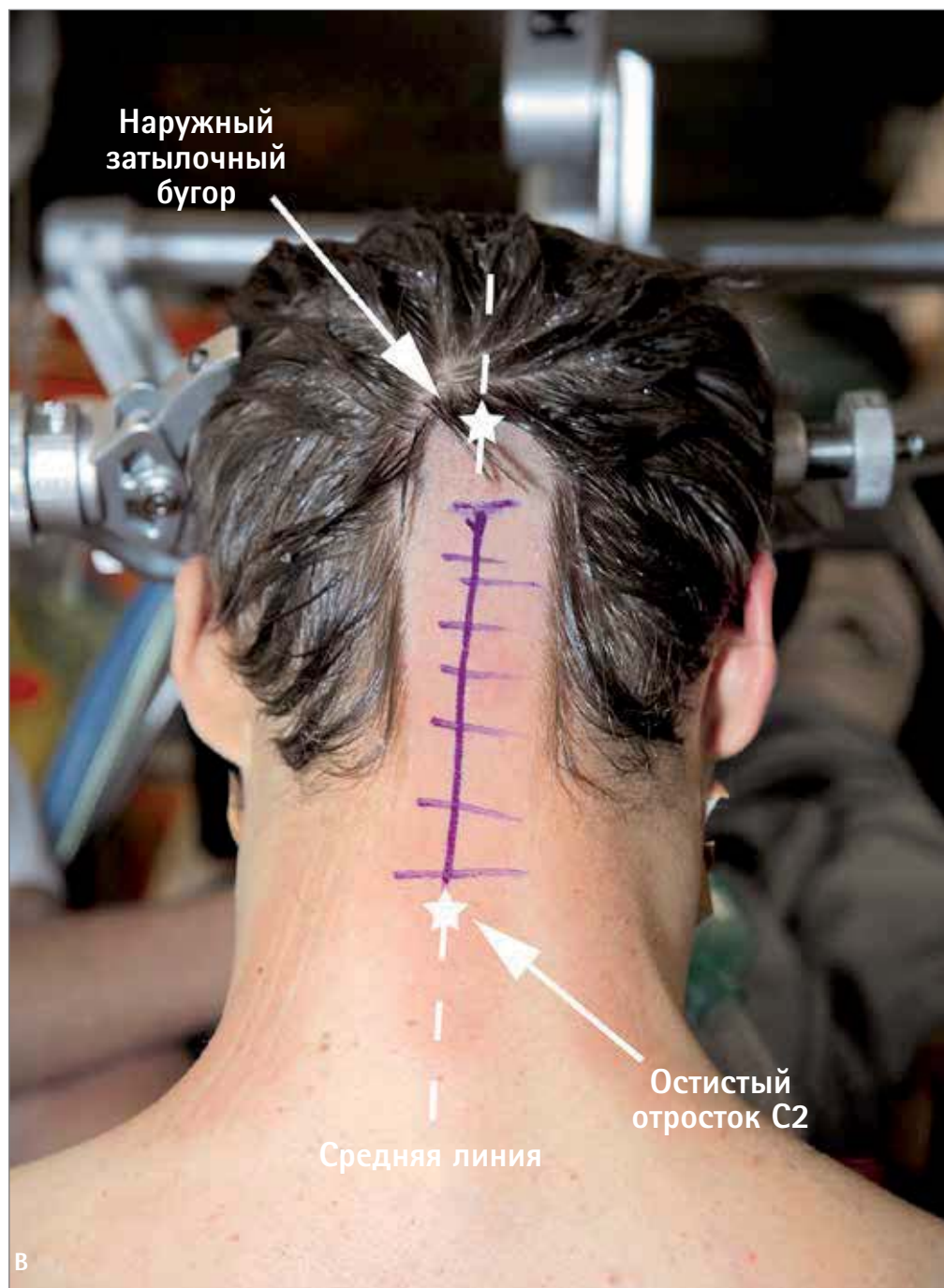


Рис. 5–8. Срединный доступ к IV желудочку. Объяснения в тексте

сплетение в области БЗО, поэтому при случайном пересечении атланта-окципитальной связки может возникнуть довольно интенсивное кровотечение.

Затылочная кость должна быть обнажена до уровня БЗО. Далее накладывается одно фрезевое отверстие в 1 см от средней линии, значительно ниже уровня поперечного синуса (рис. 5-8D). У пожилых пациентов с приращением ТМО к кости дополнительное отверстие накладывается с другой стороны от средней линии. ТМО тщательно отслаивается от внутренней пластинки кости на широкой площади вплоть до БЗО. Особенно тщательно следует отслоить ТМО по средней линии, где может проходить затылочный венозный синус и серп мозжечка. Далее в два этапа выпиливают костный лоскут (рис. 5-8E): первый распил идет по изогнутой латеральной линии в сторону БЗО; второй — из того же фрезевого отверстия проходит за среднюю линию и по кривой также достигает БЗО. Две линии не соединяются, а в области БЗО оставляют костный мостик около 10–20 мм. Далее захватывают костный лоскут большими кусачками, поднимают его и надламывают костный мостик. Иногда приходится дополнительно стачивать оставшийся участок кости в области БЗО, так как именно здесь кость утолщается (рис. 5-8E). Также к краю БЗО плотно прикрепляется атланта-окципитальная связка, которую необходимо пересечь ножницами. Именно на этом этапе наиболее вероятно повреждение эпидурального венозного сплетения. После этого можно определить покрытые ТМО медиальные участки миндалин мозжечка, продолговатого мозга и затылочного венозного синуса. Для расширения костного окна в латеральном направлении с двух сторон применяют или высокоскоростную дрель с алмазной фрезой, или костные кусачки. Просверливают несколько отверстий для подшивания ТМО к краям кости. Обычно

мы не резецируем остистый отросток или дужку С1, так как, по нашему мнению, это не дает существенного расширения доступа к ЗЧЯ и связано с риском дополнительных осложнений. Только в случае, когда патологический очаг распространяется ниже дужки С1, ее стачивают.

ТМО вскрывают под операционным микроскопом Х-образно. Первый Λ-образный лоскут вырезают основанием книзу, после чего подшивают его к мышцам. Далее в краниолатеральном направлении делают два разреза с обеих сторон в проекции миндалин мозжечка. Разрезы стараются провести таким образом, чтобы не повредить затылочный венозный синус. Лоскуты подшиваются на туго натянутые держалки. В последнее время мы стали использовать методику вскрытия ТМО только Λ-образным разрезом с основанием, обращенным в сторону затылочного отверстия (рис. 5-8F). Арахноидальная мембрана большой затылочной цистерны в этой области довольно хорошо выражена (рис. 5-8G), поэтому после вскрытия ТМО она также вскрывается в виде Λ-образного лоскута и прикрепляется к окружающим тканям гемоклипсами (рис. 5-8H). В противном случае мембранные лоскуты мешают во время операции и могут заслонять операционное поле. После этого миндалины мозжечка раздвигаются в стороны под большим увеличением микроскопа, и открывается вход в каудальный отдел IV желудочка. Максимальный наклон стола вперед позволяет достичь как верхних отделов IV желудочка, так и визуализировать водопровод мозга.

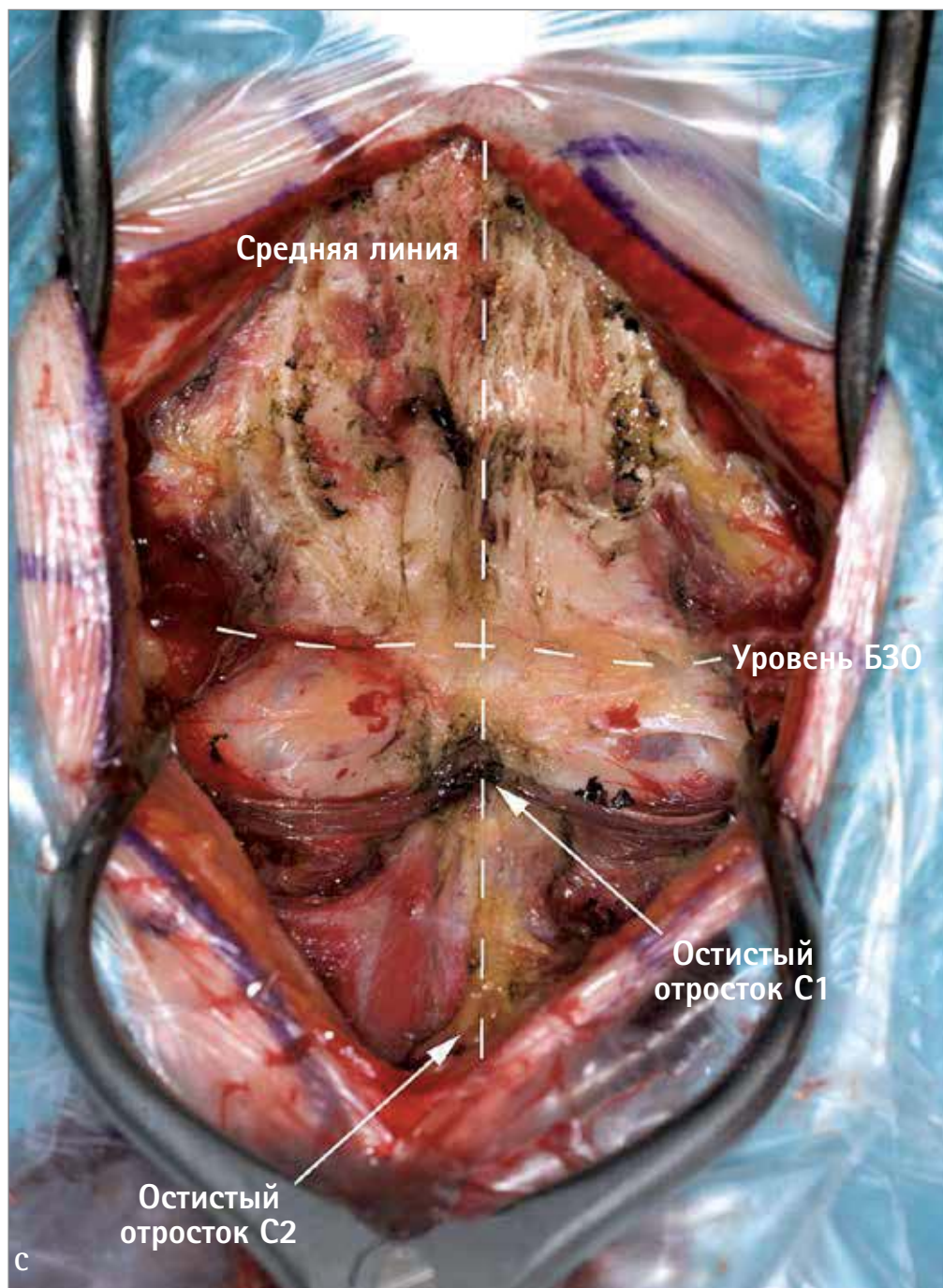


Рис. 5–8. Срединный доступ к IV желудочку. Объяснения в тексте

Приемы и советы

- *Нейрохирург участвует во всех этапах укладки больного*
- *Правильным будет то положение больного, когда нейрохирург может опереться на его плечи*
- *Шея сгибается только вперед, без поворотов или боковых наклонов*
- *Обычно достаточно одного фрезевого отверстия, ТМО тщательно отслаивается*
- *На уровне БЗО часто можно встретить хорошо выраженное венозное сплетение*
- *Тщательный гемостаз*
- *ТМО лучше всего вскрывать под микроскопом*
- *Наклон операционного стола вперед позволяет хорошо визуализировать верхний отдел IV желудочка*

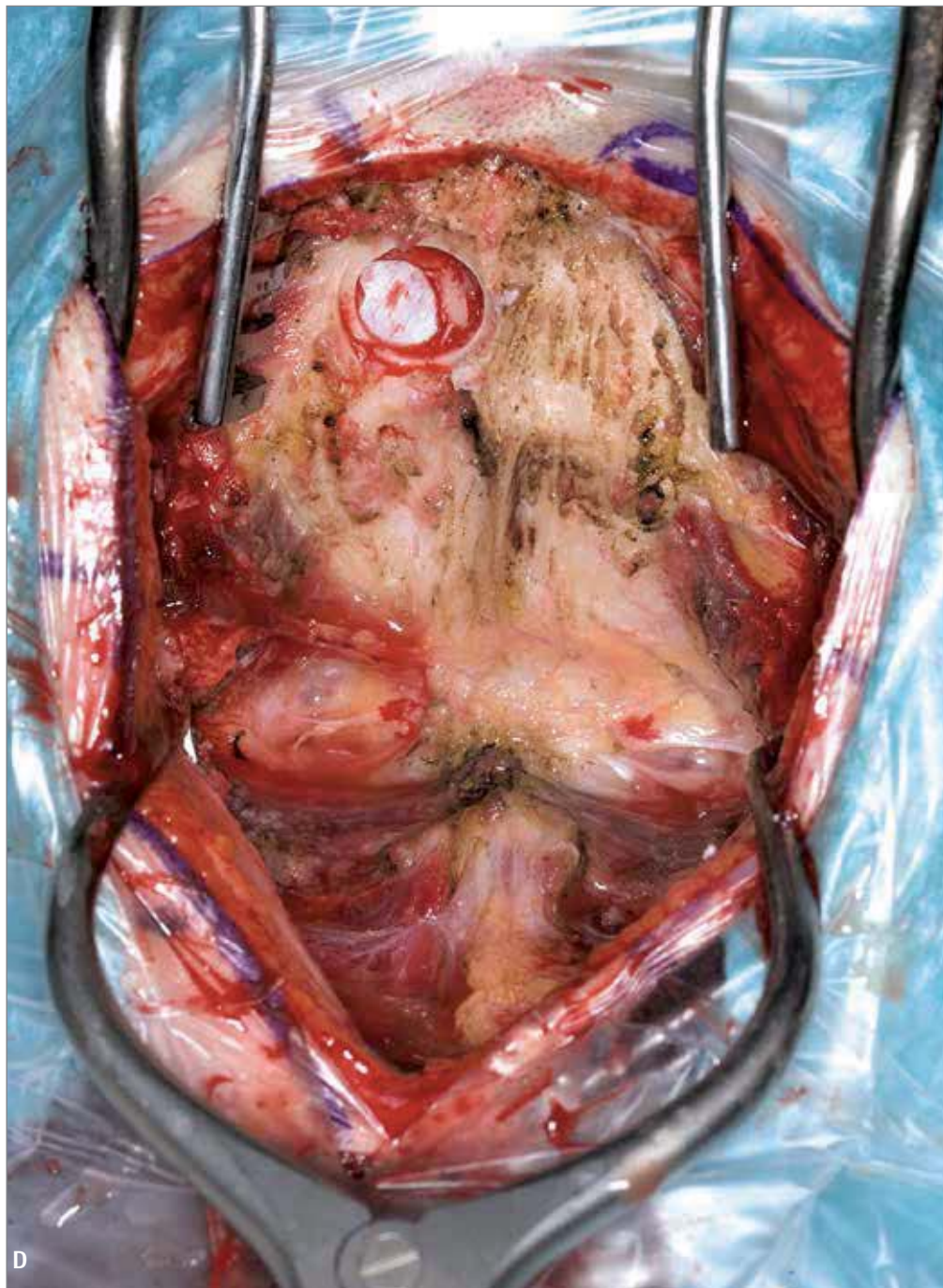


Рис. 5–8. Срединный доступ к IV желудочку. Объяснения в тексте

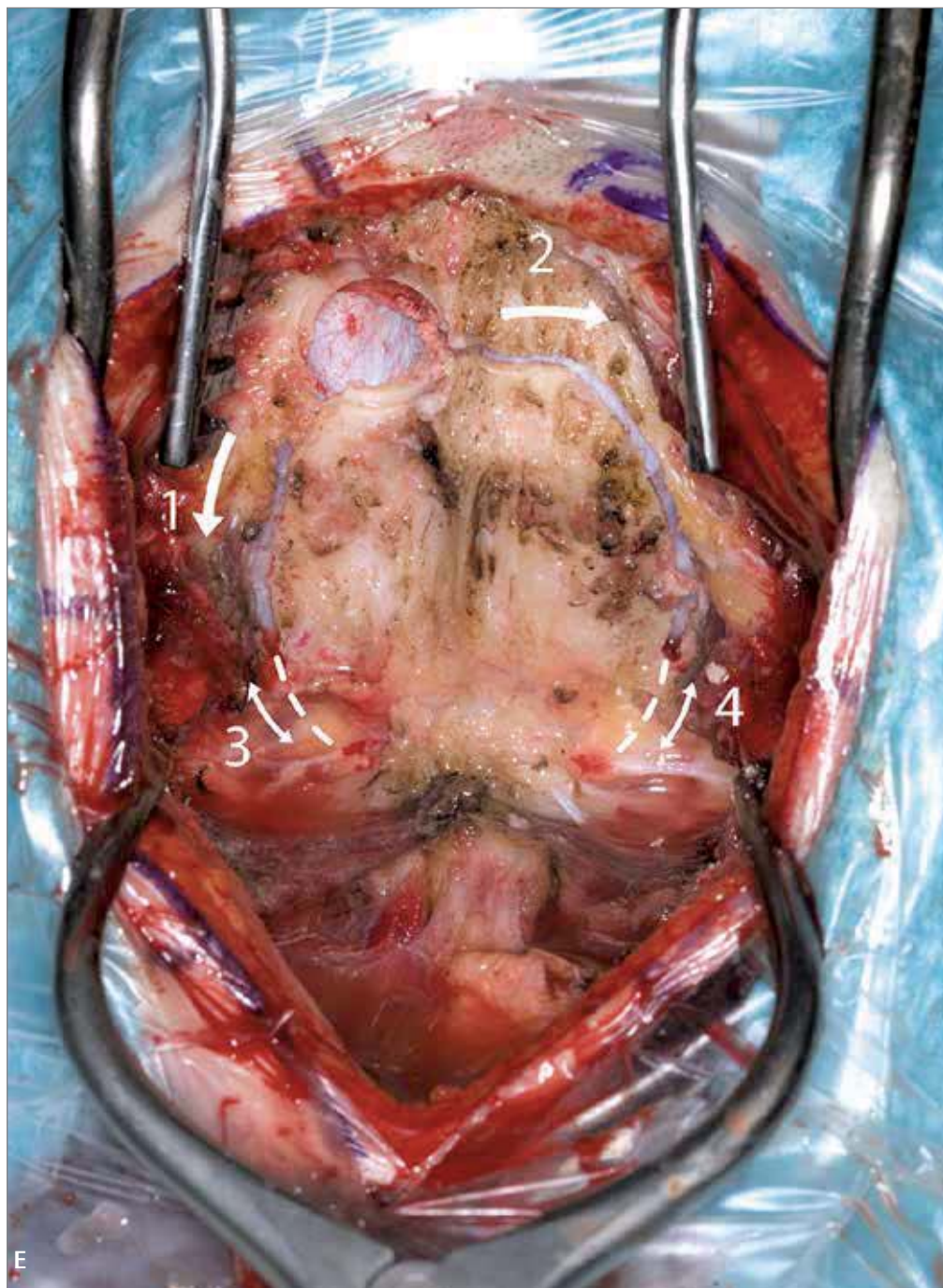


Рис. 5-8. Срединный доступ к IV желудочку. Объяснения в тексте

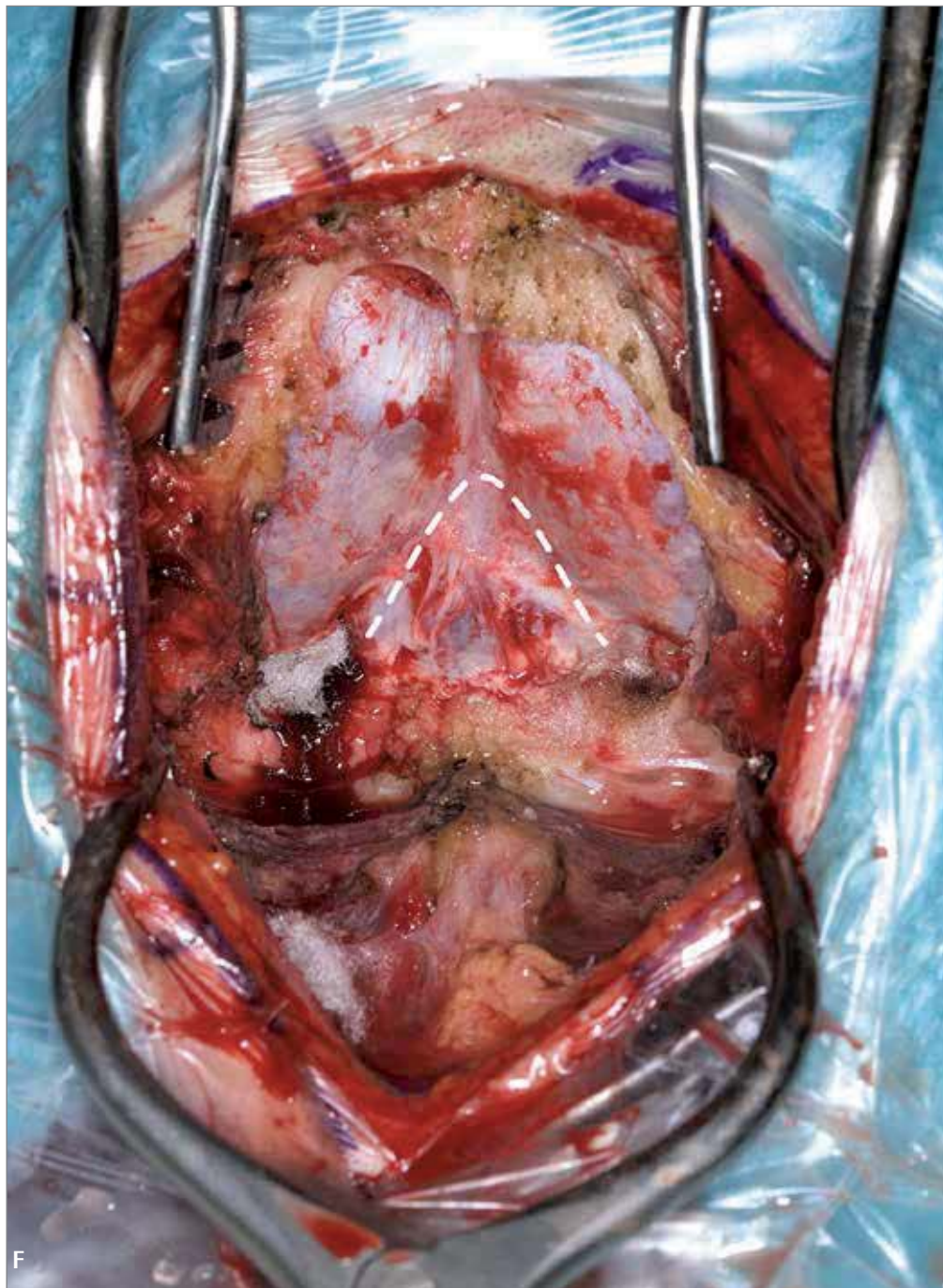


Рис. 5–8. Срединный доступ к IV желудочку. Объяснения в тексте

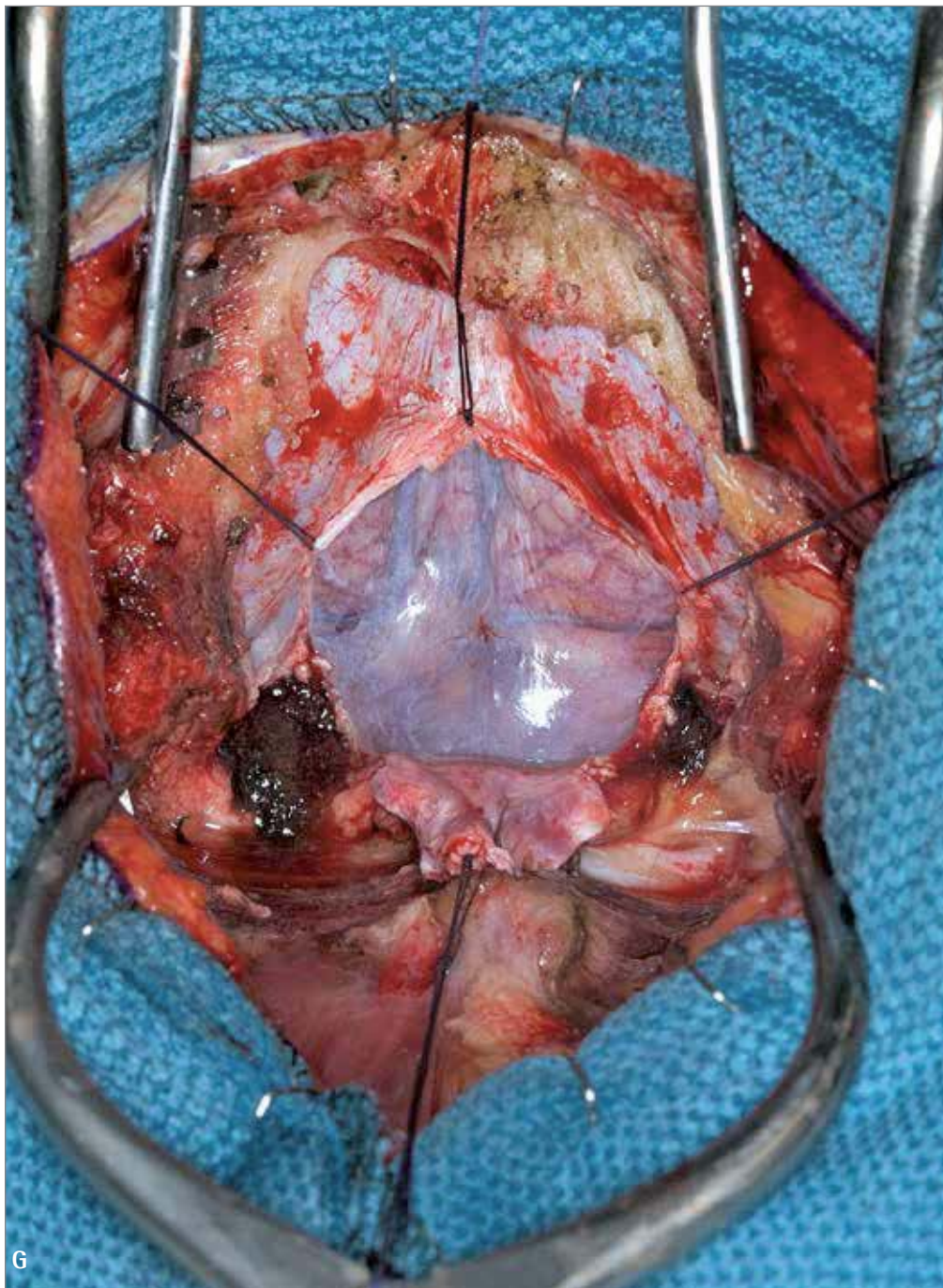


Рис. 5-8. Срединный доступ к IV желудочку. Объяснения в тексте

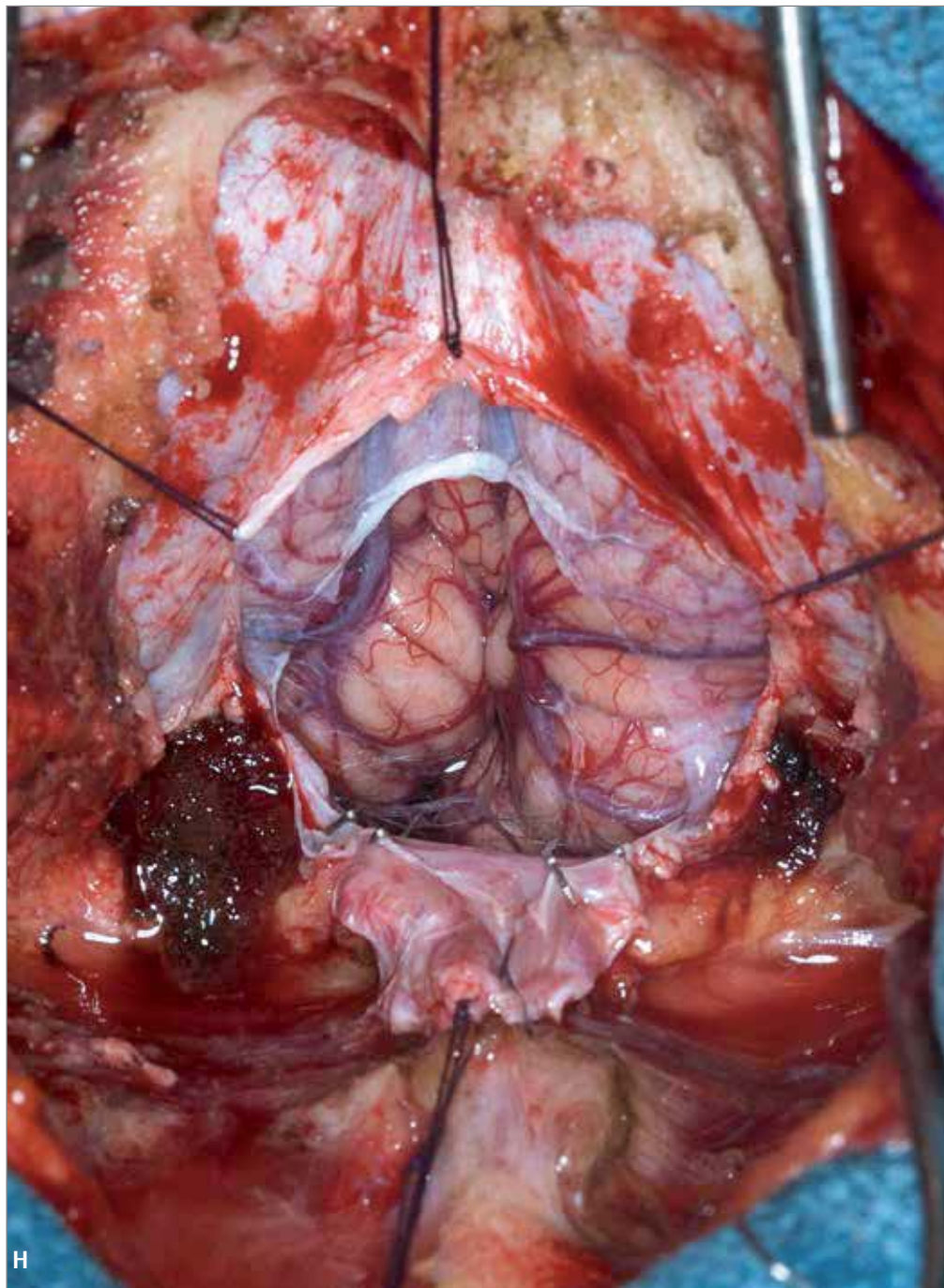


Рис. 5–8. Срединный доступ к IV желудочку. Объяснения в тексте



6. МИКРОХИРУРГИЧЕСКАЯ ТЕХНИКА И СТРАТЕГИЯ ЛЕЧЕНИЯ ПРИ РАЗЛИЧНЫХ ЗАБОЛЕВАНИЯХ

В этом разделе обсуждаются основные нюансы лечения и микронейрохирургической техники при наиболее часто встречающихся в нашей практике заболеваниях. Мы не обсуждаем показания к оперативному лечению, вместо этого более подробно останавливаемся на хирургических нюансах и особенностях техники, которые могут быть полезны в ежедневной практике нейрохирурга.

6.1. АНЕВРИЗМЫ

По неизвестным причинам частота разрывов аневризм среди финского населения почти в два раза выше по сравнению с другими европейцами. С середины 70-х годов в Хельсинки по поводу внутричерепных аневризм нами было пролечено около 8000 пациентов. В наши дни ежегодное число больных составляет более 300 пациентов, при этом более половины из них поступает в «горячем» периоде кровоизлияния. За последние 20 лет численность населения, входящего в зону нашей ответственности, практически не изменилась, оставаясь на уровне 2 млн человек. И хотя число разорвавшихся аневризм практически осталось на том же уровне, к нам поступает все больше и больше пациентов с неразорвавшимися аневризмами. Возрастающая доступность неинвазивных методов нейровизуализации значительно повысила выявляемость неразорвавшихся аневризм и, соответственно, расширила круг показаний к активному лечению этой патологии в профилактических целях.

6.1.1. Доступы к аневризмам различных локализаций

Практически все аневризмы переднего отдела виллизиева круга оперируются через ЛСО-доступ (рис. 6-1). Единственным исключением

являются аневризмы дистальных отделов передней мозговой артерии (ДПМА) и дистальных отделов СМА: первые оперируются через парамедианный межполушарный доступ, вторые — через фронто-темпоральную краниотомию в положении больного или на спине, или на боку. В том и другом случае иногда целесообразно использовать нейронавигацию для планирования доступа.

При аневризмах заднего отдела виллизиевого круга мы планируем доступ согласно локализации аневризмы. Аневризмы бифуркации базилярной артерии или верхней мозжечковой артерии (ВМА) чаще всего оперируются через субтемпоральный доступ. Если бифуркация базилярной артерии располагается существенно выше задних наклоненных отростков и ската (более 10 мм), мы проводим ЛСО-доступ с трансильвиевой диссекцией. Если бифуркация БА находится намного ниже уровня задних наклоненных отростков, мы используем пресигмовидный доступ. Даже когда при субтемпоральном доступе рассекается тенноториум и купол аневризмы находится в поле видимости, основной проблемой является проксимальный контроль БА, что вызывает основные сложности и требует дополнительных манипуляций. Особенно это актуально для разорвавшихся аневризм, когда интраоперационный разрыв аневризмы может привести к катастрофическим последствиям. Аневризмы ствола БА и вертебробазилярного соединения на уровне средней трети представляются наиболее сложными. Зачастую единственной альтернативой остается пресигмовидный доступ, хотя и при нем могут возникнуть трудности, вызванные мелкими перфорантными артериями, отходящими от БА в сторону ствола мозга. Аневризмы вертебробазилярного соединения, располагающиеся на уровне нижней трети ската, аневризмы в области отхождения ЗНМА или проксимальные аневризмы ЗНМА лучше

всего клипировать через небольшой ретросигмовидный доступ. Однако следует помнить, что аневризма при этом доступе должна располагаться, как минимум, на 10 мм выше уровня БЗО. Более низкие аневризмы требуют выполнения латерального доступа с расширенным удалением кости. Ну и, наконец, аневризмы дистального отдела ЗНМА клипируются соответственно локализации самой аневризмы как через латеральный доступ, так и через задний нижний срединный доступ.

6.1.2. Основы стратегии при разорвавшихся аневризмах

Независимо от локализации или размера аневризмы наша тактика их лечения в принципе одинакова. Вместе с тем гигантские, частично тромбированные, кальцифицированные и фу-

зиформные аневризмы составляют особую группу, когда требуются более комплексные решения, включая наложение анастомозов, эндovasкулярная баллон-окклюзия и интраоперационная ДСА. К счастью, аневризмы данной группы составляют около 5% от всех встречаемых нами аневризм. В остальных случаях мы действуем согласно выработанному стандарту.

Как было уже сказано в подразделе 6.1.1., выбор доступа определяется локализацией аневризм. Хирургическая стратегия лечения аневризм включает в себя следующие шаги: а) краниотомия; б) релаксация мозга путем аспирации ликвора и возможной эвакуации внутримозговой гематомы; в) установка проксимального контроля несущих артерий; г) диссекция шейки аневризмы после наложения временных клипс; д) установка пилотной клипсы; е) дальнейшая диссекция и выделение тела

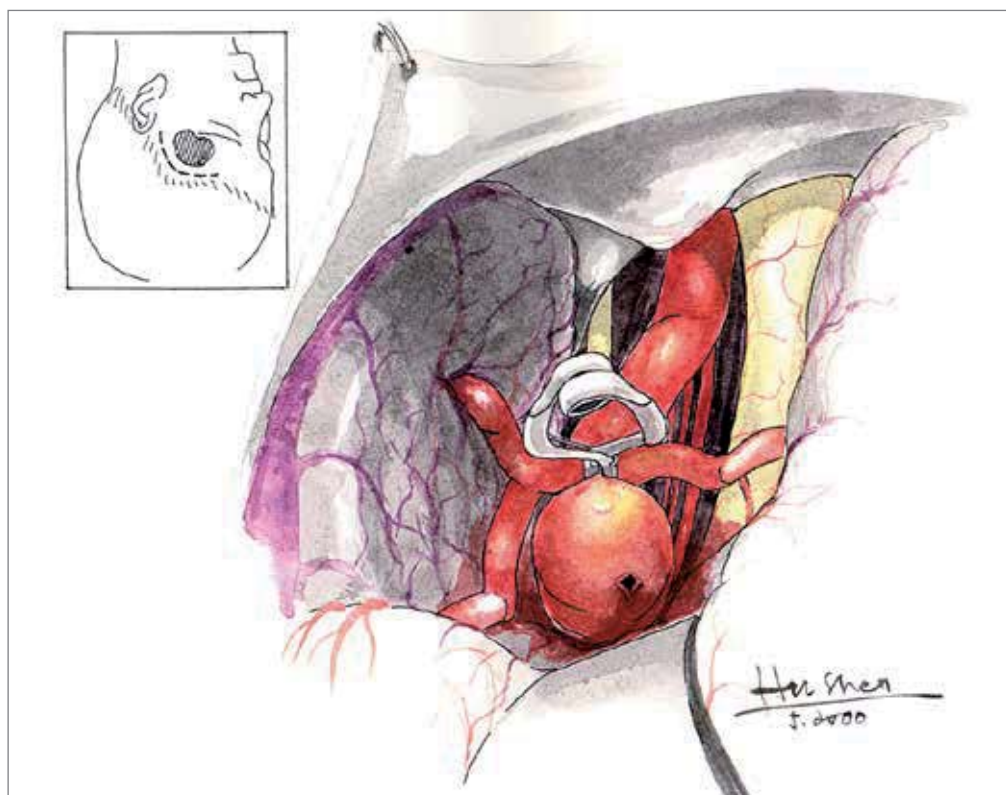


Рис. 6-1. Разорвавшаяся аневризма развилки ВСА, клипированная через левый ЛСО-доступ

аневризмы и возможное ремоделирование; ж) окончательное клипирование и проверка сохранности окружающих артерий; з) эвакуация оставшейся внутримозговой гематомы, если таковая была, и локальное обкладывание суржиселем, пропитанным раствором папаверина для профилактики вазоспазма; и) ушивание раны. В случае неразорвавшихся аневризм представленные этапы проводятся практически в той же последовательности. Основная разница заключается в выраженной отечности мозга и наличии риска интраоперационного разрыва. В случае разорвавшихся аневризм больше внимания уделяется релаксации мозга и аспирации ликвора. При этом необходимо вскрыть несколько арахноидальных цистерн. Кроме того, при аневризмах переднего круга кровообращения перфорация конечной пластинки и аспирация ликвора напрямую из III желудочка являются методом выбора. На самых начальных этапах диссекции следует как можно быстрее достичь проксимального контроля несущей артерии. Кровь в субарахноидальном пространстве затрудняет визуализацию структур, а сама ткань мозга намного более ранима и кровоточит даже при минимальных повреждениях. Таким образом, любые манипуляции в области аневризмы должны проводиться только после получения проксимального контроля. При диссекции лучше оставить небольшие сгустки крови, нежели пытаться удалить их полностью, так как это может привести к потере важных перфорантных артерий.

У пациентов с множественными аневризмами мы проводим только одну краниотомию, позволяющую клипировать разорвавшуюся аневризму. Доступные через эту же краниотомию неразорвавшиеся аневризмы могут клипироваться во время той же операции. Если же клипирование разорвавшейся аневризмы сопряжено со значительными трудностями, чтобы не вызвать дополнительных повреждений, мы проводим клипирование неразорвавшихся аневризм спустя несколько месяцев. В остром периоде кровоизлияния контралатеральный доступ, как правило, не используется.

6.1.3. Общие принципы лечения неразорвавшихся аневризм

По естественным причинам лечение неразорвавшихся аневризм проще, чем клипирование в «горячем» периоде кровоизлияния (рис. 6-2). Исключения составляют комплексные, гигантские, частично тромбированные, кальцифицированные или фузиформные аневризмы. При должном нейроанестезиологическом обеспечении мозг хорошо релаксирован, и диссекция аневризм более безопасна. Как правило, для дополнительной релаксации мозга достаточно аспирировать ликвор из той цистерны, где располагается аневризма, и перфорация конечной пластинки III желудочка чаще всего не нужна. Все анатомические структуры идентифицируются более четко, арахноидальные мембраны достаточно вскрывать на небольшом участке. Интраоперационный разрыв может случиться и при операции на неразорвавшейся аневризме, однако в большинстве случаев он вызван манипуляциями с куполом аневризмы, спайками с окружающим мозгом или же переламыванием ее кальцифицированной стенки. Поэтому практически всегда мы предпочитаем использовать временное клипирование даже при неразорвавшихся аневризмах для смягчения аневризм и большей свободы ее диссекции. При множественных аневризмах мы пытаемся клипировать все безопасно достижимые аневризмы из одного доступа; контралатеральный доступ применяется по возможности.

6.1.4. Аспирация ликвора и эвакуация внутримозговой гематомы

Основным условием для проведения интракраниальной диссекции является достаточная релаксация мозга, достигаемая в первую очередь аспирацией ликвора. Весь доступ должен быть спланирован так, чтобы ликвор можно было аспирировать на всех этапах операции. При ЛСО перфорируются оптическая и каротидная цистерны. Если требуется дополнительная ас-

пирация ликвора, перфорируется конечная пластинка III желудочка (за исключением каудально направленных аневризм ПСА). Если конечная пластинка не может быть выделена, проводят перфорацию мембраны Лилиекуста через оптико-каротидный треугольник для входа в межножковую цистерну.

При межполушарном доступе ликвор аспирируют из межполушарной щели и перикаллезной цистерны. Однако эта цистерна довольно узка и содержит малое количество ликвора. Если мозг все равно остается напряженным,

можно провести: а) пункцию желудочка через латеральный край краниотомии или б) отодвинуть ипсилатеральную перикаллезную артерию в сторону на 5–10 мм и провести транскаллезную пункцию латерального желудочка биполярным пинцетом («Balkenstich»).

При субтемпоральном доступе ликвор первоначально аспирируют через люмбальный дренаж (50–100 мл). Во время операции дополнительное количество ликвора удаляют, проходя вдоль дна СМЯ, особенно у края намета мозжечка и из межножковой цистерны.

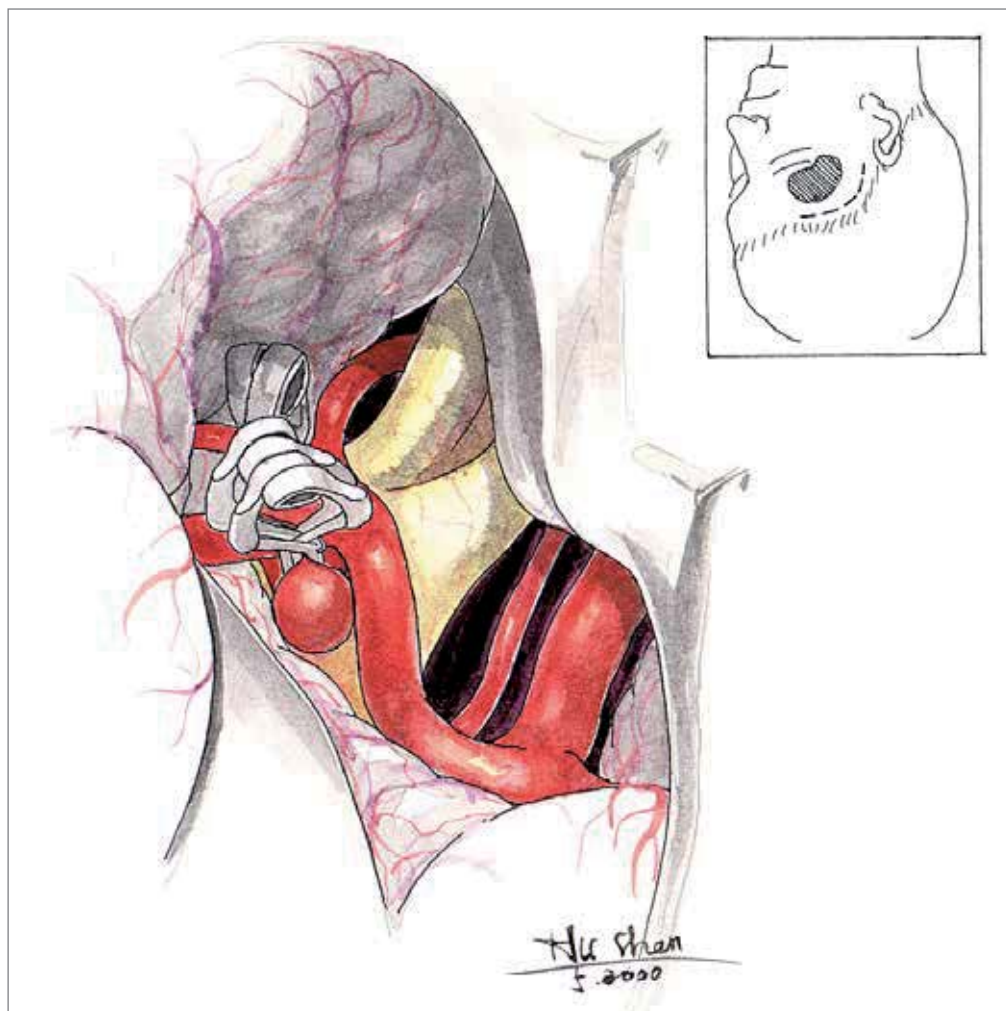

Рис. 6-2. Неразорвавшаяся аневризма ПСА, клипированная через правый ЛСО-доступ

При ретросигмовидном доступе также устанавливается люмбальный дренаж, а во время операции ликвор аспирируется из большой затылочной цистерны или из мосто-мозжечковой цистерны.

Пресигмовидный доступ и латеральный доступ к БЗО требуют установки люмбального дренажа и последующей аспирации ликвора из мосто-мозжечковой цистерны. Кроме того, большая затылочная цистерна и даже премостовая цистерна могут быть перфорированы для аспирации необходимого количества ликвора.

В случае больших внутримозговых гематом (ВМГ) и недостатка рабочего пространства эвакуация гематомы проводится посредством небольшой кортикотомии, при этом следует соблюдать максимальную дистанцию от функционально значимых областей (например, зоны Брока). При эвакуации ВМГ следует соблюдать осторожность в отношении случайного повреждения аневризмы и интраоперационного разрыва — через полость гематомы провести адекватное клипирование аневризмы крайне трудно. При удалении сгустков гематомы как до, так и после клипирования следует соблюдать большую осторожность, чтобы не повредить мелкие перфорантные артерии. Интенсивное промывание полости гематомы физиологическим раствором может существенно помочь в удалении сгустков и сохранит целостность всех мелких сосудов. Оставшаяся часть гематомы удаляется только после окончательного клипирования аневризмы.

Разрыв аневризм бифуркации СМА чаще, чем разрыв аневризм других локализаций, сопровождается ВМГ, требующими немедленной эвакуации. В нашей базе данных у 44% пациентов с аневризмой бифуркации СМА разрыв сопровождался возникновением ВМГ. Типичной является ситуация, когда пациент с массивной ВМГ транспортируется напрямую из кабинета КТ и КТ-ангиографии приемного покоя в операционную для немедленной эвакуации ВМГ и клипирования аневризмы. Мы считаем, что

долгосрочные результаты после операции на разорвавшейся аневризме СМА, сопровождающиеся ВМГ, намного лучше, если провести хирургическое лечение максимально быстро. Именно тенденция к образованию ВМГ при аневризмах СМА объясняет повышенную заболеваемость и смертность у этих пациентов по сравнению с пациентами с аневризмами других локализаций в области переднего круга кровообращения.

6.1.5. Диссекция по направлению к аневризме

Хорошо релаксированный мозг позволяет начать диссекцию в сторону аневризмы от дистальных артериальных ветвей в проксимальном направлении. Эта методика применяется нами практически во всех случаях неразорвавшихся аневризм; часто она находит свое применение и после кровоизлияния, с акцентом на достижении проксимального контроля. Диссекция обычно начинается стандартно, с идентификации определенных структур, таких как черепные нервы или костные выступы. Именно относительно их расположения и определяют артерии. Тщательный анализ предоперационных снимков и определение мест разветвления помогают разобраться под большим увеличением в анатомии перикаллезных артерий или второго и третьего сегментов СМА. Для каждой из локализаций аневризм существует определенный набор специфических приемов, которые следует держать в уме. Их более полное описание изложено во множестве наших публикаций, посвященных микронейрохирургии аневризм различных локализаций.

Диссекцию следует проводить вдоль поверхности артерий через соответствующие арахноидальные цистерны. Целью, конечно же, является обнаружение самой аневризмы, но именно выделение проксимального сегмента несущей артерии является залогом успешного и безопасного клипирования. Только после обеспечения проксимального контроля можно начинать выделение и диссекцию мешка

аневризмы. Зачастую аневризму окружают мелкие перфорантные артерии, иногда они довольно плотно к ней прикреплены. Отделение перфорантов от стенки аневризмы является наиболее трудоемким этапом диссекции, требующей большой точности движений и порой нескольких попыток оптимального наложения клипсы. При диссекции сосудов мы используем большое увеличение для снижения риска повреждения мелких артерий и вен. Небольшие венозные кровотечения тампонируются суржиселем или ватниками, артериальные кровотечения, даже из артерий самого мелкого калибра, прижигаются остроконечным биполярным пинцетом.

6.1.6. Вскрытие латеральной борозды

Латеральную борозду (ЛБ) вскрывают во всех случаях аневризм СМА, а также при некоторых аневризмах ВСА, которые включают аневризмы бифуркации ВСА, места отхождения передней ворсинчатой артерии или задней соединительной артерии. Обычно мы не открываем ЛБ по всей длине, а только на том расстоянии, которое необходимо для доступа к самой аневризме — в большинстве случаев оно не превышает 10–15 мм. Показаниями к более широкому открытию ЛБ для проксимального контроля СМА или бифуркации ВСА являются: а) разорвавшиеся аневризмы; б) наличие вторичного выпячивания на аневризме; в) направление дна аневризмы латерально; г) прилегание крупных ветвей СМА к мешку аневризмы. При гигантских аневризмах СМА мы открываем ЛБ на широком расстоянии как со стороны каротидной цистерны, так и дистальнее аневризмы. Обычно, оперируя аневризмы СМА, мы входим в ЛБ дистальнее аневризмы и далее продвигаемся в проксимальном направлении (рис 6–3). Только в случае некоторых разорвавшихся или комплексных аневризм, когда довольно сложно получить проксимальный контроль, мы сначала выделяем проксимальный сегмент СМА со стороны каротидной цистерны и только потом осуществляем вход в ЛБ.

В ЛБ лучше всего входить через покрывающую ее прозрачную арахноидальную мембрану. Венозная анатомия поверхностных отделов ЛБ довольно вариабельна. В этой области проходит дренаж в сфенопариетальный или кавернозный синусы. Обычно эти вены проходят по височной стороне ЛБ, поэтому мы предпочитаем вскрывать арахноидальную оболочку с фронтальной стороны. Вместе с тем при наличии каких-либо анатомических вариаций план диссекции может быть изменен. Диссекция ЛБ, как правило, более сложна, если мозг напряжен и отечен при остром САК или вследствие спаек, вызванных предыдущим САК или операциями. Залогом успеха в любом случае является сохранение плоскости диссекции в нормальных анатомических границах.

Диссекция ЛБ должна всегда проводиться под большим увеличением микроскопа. Сначала мы создаем небольшое окно в арахноидальной мембране, покрывающей ЛБ, используя пару острых (ювелирных) пинцетов или острую иглу («иглычатый нож»), заменяющую арахноидальный нож. Далее, путем инъекции в ЛБ физиологического раствора по принципу гидропрепаровки Toth (см. раздел 4.9.10) мы расширяем ЛБ. Основной целью диссекции при таком подходе является достижение глубоких отделов ЛБ, вход в сильвиеву цистерну через небольшое окно в арахноидальной оболочке. В области ЛБ имеется два слоя арахноидальных мембран, которые необходимо вскрыть: поверхностная, покрывающая кору мозга, и глубокая, располагающаяся внутри ЛБ и ограничивающая сильвиеву цистерну. После входа в сильвиеву цистерну ЛБ препарируется в проксимальном направлении и расширяется из глубины кнаружи. По нашему мнению, такая техника позволяет достоверно определить нужную плоскость диссекции. Основными инструментами на этом этапе являются биполярный пинцет и трубка аспиратора, которая играет роль как диссектора, так и микроретрактора. Скрученные ватники, установленные по краям плоскости диссекции, работают как мягкие ре-

тракторы, а небольшое давление, оказываемое на обе стенки ЛБ, растягивает прилегающие ткани, облегчая их последующую острую диссекцию. Все арахноидальные спайки и перемычки пересекаются микроножницами, которые также используются в закрытом состоянии как диссектор. Для сохранения более крупных дренажных вен небольшие вены коагулируются и пересекаются. Однако большая часть сосудистых образований ЛБ может быть мобилизована при адекватной диссекции, что снижает необходимость их пересечения.

Внутри ЛБ определяются третий и второй сегменты СМА, после чего идет продвижение в проксимальном направлении. Обычно второй сегмент СМА покрыт промежуточной арахноидальной мембраной, которая у некоторых пациентов довольно ярко выражена. Следуя по ходу второго сегмента СМА, хирург приближается к бифуркации, после чего наиболее важно достоверно определить проксимальный ствол СМА (первый сегмент) для уста-

новления проксимального контроля. Во время операции первый сегмент чаще всего заслонен бифуркацией СМА, и его направление совпадает с оптической осью микроскопа, затрудняя его обнаружение на начальном этапе диссекции. Если не принимать этот факт во внимание, легко принять первый сегмент СМА за ее второй сегмент, направленный медиально. Обычно первый сегмент лучше виден сзади и снизу от бифуркации, а не спереди или над ней. Дистальная диссекция ЛБ в этом случае позволяет найти лучший угол обзора для визуализации первого сегмента кзади от бифуркации. Если необходимо, диссекцию можно продолжить также в проксимальном направлении вдоль первого сегмента СМА, где ЛБ значительно сужается. На всех этапах диссекции необходимо соблюдать большую осторожность в отношении латеральных лентикуло-стриарных артерий. Множественные арахноидальные тяжи вокруг первого сегмента СМА могут затруднить диссекцию и часто требуют острой препаровки.

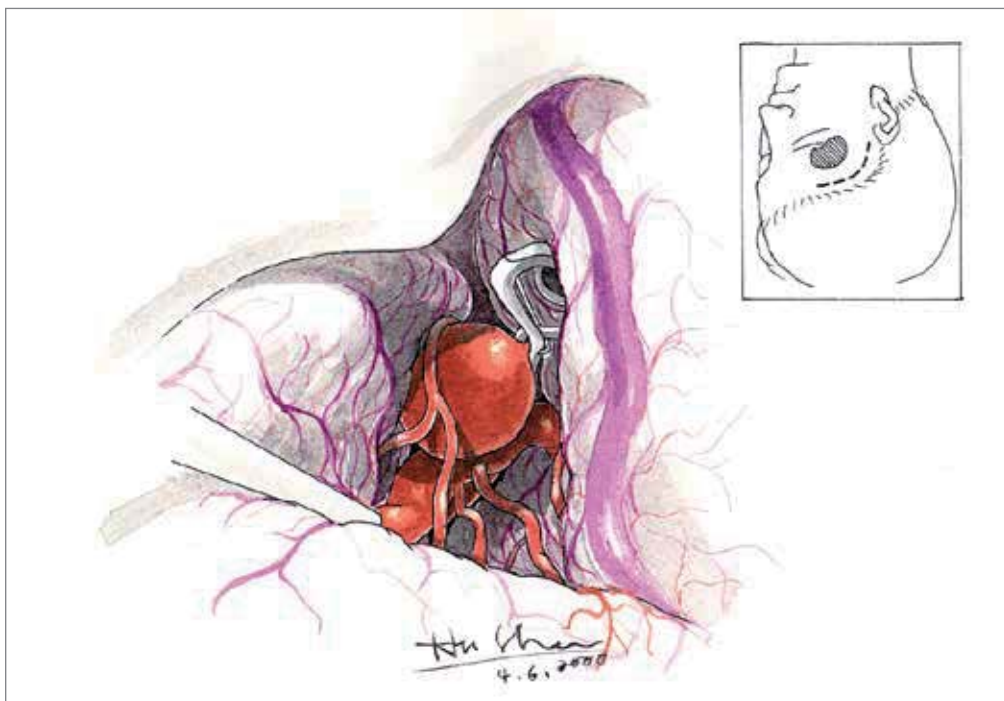


Рис. 6-3. Аневризма развилки СМА, клипированная через правый ЛСО-доступ

6.1.7. Временное клипирование

До установки пилотной клипсы диссекция и полное выделение всего мешка аневризмы нерезонно. Вначале следует тщательно выделить все окружающие аневризму артериальные ветви и определить основание аневризмы (рис. 6-4). Именно на этом этапе мы рекомендуем использование временных клипс. Временная клипса накладывается на как можно более короткий срок, максимум до 5 минут (рис. 6-5). У пожилых людей или пациентов, страдающих атеросклерозом, временное клипирование проводится не так активно. Изогнутые временные клипсы могут использовать-

ся для проксимального контроля, прямые — для дистального. Препаровку места наложения временных клипс следует проводить тупым биполярным пинцетом или микродиссектором. Проксимальная временная клипса может быть наложена близко к аневризме, однако дистальные клипсы накладываются на некотором расстоянии, чтобы не заслонять обзор аневризмы и не препятствовать наложению основной клипсы на шейку аневризмы. Для удобства временную клипсу можно укрыть небольшим ватником, чтобы не зацепить инструментом во время диссекции. Снятие временных клипс всегда проходит в одинаковом порядке: сначала дистальные, потом проксимальные. При снятии клипсы сначала раздвигают ее бранши,

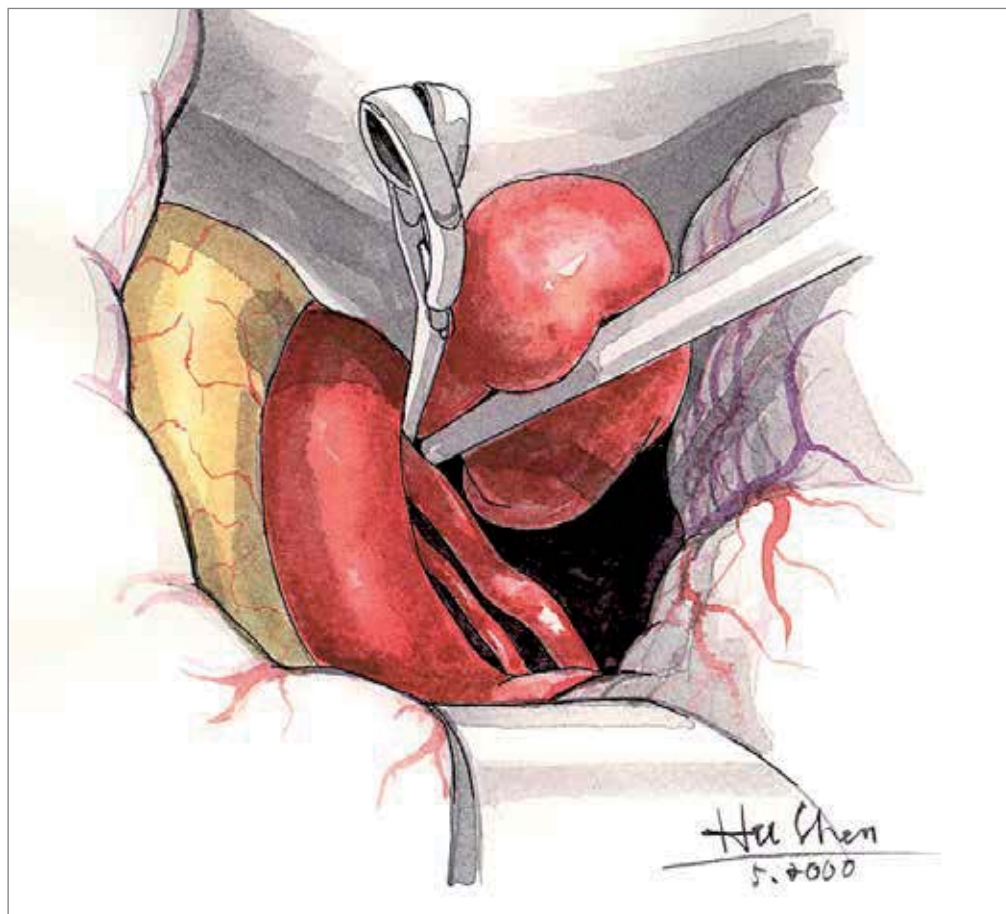


Рис. 6-4. Выделение окружающих перфорантных артерий после наложения пилотной клипсы

но продолжают держать над артерией, чтобы при необходимости снова моментально наложить клипсу обратно при кровотечении из аневризмы. Поспешное удаление временной клипсы может привести к интенсивному кровотечению и значительным трудностям в повторном наложении клипсы. При удалении временной клипсы необходимо обращать внимание даже на малейшее ощущение сопротивления, что обычно вызвано вовлечением мелких артерий или перфорантов в области браншей клипсы или клипсонакладывателя.

Мы не используем электрофизиологическое мониторирование при временном клипировании во время хирургии аневризм. Временные клипсы применяются только при необходимости, и время их наложения очень коротко. Соответственно, даже если мы и увидели бы некоторые изменения вызванных потенциалов при временном клипировании, это никак не отразилось бы на самом ходе операции: временная клипса снимается только тогда, когда аневризма выключается из кровотока.

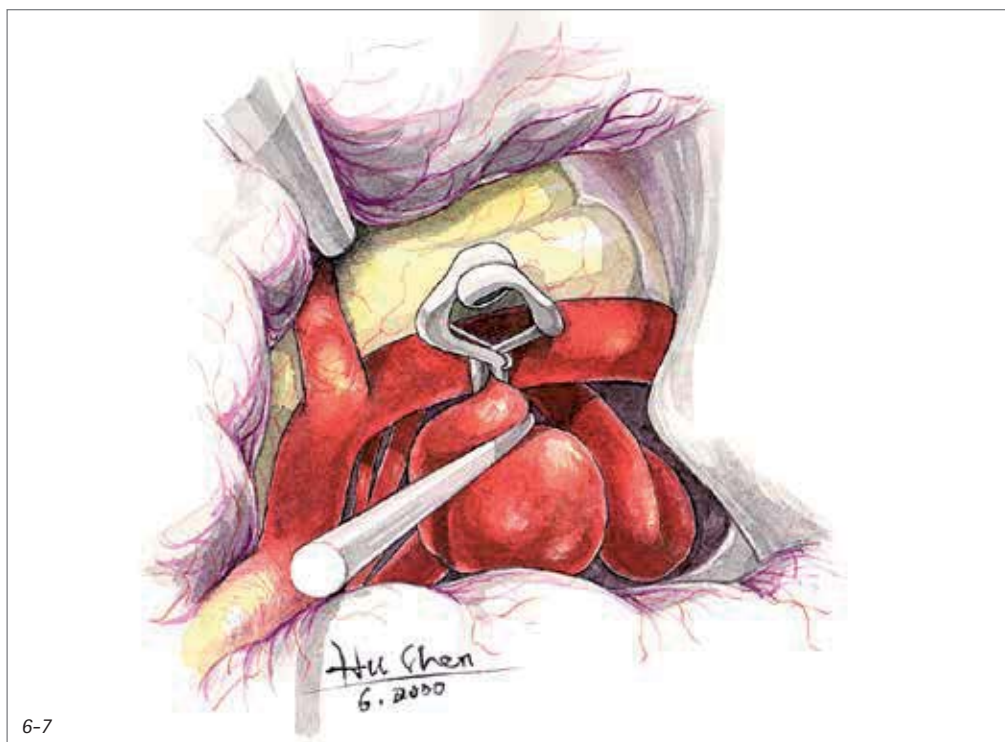
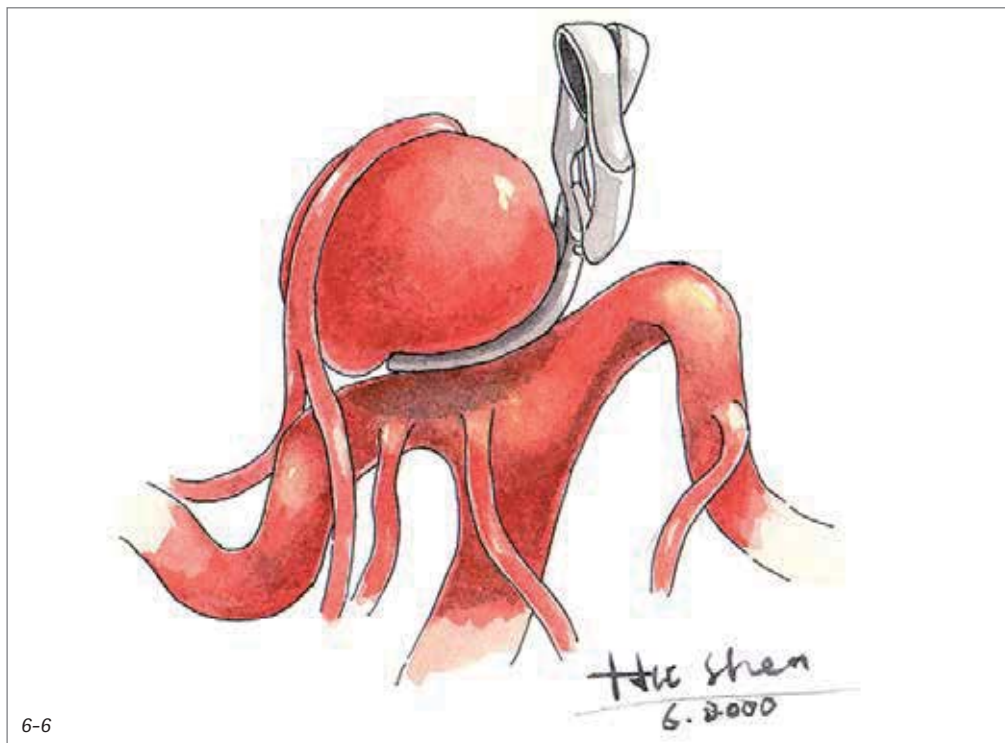
6.1.8. Финальное клипирование. Выбор клипсы

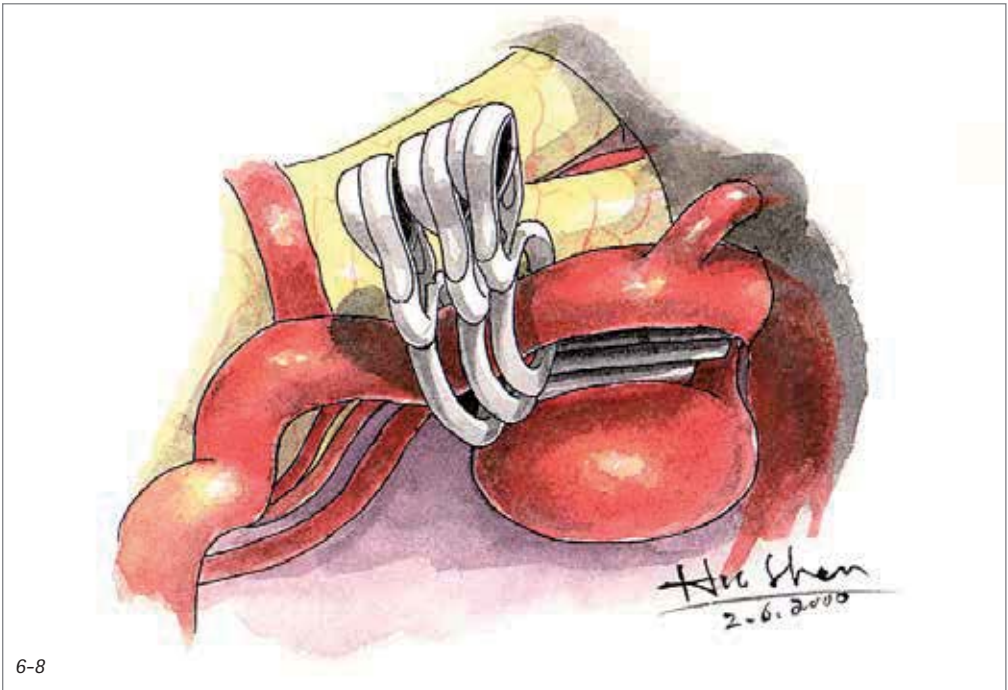
Хирург должен иметь определенный набор клипс разной формы и с различной длиной браншей, а также разных клипсонакладывателей. Оптимальной финальной клипсой является та, которая полностью закрывает шейку аневризмы, но при этом не вызывает перекрытия или окклюзии соседних артериальных ветвей (рис. 6-6). Обычно следует выбирать клипсу самого маленького размера. Согласно Ч. Дрейку, если не проводится ремоделирование мешка аневризмы, следует использовать клипсу, бранши которой превышают длину шейки аневризмы в полтора раза. Обычно для подбора конечной клипсы мы накладываем клипсы несколько раз, что, естественно, требует повторного временного клипирования артерий. Сначала устанавливается пилотная клипса на основание аневризмы, в роли которой обычно выступает клипса Сугиты из-за ши-



Рис. 6-5. Секундомеры, применяемые во время наложения временных клипс (на каждую клипсу отдельно)

рокого открытия браншей и тупых кончиков. После этого пилотная клипса меняется на меньшую и более легкую финальную клипсу. Финальная клипса медленно зажимается, при этом проверяют, чтобы окружающие артерии и перфоранты не перекручивались и не пережимались. Хорошая диссекция, подходящий размер клипсы и тщательная проверка расположения ее браншей являются залогом сохранения всех окружающих артериальных ветвей (рис. 6-7). Для аневризм с широкой шейкой, больших или кальцифицированных аневризм мы применяем две или более клипсы (рис. 6-8). У таких аневризм при клипировании следует всегда оставить небольшую часть шейки открытой, чтобы не пережать несущую артерию. После финального клипирования купол аневризмы пунктируется (рис. 6-9). После этого ее стенки спадаются, что позволяет инспектировать бранши клипсы с обеих сторон на предмет пережатия соседних артерий. Естественно, клипса должна пережимать шейку аневризмы по всей ее длине. Удаление ретракторов может привести к перекрытию или окклюзии артерий, поэтому кровоток проверяется еще раз, после чего несущая артерия обкладывается суржиселем, пропитанным в растворе папаверина. Когда это возможно, мы резецируем часть купола аневризмы для финальной проверки ее закрытия, а также в исследовательских целях (рис. 6-9). Этот прием предполагает полное освобождение мешка аневризмы от всех прилегающих ветвей. Вскрытие мешка аневризмы облегчает эффективность клипирования, уменьшая внутреннее давление, и должно применяться в случае толстостенных, крупных и гигантских аневризм.





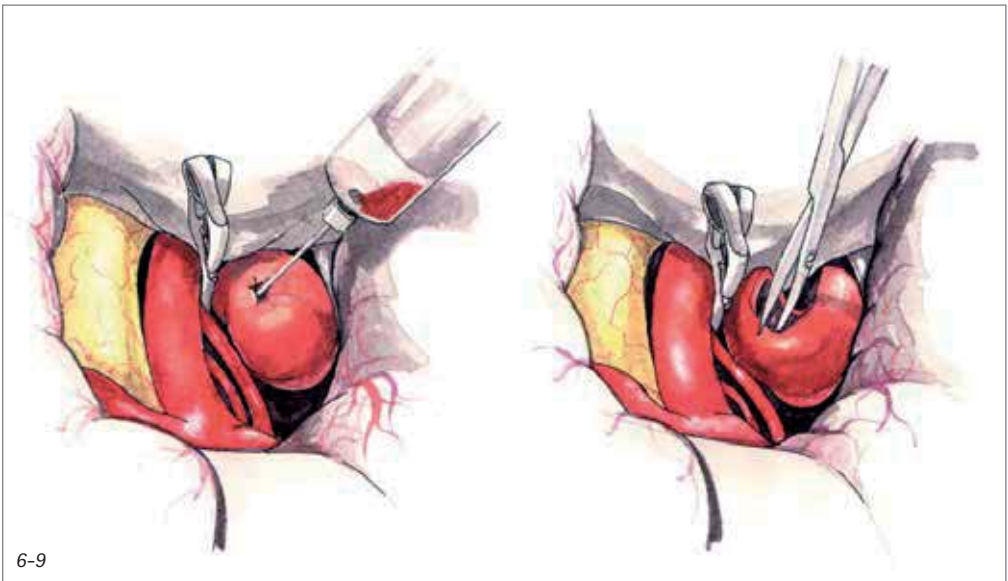
6-8

Рис. 6-6. Финальная клипса. Подходящая длина браншей клипсы не вызывает перекута или пережатия соседних сосудов

Рис. 6-7. Тщательная ревизия положения клипсы на предмет выявления пережатых перфорантных артерий

Рис. 6-8. Множественные клипсы, используемые при толстостенных аневризмах

Рис. 6-9. Вскрытие и коллапс мешка аневризмы, улучшающие видимость



6-9

6.1.9. Интраоперационный разрыв

Аневризма может разорваться на любом этапе диссекции или клипирования. Наибольший риск разрыва дают аневризмы, плотно прикрепленные к окружающей ткани, особенно ТМО. При этом манипуляции или сдвигание окружающих тканей растягивают основание аневризмы, что и вызывает разрыв. Именно поэтому во время диссекции следует применять минимальную ретракцию. В случае разрыва контроль кровотечения достигается тампонадой ватником, удерживаемым трубкой аспиратора. Совершенно нерезонно пытаться в спешке напрямую заклипировать аневризму, так как это обычно вызывает лишь дополнительные повреждения стенки аневризмы, а иногда и несущей артерии. Вместо этого как проксимально, так и дистально накладываются временные клипсы. После остановки кровотечения шейка аневризмы препарируется и затем клипируется. Если контроль кровотечения не достигается, эффективно применение в/в аденозина, вызывающего краткосрочную гипотензию и асистолию (см. ниже). Мелкие и тонкостенные аневризмы часто разрываются в области шейки, когда требуется ее реконструкция с вовлечением несущей артерии, естественно, под контролем временного клипирования. Как вариант можно наложить непрерывный шов нитью 8-0 или 9-0 или закрыть дефект мелкими анастоклипсами. После этого на область швов дополнительно накладывают клипсу и обмазывают фибриновым клеем.

6.1.10. Аденозин

В последние годы аденозин широко используется нами для кратковременной остановки сердца. Анестезиолог вводит 20–25 мг аденозина болюсно, предпочтительно через подключичную вену. За этим следует асистолия, продолжающаяся примерно 10 с (см. также раздел 3.9.2.). Ответ на аденозин, как правило, индивидуален и у некоторых пациентов

полной остановки сердца не происходит. Однако важнее всего то, что возникает глубокая гипотензия с падением систолического давления ниже 50 мм рт. ст. даже у тех пациентов, у которых сердечный ритм все еще сохраняется. На дооперационном этапе следует предупредить нейроанестезиолога о возможном применении аденозина, поэтому пациенту заранее устанавливают прекардиальные электроды на случай дефибрилляции. В нашей практике (40 случаев) до сих пор применять их не требовалось. Аденозин используется нами в двух ситуациях. Во-первых, при интраоперационном разрыве аневризмы, когда другие меры остановки кровотечения неэффективны. Остановка сердца и гипотензия дают нейрохирургу время аспирировать кровь, выделить аневризму и наложить пилотную клипсу. После восстановления ритма и давления операция продолжается по плану, а пилотная клипса позже сменяется на финальную. Опытный нейрохирург может уже по предоперационным снимкам заподозрить вероятность интраоперационного разрыва аневризмы и планирует использование аденозина заранее.

Другим показанием к введению аденозина являются комплексные аневризмы, при которых крайне сложно или невозможно получить проксимальный контроль. В этом случае кратковременная остановка сердца и глубокая гипотензия снимает напряжение стенок аневризмы, вызывает их спадение, что дает возможность наложения пилотной клипсы без риска перфорации.

Независимо от показаний введение аденозина должно быть четко согласовано между всеми членами операционной бригады. Анестезиолог не должен вводить препарат до того, как медсестра полностью подготовит клипсы, а нейрохирург не установит инструменты в нужное положение. Сразу после инъекции аденозина анестезиолог должен сообщать каждые 1–2 сек уровень систолического артериального давления. Как только оно начинает снижаться, нейрохирург и инструментальная медсестра проводят запланированное клипирование.

6.2. АРТЕРИОВЕНОЗНЫЕ МАЛЬФОРМАЦИИ

Микрохирургическое удаление комплексных артериовенозных мальформаций (АВМ) до сих пор остается одним из наиболее сложных разделов современной нейрохирургии. Неполное удаление АВМ чревато летальным исходом или глубокой инвалидностью. Наиболее ответственным этапом в лечении пациентов с АВМ является выбор правильной стратегии лечения. Вероятность фатального кровотечения из АВМ можно рассчитать по следующей формуле: $(90 - \text{возраст в годах})\%$. До сих пор полное микрохирургическое удаление АВМ является наиболее эффективным методом лечения.

6.2.1. Основные принципы хирургии АВМ

Все АВМ отличаются друг от друга не только по локализации, но и по вариабельности ангиоархитектоники. Залогом успеха в хирургии АВМ является тщательнейшая интерпретация предоперационных ангиограмм. Из-за колоссальных различий АВМ единого мнения о том, как их следует оперировать, не существует. Однако имеется некая базовая концепция, согласно которой можно принять определенное решение в каждом индивидуальном случае. Наша стратегия микронеурхирургического лечения АВМ состоит из следующих пунктов: а) предоперационная эмболизация; б) выбор оптимального хирургического доступа; в) определение и сохранение незаинтересованных артерий; г) временное клипирование питающих артерий; д) коагуляция мелких глубоких питающих артерий, находящихся внутри мозговой паренхимы, окружающей АВМ («грязная коагуляция»); е) сохранение дренажной вены до последнего этапа хирургии; ж) полное удаление АВМ; з) тщательный гемостаз; и) интра- и постоперационная ДСА; к) клиническое и радиологическое наблюдение. Помимо этого, существует несколько небольших деталей, которые также упомянуты ниже.

По сравнению с хирургией опухолей мозга при удалении АВМ следует соблюдать следующие принципы: 1) необходимо достичь тотальной экстирпации АВМ, так как частичное удаление неэффективно; 2) АВМ резецируется единым блоком, так как ее внутренняя декомпрессия или «кусковая» резекция невозможна из-за профузного кровотечения. Мы рекомендуем воздержаться от операции в несколько этапов, так как подобная стратегия приводит к существенному увеличению риска кровоизлияний в перерывах между операциями. Кроме того, с каждой последующей операцией анатомия изменяется все больше, что препятствует полному удалению АВМ. Нейрохирург должен быть готов проводить операцию до конца, до тотального удаления АВМ.

Приемы и советы

- *Нельзя «попробовать» прооперировать АВМ, надо знать, как это делается!*
- *Для удаления АВМ у нейрохирурга должен быть характер бойца, самурая или тигра, или кого угодно, кто на 110% уверен в победе!*

6.2.2. Предоперационная эмболизация

Размер больших АВМ может быть уменьшен за счет предоперационной эмболизации. В последнее время для эмболизации чаще всего используется Оникс, который в отличие от клея позволил проводить полную окклюзию вплоть до 50% от всех случаев. С точки зрения хирургов, даже частичная окклюзия оказывает большую помощь. Предоперационная эмболизация Ониксом произвела революцию в лечении АВМ, так как после нее «открытую» операцию можно проводить намного более безопасно. Однако все это актуально при адекватно выполненной эндоваскулярной эмболизации, так как неправильная предоперационная

окклюзия лишь усложнит микрохирургическое лечение. По этой причине в каждом конкретном случае стратегию лечения определяет как нейрорадиолог-интервенционалист, так и нейрохирург. Согласно нашим наблюдениям, частичная эмболизация АВМ увеличивает риск повторного кровоизлияния в 3 раза, поэтому после нее всегда должно последовать дополнительное лечение — или микрохирургическое удаление, или лучевая терапия.

Для улучшения условий при хирургической резекции крайне важно пытаться эмболизировать глубокие питающие артерии АВМ. К сожалению, мелкие извилистые сосуды, находящиеся в самых глубоких отделах мозга, очень редко удается эмболизировать безопасно.

С микрохирургической точки зрения среди эмболизационных материалов существуют определенные различия. Клей после полимеризации и затвердевания становится очень хрупким, ломким и довольно твердым, его очень трудно разрезать. В свою очередь Оникс намного мягче, по свойствам схож с силиконом и легко разрезается. Для всех эмболизационных материалов характерна одна особенность: когда ими заполняются расширенные сосудистые структуры, например, аневризмы, после затвердевания их нельзя уменьшить или как-то сжать с помощью биполярной коагуляции. Более того, если возникает кровотечение из пространства между эмболизационным материалом и стенкой сосуда, биполярная коагуляция практически не помогает, что значительно затрудняет гемостаз. В целом, в эру использования Оникса число интраоперационных кровотечений из АВМ значительно уменьшилось, и теперь их удаление больше напоминает резекцию экстрааксиальной опухоли.

При проведении предоперационной эмболизации важен временной фактор. Ониксом можно достичь окклюзии большей части АВМ, однако, в нашей практике именно после этого произошло несколько крайне серьезных постэмболизационных кровотечений. Обычно они

возникали несколько дней спустя после эмболизации, во время ожидания запланированного микрохирургического лечения. Скорее всего, причиной явилось изменение гемодинамики в теле АВМ. Именно по этой причине в последнее время мы пытаемся проводить микрохирургическое удаление АВМ после эмболизации как можно быстрее — или в течение того же дня, или чуть позже.

6.2.3. Доступы

Во время операций по удалению АВМ мы поддерживаем артериальное давление на уровне средней гипотензии. Голова поднимается значительно выше уровня сердца пациента, который фактически находится в положении полусидя. Крайне редко, в особенности при АВМ средней линии ЗЧЯ, пациент укладывается в положение сидя. Латеральные АВМ в ЗЧЯ удаляются в положении на боку, как и большая часть задневисочных, париетальных и окципитальных АВМ. Все АВМ должны удаляться под операционным микроскопом. Большую помощь в уменьшении операционного времени оказывает умение пользоваться ротовым джойстиком, позволяющим передвигать микроскоп без помощи рук. Хотя мы стараемся не делать больших, особенно поверхностных, краниотомий в хирургии АВМ, именно обширное трепанационное окно дает большую свободу действий и лучшую ориентацию во время операции. При операциях на глубоких АВМ используется небольшая краниотомия, и операция проводится по принципу «замочной скважины».

6.2.4. Вскрытие ТМО и начальная диссекция

После краниотомии следует тщательно изучить состояние ТМО под микроскопом для того, чтобы выявить дренажные вены, входящие в комплекс АВМ. Патологические сосуды могут быть спаяны с ТМО, особенно после тяжелых кровоизлияний или эмболизации, а также

в случае повторных операций. После вскрытия ТМО в первую очередь локализуются питающие артерии. Если АВМ находится на поверхности, то неоценимую пользу приносит интраоперационная ИЦЗ-видеоангиография (рис. 6–10). Оценка контрастирования сосудов в динамике позволяет отличить истинные артерии от вен, заполненных артериальной кровью, которые в обычном световом спектре выглядят практически одинаково.

Далее определяются основные дренирующие вены. Естественно, что они должны быть сохранены вплоть до последних этапов резекции АВМ. В этом отношении АВМ лишь с одной дренирующей веной представляют собой наиболее сложные случаи, так как на всех этапах именно эта вена должна быть сохранена любой ценой. Преждевременная окклюзия единственной дренирующей вены приведет к неконтролируемому интраоперационному

кровотечению с катастрофическими результатами, особенно в случае больших и средних АВМ.

Иногда дренирующая вена проходит внутри кости, поэтому ее повреждение происходит уже на этапе краниотомии, после которого возникает профузное кровотечение. Одним из приемов в этой ситуации является прижатие места кровотечения ТМО ватником, который плотно подшивается к окружающей ТМО и удаляется лишь после тотальной резекции АВМ. При повреждении единственной дренирующей вены с последующим резким набуханием АВМ альтернативой является только быстрое и прицельное удаление мальформации. В подобных случаях крайне важно наличие опытного ассистента для проведения операции в четыре руки. Лишь изредка, при небольших АВМ, дренирующая вена перерезается намеренно для облегчения диссекции и резекции АВМ.

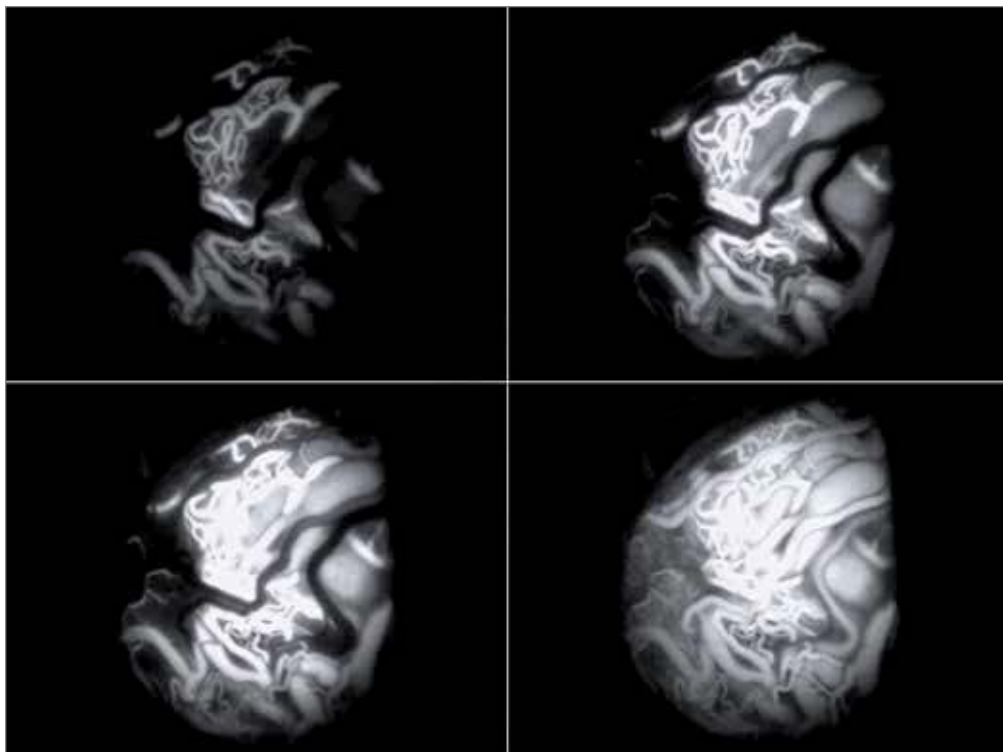


Рис. 6–10. Стадии заполнения артерий и вен АВМ при ИЦЗ видеоангиографии

Приемы и советы

- *Перед диссекцией следует внимательно осмотреть АВМ и проанализировать ее ангиоархитектонику*
- *Дренажные вены пересекаются только в конце операции*
- *Первым этапом операции должна быть тщательная диссекция и выделение всех сосудов в области АВМ. Потраченное на это время компенсируется при резекции самого комплекса мальформации*

6.2.5. Дальнейшая диссекция и временное клипирование

Граница между АВМ и окружающей паренхимой мозга обычно имеет сероватый цвет, вызванный глиозом и разрастанием соединительной ткани, особенно в случае предыдущих кровоизлияний. Зачастую после предоперационной эмболизации тело АВМ окружено зонами инфарктов. Такие зоны размягчения обычно легко удаляются отсосом и помогают лучше визуализировать сосудистые структуры. В остром периоде кровоизлияния гематома как бы отодвигает окружающую ткань от тела АВМ, существенно облегчая резекцию. Довольно часто следы кровоизлияний обнаруживаются и у пациентов без клиники разрыва АВМ. Обычно в этих случаях микрокровоизлияния не диагностируются, так как проходят под маской приступов эпилепсии.

Определение плоскости диссекции между АВМ и мозгом не представляет трудностей, по крайней мере, по нашему опыту. Некоторые хирурги предпочитают технику, при которой АВМ удаляется вместе с окружающей паренхимой мозга, аргументируя это большей безопасностью процедуры. Преимущества нашей стратегии заключаются: а) в лучшей ориентации среди всех сосудистых структур в зоне интереса; б) в прицельном удалении только тела АВМ; в) в лучшем обзоре незаинтересованных артерий. Последний пункт важен, если АВМ

располагается вблизи функционально значимых зон мозга. Использование при арахноидальной диссекции «иглычатого ножа», ювелирных микропинцетов, острых микроножниц, гидропрепаровки и небольших ватников позволяет выделить тело АВМ и определить все питающие и дренирующие сосуды. При этом крайне важно держаться пограничной зоны, так как случайное повреждение тела АВМ неминуемо приводит к интенсивному кровотечению. Еще Оливекрона, а позже многие другие нейрохирурги (Дрейк, Пирлесс, Ясаргиль) описали способ удаления АВМ путем диссекции тела АВМ по окружности с последовательным прижиганием всех питающих сосудов. При подобной стратегии нейрохирург, образно говоря, становится похожим на «кота, кружащего над блюдцем с горячим молоком».

Сначала АВМ осматривают под небольшим увеличением для оценки границы тела мальформации и его отношения к окружающим структурам. После этого переходят на большее увеличение, что облегчает диссекцию всех питающих артерий. Сначала определяются наиболее крупные артерии, которыми легче манипулировать как эндоваскулярно, так и микрохирургически. Обычно именно на них накладываются временные клипсы на первых шагах диссекции. Позже, когда тело АВМ выделено и хирург убежден в том, что эти артерии являются терминальными питающими ветвями, они прижигаются и пересекаются. Мы обратили внимание на то, что даже при продолжительности временного клипирования в несколько часов никаких серьезных последствий после операции не возникает. Скорее всего, этот феномен является следствием длительной адаптации коллатерального кровотока к синдрому обкрадывания, вызванного АВМ. При окклюзии артерий или вен мы обычно не используем клипсы и проводим коагуляцию напрямую: сначала сосуд коагулируется и пересекается, после чего оба конца прижигаются еще раз. В нашей практике мы заметили, что во время удаления АВМ из-за множественных небольших кровотечений хирург вынужден ис-

пользовать большое число клипс, которые часто соскакивают с сосуда и приводят к дальнейшему кровотечению. Исключение составляют ситуации, когда случайно повреждаются крупные питающие артерии или дренажные вены, что требует наложения клипсы дистальнее места повреждения, рядом с телом АВМ. Таким образом, наложенная клипса помогает лучше ориентироваться в операционном поле и, кроме того, с ее помощью можно лучше манипулировать с самим телом АВМ. Клипсу можно также взять на держалку и, создавая небольшое натяжение, как бы оттягивать тело АВМ при диссекции от окружающей мозговой ткани.

6.2.6. Коагуляция и диссекция мелких питающих сосудов

Мельчайшие сосуды, питающие АВМ, представляют собой наибольшую проблему во время операции. Как мы упоминали ранее, предоперационная эмболизация крупных ветвей и тела АВМ оказывает неоценимую помощь в микрохирургическом лечении заболевания. Однако именно мельчайшие питающие артерии совершенно недостижимы для эндоваскулярной окклюзии. Гемостаз этих мелких сосудов с крайне хрупкими и ранимыми стенками в самых глубоких отделах АВМ является наиболее ответственным этапом операции. Контроль кровотечения из этих сосудов затруднен из-за сложности коагуляции тонкостенных артерий. Обычно при прижигании они лопаются и «закипают» в белом веществе мозга, где нейрохирург вынужден выделять их снова и снова до полной остановки кровотечения. Так как таких сосудов в АВМ крайне много, тампонада кровотечения, как правило, неэффективна — сразу после удаления тампонирующего материала они кровоточат снова. Локализация места кровотечения представляет сложную задачу, поэтому мы обязательно рекомендуем использовать максимальное увеличение на этом этапе операции. Раньше как последнее средство мы накладывали специ-

альные микроклипсы на питающие артерии, что в некоторых случаях имело успех при остановке кровотечения. Однако скопление этих клипс в операционном поле становится проблемой, так как некоторые из них соскакивают, снова приводя к кровоизлиянию. Именно поэтому мы перешли на технику так называемой «грязной коагуляции». Идея состоит в том, что при коагуляции подобных сосудов между браншами биполярного пинцета захватываются не только стенки сосуда, но и окружающая его мозговая ткань, которая коагулируется вместе с сосудом. Отсюда и пошло название «грязная коагуляция». Эта техника предполагает использование тупоконечного биполярного пинцета под минимальным напряжением (20–25 на устройстве Malis). Рабочие поверхности пинцета должны быть чистыми и охлажденными, что предотвращает образование накипи. На остроконечные пинцеты ткань налипает намного легче, что и обуславливает использование тупых пинцетов. Постоянная смена пинцетов значительно ускоряет операцию. Вся кровоточащая поверхность должна быть тщательно коагулирована вплоть до полной остановки кровотечения. Это — наиболее длительный этап операции, и он требует от хирурга терпения, так как любая поспешность лишь усиливает кровотечение.

В случае массивного кровотечения вся операционная бригада должна находиться в повышенной готовности. Задачей анестезиолога является поддержание уровня систолического давления ниже 100 мм рт. ст. (иногда даже ниже 70 мм рт. ст. кратковременно), инструментальная медсестра должна быть готова поменять трубку аспиратора на другую большего диаметра, нейрохирург быстро определяет источник кровотечения. Срочной мерой при остановке кровотечения является его тампонада ватником, после чего проводится «грязная коагуляция» как временное решение проблемы. В целом, мы предпочитаем не продолжать операцию до адекватного контроля кровотечения. Лишь в редких случаях место кровотечения тампонируется гемостатическим

материалом, после чего диссекцию продолжают с другого фланга АВМ. Подобная тактика сопряжена с проблемой накопления ватников в месте тампонады. Они могут загораживать некоторые части АВМ, а их неаккуратное удаление провоцирует повторное кровотечение. Если происходит кровотечение из нескольких источников одновременно, то АВМ должна удаляться без всяких промедлений. Финальная стадия экстирпации АВМ, особенно больших, является наиболее сложной. При длительных операциях нейрохирург начинает уставать, снижается уровень внимания, что приводит к ошибкам, влекущим за собой новые кровотечения.

6.2.7. Конечная стадия удаления АВМ

Коагуляция и рассечение последней дренирующей вены должны проводиться на конечном этапе операции. При этом вена должна быть темного или темно-синего цвета, а не красного, насыщенного артериальной кровью, как в начале операции. Если цвет вены не изменился в ходе операции, это обычно указывает на наличие резидуальной АВМ. В этом случае мы обычно накладываем временную клипсу на дренирующую вену, попутно тщательно осматривая оставшееся тело АВМ. Этот маневр приводит к повышению внутреннего давления АВМ, ее набуханию, что и позволяет выявить не выключенную из кровотока часть мальформации. Кроме изменения цвета дренажной вены, обескровленное тело АВМ должно быть мягким и податливым, за исключением участков, заполненных эмболизационным материалом. Твердое тело мальформации обычно означает наличие неокклюзированных питающих сосудов.

ИЦЗ-видеоангиография может быть полезной на финальном этапе операции. В отличие от начального этапа резекции, в конце операции дренирующая вена не должна заполняться преждевременно. Из-за относительно боль-

шого диаметра вены контраст поступает вяло или не продвигается внутрь сосуда. Если же регистрируется преждевременное заполнение вены, это однозначно указывает на наличие резидуальной части АВМ.

Так как тотальное удаление комплексных АВМ включает множество этапов, мы стараемся проводить операцию как можно быстрее, прежде чем наступит усталость и снижение внимания. Единственное исключение — тщательное изучение интраоперационной анатомии на начальном этапе операции. Продолжительность операции, например, при гигантских АВМ, может достигать 8 часов, однако с опытом удаление АВМ перестало занимать более 2–4 часов.

Приемы и советы

В начале операции по удалению большой АВМ нейрохирург часто ощущает себя «одним из самых лучших в мире». Однако это ощущение быстро сменяется на противоположное («самого худшего нейрохирурга в мире»), когда мельчайшие питающие артерии в глубоких отделах АВМ начинают кровоточить! Этот факт подчеркивает, насколько трудно проводить гемостаз на этих мельчайших артериях.

6.2.8. Окончательный гемостаз

После удаления АВМ мы всегда систематично обследуем всю резекционную полость, аккуратно дотрагиваясь до стенок биполярным пинцетом и маленькими ватниками. Если происходит кровотечение, значит, какая-то часть АВМ, скрытая в паренхиме, осталась нерезецированной. Область тщательно проверяется и источник кровотечения коагулируется до полной остановки. После подобной инспекции стенки резекционной полости покрываются фибриновым клеем и суржисе-лем.

6.2.9. Послеоперационное ведение и рентгендиагностика

При удалении комплексных АВМ мы часто используем интраоперационную ДСА. Это проводится как с целью улучшения ориентации, так и определения локализации оставшихся частей АВМ. Послеоперационная ДСА проводится практически всем пациентам с АВМ перед транспортировкой в отделение ИТАР под тем же наркозом, что и операция. Пациенты с несложными, мелкими или средними АВМ пробуждаются в ИТАР спустя несколько часов после операции. В палате ИТАР особое внимание уделяется контролю давления — всегда поддерживается нормотензия. На следующий день пациенты переводятся в стационарное отделение. В случае больших комплексных АВМ, удаление которых проводилось с массивной «грязной коагуляцией», пациенты находятся в отделении ИТАР в течение нескольких дней, причем систолическое давление поддерживается на уровне 100–120 мм рт. ст. Чтобы достичь такого уровня, порой приходится проводить седацию пациентов. В крайних случаях пациенту дается наркоз для достижения глубокой гипотензии. Несмотря на чистые операционные снимки КТ, в нашей практике встречались случаи массивных послеоперационных гематом, возникших спустя неделю после операции. Такое осложнение встречается именно после удаления АВМ с множеством мелких тонкостенных питающих сосудов. После внедрения техники «грязной коагуляции» частота послеоперационных гематом существенно уменьшилась. Кроме четкого контроля давления, при послеоперационном наблюдении крайне важно провести адекватную профилактику эпилептической активности.

6.3. КАВЕРНОМЫ

Основными симптомами каверном являются эпилептические припадки и кровоизлияния. С увеличением доступности МРТ число случайно выявленных каверном значительно возросло. У пациентов могут встречаться как единичные, так и множественные очаги. Принятие решения об операции на каверноме зависит от конкретных обстоятельств. Если речь идет об одной симптомной каверноме, то сложностей не возникает, так как микрохирургическое лечение, как правило, эффективно. Если же пациент страдает множественными каверномами или патология была обнаружена случайно, стратегия должна определяться на индивидуальной основе, с учетом всех «за» и «против».

6.3.1. Главные принципы хирургии каверном

Микрохирургическое удаление каверномы не представляет особых сложностей. Они четко отграничены от окружающей ткани и не кровоточат при резекции. Основные трудности возникают в случае локализации каверном рядом с функционально значимыми зонами мозга, например, в стволе или продолговатом мозге. Наиболее важным этапом операции по удалению каверном является ее обнаружение. Большая часть каверном — небольшого размера (менее 2 см), и их редко можно обнаружить прямо на поверхности коры головного мозга.

Наибольшие сложности в хирургии каверном представляют такие факторы, как обнаружение очага во время операции и уменьшение повреждения окружающей ткани. При микрохирургическом удалении каверномы следует тщательнейшим образом провести предоперационное планирование, чтобы четко обнаружить очаг. Ключевым фактором успешной операции, безусловно, является правильно выбранный доступ. Если операция плохо запланирована, нейрохирург может потратить часы

на поиск небольшой каверномы среди белого вещества мозга без наличия каких-либо анатомических ориентиров. При этом может произойти необратимое повреждение или важных неврологических путей, или корковых зон. Достаточно нескольких миллиметров ткани мозга, покрывающей каверному, чтобы сделать ее абсолютно невидимой снаружи. После обнаружения патологии дальнейшие этапы операции, как правило, не представляют сложностей, однако также требуют четкой микрохирургической техники для минимизации повреждения окружающей ткани. Мы проводим удаление каверном единым блоком, однако в отличие от АВМ «кусковое» удаление вполне возможно, так как каверномы не вызывают массивных кровотечений. Такая методика применяется при каверномах глубоких отделов мозга и ствола мозга.

6.3.2. Локализация очага

Существуют два основных метода по обнаружению каверном в мозге. Во-первых, это определение локализации по анатомическим ориентирам, во-вторых — использование нейронавигатора и других дополнительных технических средств для расчета необходимых координат. Обычно мы проводим комбинацию этих двух методов. Анатомические ориентиры актуальны при каверномах, располагающихся рядом с хорошо определяемыми анатомическими структурами (черепные нервы, бифуркации крупных артерий), или же когда кавернома может быть обнаружена на поверхности мозга или внутри желудочка. Макроскопически кавернома представляет собой темно-серое образование, по консистенции чуть более твердое, чем окружающая мозговая ткань. Иногда вокруг очага располагается небольшая полость внутримозговой гематомы (массивные гематомы при каверномах встречаются редко). Мозговая ткань вокруг каверном окрашена в жел-

тый цвет вследствие накопления продуктов разрушения гемосидерина. В случае поверхностных каверном наличие гемосидероза является надежным ориентиром очага.

Каверномы, располагающиеся вблизи медиальной межполушарной поверхности лобной доли или вблизи латеральной борозды, могут быть локализованы, если ориентироваться по передней или средней мозговой артерии. При очаге, располагающемся в стволе мозга, важную роль играют черепные нервы и некоторые сосуды. Локализация рядом с желудочком или внутри него может быть довольно удобной для хирурга, но лишь в том случае, когда очаг располагается по пути стандартного доступа (например, межполушарный доступ и каллезотомия для входа в боковой желудочек). В «нестандартных» случаях даже вхождение в желудочек может быть затруднено, не говоря уже об обнаружении самой каверномы.

В нашей практике при удалении каверном мы используем нейронавигатор. Кроме того, что он является существенной подмогой при ориентации по анатомическим ориентирам, это фактически единственный метод, облегчающий поиск каверномы в глубоких отделах белого вещества мозга. Перед операцией мы всегда делаем МРТ как в T1-, так и в T2-взвешенных проекциях, чтобы провести регистрацию снимков в нейронавигаторе и лучше идентифицировать сам очаг. При применении нейронавигатора важно знать не только принцип работы, но и его недостатки. Четкое планирование доступа, выбор правильного угла атаки относительно оптической оси микроскопа и, при необходимости, использование ультразвука — все это должно проводиться до вскрытия ТМО. После разреза ТМО и аспирации ликвора точность нейронавигации радикально снижается из-за смещения мозга. На этом этапе измерение обычной линейкой представляет собой более точный метод, чем

нейронавигатор, который дает совершенно ложное представление о надежности ориентации.

Интраоперационная диагностика ультразвуком также имеет определенные недостатки. Показания, видимые на ультразвуковом мониторе, как правило, сложно интерпретировать тому, кто не использует этот метод постоянно. По нашему мнению, именно тщательное предоперационное планирование имеет большее значение, чем использование нейронавигатора и интраоперационного УЗИ.

Что же делать, если ни одна из методик не приносит результата и хирург не может найти каверному? В такой ситуации мы рекомендуем оставить небольшую гемоклипсу в глубине операционного канала и ушить рану. После этого пациент пробуждается и ему проводят МРТ или в этот же день, или на следующий. Как правило, клипса оказывается всего лишь в нескольких миллиметрах от каверномы. При повторной операции, проведенной в течение нескольких последующих дней, локализация каверномы определяется по оставленной клипсе. Хотя такая техника и требует повторной операции, она более безопасна, чем неоправданно интенсивный поиск каверномы с возможным повреждением окружающей ткани во время первого вмешательства.

6.3.3. Доступы

Доступ выбирается относительно расположения каверномы. Межполушарный доступ применяется для удаления каверном области межполушарной щели; латеральный супраорбитальный доступ — если необходима диссекция латеральной борозды; ретросигмовидный, субтемпоральный, боковой доступ к БЗО или доступ в положении сидя применяется при каверномах ствола. Последние, как правило, своим

краем чаще всего выступают на поверхность: с этого места начинается диссекция и относительно него планируется доступ. Операция планируется, основываясь на анатомических ориентирах, краниотомию и вскрытие ТМО проводят по стандартной методике. Размер костного окна должен быть достаточным для беспрепятственной диссекции. Мозг релаксируется путем аспирации ликвора. Главной целью является приближение к каверноме вдоль естественных щелей и плоскостей, где может быть обнаружен участок пигментации, указывающий на каверному — здесь входят в мозговую паренхиму и проводят удаление очага. В большинстве случаев супратенториальных или внутримозжечковых каверном ориентация по анатомическим ориентирам затруднена, что предполагает использование нейронавигатора. Доступ планируется таким образом, чтобы от поверхности черепа до каверномы было минимальное расстояние, при этом учитывается наличие функционально значимых зон. Среди доступов отдается предпочтение тем, которые проводятся в положении на спине, полусидя или на боку. В положении на животе использование нейронавигатора может оказаться затруднительным. Применение нейронавигационной системы предполагает минимальную аспирацию ликвора для избежания смещения мозга. После вскрытия ТМО стараются войти в мозговую паренхиму напрямую без диссекции естественных щелей. Размер костного окна обычно не превышает 2–3 см. До вскрытия ТМО угол атаки несколько раз проверяется. Может оказаться полезно присоединить к биполярному пинцету маркеры для нейронавигатора — по сравнению с длинным и неуклюжим пойнтером навигатора, биполярный пинцет удобнее использовать. ТМО вскрывается на небольшом отрезке (обычно достаточно 1 см). Ликвор аспирируется как можно меньше. На коре мозга проводят небольшой разрез и входят в паренхиму по линии, указываемой нейронавигатором. Важно установить микроскоп так, чтобы его оптическая ось совпадала с углом атаки. В противном случае можно легко отклониться от нужной траектории.

6.3.4. Диссекция и удаление

Транспаренхимальный отрезок доступа должен быть как можно короче. На этом этапе мы используем максимальное увеличение микроскопа. Применяется трубка аспиратора с наименьшим диаметром (№ 6 или № 8), так как массивных кровоизлияний, как правило, не происходит. Все, даже мелкие, источники кровотечения должны быть локализованы, поэтому мы предпочитаем использование остроконечных биполярных пинцетов. Нейронавигатор постоянно используется для коррекции нужного угла атаки. Автопилот навигатора также может быть задействован при наличии в комплекте используемой модели. Вблизи каверномы сопротивление ткани возрастает, появляется типичная желтая пигментация и участок глиоза. Это решающий ориентир, говорящий о расположении каверномы где-то совсем рядом. Дальше проходят сквозь пигментированную мозговую ткань и идентифицируют каверному по ее более твердой консистенции и темному цвету. Максимум напряжения внимания хирурга приходится обычно именно на этап поиска очага. После нахождения каверномы наиболее волнующая часть операции позади. В полость диссекции можно положить несколько мелких ватников для удержания стенок от смыкания.

С помощью биполярного пинцета и трубки аспиратора следует обойти вокруг всей каверномы. Мельчайшие питающие артерии коагулируются, а участок глиоза вокруг очага удаляется, за исключением каверном ствола мозга или других функционально значимых зон. Обычно больших питающих артерий в каверноме не обнаруживается, однако нередко встречается большая дренажная вена или венозная ангиома. Для предотвращения послеоперационного венозного инфаркта эту вену важно не повредить. При резекции каверномы для отделения ее от окружающей ткани могут использоваться мелкие ватники или гидропрепаровка. Каверному можно аккуратно подтяги-

вать с помощью кольцевого пинцета, при этом отслаивая от окружающей ткани кончиком трубки аспиратора. При наличии гематомы ее также следует удалить. Для сокращения объема каверному можно коагулировать, однако в случае крупных образований часто требуется кусковое удаление.

После резекции каверномы полость должна тщательно обследоваться для выявления не удаленных участков очага. Операционное поле промывается, определяются все источники кровотечения, проводится тщательная коагуляция. Стенки полости покрываются суржиселем и заполняются фибриновым клеем. Особое внимание следует уделять гемостазу после удаления внутрижелудочковых каверном, так как из-за отсутствия противодействия со стороны окружающего мозга повышен риск послеоперационных гематом.

6.3.5. Послеоперационная рентгендиагностика

Послеоперационную МРТ после удаления каверномы довольно сложно интерпретировать. Даже после тотального удаления всегда остается некоторое количество перифокального гемосидерина. Именно эта зона может быть неправильно интерпретирована как остаточная кавернома. Исключительно по этой причине мы больше доверяем оценке ситуации самим нейрохирургом во время операции, нежели послеоперационным снимкам. Если проводится послеоперационная рентгендиагностика, то только для исключения осложнений, включающих гематомы или инфаркты.

6.4. МЕНИНГИОМЫ

С хирургической точки зрения менингиомы могут быть разделены на четыре группы: 1) конвекситальные менингиомы; 2) парасагитальные менингиомы; 3) менингиомы серпа мозга (фалькс-менингиомы) и намета мозжечка; 4) менингиомы основания черепа. Кроме того, выделяют интравентрикулярные менингиомы и спинальные менингиомы (см. раздел 6.9.). Каждая из этих групп имеет свои особенности, требующие специфического доступа и стратегии. В 90% случаев менингиомы доброкачественны и могут быть тотально удалены, так как имеется четкая граница с окружающей тканью. Кровоснабжение менингиом, как правило, осуществляется за счет дуральных сосудов, однако у больших опухолей в нем принимают участие и окружающие артерии. Наша стратегия в лечении менингиом заключается в тотальном удалении патологии, если при этом не повышается риск осложнений или смертность. Осторожно следует относиться к менингиомам основания черепа, окруженным черепными нервами или прорастающим в кавернозный синус.

6.4.1. Стратегия лечения конвекситальных менингиом

Использование микрохирургической техники при удалении конвекситальных менингиом позволяет провести операции чисто и эффективно. При их удалении следует всегда стремиться к тотальной резекции очага вместе с зоной роста ТМО (по возможности, отступая на 1–2 см по окружности). Это означает, что принцип «замочной скважины» для краниотомии в этих случаях не подходит, так как трепанационное окно должно быть как минимум на несколько сантиметров шире зоны роста менингиомы в ТМО. При конвекситальных менингиомах, располагающихся выше линии прикрепления подвисочной мышцы, мы проводим дугообразный разрез кожи, позволяющий выделить надкостничный лоскут на ножке для замещения дурального дефекта. Подкожное

введение местных анестетиков помогает послойно разделять ткани, поэтому выделение надкостничного лоскута следует проводить на начальном этапе операции. Краниотомия планируется так, чтобы обеспечить достаточный доступ к опухоли и ее зоне роста. В отличие от других патологий при менингиомах ТМО подшивается к краям кости сразу после удаления костного лоскута, до вскрытия твердой оболочки. Это предотвращает подтекание крови из эпидурального пространства и уменьшает кровоточивость самой опухоли.

Следующим шагом является уменьшение кровоснабжения опухоли за счет изоляции зоны роста ТМО. Это достигается круговой резекцией ТМО, при которой ее края тщательно коагулируются. На этом этапе мы используем микроскоп, особенно если опухоль спаяна с верхним сагитальным синусом. Рассечение ТМО должно проводиться очень осторожно, чтобы не повредить дренажные вены или проходящие артерии. Вместе с тем этот этап должен проводиться быстро, так как после полного выделения и рассечения ТМО кровотечение с поверхности опухоли практически останавливается.

После того как круговое рассечение ТМО полностью выполнено, можно приступать непосредственно к удалению опухоли. Диссекция проводится четко по границе между опухолью и мозгом. Незаинтересованные артерии обязательно сохраняются, а питающие — коагулируются и перерезаются. Форма опухоли определяет, можно ли ее резецировать единым блоком или следует удалять по частям. Менингиомы конической формы, как правило, удаляются единым блоком, однако для удаления шарообразных опухолей с небольшой дуральной зоной роста, во избежание дополнительных повреждений окружающей ткани, может применяться удаление по частям. В любом случае перед входом в тело опухоли ее нужно максимально деваскуляризировать, иначе вход в опухоль будет сопровождаться

кровотечением, требующим тщательного гемостаза, что, естественно, замедляет операцию. Таким образом, основная стратегия при конвексительных менингиомах заключается в том, что мы стараемся не входить в саму опухоль и делаем это только с целью уменьшения объема больших очагов для облегчения диссекции. В последнее время особое внимание мы уделяем сохранению всех дренажных вен между опухолью и корой мозга, что значительно улучшает процесс послеоперационного восстановления. Основным условием для такой методики является большое увеличение операционного микроскопа, позволяющее не выходить за границу диссекции и четко отличать незаинтересованные сосуды от опухолевых. После тотального удаления опухоли проводится тщательный гемостаз операционной полости и ушивание ТМО. В случае незначительного гиперостоза в области костного лоскута мы стачиваем внутреннюю пластинку высокоскоростной дрелью и укладываем его на место. Если же имеется очевидная сквозная опухолевая инфильтрация кости, мы проводим краниопластику титановой сеткой, гидроксипатитным или костным цементом.

6.4.2. Основы стратегии при парасагиттальных менингиомах

Источник роста парасагиттальных менингиом находится в области ТМО, прилегающей к коре мозга по средней линии, часто билатерально. Эти менингиомы имеют особые анатомические взаимоотношения с верхним сагиттальным синусом (ВСС) и переходными кортикальными венами. Именно эти факторы определяют стратегию удаления таких опухолей. Среди всех конвексительных менингиом парасагиттальные входят в группу наиболее сложных, так как их удаление связано с большим риском послеоперационного венозного инфаркта.

Выделяют две основные проблемы, связанные с удалением парасагиттальных менингиом: во-первых, это возможность удаления менингио-

мы без повреждения окружающих переходных кортикальных вен; во-вторых, встает вопрос, что делать с верхним сагиттальным синусом? Степень вовлечения в опухоль ВСС, а также возможность его облитерации должны быть тщательно проанализированы на основании предоперационных радиологических исследований. В первую очередь, они включают в себя венозные фазы КТ-ангиографии, МР-ангиографии или ДСА. Если ВСС облитерирован, мы стараемся провести тотальное удаление опухоли, включая дуральную зону роста, резизируя участок ВСС. Чаще всего это касается билатеральных менингиом. Если же ВСС хотя бы частично функционирует, мы предпочитаем оставить небольшой участок опухоли в области латеральной стенки синуса. Оставшаяся часть менингиомы в последующем может быть подвергнута стереотаксическому облучению или же контролироваться путем повторных МРТ-исследований. Кроме того, ВСС со временем может облитерироваться в области резидуальной части опухоли, что позволяет принять решение о повторной операции и тотальном удалении менингиомы вместе с облитерированным участком синуса. При постепенной окклюзии ВСС успевают развиваться венозные коллатерали, что препятствует венозному инфаркту; при острой интраоперационной облитерации синуса риск развития этого осложнения существенно выше. В случае билатеральных опухолей и необлитерированного ВСС мы можем принять решение о резекции синуса только при вовлечении в опухоль его самых передних отделов, хотя и в этих случаях риск послеоперационного венозного инфаркта остается. Независимо от состояния ВСС все переходные кортикальные вены, окружающие менингиому, должны остаться неповрежденными.

Разрез кожи и размер костного лоскута планируются так, чтобы обнажить ТМО на несколько сантиметров от края менингиомы. Опухоль может располагаться или унилатерально, или билатерально по отношению к ВСС. Даже при унилатеральной локализации костный лоскут должен распространяться через среднюю ли-

нию контралатерально с целью обнажения ВСС вдоль опухоли. Так же, как и при конвексимальных менингиомах, ТМО подшивается к краям краниотомии до вскрытия ТМО. При унилатеральных опухолях по медиальной границе ТМО не подшивается из-за риска повреждения дренажных кортикальных вен. ТМО вскрывается под микроскопом. Разрез начинают с латерального края краниотомии и проводят его дугообразно в направлении средней линии спереди и назад. На этом этапе следует соблюдать особую осторожность в отношении переходных вен, особенно рядом со средней линией. После вскрытия ТМО кровоснабжение опухоли, по сути, прекращается по всем направлениям, кроме медиального края, где кровоснабжающие сосуды хорошо развиты.

Следующий этап операции зависит от топографо-анатомических взаимоотношений опухоли и ВСС. Если опухоль распространяется вдоль ВСС, но не инфильтрирует его, мы рассекаем ТМО вдоль средней линии, рядом с ВСС. Разрез ТМО необходимо проводить под большим увеличением микроскопа, постепенно перерезая оболочку по длиннику опухоли. Именно на этом этапе чаще всего происходит повреждение стенки ВСС, поэтому ТМО рассекается пошагово небольшими разрезами. Если повреждение синуса все же происходит, область дефекта должна быть ушита. Наложение шва представляется нам наиболее оптимальным способом контроля кровотечения в отличие от наложения гемоклипсы или коагуляции биполярным пинцетом, которые лишь увеличивают площадь дефекта. После полного рассечения ТМО опухоль почти полностью деваскуляризуется. Плоскость диссекции между опухолью и корой мозга расширяется путем гидропрепаровки и использования небольших ватников. Обычно мы начинаем диссекцию с латеральной границы и продолжаем в медиальном направлении, перерезая арахноидальные тяжи и отсепаровывая незаинтересованные сосуды. Важно заметить, что переходные вены, проходящие вдоль опухоли, всегда отделены от нее арахноидальной оболочкой. Их диссек-

ция требует терпения и проводится под большим увеличением. После мобилизации всей опухоли она удаляется единым блоком. Затем края ТМО инспектируют на предмет резидуальной опухоли. Дефект ТМО восстанавливают васкуляризованным периостальным лоскутом или искусственным материалом так же, как и при конвексимальных менингиомах.

Стратегия операции при опухолях, инфильтрирующих ВСС и растущих по обе его стороны, иная. После формирования лоскута ТМО с основанием в сторону средней линии целью все так же остается максимальная деваскуляризация опухоли перед ее непосредственным удалением. Одним из вариантов может быть диссекция опухоли от кортикальной поверхности, начиная с латеральной границы. Применяя гидропрепаровку, опухоль отсепаровывается в медиальном направлении, при этом можно подшить край дурального лоскута на держалку, что облегчает диссекцию. Эта методика позволяет значительно приблизиться к средней линии, однако проблемой может стать наличие дренирующих кортикальных вен по внутренней поверхности опухоли. При этом можно резецировать латеральную часть менингиомы для увеличения рабочего пространства и затем начать аккуратную диссекцию вдоль ВСС. Если ВСС облитерирован, опухоль распространяется билатерально и ее невозможно отслоить от данных структур, можно резецировать участок ВСС с прилегающим фальксом. Другим методом является деваскуляризация опухоли путем коагуляции и отслаивания от внутреннего листка ТМО на всем протяжении дурального прикрепления. При этом сама опухоль остается на месте, а дуральный лоскут выворачивается через среднюю линию. После полной отслойки ТМО от опухоли дальнейшая диссекция осуществляется с применением гидропрепаровки и ватников. После удаления менингиомы инфильтрированная ТМО резецируется. Дефект ТМО восстанавливают или с помощью васкуляризованного периостального лоскута, или с использованием искусственных заменителей.

Четкая идентификация дуральной зоны роста на основании предоперационных снимков не всегда возможна. Порой ее можно определить только интраоперационно. При менингиомах серпа резекция кортикальной части ТМО не всегда возможна, а зачастую и вовсе не нужна, что, соответственно, снимает необходимость дурупластики. В целом при планировании мы обычно готовимся к худшему варианту и вносим коррективы по ходу операции.

6.4.3. Стратегия при менингиомах серпа мозга и намета мозжечка

Основным отличием менингиом серпа мозга и намета мозжечка от конвекситальных менингиом является частая инфильтрация венозных синусов. Определить степень окклюзии синусов в предоперационном периоде помогает проведение МР-ангиографии, ДСА или КТ-ангиографии в венозной фазе. Если синус в месте опухолевой инфильтрации облитерирован лишь частично, мы обычно оставляем небольшую часть опухоли в области синуса и после операции применяем стереотаксическое облучение. Попытки полного удаления инфильтрирующей синус опухоли могут окончиться серьезными осложнениями, включая синус-тромбоз и массивные венозные инфаркты. Ушивание дефекта поврежденного синуса во время операции представляет собой крайне сложную задачу из-за профузного кровотечения. Даже если оно успешно выполнено на операции, в течение нескольких последующих дней риск тромбоза синуса крайне высок. В передней трети верхнего сагиттального синуса риск венозных инфарктов невысок, однако и при такой локализации мы крайне редко резецируем ВСС. Если же синус полностью облитерирован, то частичная резекция участка синуса с прилежащим серпом мозга может быть оправдана.

Так же, как и в случаях парасагиттальных менингиом, краниотомия должна проводиться четко в соответствии с локализацией опухоли.

Размер костного лоскута следует планировать так, чтобы менингиома могла быть визуализирована по всему длиннику. Медиальный край краниотомии должен распространяться на контралатеральную сторону, что существенно облегчает контроль кровотечения при повреждении синуса; кроме того, такая краниотомия позволяет немного сдвинуть синус вместе с серпом мозга или наметом мозжечка в противоположную сторону для получения дополнительного пространства при диссекции. Вскрытие ТМО планируется с учетом расположения переходных вен, впадающих в венозный синус. Крайне важно сохранить целостность этих вен при операции, поэтому ТМО рассекается вдоль синуса на большем протяжении, нежели того требовал бы размер опухоли. ТМО вскрывается дугообразно с основанием, обращенным в сторону венозного синуса. При билатеральных фалькс-менингиомах или менингиомах намета мозжечка, затрагивающих как супра-, так и инфратенториальный регион, ТМО вскрывается по обе стороны от венозного синуса. При унилатеральной локализации опухоли ТМО вскрывается с одной стороны; такого доступа достаточно и при опухоли с небольшим контралатеральным ростом, облитерирующей венозный синус.

Сразу после вскрытия ТМО следует аспирировать ликвор для увеличения рабочего пространства. При фалькс-менингиомах в первую очередь следует войти в межполушарную щель, а при тенториальных менингиомах — в верхнемозжечковую или четверохолмную цистерну. После достижения релаксации мозга место прикрепления менингиомы к серпу или намету мозжечка должно быть тщательно осмотрено. Удаление менингиомы начинается с коагуляции ТМО в области зоны роста, что значительно снижает ее кровоснабжение и облегчает дальнейшую диссекцию. После коагуляции и изоляции дуральной зоны роста можно провести ее внутреннюю декомпрессию аспиратором для создания большего рабочего пространства. Далее проводят диссекцию капсулы опухоли от окружающих тканей с помо-

щью гидропрепаровки и ватников. Все арахноидальные спайки, мелкие опухолевые артериальные питающие ветви и венозные дренажи коагулируются и пересекаются. Очаг освобождается по всей окружности и удаляется единым блоком или по частям; все незаинтересованные сосуды должны быть сохранены, даже если расстояния между переходными кортикальными венами небольшие.

В зависимости от возраста пациента, сопутствующих болезней, степени окклюзии венозного синуса менингиомы серпа или намета мозжечка резецируются вместе с зоной дурального роста или таким образом, что ТМО в месте прикрепления опухоли просто коагулируется. Если синус облитерирован, мы предпочитаем резецировать ТМО вместе с участком синуса. Перед резекцией окклюзированного синуса мы накладываем несколько швов проксимально и дистально для снижения риска кровотечения. Если синус частично открыт, дуральная зона роста резецируется прямо под нижним краем синуса. У пациентов более старшего возраста или в случаях, когда дуральная зона роста очень небольшая, вместо резекции ТМО мы ограничиваемся ее коагуляцией. Коагуляция проводится тупоконечным биполярным пинцетом (50 по Малису). Намет мозжечка резецируется реже, чем фалькс, из-за более сложного доступа и развитых венозных интрадуральных лакун.

Стратегия при билатеральных менингиомах имеет свои особенности. Мы выделяем два подхода: при первом опухоль практически удаляется с двух сторон с использованием вышеописанной техники диссекции, сочетающейся с резекцией серпа мозга или намета мозжечка; альтернативой такой стратегии является прижигание серпа мозга вентральнее и дорсальнее опухоли, что обеспечивает деваскуляризацию менингиомы. После этого проводится диссекция опухоли по всей ее поверхности, и она удаляется единым блоком. Естественно, что подобная стратегия возможна только при полностью облитерированном венозном синусе.

Резекция участка венозного синуса сопряжена с возникновением крупного дефекта ТМО. Дуропластику можно проводить как надкостничным лоскутом, так и используя искусственные заменители. Если нет признаков инфильтрации опухолью костного лоскута, его после этого укладывают на место. При прорастании менингиомы костный лоскут отправляется на гистологический анализ; краниопластику проводят доступными средствами.

6.4.4. Основы стратегии при менингиомах основания черепа

Менингиомы основания черепа являются наиболее сложными среди всех интракраниальных менингиом. Эти опухоли могут располагаться в различных участках основания черепа и, в связи с центральной локализацией, часто вовлекают крупные интракраниальные артерии и черепные нервы. Каждая из локализаций подобной менингиомы имеет свои специфические анатомические и функциональные аспекты, поэтому очевидно, что, например, план удаления небольшой менингиомы ольфакторной ямки существенно отличается от плана операции при крупной петроклиальной менингиоме. Ниже мы даем лишь общие представления о данной проблеме, так как более глубокий анализ в рамках этого издания невозможен.

Некоторые нейрохирурги при больших менингиомах основания черепа пытаются достичь тотального удаления опухоли, применяя расширенные костные доступы. Другие предпочитают вести таких больных консервативно. Наша стратегия в отношении подобных менингиом в последнее время направлена на минимизацию доступа и частичное удаление опухоли. Целью удаления является лишь та часть менингиомы, которая не требует дополнительного стачивания участков основания черепа и может быть удалена без существенного риска повреждения черепных нервов. Оставшаяся часть опухоли или облучается сте-

реотаксически, или оставляется под динамическое наблюдение. Мы, конечно, отдаем себе отчет в том, что большие доступы к основанию черепа в каких-то случаях позволяют удалить большую часть опухоли, однако такая стратегия чаще всего сопряжена с послеоперационными осложнениями и неврологическими дефицитами, чего можно избежать при более щадящем доступе. Во многих случаях даже самому опытному хирургу не удастся безопасно произвести тотальное удаление опухоли. Если возможно, мы удаляем опухоль полностью, однако при крупных, инвазивных менингиомах, проникающих, например, в кавернозный синус, мы придерживаемся более консервативной тактики.

Выбор доступа к менингиоме основания черепа полностью зависит от ее локализации. Угол атаки выбирается таким образом, чтобы максимально визуализировать дуральную зону роста и важные прилегающие сосуды и черепные нервы. Поскольку большинство таких опухолей находятся на довольно большом расстоянии от краниотомии, в таких ситуациях может быть использован принцип «замочной скважины». Единственный расширенный доступ в нашей практике — это пресигмовидный доступ при петрокливальных менингиомах. При других локализациях мы удовлетворяемся более стандартными краниотомиями (см. раздел 5). В случае повторных операций мы стараемся избегать доступа, который уже был применен при первой операции, из-за возможных трудностей, вызванных спаечным процессом в субарахноидальном пространстве.

На интрадуральном этапе в первую очередь следует аспирировать ликвор из прилегающих цистерн; диссекция опухоли должна начинаться только после адекватной релаксации мозга. Поверхность менингиомы тщательно осматривается, определяются окружающие артерии, вены и черепные нервы. Все эти структуры тщательно мобилизуются, отслаиваются от поверхности опухоли; после этого приступают к непосредственному удалению менингиомы.

После локализации зоны роста менингиомы ТМО в этой области коагулируется и рассекается с целью деваскуляризации опухоли. За счет этого снижается ее кровенаполнение, что облегчает резекцию. Зачастую из-за больших размеров четкая идентификация окружающих структур затруднена. Для увеличения рабочего пространства и лучшего обзора проводится частичная внутренняя декомпрессия опухоли. Для этого капсулу перфорируют тупым биполярным пинцетом и проводят коагуляцию (на более высоком, чем обычно, напряжении коагулятора — Малис 50–70). Коагулированные участки ткани затем удаляются отсосом. Ультразвуковой аспиратор используется при этом довольно редко, так как комбинированная работа трубкой отсоса и биполярного пинцета дает тот же результат, но с меньшим кровотечением. После увеличения рабочего пространства диссекция продолжается вдоль поверхности опухоли. На этом этапе полезно применить метод гидропрепаровки. Часто менингиомы основания черепа, кроме артериального кровоснабжения из дуральных источников, имеют ярко выраженные дополнительные питающие артерии. Это может быть замечено уже на предоперационном этапе, если на снимках контрастируются крупные артериальные ветви, снабжающие опухоль. Их тщательная верификация и пересечение должны проводиться под большим увеличением микроскопа. Эти сосуды сначала коагулируются, потом пересекаются. Любой из них, будучи случайно оторван от более крупной ветви, тут же скрывается в паренхиме мозга, что существенно затрудняет гемостаз и вызывает повреждения окружающих тканей. В зависимости от анатомической ситуации, деваскуляризованная опухоль удаляется или единым блоком, или по частям.

При менингиомах основания черепа мы редко резецируем область зоны роста ТМО. Вместо этого проводится ее тщательная коагуляция (Маллис 50–70). У молодых пациентов и при благоприятной анатомической ситуации ТМО в области зоны роста менингиомы отслаивается от кости посредством диатермии или скальпеля,

после чего проводят стачивание гиперостоза кости алмазным бором. Его применение также полезно для гемостаза при кровотечении из кости. Для предотвращения ликвореи используют кусочки жира, фасции или любые другие искусственные заменители, приклеиваемые фибриновым клеем. Реже для восстановления участка основания черепа мы выпиливаем костную заплату из костного лоскута. Рана ушивается по стандартной методике.

6.4.5. Консистенция опухоли

Консистенция менингиом варьирует от мягкой и желеобразной, легко аспирируемой, до крайне твердой, кальцифицированной, удаляемой лишь по частям. Обычно консистенция менингиомы не коррелирует со степенью неопластической активности. Четко определить консистенцию опухоли на основании предоперационных МРТ-снимков до сих пор не представляется возможным. Естественно, что твердые, плотные опухоли более сложны для удаления, чем мягкие. Основной проблемой является невозможность внутренней декомпрессии таких менингиом; на операции даже незначительные манипуляции могут привести к сдавлению и повреждению окружающих анатомических структур. Поэтому риск послеоперационных дефицитов черепных нервов при плотных менингиомах существенно выше. Плотную, твердую опухоль намного сложнее коагулировать.

При конвексимальных менингиомах консистенция не играет такой большой роли, однако в случаях менингиом основания черепа этот показатель определяет степень риска операции. Твердая менингиома, вовлекающая окружающие структуры, прорастающая, например, в кавернозный синус, может быть удалена частично из-за риска повреждения важных артерий или черепных нервов. Опухоль мягкой консистенции, когда ее можно удалить трубкой обычного аспиратора через узкие щели между важными нейроваскулярными структурами, может быть удалена более радикально.

6.4.6. Доступы

При конвексимальных менингиомах положение пациента и доступ выбираются с целью наибольшего обзора опухоли. Нейронавигатор может быть полезен для выбора места кожного разреза и краниотомии. При конвексимальных менингиомах мы используем положение пациента на спине, на боку полусидя или, реже, на животе. В любом из этих положений следует помнить о подъеме головы выше уровня сердца для уменьшения кровоточивости раны.

При парасагитальных менингиомах и фалькс-менингиомах пациент чаще всего укладывается в положение на спине полусидя или на животе, а опухоль удаляется через межполушарный доступ. Выбор положения зависит от локализации менингиомы в передне-заднем направлении. При выборе положения следует учитывать эргономику хирурга, но размер краниотомии должен выходить за границы самой опухоли по всем направлениям.

Тенториальные менингиомы оперируются в положении пациента на боку или сидя. Положение на боку больше подходит в тех случаях, когда большая часть опухоли располагается супратенториально. Положение сидя и супрацеререbellлярный/инфратенториальный доступ применяются в случае менингиом, располагающихся большей частью инфратенториально. Положение на животе, как правило, проблематично, так как оно требует сгибания шеи вперед, что устанавливает голову ниже уровня сердца. Это вызывает повышенную венозную кровоточивость и осложняет операцию.

Менингиомы передней черепной ямки, параселлярной области или крыла клиновидной кости удаляются через ЛСО-доступ. Расширение этого доступа в височную сторону или использование птеринального доступа применяется в случае медиальных сфеноидальных менингиом с ростом в среднюю черепную ямку. Подвисочный доступ мы используем при менингиомах латеральной стенки кавернозного синуса

и передней и средней части СЧЯ. Пресигмовидный доступ с частичной резекцией каменистой кости применяется в случае петрокливалльных менингиом. Ретросигмовидный доступ рекомендуется при менингиомах мосто-мозжечкового угла. Менингиомы уровня большого затылочного отверстия оперируются через достаточно латеральный доступ или, реже, в положении сидя, через низкий срединный доступ.

6.4.7. Деваскуляризация

Краеугольным камнем хирургии менингиом является ее деваскуляризация. Как уже было отмечено выше, большая часть кровоснабжения опухоли осуществляется из зоны роста ТМО. Именно эта область атакуется на операции в первую очередь. Для менингиом основания черепа, серпа мозга и намета мозжечка мы рекомендуем биполярную коагуляцию вдоль поверхности ТМО с постепенным отслоением менингиомы. При конвекситальных и парасагитальных менингиомах эту технику также можно использовать, однако более подходящим методом является рассечение ТМО по всей окружности зоны роста опухоли. Этот этап операции всегда проводится под микроскопом, чтобы уменьшить риск повреждения кортикальных и незаинтересованных сосудов. Обычно большая часть артерий и вен находится под опухолью на поверхности коры мозга, но в случае менингиом, близких к срединной линии, сосуды могут располагаться над опухолью.

После изоляции зоны роста ТМО оставшееся кровоснабжение менингиомы осуществляется через небольшие перфоранты, окружающие очаг. У конвекситальных менингиом по сравнению с менингиомами других локализаций такие сосуды менее выражены. При крупных опухолях часто обнаруживаются дополнительные питающие сосуды. Основным приемом в таких ситуациях является использование большого увеличения при диссекции менингиомы от окружающих тканей, что дает возможность определить все заинтересованные сосуды и

провести их последовательную коагуляцию и пересечение. В ходе манипуляций с опухолью мелкие сосуды могут отрываться в месте отхождения от более крупных ветвей. После такого отрыва оставшиеся «пеньки» сосудов скрываются внутри здоровой ткани и продолжают кровоточить. Если ложе опухоли большое, коагулировать такие сосуды становится достаточно сложно, так как они могут быть скрыты за спаившимися стенками резекционной полости.

Мы обычно воздерживаемся от проведения внутренней декомпрессии менингиом и применяем эту методику только для получения дополнительного рабочего пространства. Внутреннюю резекцию опухоли мы проводим только с использованием биполярной коагуляции и трубки отсоса, что уменьшает кровоточивость. Именно по этой причине ультразвуковой аспиратор для этих целей нами не применяется. Предоперационная эмболизация менингиомы актуальна в случае больших и хорошо васкуляризованных опухолей. Основной целью предоперационной эмболизации является не окклюзия больших питающих артерий, а облитерация мелких перфорантов, так как крупные сосуды легко обнаружить и коагулировать во время операции. Таким образом, стратегия эндоваскулярной подготовки при менингиомах близка к таковой при АВМ.

6.4.8. Удаление опухоли

Решающим аспектом удаления менингиомы является обнаружение диссекционной плоскости между опухолью и здоровой тканью мозга. Иногда опухоль четко ограничена арахноидальной оболочкой, что облегчает диссекцию, однако в некоторых случаях менингиома плотно спаяна с паренхимой мозга. Тогда мы широко используем методику гидропрепаровки. Она позволяет обнаружить и сохранить все мельчайшие сосуды, располагающиеся вблизи стенки опухоли. Незаинтересованные сосуды не повреждаются, а питающие опухоль артерии коагулируются и пересекаются.

Диссекцию начинают в том месте, где можно четко определить границу между опухолью и здоровой тканью. Арахноидальная плоскость расширяется инъекцией физраствора через тупую иглу, которой постепенно отодвигают опухоль от ткани мозга. После этого под большим увеличением менингиому продолжают отодвигать от окружающей ткани, перерезают и коагулируют арахноидальные перемычки и пересекают питающие сосуды. Далее в диссекционную полость укладывают ватник и продолжают отделение опухоли в таком же порядке по всей окружности очага. На всем протяжении диссекции следует отодвигать опухоль от здоровой ткани мозга осторожно, избегая ее компрессии. Нужно помнить, что при надавливании на опухоль с одной стороны происходит компрессия мозга с противоположной стороны. Это особенно актуально при выраженном перифокальном отеке в условиях недостатка рабочего пространства. В такой ситуации необходимо максимально релаксировать мозг, аспирируя ликвор из окружающих цистерн, и проводить внутреннюю декомпрессию менингиомы.

Приемы и советы

При удалении менингиомы диссекцию проводят в направлении от нормальной ткани мозга.

Если возникает необходимость удаления менингиомы по частям, сначала производится девакуляризация и частичная отслойка опухоли вдоль ее границ. Мы практически отказались от применения диатермической петли, которая лишь изредка используется нами при очень твердых менингиомах. Мы считаем, что ток от диатермической петли распространяется на значительное расстояние от опухоли и может повреждать окружающие нейроны и микрососуды. Кроме того, при диатермической коагуляции после снятия каждого слоя возникает дополнительное кровотечение, требующее гемостаза, что удлиняет время операции.

Острая диссекция применяется в местах плотного сращения опухоли с окружающими не-

рвами или сосудами. Естественно, что она осуществляется только под большим увеличением микроскопа. Целью острой диссекции является сохранение нормальных структур и удаление зоны роста опухоли. Сохранение даже одной незаинтересованной артерии иногда может превратить легкую на первый взгляд операцию по удалению конвексимальной менингиомы в сложную и долгую процедуру.

После удаления менингиомы ложе опухоли еще раз инспектируется на предмет остаточной опухоли; проводится дополнительный гемостаз. Стенки полости укрываются суржиселем и иногда фибриновым клеем.

6.4.9. Восстановление дефекта ТМО

При менингиомах основания черепа или серпа мозга мы всегда стараемся взвесить преимущества и недостатки, вызванные резекцией ТМО в области зоны роста. Если возникает большой дефект в базальной ТМО, мы накрываем его фасциальным лоскутом или другим заменителем. Кроме того, в случае риска ликвореи дефект укрывается кусочками жира. Чем больше участок резецированной кости и ТМО, тем выше риск послеоперационной ликвореи. При дефектах ТМО после удаления конвексимальных менингиом мы часто используем васкуляризованный надкостничный лоскут на ножке, приготовленный уже на этапе открытия. Лоскут подшивается по краям дефекта непрерывным обвивным швом. Альтернативой является использование искусственных заменителей, избавляющее от необходимости формирования надкостничных лоскутов. Однако недостатком почти всех искусственных заменителей ТМО является сложность их герметичного пришивания. Независимо от метода ушивания ТМО у некоторых пациентов все-таки наблюдаются подкожные ликворомы. Большая их часть хорошо уходит после наложения компрессионной повязки, однако в некоторых случаях требуется использование люмбально-го дренажа в течение нескольких дней.

6.5. ГЛИОМЫ

Целью микрохирургического вмешательства при глиомах мозга являются, во-первых, по возможности радикальное удаление опухоли, которое не приводит к дополнительным неврологическим дефицитам, и, во-вторых, гистологическая верификация и определение степени малигнизации опухоли. За исключением некоторых опухолей первой степени, радикально вылечить глиому путем хирургического удаления обычно не удается. Хорошая микрохирургическая техника позволяет удалить большую часть опухоли без повреждения окружающих тканей. Особенно сложным является вопрос, насколько широко следует удалять глиомы, имеющие инфильтративный рост, когда четкой границы между здоровой и опухолевой тканью обычно не выявляется. Еще более остро этот вопрос стоит при локализациях глиом рядом с функционально значимыми зонами мозга. Возникновение новых неврологических дефицитов после операции снижает качество жизни пациентов и даже может уменьшить продолжительность жизни. Глиомы можно разделить на две большие группы: а) глиомы низкой степени малигнизации (степень 1 и 2) и б) глиомы высокой степени малигнизации (степени 3 и 4). Хирургическая стратегия и техника удаления глиом этих двух групп в первую очередь зависит от консистенции и степени васкуляризации опухоли. Планирование микрохирургического удаления глиом должно включать обязательный анализ всех преимуществ и недостатков операции.

6.5.1. Основы стратегии при глиомах низкой степени малигнизации

При глиомах низкой степени малигнизации (ГНС) мы проводим более радикальное удаление по сравнению с глиомами высокой степени (ГВС). Тотальное удаление опухоли значительно удлиняет безрецидивный период после операции. Особенно актуально это для неко-

торых глиом I степени малигнизации, когда тотальное удаление фактически полностью излечивает пациента. Ткань таких глиом отличается от ткани ГВС. Она бледнее, чем нормальная ткань мозга, консистенция довольно эластична и, как правило, кровоточивость небольшая. Она не содержит участков некроза, однако довольно типично наличие кист.

Доступ и краниотомию выбирают в соответствии с локализацией и размерами опухоли. При поверхностных кортикальных глиомах граница костного лоскута должна на некоторое расстояние отходить от границы опухоли. При глубоких глиомах выбирается доступ, при котором опухоль может быть удалена тотально. Практически во всех случаях, несмотря на кажущееся тотальное удаление, в прилегающей паренхиме мозга из-за инфильтративного роста глиом все равно остаются опухолевые клетки. В ситуациях, когда глиома располагается в относительно безопасных зонах, включающих в себя переднюю часть лобной доли или височной доли, часто возможно удаление опухоли вместе с несколькими сантиметрами окружающей здоровой ткани. В областях, близких к функционально значимым зонам, такая стратегия, естественно, не применима и резекция проводится четко по границам опухоли.

Интракраниальная часть операции начинается с аспирации ликвора и релаксации мозга. При больших опухолях доступ выбирается не только с целью наиболее оптимального обнаружения опухоли, но и возможности аспирации ликвора из арахноидальных цистерн. Резекция опухоли начинается с идентификации патологически измененной ткани и ее границ по отношению к окружающим анатомическим структурам. После этого приступают к непосредственному удалению глиомы. Опухоль резецируется вдоль пограничной линии, по возможности следуя естественным анатомическим плоскостям, таким как кортикальные

борозды и извилины. Все незаинтересованные сосуды должны быть сохранены. Кортекс де-вазкуляризуется в месте перфорации, рассекается и перфорируется биполярным пинцетом и трубкой отсоса. Продвигаясь вдоль границы опухоли, мы проводим постоянную коагуляцию и аспирацию размягченной массы глиомы. В данном случае может быть полезен ультразвуковой аспиратор, так как глиомы первой степени небогато васкуляризованы и мало кровоточат. Нужно отметить, что ультразвуковой аспиратор следует с особой осторожностью использовать вблизи крупных артерий и вен, которые могут быть случайно повреждены. Внутреннюю декомпрессию опухоли можно проводить на начальном этапе, чтобы получить лучший доступ к пограничной области. Резекция опухоли вдоль границы продолжается до полного удаления единым блоком или по частям. После резекции основной части глиомы полость тщательно инспектируется и удаляются остатки опухоли вплоть до появления нормальной мозговой ткани. Далее проводят тщательный гемостаз; стенки резекционной полости укрывают суржиселем. Рана ушивается в стандартной манере.

6.5.2. Основы стратегии при глиомах высокой степени малигнизации

Операция по удалению ГВС является лишь первым этапом комплексного лечения этой патологии. В настоящее время наша стратегия заключается в максимально полном удалении контрастируемой части опухоли, после чего пациент получает радиотерапию или, чаще, химиорадиотерапию. Каждый такой случай анализируется нейроонкологической группой, в которую входят нейрохирург, нейрорадиолог, невролог, нейропатологоанатом и нейроонколог.

Стремясь к полному удалению контрастируемой части опухоли, хирургу следует избегать повреждения здоровой ткани с возникновением неврологических осложнений. Новые по-

слеоперационные неврологические дефициты могут повлиять на продолжительность жизни пациента. Однако мы не ограничиваемся внутренней декомпрессией, проводимой во многих нейрохирургических клиниках. Если мы решаем провести микрохирургическое вмешательство, то стараемся использовать все наши навыки и знания для удаления большей части контрастируемой опухоли, при этом сохранив окружающую ткань без повреждений. В ситуациях, когда опухоль находится в глубинных структурах мозга, особенно у пожилых пациентов, мы ограничиваемся стереотаксической биопсией для верификации диагноза, после чего проводится химиорадиотерапия.

Доступ выбирается согласно локализации опухоли. Обычно ГВС васкуляризованы лучше, чем ГНС, что должно учитываться при планировании операции. Мозг релаксируется за счет аспирации ликвора из доступных субарахноидальных цистерн. При больших опухолях проводят внутреннюю декомпрессию или аспирацию жидкости из кистозных компонентов, если таковые присутствуют. Вход в опухоль, как правило, сопровождается кровотечением из множественных питающих сосудов. Наружные границы опухоли хорошо васкуляризованы, однако центральное ядро зачастую подвержено некрозу, не кровоточит и иногда содержит кисты. Васкуляризованная часть опухоли темно-красная, а некротизированное желтоватое ядро может содержать затромбированные вены. Высокая васкуляризация и кровоточивость злокачественных глиом ограничивают использование ультразвукового аспиратора при их резекции. Вместо него мы предпочитаем удалять такие глиомы, используя постоянную коагуляцию тупоконечного биполярного пинцета (в правой руке) и «выскабливание» трубкой отсоса (в левой руке). Такая техника дает возможность хорошего гемостаза на протяжении всей процедуры.

При поверхностных опухолях резекция проводится практически так же, как и при АВМ. Глиома удаляется вдоль своей границы по всей

окружности с помощью коагуляции и постоянного гемостаза. Ядро опухоли не затрагивается, если не нужно получить дополнительного пространства. Такая тактика сводит кровотечение к минимуму. Если глиома находится рядом с критической зоной мозга или субкортикально, мы на начальном этапе входим в центральную часть опухоли и проводим внутреннюю декомпрессию изнутри кнаружи. Таким образом, мы уменьшаем манипуляции на функционально важной здоровой окружающей ткани мозга. Постоянная биполярная коагуляция значительно снижает кровоточивость патологической ткани. При нахождении внутри злокачественной глиомы риск появления новых неврологических дефицитов после операции небольшой, однако он существенно увеличивается с приближением к границам опухоли. Из-за инфильтративного роста глиом полностью удалить опухоль практически невозможно, однако контрастируемая часть обычно резецируется до тех пор, пока поверхность резекции перестает кровоточить и ткань приобретает вид нормального белого вещества. Использование 5-ALA со специальной камерой для микроскопа помогает идентифицировать границу контрастируемой опухоли. Все незаинтересованные сосуды должны быть сохранены так же, как и при ГНС. После удаления опухоли проводят тщательный гемостаз стенок полости, которые затем обкладывают суржиселем.

Рана ушивается послойно. В случае повторной операции после химиорадии кожа довольно атрофична, поэтому у таких пациентов повышен риск послеоперационных подкожных ликвором и ликворных фистул. Поэтому подкожный и кожный слои должны ушиваться с особой тщательностью, а швы держатся дольше, чем обычно, вплоть до нескольких недель — до полного заживления раны.

6.5.3. Доступы

В хирургии глиом доступ определяется локализацией опухоли. Мы применяем различные

положения пациентов (на спине, на боку, на животе, полусидя, сидя), которые были описаны в разделе 5. Целью всегда является доступ к опухоли вдоль нормальных анатомических плоскостей и уменьшение риска повреждения нормальной ткани. Краниотомия проводится так, чтобы обеспечить доступ не только к самой опухоли, но и к окружающим субарахноидальным цистернам. Голова поднимается на достаточную высоту над уровнем сердца для улучшения венозного оттока и уменьшения отека мозга. Размер краниотомии при кортикальных опухолях должен превышать границы самой опухоли. Если же глиома находится в глубинных структурах, мы проводим краниотомию по принципу «замочной скважины».

Место разреза кожи выбирают, учитывая послеоперационное лечение, особенно радиотерапию. Линейный и немного изогнутый разрез из-за лучшего кровоснабжения обычно заживает лучше, чем лоскуты на узкой ножке.

6.5.4. Интракраниальная ориентировка и выделение опухоли

Наиболее сложным этапом в хирургии глиом является интракраниальная ориентация и определение очертаний самой опухоли. На поверхности коры мозга глиома может быть обнаружена по ее более темному цвету, однако основная сложность заключается в выделении границы между патологической и нормальной тканью.

Мы пытаемся использовать в качестве ориентиров анатомические структуры, включающие естественные щели, плоскости или крупные сосуды. Операцию следует планировать таким образом, чтобы удаление определенной части опухоли проходило вплоть до какой-либо анатомической структуры. Однако такая тактика осуществима не всегда. При отсутствии видимых анатомических ориентиров хирург должен полагаться на свое трехмерное

воображение, проводя тщательный осмотр тканей, измерение размеров операционной полости, а порой — просто довериться интуиции. Сравнение интраоперационных размеров удаляемой опухоли с расчетами на предоперационных снимках обычно помогает оценить объем удаленной опухоли. Перед резекцией глиомы нейрохирург должен иметь некий план, который хотя бы в общих чертах учитывает форму опухоли в различных направлениях и ее локализацию по отношению к окружающим структурам. Первичную визуализацию следует проводить на небольшом увеличении микроскопа, так как это помогает определить направления роста опухоли. Непосредственная резекция глиомы проходит под большим увеличением. Если во время операции хирург теряет ориентацию в резекционной полости, следует уменьшить увеличение и провести необходимые замеры.

Если глиома находится рядом с функционально значимыми зонами мозга, мы предпочитаем использовать нейронавигатор. Он полезен в планировании доступа и обнаружении границ опухоли после вскрытия ТМО. После аспирации ликвора, релаксации мозга и частичной декомпрессии опухоли точность нейронавигации значительно снижается.

6.5.5. Резекция опухоли

Основной техникой удаления глиомы является постоянная коагуляция патологической ткани и ее удаление трубкой отсоса. В отличие от ультразвукового аспиратора биполярным пинцетом можно не только проводить диссекцию, но и коагулировать ткани. Гемостаз проводят до полной остановки кровотечения, после чего переходят к следующему этапу резекции. С увеличением резекционной поверхности мелкие геморрагии приводят к скоплению крови в операционной полости и затруд-

няют дальнейшее удаление опухоли. Часто мы применяем промывание резекционной полости физиологическим раствором, что облегчает выявление всех источников кровоизлияния.

Для обозначения границ диссекции опухоли мы часто применяем ватные тампоны — это помогает держаться пограничной зоны с разных сторон. Кроме того, ватник тампонирует стенку резекционной полости и снижает ее кровоточивость. При больших резекционных полостях ватник предотвращает спадение стенок, что также значительно облегчает операцию.

Естественно, что при удалении глиомы необходимо получить репрезентативные образцы опухоли для гистологического анализа. Образцы собираются как с поверхности опухоли, так и по ходу внутренней декомпрессии. Замороженные образцы ткани иногда срочно анализируются нейропатологоанатомом во время операции; полное заключение обычно приходит в течение недели.

6.6. КОЛЛОИДНЫЕ КИСТЫ III ЖЕЛУДОЧКА

Коллоидные кисты — небольшие, ограниченные, относительно аваскулярные очаги, которые представляют собой практически идеальный объект для хирургического удаления. Сложность этой патологии заключается в ее глубинном расположении по средней линии. При современном оборудовании, микроскопах и микронейрохирургической технике удаление коллоидных кист III желудочка может проводиться безопасно. Существует несколько доступов и техник резекции коллоидных кист: а) межполушарный транскаллезный латеральный доступ, б) межполушарный транскаллезный срединный доступ между сводами головного мозга, в) транскортикальный доступ со входом в боковой желудочек, г) стереотаксический доступ и д) эндоскопический доступ. Из микрохирургических доступов мы предпочитаем межполушарный латеральный транскаллезный, при котором риск повреждения свода мозга минимален, так как вход в боковой желудочек проходит латеральнее средней линии. По сравнению с транскортикальным доступом транскаллезный повреждает только небольшую часть комиссуральных волокон. Эндоскопический доступ дает наилучшую иллюминацию и визуализацию зоны интереса и самого патологического очага. Недостатком является относительная «неуклюжесть» эндоскопического инструментария, что уменьшает контроль ситуации при проведении вмешательства.

6.6.1. Основы стратегии удаления коллоидных кист

Чаще всего коллоидные кисты вызывают гидроцефалию с соответствующей симптоматикой. Целью удаления коллоидной кисты являются восстановление проходимости отверстий Монро и нормализация тока ликвора. Простая аспирация содержимого кисты недостаточно эффективна, так как сопряжена с высоким рис-

ком рецидива, чего не происходит при полном удалении кисты вместе с ее оболочкой.

Проводя межполушарный латеральный транскаллезный доступ, мы напрямую входим во фронтальный рог бокового желудочка на уровне отверстий Монро. Для правой лучше подходит доступ справа. Наибольший риск, сопряженный с данным доступом, состоит в возможности повреждения кортикальных переходных вен или свода мозга на уровне отверстий Монро (редко) и внутрижелудочкового кровотечения из небольших питающих сосудов кисты. Кроме того, возможна ошибка в передне-заднем направлении, когда вход в боковой желудочек проводят или слишком вентрально, или слишком дорсально от отверстия Монро, что существенно затрудняет доступ к коллоидной кисте. Все эти факторы должны быть учтены при предоперационном планировании.

6.6.2. Положение пациента и краниотомия

Пациента укладывают в положение полусидя. На ноги надевают компрессионные штаны от противоперегрузочного костюма. Голова немного наклоняется вперед и фиксируется в рамку Сугиты; ротацию или наклон вбок не проводят. При правильном положении головы траектория доступа находится практически в вертикальной плоскости. Наклон головы в ту или иную сторону повышает риск ошибочной локализации краниотомии латеральнее средней линии, что осложняет межполушарный доступ и ориентацию в межполушарной щели. Сначала проводят немного изогнутый разрез кожи с фронтальным основанием, чуть кзади от венозного костного шва. Разрез распространяется по обе стороны от средней линии с более длинным плечом на стороне доступа. Формируется единый мягкотканый лоскут, оттягиваемый несколькими

пружинными крючками Сугиты фронтально и одним крючком в заднем направлении. Без ретракции кожи кзади возникает риск смещения костного доступа во фронтальном направлении, что значительно изменяет траекторию подхода. Фактически венечный шов должен располагаться посредине обнаженного участка кости. Краниотомию и вскрытие ТМО проводят в стандартной манере, описанной нами в подразделе 5.2.3.

6.6.3. Межполушарный доступ и каллезотомия

После вскрытия ТМО и обнажения прилежащей коры мозга следует определиться с анатомическими ориентирами, косвенно указывающими на уровень отверстий Монро. Мы считаем, что надежнее всего следовать воображаемой линии, проведенной через венечный шов (по средней линии) и наружный слуховой проход (соответствует траектории введения катетера в III желудочек при вентрикулографии). Относительно этой линии следует устанавливать оптическую ось микроскопа.

При входе в межполушарную щель переходные вены могут затруднять видимость и препятствовать даже минимальной ретракции лобной доли. В некоторых случаях приходится проводить диссекцию по разные стороны от этих вен. Иногда полезно провести диссекцию самих дренажных вен от поверхности коры мозга на протяжении одного или двух сантиметров. Пересекаться могут только небольшие ветви, что позволяет отодвинуть более крупные. Риск венозного инфаркта после пересечения небольших венозных ветвей, как правило, небольшой. Длительное использование ретракторов, облитерирующих крупные вены, может иметь те же последствия, что и при их пересечении.

При диссекции межполушарной щели мы изменяем методику гидропрепаровки. Арахноидальные мембраны и тяжи перерезаются мик-

роножницами, которые в закрытом состоянии используются также в качестве диссектора. Применение ретракторов сведено к минимуму, особенно на первых этапах операции. Их функцию выполняют биполярный пинцет в правой руке, трубка отсоса в левой руке и сложенные ватники. Лобная доля мобилизуется после широкого открытия межполушарной щели. На этом этапе можно временно использовать ретракторы. Скрученные ватники, установленные по переднему и заднему краям открытой межполушарной щели, дают мягкую ретракцию и являются лучшей заменой жестким ретракторам. Диссекция межполушарной щели проводится вдоль серпа мозга в направлении мозолистого тела. После прохождения нижнего края серпа мозга плоскость диссекции проходит между поясными извилинами, после разведения которых по типичному белому цвету и поперечным волокнам обнаруживается мозолистое тело. Если принять поясные извилины за мозолистое тело или какие-либо парные артерии — например, за перикаллезные, это существенно дезориентирует хирурга. После достижения мозолистого тела правое полушарие отводится латерально примерно на 15 мм.

При вхождении в цистерну мозолистого тела обнаруживаются перикаллезные артерии. Они могут находиться по разные стороны от средней линии. Сначала идентифицируют правую перикаллезную артерию и отводят ее в латеральную сторону, соблюдая осторожность в отношении мелких перфорантных артерий, питающих медиальные участки правого полушария. Иногда также можно встретить перфоранты, идущие к контралатеральному полушарию. Чтобы не повредить свод мозга, каллезотомия проводится в передней трети мозолистого тела — медиальнее отведенной правой перикаллезной артерии и латеральнее средней линии. При гидроцефалии мозолистое тело истончается, однако в нормальных условиях его толщина достигает 10 мм. Каллезотомия проводится острым биполярным пинцетом на протяжении менее чем 10 мм. На последую-

ших этапах резекции коллоидной кисты размер каллезотомии обычно увеличивается.

Раньше мы устанавливали ретрактор в область перфорации мозолистого тела для предотвращения спадания стенок бокового желудочка. В последнее время мы отказались от этой методики и в качестве ретракторов используем только биполярный пинцет и трубку отсоса. Иногда в место перфорации мозолистого тела мы укладываем небольшой ватник, который удерживает рабочий канал в открытом состоянии, а также защищает от повреждения перикаллезную артерию. Отверстие Монро обнаруживается внутри бокового желудочка по ходу сосудистого сплетения и таламостриарной вены в переднем направлении и чуть медиальнее от места их пересечения. Перегородочная вена, располагающаяся передне-медиально, соединяется с таламостриальной веной на уровне отверстия Монро, где формирует внутреннюю мозговую вену, проходящую вдоль крыши III желудочка. Таким образом, ориентирами являются латеральные желудочковые вены, диаметр которых увеличивается по направлению к отверстию Монро. Перфорация прозрачной перегородки эффективна для аспирации ликвора из контрлатерального бокового желудочка. У пациентов с гидроцефалией прозрачная перегородка часто истончена и может быть спонтанно перфорированной.

6.6.4. Удаление коллоидной кисты

Сначала коагулируется часть сосудистого сплетения, покрывающая коллоидную кисту. После выделения стенки кисты она перфорируется острым крючком или микроножницами. Место перфорации расширяется прямыми микроножницами. Содержимое кисты аспирируется. Если консистенция кисты более плотная, ее содержимое удаляется кольцевым пинцетом. Стенка кисты резецируется микроножницами. Обычно коллоидная киста прикреплена к крыше III желудочка. В этой области обычно располагается одна небольшая артерия и две

ветви, которые следует коагулировать и пересекать. После удаления кисты полость желудочка тщательно промывается физиологическим раствором для проверки адекватности гемостаза. Ярко выраженная гидроцефалия повышает риск коллапса кортикальной поверхности в каудальном направлении и возникновения субдуральной гематомы после оперативного вмешательства. Для предотвращения этого осложнения мы заполняем желудочки физиологическим раствором, а затем на место перфорации желудочка укладываем суржисель, на который наносится фибриновый клей.

6.7. ЗАБОЛЕВАНИЯ ПИНЕАЛЬНОЙ ОБЛАСТИ

Образования пинеальной области представляют собой гистологически гетерогенную группу патологий, характеризующуюся своеобразным комплексом клинических проявлений. Хирургические манипуляции в данной области достаточно сложны, в первую очередь, из-за близости к глубоким венам и мезэнцефало-диэнцефальным участкам ствола мозга. Большинство патологий пинеальной области являются опухолями, как злокачественными (герминомы, пинеобластомы, анапластические астроцитомы, эпендимомы, тератомы и ганглионейробластомы), так и доброкачественными (пинеоцитомы, пинеальные кисты и менингиомы). Около 10% всех патологических образований пинеальной области составляют сосудистые образования, такие как АВМ, каверномы или мальформации вены Галена. Отличие злокачественных опухолей от доброкачественных на основании предоперационных снимков МРТ не всегда возможно. Прежде чем проводить удаление образования пинеальной области, некоторые нейрохирурги проводят стереотаксическую биопсию. В нашей практике в большинстве случаев лечение начинается с резекции опухоли без предварительной биопсии. Среди применяемых доступов чаще всего используются супрацереллярный инфратенториальный подход (см. раздел 5.7.), зарекомендовавший себя как безопасный и эффективный доступ, позволяющий произвести полное удаление патологии и получить гистопатологическое заключение без существенного риска послеоперационных осложнений. Пинеальные кисты удаляются только при наличии у пациентов соответствующей симптоматики, выявления прогрессирования на МРТ или подозрении на неопластический характер патологии.

6.7.1. Основы стратегии в хирургии пинеальной области

Хирургическая стратегия планируется на основании предоперационных МРТ и КТ-снимков.

Крайне важно также провести МРА в венозной фазе для выяснения анатомических условий в данной области и выбора безопасной хирургической траектории. В случаях богато васкуляризованных очагов мы также проводим ДСА для выявления питающих сосудов, которые при проведении операции будут выключены в первую очередь с целью уменьшения кровоточивости. Для патологии в пинеальной области мы предпочитаем парамедианный супрацереллярный инфратенториальный доступ, проводимый в положении сидя. Основные преимущества доступа следующие: 1) не повреждается глубокая венозная система, так как траектория доступа проходит ниже, 2) не повреждаются срединные мозжечковые вены, 3) под влиянием силы тяжести мозжечок отходит от тенториума, что дает достаточное пространство для манипуляций без применения ретракторов. Тактической целью операции, в конечном счете, является получение образца ткани для установки гистологического диагноза, после чего проводится по возможности тотальное микрохирургическое удаление опухоли. Так как в некоторых случаях опухоли представляют собой смешанные формы, мы стараемся взять кусочки ткани с различных областей очага. Если опухоль доброкачественная, как правило, ее тотальное удаление вполне осуществимо; если речь идет о злокачественной опухоли, следует пытаться удалить как можно больше патологической ткани без нанесения вреда окружающим структурам. В первую очередь это касается вен, так как их повреждение может привести к серьезным нарушениям венозного кровообращения. До 10% пациентов в послеоперационном периоде страдают от транзиторного синдрома Парино или диплопии. Причиной этого нарушения являются манипуляции в области четверохолмия.

Инфратенториальный супрацереллярный доступ может быть проведен в ситуациях, когда у пациента до операции развилась обструктивная гидроцефалия. Релаксация мозга в таких

случаях осуществляется аспирацией ликвора через заднюю стенку III желудочка, из большой затылочной цистерны или путем наложения вентрикулостомии в задний рог латерального желудочка. Достойной альтернативой этой методике является эндоскопическая перфорация дна III желудочка. Как следует из нашего опыта, успешно справиться с обструктивной гидроцефалией можно во время удаления опухоли, получив доступ к заднему отделу III желудочка.

6.7.2. Доступ и краниотомия

См. подраздел 5.7.

6.7.3. Интрадуральный этап

После того, как все арахноидальные тяжи и загораживающие переходные вены между поверхностью мозжечка и намета коагулированы и пересечены, мозжечок опускается книзу, создавая достаточно широкий коридор без дополнительной ретракции. При необходимости можно также аспирировать ликвор из большой затылочной цистерны. Вдоль хирургического коридора встречаются дорсальные мезэнцефалические цистерны, их вскрытие также способствует увеличению рабочего пространства. На этом этапе крайне важно отличить темно-голубые стенки цистерн от глубоких вен, чтобы не повредить эти важные сосуды. Значительно улучшает обзор выделение, коагуляция и пересечение прецентральной мозжечковой вены, после чего хорошо видно вену Галена и прилежащие структуры. Этот этап резекции крайне важен, однако вследствие хронического раздражения возникают уплотнения арахноидальной оболочки, затрудняющие диссекцию. Обычно мы начинаем диссекцию латеральнее средней линии. Прецентральная мозжечковая вена является надежным анатомическим ориентиром, после обнаружения которого проблем с ориентацией обычно не возникает. При диссекции необходимо соблюдать особую осторожность в отношении задних ворсинчатых артерий.

6.7.4. Удаление патологического очага

Обычно опухоль покрыта толстой арахноидальной оболочкой. После ее вскрытия микрожницами и биполярным пинцетом обнаруживается сама опухоль, из которой сразу берутся образцы для анализа. Внутренняя декомпрессия проводится трубкой отсоса и биполярным пинцетом; постоянно коагулируются кровотокающие сосуды внутри опухоли. Затем опухоль отслаивается от окружающих вен, часто с использованием гидропрепаровки. Диссекция очага проводится от латерального края по направлению к средней линии. Питающие сосуды коагулируются и перерезаются. Обнажается задняя часть III желудочка и аспирируется ликвор, что дает дополнительное пространство для диссекции оставшихся частей опухоли.

Угол под задней комиссурой требует тщательнейшего гемостаза, так как кровотечение в этой области может быть фатальным. Все мельчайшие сосуды должны быть заблаговременно коагулированы и пересечены, что предотвращает их повреждение во время удаления опухоли. Некоторые сосуды скрыты за опухолью, что обуславливает использование эндоскопа или зеркала. Гемостаз должен проводиться как можно аккуратнее и тщательнее, так как сгусток гематомы в заднем отделе III желудочка или водопроводе мозга приводит к острой гидроцефалии.

При злокачественных и инфильтративных опухолях мы проводим субтотальную резекцию. Внутренняя декомпрессия проводится трубкой отсоса и биполярным пинцетом до этапа входа в задний отдел III желудочка. Ультразвуковой аспиратор используется при патологии пинеальной области крайне редко из-за небольшого рабочего пространства, а также по причине недостаточно длинной «ножки», необходимой для манипуляций в данной области. Однако последние модели с длинными рабочими «ножками» позволяют безопасно проводить декомпрессию и в пинеальной области. Независимо от того, какие инструменты применяются, мы стараемся достичь полного удаления опухоли.

6.8. ОПУХОЛИ IV ЖЕЛУДОЧКА

В спектр опухолей IV желудочка входят как злокачественные, так и доброкачественные образования. Чаще всего встречаются пилоцитарные астроцитомы, медуллобластомы, эпендимомы, гемангиобластомы и эпидермоидные опухоли. Несмотря на их различный гистологический профиль и клиническое течение, стратегия их микрохирургического удаления довольно схожа. Практически все опухоли в IV желудочке вызывают масс-эффект в ЗЧЯ, проявляющийся гидроцефалией. Для них типично частичное или полное заполнение IV желудочка с прижатием ствола мозга к блюменбахову скату. На основании предоперационной МРТ практически невозможно определить степень злокачественности опухоли. Целью хирургии таким образом является: а) получение образца ткани для определения гистологического диагноза, б) разрешение гидроцефалии и купирование компрессии ствола мозга. Как правило, эти цели достигаются вне зависимости от гистологического типа опухоли.

6.8.1. Основы стратегии при опухолях IV желудочка

Гидроцефалия является патогномичным симптомом опухолей IV желудочка. Если при поступлении у пациента снижен уровень сознания, мы немедленно накладываем вентрикулоостомию для снижения ВЧД. Непосредственное удаление опухоли проводится или в тот же день, или в течение нескольких последующих дней. В ситуациях, когда удаление опухоли может быть проведено только спустя несколько дней, мы вместо вентрикулоостомии можем установить вентрикулоперитонеальный или вентрикулоатриальный шунт. С шунтом пациент может дожидаться операции в условиях обычного отделения. Эндоскопическая перфорация дна III желудочка также может быть вариантом лечения, однако из-за масс-эффекта в ЗЧЯ пространство между основной артерией и блюменбахо-

вым скатом может быть недостаточным для выполнения данной процедуры. Если уровень сознания пациента нормальный, желудочки не дренируются и лечение начинается непосредственно с удаления опухоли. После адекватной декомпрессии циркуляция ликвора нормализуется. При планировании шунта необходимо помнить, что данному контингенту больных лучше установить вентрикулоперитонеальный шунт, так как вентрикулоатриостомия является относительным противопоказанием к хирургии в положении сидя. Именно в этом положении мы предпочитаем проводить операции при патологии IV желудочка.

В нашей практике опухоли IV желудочка обычно удаляются через нижний срединный доступ ЗЧЯ в положении сидя (см. раздел 5.8). Преимущества данного доступа следующие: 1) простота ориентации вдоль средней линии, 2) червь мозжечка остается неповрежденным, так как вход в IV желудочек проводится между миндаликами мозжечка через отверстие Мажанди, 3) за счет наклона головы вперед визуализируется вся полость желудочка вплоть до отверстия водопровода мозга, 4) риск манипуляций или повреждения передней стенки IV желудочка (т.е. ствола мозга) снижается, так как угол атаки меньше 90 градусов. Естественно, что все эти преимущества должны быть оценены сквозь призму возможных рисков, сопутствующих операции в положении сидя (см. раздел 5.8).

МРТ-снимки дают крайне важную информацию для планирования резекции опухоли IV желудочка. Сагиттальная проекция позволяет определить высоту распространения опухоли и необходимую крутизну наклона головы вперед для обеспечения доступа к наиболее краниальным отделам патологии. Чем ближе опухоль к водопроводу мозга, тем круче следует нагибать голову вперед. На снимках МРТ в аксиальной проекции оценивается, на-

сколько широко опухоль заполняет полость желудочка, есть ли вокруг опухоли прослойка ликвора и в каком направлении она наиболее выражена. Важным аспектом является источник роста опухоли и ее возможные сращения с окружающей тканью. Иногда возможно определить истинное расположение зоны роста, однако в большей части случаев удается выявить лишь места инфильтрации мозжечка или ствола мозга. При инфильтрации ствола мозга тотальное удаление опухоли нереально из-за крайне высокого риска тяжелых неврологических дефицитов после операции. В таких случаях мы ставим целью получить репрезентативные образцы ткани для гистологического анализа и провести декомпрессию опухоли. При высокоvascularизованных патологических образованиях, таких как гемангиобластомы, мы проводим предоперационную КТ-ангиографию или ДСА с целью определения главных питающих артерий.

При доступе к опухолям IV желудочка анатомическими структурами, наиболее подверженными риску повреждения, являются обе задние нижние мозжечковые артерии и задний отдел ствола мозга. Если доступ, как и запланировано, проходит прямо по средней линии, черепные нервы не затрагиваются. Однако неаккуратная диссекция опухоли от ствола мозга может приводить к повреждению трактов или ядер ствола мозга. ЗНМА окружают ствол мозга и продолговатый мозг, после чего доходят до своих дистальных отделов, прикрытых миндалями мозжечка. ЗНМА делают краниальную петлю, проходят рядом друг с другом по средней линии, после чего отклоняются кзади и латерально. Ход ЗНМА должен быть прослежен до резекции латеральных отделов опухоли с обеих сторон. ЗНМА часто вовлечены в артериальную систему самой опухоли. При проведении гемостаза крайне важно предотвратить повреждение самой ЗНМА, ограничившись коагуляцией и пересечением только питающих ветвей.

Общая стратегия в отношении удаления опухоли видится нам следующим образом. После вскрытия ТМО по средней линии поблизости от БЗО миндалины мозжечка разводятся в стороны и обнажается вход в IV желудочек. Опухоль частично удаляется изнутри для увеличения рабочего пространства; далее продолжают резекцию вдоль задней стенки в краниальном направлении. Продвигаясь таким образом, достигают краниальной порции IV желудочка, что, как правило, сопровождается высвобождением ликвора. Далее проводят тщательную диссекцию опухоли от окружающих структур, соблюдая крайнюю осторожность в области передней стенки IV желудочка. По возможности проводится тотальное удаление опухоли. После этого ликвородинамика восстанавливается у большинства пациентов, однако при признаках гидроцефалии в ближайшем послеоперационном периоде устанавливается шунт.

6.8.2. Положение пациента и краниотомия

Положение пациента и техника выполнения краниотомии при доступе к IV желудочку описывается в разделе 5.8.

6.8.3. Интрадуральная диссекция по направлению к IV желудочку

ТМО вскрывается под микроскопом. Проводится разрез в виде перевернутой латинской буквы V с основанием, обращенным к БЗО. Два дополнительных разреза могут быть добавлены в верхне-латеральном направлении для увеличения рабочего пространства. Края ТМО подшиваются на туго натянутые держалки, что препятствует венозному кровотечению из эпидурального пространства. Арахноидальная оболочка вскрывается отдельно и крепится к краю ТМО гемоклипсами. Вскрытие арахноидальной оболочки сопровождается истечением

ликвора из большой затылочной цистерны. С этого этапа все дальнейшие манипуляции проводятся под максимальным увеличением микроскопа.

Миндалики мозжечка аккуратно разводят в стороны, используя методику гидропрепаровки и вкладывая небольшие ватники. Все арахноидальные перетяжки между миндаликами рассекаются микроножницами. Целью данного доступа является вход в IV желудочек через отверстие Мажанди, которое в большинстве случаев уже увеличено и заполнено тканью опухоли. Опухоль часто может быть обнаружена еще до разведения миндаликов мозжечка. При данном доступе нами практически не используются ретракторы. Для получения лучшего обзора полости IV желудочка мы наклоняем операционный стол кпереди. После мобилизации миндаликов мозжечка для их удержания мы накрываем их ватниками. Ветви ЗНМА идентифицируются как можно раньше, что позволяет избежать их повреждения в ходе резекции опухоли. Все питающие опухоль сосуды коагулируются и пересекаются под большим увеличением.

6.8.4. Резекция опухоли

До того, как начать непосредственное удаление опухоли, мы берем кусочки ткани для срочного гистологического анализа. Для этого мы применяем кольцевые пинцеты. Как и при остальных интрапаренхиматозных опухолях мозга, мы стараемся получить несколько образцов ткани из различных отделов опухоли, так как в некоторых случаях гистологическая картина может изменяться в зависимости от расположения внутри самого очага. После взятия биоптата проводится резекция опухоли и ее внутренняя декомпрессия тупоконечным биполярным пинцетом и трубкой отсоса. За счет практически постоянной коагуляции объем опухоли постепенно редуцируется. Без этого маневра диссекция опухоли вдоль ее поверхности обычно крайне затруднительна. Во вре-

мя манипуляций важно помнить, что давление на опухоль в переднем направлении вызывает ту или иную степень компрессии ствола мозга, чего, естественно, следует избегать. В случае кистозных опухолей для получения дополнительного пространства содержимое кист следует аспирировать на ранних этапах резекции.

После частичной внутренней декомпрессии проводят краевую диссекцию опухоли. После обнаружения плоскости диссекции применяют методику гидропрепаровки с дальнейшим расширением рабочей плоскости биполярным пинцетом и острой диссекцией арахноидальных и сосудистых спаек. Легче всего начинать диссекцию вдоль задней поверхности опухоли, которая обнаруживается в первую очередь. Ее проводят в верхне-латеральном направлении с целью визуализации верхнего края опухоли, верхнего отдела IV желудочка и отверстия водопровода мозга, что обеспечивает высвобождение ликвора. После достижения краниального отдела IV желудочка диссекция проводится в латеральном направлении. При опухолях, растущих из паренхимы мозжечка, источник роста часто находится вдоль латерального края образования. Идентификация пограничной зоны между патологической и здоровой тканью может быть затруднена, поэтому при диссекции следует соблюдать особую осторожность, чтобы не повредить структуры ствола мозга. Мы предпочитаем проводить резекцию опухоли, оттягивая ее в сторону от нормальной ткани, что создает некую диссекционную плоскость. При этом для удержания опухоли лучше использовать кольцевой пинцет, который в отличие от биполярного дает более крепкий хват.

Иная тактика применяется при высокоvascularизированных опухолях, например, гемангиобластомах. Декомпрессия такой опухоли затруднительна из-за интенсивного кровотока. Подобные опухоли должны удаляться единым блоком. Основная цель при этом — выявление крупных питающих сосудов и деваскуляризация. Поэтому в предоперационном

периоде важно сделать КТ-ангиографию или ДСА. После полной деваскуляризации опухоль может удаляться по частям.

После удаления большей части патологического очага IV желудочек должен быть тщательно осмотрен на предмет остаточной опухоли. Обзор водопровода мозга требует соответствующего изменения положения мобильного операционного стола. При эпендимоммах важно получить обзор отверстий Люшка, куда эти опухоли могут прорасти. Со средней линии довольно сложно получить доступ к самым латеральным отделам IV желудочка. Для этого следует максимально развести миндалики мозжечка и изменить оптическую ось микроскопа в латеральном направлении. Осторожно сместив опухоль, можно получить обзор самых латеральных ее отростков, располагающихся внутри или снаружи от отверстия Люшка. Этот маневр оправдан, так как при эпендимоммах крайне важно стремиться к тотальному удалению опухоли.

Тщательный гемостаз проводится по всем направлениям резекционной полости, особенно в местах прикрепления опухоли. В условиях, когда практически нет никакого противодействия, высок риск послеоперационного кровоизлияния в желудочки мозга. Если источник кровотечения находится на передней поверхности IV желудочка, чтобы не вызвать дополнительных повреждений ствола мозга, мы применяем не биполярную коагуляцию, а гемостатические агенты, такие как Тахосил. Небольшой кусочек Тахосила укладывают в область кровотечения и тампонируют ватником. В нашей практике такая методика доказала свою эффективность в отношении небольших кровотечений. Кроме того, происходит некоторое укрепление стенок резекционной полости, что предотвращает спадение стенок желудочка и возможную обструкцию оттока ликвора.

ТМО и остальные слои раны ушиваются в стандартной манере. Пациент переводится в палату ИТАР. Контрольный снимок КТ прово-

дится через 2–4 часа после операции, если на снимке не выявляется никаких патологических изменений, пациент пробуждается. В целом после срединного нижнего заднего доступа к IV желудочку пареза нижних черепных нервов быть не должно, однако, как до экстубации, так и после нее мы тщательно проверяем глоточные рефлексы пациентов.

6.9. СПИНАЛЬНЫЕ ИНТРАДУРАЛЬНЫЕ ОПУХОЛИ

Наиболее часто среди спинальных интрадуральных опухолей встречаются шванномы, менингиомы, нейрофибромы, эпендимомы и астроцитомы. Реже — сосудистые мальформации, такие как спинальные каверномы, АВМ и дуральные артериовенозные фистулы, которые требуют относительно стандартного микрохирургического подхода. Сам доступ, вплоть до вскрытия ТМО, при всех вышеуказанных заболеваниях одинаков, однако интрадуральный этап хирургии проводится по-разному, в зависимости от вида патологии. Основная проблема при интрадуральном спинальном патологическом образовании — это небольшой размер позвоночного канала и всех его структур. В нем мало места для манипуляций, что требует большого увеличения микроскопа и хорошего владения микрохирургической техникой.

6.9.1. Основы стратегии при интрадуральной спинальной патологии

Практически любая интрадуральная спинальная патология оперируется через гемиламинэктомию на соответствующем уровне. Ламинэктомия проводится только в тех случаях, когда есть необходимость декомпрессии спинального канала или патологический очаг не может быть адекватно удален, например, при липомах или глиомах. Недостатком гемиламинэктомии является относительно небольшая площадь обзора контралатеральной стороны, однако частичная резекция основания остистого отростка позвонка и адекватный наклон микроскопа и операционного стола обычно решают эту проблему.

При выполнении доступа к интрадуральной спинальной патологии крайне важно определить четкое расположение очага в кранио-каудальном направлении. Ориентация, основанная на пальпации остистых отростков, как правило, неточна и чаще всего приводит к выбору

неправильного уровня. В шейном и спинальном отделах позвоночника выбор правильного уровня проводится с использованием интраоперационной флуороскопии (электронно-оптический преобразователь). Для определения уровня в грудном отделе позвоночника данный метод ненадежен. Здесь локализация патологии обозначается рентгенологом введением метиленового синего под контролем КТ. После идентификации нужного остистого отростка игла устанавливается в его проекции и вводится небольшое количество метиленового синего. Лучше всего проводить инъекцию в день операции, так как со временем контраст начинает распространяться по окружающим тканям. Во время операции окрашенный в голубой цвет остистый отросток служит основным ориентиром. При экстрааксиальных опухолях (менингиомы, шванномы или нейрофибромы) мы стремимся к тотальному удалению очага, сохранению целостности спинного мозга и корешков. Шванномы часто имеют зону роста в области дорсальных (сенсорных) корешков. Сохранить корешок во время операции по удалению шванномы зачастую не представляется возможным, поэтому мы проводим его резекцию вместе с опухолью. К счастью, риск возникновения серьезных неврологических дефицитов при этом минимален. Скорее всего это происходит за счет перекрестной иннервации. При спинальных менингиомах мы также стремимся к тотальному удалению, однако, удаление ТМО в зоне роста не проводится. Дуральный источник роста только коагулируется биполярным пинцетом. В нашей практике подобная стратегия доказала свою состоятельность, так как частота рецидивов при ней не увеличилась.

При интрааксиальных спинальных опухолях наша стратегия определяется гистологическим профилем патологии. При эпендимомах возможно выделение их четкой границы, что дает возможность проводить диссекцию опухоли

от окружающих тканей. При спинальных глиомах инфильтративный характер роста не позволяет четко определить границу, поэтому операция ограничивается внутренней декомпрессией, получением хороших образцов для гистологического анализа и декомпрессией спинального канала. Липомы, несмотря на свою четкую границу, прослеживаемую на МРТ, плотно сращены со всеми окружающими структурами. Некоторые из нервов проходят сквозь липому, что делает невозможным полное удаление данной опухоли. Как при интра-, так и при экстрааксиальных спинальных опухолях полезно использовать нейрофизиологический мониторинг для контроля функциональной сохранности нормальной ткани.

При спинальных АВМ и дуральных артериовенозных фистулах методом выбора является эндоваскулярная окклюзия. Если она не удастся, мы проводим оперативное вмешательство. Целью является облитерация патологических сосудистых структур при сохранении нормальных сосудов. При АВМ и дуральной артериовенозной фистуле требуется обнажение ТМО на большей площади в кранио-каудальном направлении. При идентификации различных сосудов в зоне интереса существенную помощь оказывает ИЦЗ-видеоангиография. Таким образом сохраняются все сосуды, участвующие в нормальном кровотоке, а патологические структуры резецируются.

6.9.2. Положение пациента

Тип укладки пациента зависит от уровня патологии по длиннику позвоночника. При укладке пациента важно учитывать два основных фактора: 1) угол атаки, 2) уровень операционной полости над уровнем сердца, 3) обеспечение минимальной компрессии вен. Последний аспект крайне важен для сведения к минимуму интраоперационного кровотечения.

При патологии шейного уровня пациент укладывается в положение на животе, а голова

жестко фиксируется (рис. 3–7). Шея сгибается немного вперед, а голова приподнимается выше уровня сердца. Операционный стол устанавливается в позицию «анти-Тренделенбурга», ноги сгибаются в коленях, что предотвращает сползание пациента в каудальном направлении. Под грудную клетку в продольном направлении укладываются два гелевых валика на расстоянии 10 см друг от друга. Это позволяет снизить интраабдоминальное давление, облегчает движение диафрагмы, уменьшает давление в дыхательных путях и улучшает венозный отток. Нейрохирург располагается с той же стороны, где локализуется патологический очаг.

При опухолях в грудном или люмбальном отделе мы предпочитаем укладку пациента в коленно-локтевое положение («молящегося на Мекку») (рис. 3–9). Основным преимуществом такой укладки является то, что область операции может быть расположена выше, чем остальная часть тела, что снижает венозное давление и интенсивность интраоперационного кровотечения по сравнению с этими показателями в положении на животе. Пациенты старшего возраста с сопутствующими заболеваниями не всегда способны перенести такое положение, поэтому в этих случаях мы используем положение на животе. Кроме того, при очагах, располагающихся на уровне T1–T2, положение на животе также может быть достаточно комфортным. Укладка пациента в коленно-локтевое положение начинается с переворота пациента на живот после подачи наркоза. При этом ступни должны немного свисать с нижнего торца операционного стола. Затем требуется поднять верхнюю часть туловища вверх и сместить немного кзади, в то время как голеностопные и коленные суставы удерживаются в одном и том же положении. Далее пациент немного смещается в каудальном направлении. Под верхнюю часть туловища и грудину укладывается специально сконструированный высокий и относительно плотный суппорт. Его конструкция должна обеспечивать свободное свисание брюшной

полости, что снижает венозное давление. При окончательной укладке пациента ноги согнуты в коленных и тазобедренных суставах примерно на 70–80 градусов. Под ягодицы устанавливается специальная трапециевидная подпорка. Важно учесть, что пациент не должен полностью опираться на эту подпорку—вес тела должен быть равномерно распределен между грудиной, коленями и ягодицами. Чрезмерное сгибание ног в коленях препятствует венозному оттоку, что существенно повышает риск тромбоза вен нижних конечностей. По бокам колени фиксируются специальными подпорками для предотвращения соскальзывания ног со стола. Под своды ступней можно подложить мягкую подушку для смягчения давления о край стола. Руки отводятся вперед и устанавливаются на специальные подпорки так, чтобы предплечья не приподнимались, но и не провисали. Недопустима компрессия области плечевого сплетения. Голова может располагаться как в нейтральной позиции, так и быть немного наклонена в сторону. Для этого используются специально сконструированные валики, но можно применить любые подручные средства. Важно быть уверенным в том, что голова не провисает и не слишком сильно ротирована. Для этого используется соответствующее число мягких подушечек. Также следует убедиться в том, что веки глаз закрыты и на область лица не оказывается сильного давления. Операционный стол затем смещается таким образом, что позвоночник располагается в горизонтальной плоскости.

При коленно-локтевом положении мы обычно не используем низкомолекулярный гепарин для профилактики венозного тромбоза, так как мы не обнаружили какого-либо повышения риска возникновения этого осложнения.

6.9.3. Доступ

После укладки пациента необходимо провести четкую идентификацию нужного уровня позвоночника. В шейном и поясничном отде-

лах это достигается довольно просто—с помощью электронно-оптического преобразователя. При патологии в грудном отделе мы ориентируемся в первую очередь за счет предварительной маркировки нужного уровня метиленовым синим. Разрез проводят по средней линии. Его длина зависит от характера патологии и степени ее распространенности в кранио-каудальном направлении. При небольших очагах достаточно и 2–3 см, однако в случае очагов больших размеров разрез должен быть существенно длиннее. Кроме того, на длину разреза может оказать влияние выраженность подкожного жира: у пациентов с резко увеличенной массой тела дистанция от кожи до спинального канала увеличена, что требует более экстенсивных манипуляций.

После разреза кожи рассекается подкожный жир, обычно с помощью диатермии. Рана расширяется ретракторами. На всех этапах проводится тщательный гемостаз, что предотвращает подтекание крови на этапе микрохирургических манипуляций и ускоряет зашивание раны. После обнаружения верхушек остистых отростков проводится повторная верификация необходимого уровня с помощью интраоперационной флуороскопии ЭОП. В случае операции на грудном отделе необходимый уровень подтверждается наличием маркировки метиленовым синим.

При гемиламинэктомии мышечную фасцию вскрывают вдоль ипсилатерального края остистого отростка по средней линии. Затем, продвигаясь вдоль латеральной поверхности остистого отростка, отслаивают паравerteбральные мышцы при помощи диатермии, после чего обнажают дужку позвонка вплоть до уровня ножки позвонка. В кранио-каудальном направлении степень выделения дужек зависит от размера патологического очага.

Одним из важных нюансов при гемиламинэктомии на нескольких уровнях является выбор оптимального ретрактора. Если гемиламинэктомия проводится на одном или двух уровнях,

обычно достаточно небольшого ретрактора, который применяется при микродиссектомии. Существует несколько разновидностей ретракторных систем, однако мы предпочитаем систему «Caspar». При проведении гемиламинэктомии на большем количестве уровней ни один из доступных нам ретракторов пока полностью не удовлетворяет необходимым требованиям. Чаще всего мы используем рамочный ретрактор для ламинэктомии, который позволяет проводить мощную ретракцию, однако лопасть, обращенная к средней линии, загораживает операционный вид и является главным недостатком этой системы.

После обнажения дужек проводят гемиламинэктомию. Для этого мы применяем высокоскоростную дрель с лепестковой фрезой. Если толщина дужек небольшая, то есть смысл начать сразу с алмазной фрезы. Чаще всего поверхностный слой дужки снимается лепестковой фрезой, после чего переходят к фрезе с алмазным напылением. После этого с помощью кусачек Керрисона удаляется желтая связка. При проведении костного доступа важно расширить его границу в контралатеральном направлении через среднюю линию путем стачивания медио-базальной части остистого отростка.

После выделения ТМО в некоторых случаях можно обнаружить патологический очаг благодаря прозрачности оболочки. Кроме того, в случае с дуральными артериовенозными фистулами в эпидуральном пространстве обнаруживаются дилатированные вены. Перед тем как вскрыть ТМО, по краям костного окна укладывается суржисель для предотвращения венозного подтекания крови из эпидурального пространства. После этого ТМО вскрывается линейно в продольном направлении. Сначала мы проводим небольшой разрез ТМО микроножницами, после чего через появившееся отверстие вводится тупой микрокрючок, который протягивают в краниальном и каудальном направлениях по ходу продольных волокон ТМО. Арахноидальная оболочка на этом этапе остается неповрежденной. Края ТМО поднимаются

на туго натянутые держалки. После этого вскрывается арахноидальная оболочка в таком же продольном направлении, а ее края фиксируются к краям ТМО гемоклипами.

6.9.4. Интрадуральная диссекция

Интрадуральная диссекция полностью зависит от характера патологии. Общей чертой является то, что при интрадуральной диссекции мы используем максимальное увеличение микроскопа. Выбирается трубка отсоса с меньшим диаметром и используется остроконечный биполярный пинцет. Удаление очага должно планироваться таким образом, чтобы минимизировать манипуляции на окружающей нервной ткани. В случае экстремедуллярных опухолей сначала проводится деваскуляризация опухоли, после чего — диссекция окружающих структур. При интрамедуллярных опухолях сначала выполняется внутренняя декомпрессия, после чего появляется возможность поиска вероятной границы между нормальной и опухолевой тканью, например, как при эпендимоммах. На всех этапах проводится тщательный гемостаз, так как даже минимальное количество крови снижает видимость и затрудняет манипуляции.

6.9.5. Ушивание

После удаления очага ТМО ушивается одним слоем: или с использованием непрерывного шва (например, пролен 6-0 или 7-0), или анастозами, изначально предназначенными для сосудистых анастомозов. Арахноидальная оболочка отдельно не ушивается. На шов ТМО накладывается слой фибринового клея для лучшей герметизации. В мышечном слое проводят тщательный гемостаз, после чего ушивают мышечную фасцию непрерывным швом. Далее отдельно закрывается подкожный слой и кожа. Мы не используем дренажи и в послеоперационном периоде не накладываем никаких ограничений на мобилизацию пациентов.



7. СПЕЦИАЛИЗАЦИЯ ПО НЕЙРОХИРУРГИИ В ХЕЛЬСИНКИ

7.1. НЕЙРОХИРУРГИЧЕСКАЯ РЕЗИДЕНТУРА В ХЕЛЬСИНКИ

7.1.1. Программа специализации

Клиника нейрохирургии в Хельсинки является самым крупным центром по обучению нейрохирургов среди пяти нейрохирургических университетских клиник Финляндии. Программа специализации включает в себя 6 лет обучения, за которую ответственны один профессор и несколько доцентов вместе с остальными нейрохирургами. Рекомендации Европейского Союза относительно необходимого числа проведенных при обучении операций обязательно соблюдаются. Каждые полгода специализирующийся нейрохирург (резидент) получает нового куратора, представляющего ту или иную область нейрохирургии. Кроме 4,5 лет нейрохирургического обучения резиденты также должны пройти трехмесячный цикл неврологии, трехмесячный цикл хирургии, девятимесячный цикл врача общей практики и трехмесячный цикл нейроанестезиологии или исследовательской работы. Для получения сертификата нейрохирурга после прохождения вышеуказанных циклов резидент должен сдать государственный экзамен по нейрохирургии. Сертификат нейрохирурга автоматически действителен на всей территории Евросоюза. Кроме того, рекомендуется пройти курс Европейской ассоциации нейрохирургов (EANS) и после четырехлетнего цикла сдать экзамен.

Список нейрохирургов, прошедших специализацию под руководством проф. Хернесниемеи:

Юсси Антинхеимо, д. м. н.

Яри Сииронен, д. м. н.

Атте Карпинен

Йоона Варис

Нзао Мунъяо

Матти Вяяннен

Кристиан Вяярт

Эса-Пекка Пялвимяки, д. м. н.

Йоханна Кухмонен, д. м. н.

Минна Оинас, д. м. н.

Мартин Лехечка, д. м. н.

Рику Кивисаари, д. м. н.

Аки Лааксо, д. м. н.

Иммануил Хавредакис

Миikka Корья, д. м. н.

Юрий Кивелёв, д. м. н.

Защита диссертации Мартина Лехечки (справа), оппонент проф. Роберт Спецлер (слева), куратор — проф. Юха Хернесниемеи (в центре)

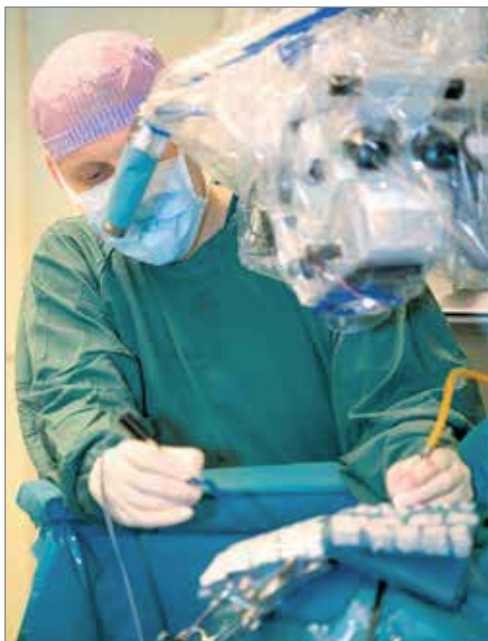7.1.2. Как стать нейрохирургом в Хельсинки — годы специализации

Аки Лааксо

Причину, по которой человек решает стать нейрохирургом, назвать довольно сложно. Практически каждый день нейрохирург ставит себя в ситуацию, когда от него зависит качество жизни другого человека, порой вопрос стоит более остро — будет или не будет жить человек после нейрохирургического лечения. Когда я смотрю на своих коллег в Хельсинки, я вижу, насколько разные люди встречаются в нашей специальности: от очень тихих, философски настроенных, до открытых экстравертов, вспыльчивых поклонников экстремальных видов спорта. Однако всех их объединяет одно — любовь к своему делу.

Мой собственный путь к специализации на нейрохирурга нетипичен. Я начал специализацию довольно поздно, в 32 года, так как до этого занимался научно-исследовательской работой. Объектом моих научных интересов всегда являлись нейронауки, однако дистанция между тем, чем я занимался, и нейрохирургическими операциями была громадная. Я до сих пор с восхищением отношусь к науке и ученым, и если бы не одно-два события в моей жизни, то и сейчас продолжал бы работу в лаборатории, а не в операционной. В 2003 году я все-таки принял решение вернуться к клинической работе.

Итак, почему же нейрохирургия? На этот вопрос я люблю отвечать историей о референдуме, на котором женщины Америки опрашивались на предмет выбора самой сексуальной мужской профессии. Самыми горячими парнями оказались пилоты гоночных машин, зато



Аки Лааксо

второе место заняли нейрохирурги. Так как мой рост слишком высок для болида Формулы 1, альтернативы у меня не было, но... (история скорее всего является легендой, так как в Соединенных Штатах Формула 1 не слишком популярна, и вряд ли многие из американских женщин считали бы водителей болидов NASCAR такими желанными...). Если серьезно, ответ в следующем: мозг и сознание является одной из самых больших загадок современной биологии (надо сказать, что мозг — это единственный орган человека, настолько интересный, что я мог бы посвятить ему свою карьеру). Вряд ли почки или кишечник можно назвать «великой загадкой природы», хотя и они являются небольшими чудесами эволюции; а я хотел обучиться профессии, в которой мог бы достичь чего-то значимого своими собственными руками и знаниями, что дано далеко не каждому.

Когда я начал резидентуру по нейрохирургии, мой предыдущий опыт в клинической медицине не состоял из работы в двух областях: психи-

атрии и неврологии. Таким образом, я оставался в рамках изучения мозга. Для моего поколения шестилетняя программа резидентуры в Финляндии состояла из 4,5 лет цикла нейрохирургии, однолетнего цикла неврологии и нескольких дополнительных хирургических специальностей и шестимесячного цикла работы врачом общей практики (он необходим только по номенклатурным причинам и не имеет ничего общего с истинной специализацией по нейрохирургии). Многие спрашивали меня, как я решился начать нейрохирургическую резидентуру без предыдущего хирургического опыта? Мой ответ заключался в утверждении, что хорошие знания клинической неврологии могут быть более полезны для начинающего нейрохирурга, чем умение удалить аппендикс. И сейчас, после окончания резидентуры, которая включала также 3 месяца пластической хирургии (что, кстати, было довольно полезно), я остаюсь при том же мнении. Нейрохирургические операции, особенно те, которые нейрохирург проводит в начале своей карьеры, заметно отличаются от всего того, чем занимаются другие хирургические специальности, так что я и по сей день не считаю необходимостью попробовать себя и приобрести опыт в какой-либо другой хирургической дисциплине перед поступлением в нейрохирургическую резидентуру. По крайней мере, для меня при специализации именно базисные представления и понимание неврологической симптоматики и болезней явились неоценимой помощью.

Обычный день резидента начинается в 7:45 утра с утреннего обхода палат совместно со старшим нейрохирургом и медсестрами. В настоящее время в каждом отделении находятся несколько старших нейрохирургов и резидентов, поэтому на каждого резидента приходится не более дюжины пациентов. Бумажная работа, конечно же, является неизбежным «оброком» резидента, однако, в конце концов, с ней можно довольно легко справиться (иногда было довольно сложно представить себе, что бесконечные стопки историй болезней пациентов когда-нибудь можно переработать до конца).

Обходы проводятся быстро и эффективно (по сравнению с трех- или четырехчасовыми обходами, которые некоторые из нас имели «счастье» наблюдать в неврологических отделениях), и обычно остается время на первую чашечку кофе, после чего в 8:30 утра начинается рентгеновская пятиминутка. В ходе этого собрания просматриваются снимки всех невровизуализационных исследований, проведенных за предыдущий день. На такой пятиминутке присутствуют как рентгенологи, так и нейрохирурги, что крайне полезно в образовательном плане. Просмотр результатов своих собственных операций в присутствии всех коллег может давать как чувство глубочайшего удовлетворения и одобрения, так и бездонного разочарования и самоуничижения — обе эти крайности способствуют профессиональному росту хирурга. Иногда страсти во время радиологических пятиминуток опасно накаляются, и всем резидентам, особенно молодым, следует соблюдать правило, предложенное доктором Пентти Котилайнен: «Хороший резидент должен очень хорошо слушать, но меньше говорить!»

Около 9 часов утра врачи начинают расходиться по своим делам. Многие идут в операционную, однако около двух раз в месяц бедный резидент должен посещать самое неприятное место: кабинет поликлинического приема. День в поликлинике пройдет приятно и может быть, увлекательно, если на прием приходят пациенты после травм или шунтирования для рутинного послеоперационного контроля, а не пациенты для первичной консультации. Однако, чаще всего несчастный резидент бежит по клинике в поисках первого попавшегося старшего нейрохирурга, чтобы проконсультироваться по поводу орды пациентов, включающей билатеральные акустические шванномы, диффузные глиомы низкой степени, каверномы ствола мозга, плохо функционирующие стимуляторы глубинных структур мозга, неудавшийся люмбальный инструментальный корпородез или спинальные артериовенозные фистулы. Я думаю, что все это

будет проблематичным до тех пор, пока очередь в поликлинику так и останется на уровне 2–3 месяцев, как сейчас, и пока старший нейрохирург, ответственный за узкую область нейрохирургии, в момент приема будет отсутствовать. Разумеется, старшие всегда могут помочь и проконсультировать сложных пациентов, однако в некоторых случаях ситуация совершенно ужасна как для резидента, так и для пациента.

К счастью, после 2–3 дней поликлиники в месяц у резидента остается 20 дней для моментов счастья — операций. Каждый из резидентов, взятый в программу обучения, имеет персонального куратора, который меняется каждые полгода. Резидент может и должен ассистировать куратору на всех операциях, что в большинстве случаев дает возможность наблюдать за всеми этапами процедуры. Это возможно благодаря наличию оптики высокого качества, которая дает как нейрохирургу, так и ассистенту одинаковую по качеству картинку. Конечно, ощущение глубины операционной полости, видимой через боковую оптику, несравнимо с окулярами оператора, однако в целом картинка остается великолепной. Наблюдение за 7–8 различными опытными нейрохирургами в течение резидентуры позволяет из широкого спектра различных приемов выделить те, что подходят именно вам для создания своего собственного хирургического стиля и техники. Куратор также является лицом, у которого следует консультироваться по поводу своих пациентов и которое при необходимости может оказать помощь и поддержку при операции.

Да, я упомянул собственных пациентов и собственные операции. В Финляндии нет закона, запрещающего хирургическим резидентам проводить самостоятельные операции. Когда резидент достаточно хорошо овладел техникой проведения определенной процедуры после обучения опытными коллегами, он может проводить операции самостоятельно, даже во время ночных дежурств, когда других нейро-

хирургов в клинике нет. Лично я, как и многие другие, только одобряю подобную систему. Это учит ответственности, развивает способность принимать независимые решения, помогает выработать стойкость и выдержку, когда нельзя «скинуть» инструменты более опытному коллеге при каждом небольшом препятствии. Это, конечно же, не значит, что пациенты подвергаются ненужному риску и неопытным резидентам позволено делать глупости, которые взбредут им в голову под видом «хорошей идеи». За счет духа коллегиальности каждый может беспрепятственно попросить о помощи как днем, так и ночью, не боясь порицаний. Если без консультации со старшими коллегами все оканчивается необоснованной ошибкой, можно быть уверенным, что на следующий день пройдет жесткий «разбор полетов». Если же ты видишь, что старший коллега не дает тебе прямого ответа или не «моется» для помощи во время операции, скорее всего, он просто знает твои возможности и верит в то, что ты можешь справиться сам (хотя сам ты в это можешь и не верить), хочет подтолкнуть тебя к более самостоятельным действиям. Громадную помощь в непосредственном обучении хирургической технике, особенно на ранних этапах резидентуры, оказывают операционные медсестры. Наши операционные медсестры — профессионалы, работающие только на нейрохирургических операциях; опыт некоторых из них измеряется несколькими десятилетиями и тысячами операций. Сообразительный резидент должен обходиться с ними крайне уважительно и прислушиваться к любому совету, который они дают. То же касается медсестер в палате ИТАР и отделениях. Очень часто их «наметанный глаз клинициста» видит проблему лучше, нежели молодой резидент: пожалуйста, прислушайтесь к тому, что они говорят, и учитесь!

Количество и специфика операций, которые проводит резидент, во многом зависят от его активности, однако чаще всего их число составляет несколько сотен. В течение первой половины резидентуры проходит обучение опе-

рациям шунтирования, операциям при острых травматических оболочечных гематомах и при простых спинальных случаях и опухолях. Во второй половине резидентуры диапазон операций расширяется до более сложных глиом, небольших менигиом, нескольких краниотомий на ЗЧЯ, более сложной спинальной хирургии (без фиксационных систем), возможно, нескольких спинальных опухолей. Конечно, с увеличением опыта начинает вырабатываться собственная хирургическая техника, которая со временем становится более элегантной, сокращающей время операции и дающей большую уверенность в своих силах... Как раз до тех пор, пока не случится серьезное осложнение, которое быстро ставит человека на место и возвращает на начальную точку отсчета. К счастью, если происходит серьезное осложнение, ты всегда можешь рассчитывать на поддержку своих коллег, которые по своему собственному опыту знают, что в таких случаях нет места циничным обвинениям, а во избежание возникновения ошибки в последующем необходимо провести тщательную и конструктивную оценку ситуации. Большая доля операционной практики нарабатывается во время ночных дежурств, которых обычно бывает 2 или 3 в течение месяца (дежурства делятся между 8 резидентами и 3–4 только что подготовленными нейрохирургами-специалистами). Дежурства могут быть очень спокойными, однако могут быть и такими, когда ты должен отвечать на несметное число звонков, провести 7 операций и с трудом отвоевать 2–3 минуты для отдыха. Тем не менее дежурства, как правило, не так страшны даже для неопытных резидентов. За твоей спиной всегда стоит старший хирург, которому при необходимости можно позвонить, анестезиолог и средний медперсонал. Перед тем, как начать ночные дежурства, молодой резидент обычно 2 или 3 раза проходит недельный цикл «дневального дежуранта», будучи ответственным за все консультации в течение рабочего дня, когда есть возможность проконсультироваться с более опытными коллегами.

Невозможно стать хорошим нейрохирургом, только оперируя и не имея хорошей теоретической базы. Все резиденты, обучаемые в Хельсинки, принимают участие в четырехгодичном курсе EANS, а те, кто еще не готов для обучения на этих курсах, посещают курсы Скандинавского нейрохирургического общества, проходящие в Норвегии в г. Бейтостолен. Финская нейрохирургическая ассоциация также организует ежегодные одно- и двухдневные курсы для всех резидентов Финляндии. В клинике еженедельно проводятся конференции, на которых резидент делает доклад. Ну и, конечно же, ты должен читать. В конце концов, после сдачи финального экзамена и получения сертификата, читать ты будешь еще больше.

Подводя итог, могу честно сказать, что Хельсинки был великолепным местом для того, чтобы пройти долгие годы специализации. Атмосфера в клинике действительно дружелюбная и оказывающая поддержку. Клиника обслуживает довольно большое число пациентов, что обеспечивает стабильный поток как редких, так и распространенных патологий. Постоянный приток стажеров из-за рубежа или из других университетов Финляндии приводит к тому, что врачи, использующие привычные «доморощенные» методы лечения, становятся восприимчивы ко всем свежим веяниям, критическому переосмыслению сделанного под разными углами зрения. Если ты заинтересован в научной деятельности, максимум поддержки в этом направлении тебе обеспечен.

7.2. НАУЧНАЯ ПОДГОТОВКА

7.2.1. Диссертационная программа

В Хельсинки, как и в Финляндии в целом, уже давно сложилась традиция написания диссертации в период резидентуры. В современном виде она включает в себя 3 или 4 статьи, опубликованные в международных журналах. Обязательно наличие 200 часов теоретической подготовки. Защита диссертации происходит публично. Тема диссертации может быть основана как на лабораторной, так и на клинической работе. Из 18 нейрохирургов в Хельсинки 15 защитили диссертацию. Четверть врачей Финляндии имеют научную степень. Обычно после защиты диссертации нейрохирург выезжает для повышения квалификации в лучшие центры за пределами Финляндии, после чего возвращается с приобретенными знаниями и умениями на свое рабочее место.

7.2.2. Опыт написания диссертации в Хельсинки

Юхан Марьямаа

После окончания медицинского факультета значительная часть врачей проводит научную работу. Так, в университете Хельсинки 65% выпускников защищают диссертацию после окончания учебы. К их числу отношусь и я. На четвертом курсе обучения на медицинском факультете я еще недостаточно определился со специализацией, однако с интересом отнесся к предложению нейрохирургической исследовательской группы, приглашающей молодых людей для научной работы. Я заполнил все необходимые бумаги и послал их профессору Юхе Яаскелайнену, который на тот



Юхан Марьямаа

момент был лидером исследовательской группы, а позже переехал в Куопио на место заведующего нейрохирургическим отделением. Не могу точно сказать, на основании каких критериев я был включен в эту группу. Кроме меня, туда попала студентка медицинского факультета Риика Туламо. Группа включала профессоров Юху Яаскелайнена, Юху Хернесниemi, доцента Мику Ниемеля, Марко Кангасниemi и студентов Юханну Фрозен и Анну Пииппо.

По прошествии полугода мы получили собственные проекты. Риика помогала Юханне в изучении механизмов воспаления стенки аневризм и проводила исследование по изучению механизмов активации комплимента в стенке аневризм. Мой собственный проект включал развитие эндovasкулярных методик на основании опытов, поставленных на лабораторных крысах, а также исследования по экспериментальным аневризмам и их обнаружению на МРТ. Таким образом, с самого начала моей научной деятельности я получил возможность

обучиться микрохирургическим манипуляциям, владению научной методикой, медицинской статистике и написанию статей.

Моя диссертация получила название «Микрохирургическая модель аневризм у крыс и мышей: развитие эндоваскулярного лечения и его оценка с помощью МРТ». В течение нескольких лет в лаборатории я сделал более сотни микроанастомозов и эболизаций койлами экспериментальных аневризм, которые оценивались с помощью МРТ (4.7 Тесла).

Диссертация, наряду с 3–4 статьями, содержит обзор литературы, описание и обсуждение полученных результатов. Кроме того, для получения степени необходимо принять участие в специальных курсах, посвященных научной методологии, и иметь презентации по диссертационной теме на научных конгрессах. В среднем, процесс занимает около 5 лет. Перед выходом на публичную защиту текст должен быть оценен одним или двумя рецензентами — профессорами, специализирующимися по теме диссертации. После этого докторант имеет право на публичную защиту перед оппонентом, который, как правило, приглашается из-за рубежа. После защиты диссертации в честь оппонента устраивается банкет, называемый «karonka». Эта важная часть всего проекта отменяется крайне редко, так как на этапе выхода на публичную защиту работа не принимается лишь в исключительных случаях.

Вследствие того, что во время написания диссертации я был задействован в клинической работе, в моем случае весь процесс затянулся на 6 лет. В течение первых 2 лет я обучался в университете и мог заниматься научной деятельностью только по вечерам или по выходным. Кроме того, факультет предоставил возможность проводить научные занятия по средам. Моя исследовательская работа не мешала процессу обучения, однако довольно часто студенты берут академический отпуск для того, чтобы заниматься своими проектами.

Материальная база лаборатории биомедицинского центра Биомедикум в Хельсинки дает большие возможности для проведения научной работы. Благодаря близости и доступности лабораторий в здании, а также дружеской атмосфере среди исследователей, взаимодействие между группами ничем не ограничено. Кроме того, докторантам предоставляется достойное жилье в нескольких минутах ходьбы от Биомедикума.

После окончания университета я в течение года работал в лаборатории. Финансовая поддержка была полностью обеспечена нейрохирургической исследовательской группой. В других группах докторанты должны были полностью обеспечивать себя сами и подавать заявления на персональные гранты. В январе 2006 года я начал резидентуру в нейрохирургической клинике Хельсинки, однако, будучи членом нейрохирургической исследовательской группы, я уже был знаком практически со всем персоналом клиники. В течение последующих 3 лет я совмещал клиническую работу с лабораторными исследованиями. За счет поддержки клиники у меня была возможность брать 1–2 месяца исследовательского отпуска для продолжения научной деятельности.

Наконец, в мае 2009 года я вышел на защиту диссертации. После окончания научной части работы я с удивлением обнаружил, сколько всего нужно предпринять в последние месяцы перед публичным выступлением. Все административные и редакционные вопросы, организация банкета, составление приветственных речей и текста для защиты требовали больших усилий. В последний вечер перед защитой я до полуночи занимался банкетным залом. Сам момент защиты диссертации остался в моей памяти самые положительные впечатления. Мой оппонент, профессор Фади Шарбелл, сделал все, чтобы я смог наиболее полно высказаться по своей теме. По традиции на защите присутствовали мои родственники, друзья и сотрудники из клиники и лаборатории.

Диссертационный банкет также прошел отлично: только одного гостя увезли на скорой, да и то он отделался лишь легким испугом.

Я горжусь годами, проведенными в клинике нейрохирургии и нейрохирургической исследовательской группе. Атмосфера, в которой сотня стажеров ежегодно посещает клинику, воодушевляет и способствует развитию. С самого начала я получил возможность выезжать на международные конференции и представлять свои результаты. На этих конгрессах я не особо нервничал, так как дома в Хельсинки имел возможность обсудить все материалы с известными профессорами, посещающими клинику. Кроме того, важно налаживать контакты с более молодыми коллегами, которые приезжают в клинику для ознакомления и делятся своим опытом.

Fellows and visitors 2010				
Rossana Romani Italy Ahmed Elsharkawy (July 26 2010- July 22 2011) Egypt		Jouke S. van Popta Spain Romain Billon-Grand (November 2010-May 2011) France		
30.7 – 31.10.2010 Francisco Vardu Spain	9.8. – 31.10.2010 Nabeel Abihafal Canada	2.8. – October 2010 Hugo Andrade Venezuela	6.8. – November 2010 Ying Huang China	
11.8.-5.9.2010 Wang Zhong China	18.8. – 30.9.2010 Shahrokh Yousefzadeh Iran	23.8. – 10.9.2010 Ivan Radovanovic Switzerland	7.-30.9.10 Abdul Basir Mangal Ukraine	
1.8. - 30.11.2010 Andrey Tshirnov Russia	2.9. – 12.5.2010 Roberto Crova Uruguay	2. – 12.9.2010 Daniel Wilson Uruguay	6.9. – 1.10.2010 Pedro Castanho Portugal	
13.9. – 31.10. 2010 Felix Schottes Belgium	September 2010 Karla Pedrozi Mexico	September-November 2010 Hajj Abbasi	27.9.- 3.10.2010 Ravi Kumar Menon India	
29.9. – 7.10.2010 Pablo Gonzales Lopez Spain	1.10. – 31.10.2010 Lionor Meana Spain	1.10 – 31.10.2010 Shahab Astarkia Iran	Oct. or Nov. 2010 Dr. Silvegino Canada	
6.12.-10.12.2010 ? Paulo Henrique Brazil			Oct.-Dec. 2010 Alexander Drofa Canada	

Рис. 7-3. Список стажеров и посетителей клиники на август 2010 года

7.3. МИКРОНЕЙРОХИРУРГИЧЕСКАЯ СТАЖИРОВКА С ПРОФЕССОРОМ ХЕРНЕСНИЕМИ

Стажировка с профессором Юхой Хернесниemi предназначена для обучения микронеЙрохирургической технике и/или проведению исследовательской работы. Перед тем, как получить возможность стажироваться, следует заранее приехать в клинику на 1–2 недели для ознакомления. С 2010 года компания Aescular организует шестимесячную стажировку у Хернесниemi 2 раза в год, о чем сообщается в журнале *Acta Neurochirurgica* и *Neurosurgery*. Более частыми являются кратковременные визиты от 1 недели до 3 месяцев. Такие визиты должны быть финансово обеспечены посещающей стороной. Ежегодно в клинику приезжают около 150 нейрохирургов. Большинство нейрохирургов, прошедших специализацию в Хельсинки под руководством профессора Хернесниemi, проводят год микронеЙрохирургической стажировки сразу после окончания резидентуры.

Список стажеров профессора Хернесниemi:

Juri Kivelev 2011–2012
 Romain Billon-Grand 2010
 Ahmed Elsharkawy 2010
 Miikka Korja 2010–2011
 Bernhard Thome Sabbak 2010
 Hideki Oka 2010
 Aki Laakso 2009–2010
 Jouke van Popta 2009–2011
 Mansoor Foroughi 2009
 Martin Lehecka 2008–2009
 Puchong Isarakul 2008
 Riku Kivisaari 2007–2008
 Stefano Toninelli 2007–2008
 Özgür Celik 2007–2008
 Ondrej Navratil 2007–2008
 Rossana Romani 2007–2011
 Christian N. Ramsey III 2007
 Esa-Pekka Pälvimäki 2006–2007
 Anna Maria Millan Corada 2007
 Baki Albayrak 2006–2007
 Kraisri Chantra 2005 и 2006
 Rafael Sillero 2006
 Reza Dashti 2005–2007
 Jose Pelaez 2005–2006
 Ayse Karatas 2004–2005
 Keisuke Ishii 2003–2004
 Minoru Fujiki 2002–2003
 Joonas Varis 2002
 Jari Siironen 2001
 Mika Niemelä 2000 и 2003
 Hu Shen 1998–2000
 Avula Chakrawarthy 1999
 Munyao Nzau 1999
 Leena Kivipelto 1998

7.4. СТУДЕНТЫ МЕДИЦИНСКОГО ФАКУЛЬТЕТА

Ежегодно осенью на медицинский факультет университета Хельсинки поступает 120 человек. Университет основан в 1640 году в г. Турку как королевская академия и был перенесен в Хельсинки в 1828 году после крупного пожара. После IV курса обучения студенты проходят недельный цикл нейрохирургии в нашей клинике. Каждый студент обучается в течение 20 часов старшим нейрохирургом в условиях работы отделения, нейрореанимации и операционной. Кроме того, несколько студентов пишут курсовую работу по нейрохирургической теме.

7.5. МЕЖДУНАРОДНЫЕ КОНТАКТЫ

Клиника нейрохирургии Хельсинки имеет весьма обширные международные контакты, и с 1997 года ее посетили более 1500 врачей со всего мира. В то же время, большинство нейрохирургов Хельсинки посещали самые лучшие нейрохирургические клиники за границей или работали там.

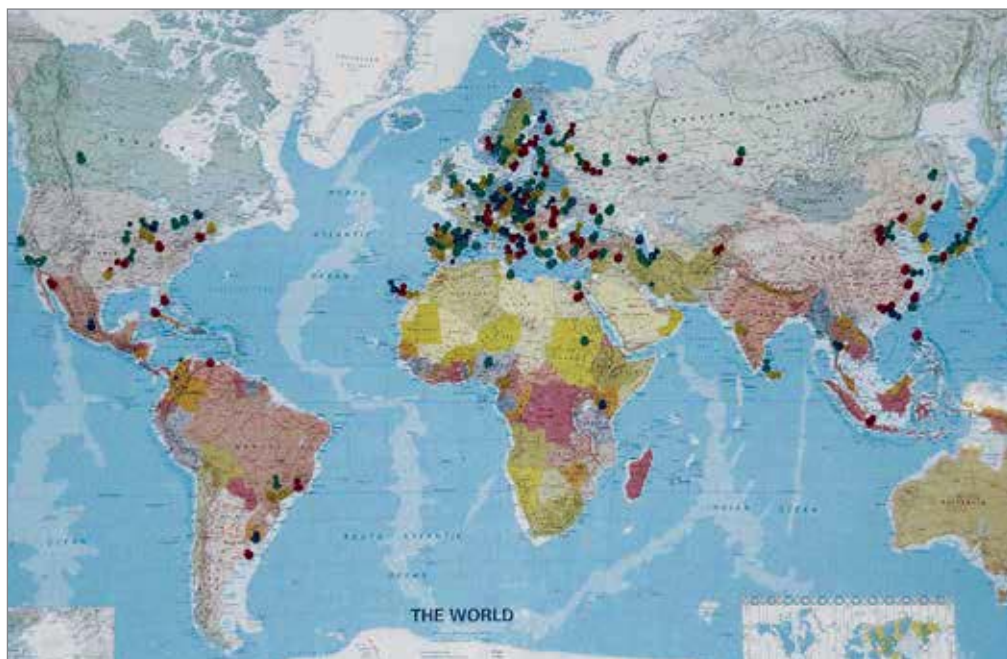

Рис. 7-4. Карта мира в фойе операционной, на которой отмечены родные города докторов, посетивших клинику

Некоторые знаменитые гости клиники:

M. Gazi Yaşargil, Zürich, Switzerland, and Little Rock, AR, USA
 Dianne Yaşargil, Zürich, Switzerland, and Little Rock, AR, USA
 Ossama Al-Mefty, Little Rock, AR, USA
 Toomas Assar, Tartu, Estonia
 James I. Ausman, Los Angeles, CA, USA
 Peter M. Black, Boston, MA, USA
 Fady Charbel, Chicago, IL, USA
 Vinko Dolenc, Ljubljana, Slovenia
 Shalva S. Eliava, Moscow, Russia
 Ling Feng, Beijing, China
 Robert Friedlander, Boston, MA, USA
 Askin Gorgulu, Isparta, Turkey
 Guido Guglielmi, Rome, Italy
 Murat Gunel, New Haven, CT, USA
 Jan Hillmann, Linköping, Sweden
 Akihiko Hino, Shiga, Japan
 Egidijus Jarzemska, Vilnius, Lithuania
 Yasuhiko Kaku, Gifu, Japan
 Mehmet Y. Kaynar, Istanbul, Turkey
 Farid Kazemi, Teheran, Iran
 Günther Kleinpeter, Vienna, Austria
 Hidenori Kobayashi, Oita, Japan
 Thomas Kretschmer, Oldenburg, Germany
 Alexander N. Konovalov, Moscow, Russia
 Ali F. Krisht, Little Rock, AR, USA
 David J. Langer, New York, NY, USA
 Jacques Morcos, Miami, FL, USA
 Jacques Moret, Paris, France
 Michael K. Morgan, Sydney, Australia
 Evandro de Oliveira, São Paulo, Brazil
 David Pitskhelauri, Moscow, Russia
 Ion A. Poeta, Iasi, Romania
 Luca Regli, Utrecht, The Netherlands
 Duke S. Samson, Dallas, TX, USA
 Hirotohi Sano, Toyooka, Japan
 Peter Schmiedek, Mannheim, Germany
 Renato Scienza, Padova, Italy
 R.P. Sengupta, Newcastle, UK, and Kolkata, India
 Robert F. Spetzler, Phoenix, AZ, USA
 Juraj Steno, Bratislava, Slovakia
 Mikael Svensson, Stockholm, Sweden
 Rokuya Tanikawa, Abashiri, Japan
 Claudius Thomé, Mannheim, Germany
 Nicolas de Tribolet, Geneva, Switzerland
 Cornelius A.F. Tulleken, Utrecht, The Netherlands
 Uğur Türe, Istanbul, Turkey
 Dmitry Usachev, Moscow, Russia
 Peter Vajkoczy, Berlin, Germany
 Anton Valavanis, Zürich, Switzerland
 Bryce Weir, Chicago, IL, USA
 Manfred Westphal, Hamburg, Germany
 Peter Winkler, Munich, Germany
 Sergey Yakovlev, Moscow, Russia
 Yasuhiro Yonekawa, Zürich, Switzerland
 Grigore Zapuhlîh, Chisinau, Moldova

7.6. МЕЖДУНАРОДНЫЕ КУРСЫ НЕЙРОХИРУРГИИ «ВЖИВУЮ»

7.6.1. Хельсинкский курс

Ежегодный демонстрационный курс микро-нейрохирургии «вживую» или, проще, Хельсинкский курс за последние десятилетия стал визитной карточкой нашей клиники. Впервые курс был проведен в 2001 году. Организационная структура курса в течение всех этих лет постоянно обновлялась, однако основная идея оставалась неизменной — демонстрация «вживую» сложных нейрохирургических операций, проводимых истинными мастерами. Участники курса могут наблюдать не только сами операции, но и подготовку пациентов, и процесс послеоперационного восстановления, все это — благодаря открытости лечащих докторов клиники. По ходу операций нейрохирурги подробно комментируют свои действия.

Каждый год в течение первой недели июня около 50–70 нейрохирургов приезжают на Хельсинкский курс, чтобы увидеть работу профессора Хернесниemi и международной команды, проводящей 20–30 комплексных нейрохирургических операций на аневризмах, АВМ, каверномах, интра- и экстрааксиальных опухолях мозга, анастомозах и спинальных опухолях. В течение первых 3 лет (2001–2003 гг.)

участники курса могли наблюдать работу профессора Ясаргиля и его жены Дианы Ясаргиль при проведении микро-нейрохирургических операций. Чуть позже к приглашенным международным экспертам присоединились профессор Винко Доленц (Словения), Угур Тюре (Турция), Али Крист (США), Фади Шарбелл (США), Рокуйя Таникава (Япония), проводящие операции на высочайшем современном уровне и комментирующие свои действия.

Сначала Хельсинкский курс длился 2 недели, сейчас он сокращен до 6 дней. Первый день включает лекции по микро-нейрохирургическому лечению, различной интракраниальной и спинномозговой патологии. В течение последующих 5 дней одновременно в 3 операционных залах проводится от 6 до 8 нейрохирургических операций, демонстрируемых «вживую». Каждый случай заранее обсуждается, показываются результаты предоперационных обследований. Несколько докторов наблюдают за операцией, находясь в самой операционной, а остальные могут отслеживать ход операции с экрана, установленного в вестибюле неподалеку. Между операциями проводятся короткие лекции по соответствующей тематике. Таким образом, операционный день продолжается с 8 утра до 6 вечера. В 2010 году Хельсинкский курс праздновал свое десятилетие. С 2003 года курс проводится в сотрудничестве с Aescular Academy. Более подробную информацию о курсе смотрите на сайте: www.aescular-academy.fi.

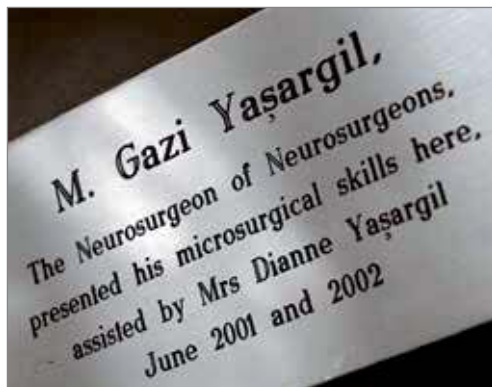

Рис. 7-5. Профессор Ясаргиль, проводящий выездные операции в нашей клинике в 2001–2003 гг. на летнем Хельсинкском курсе

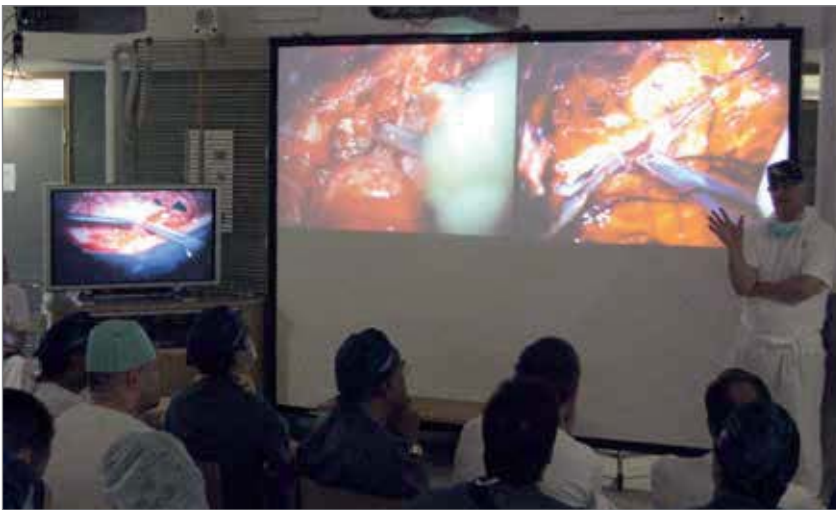
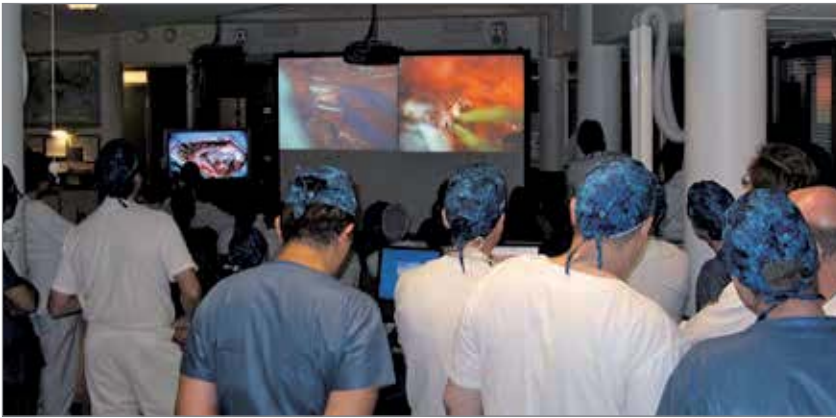
Рис. 7-6. Участники Хельсинкского курса, наблюдающие за несколькими операциями, в фойе операционной. Сверху вниз: профессор Юха Хернесниemi комментирует операцию непосредственно после ее окончания, профессор Винко Доленц объясняет доступ, применяемый на его следующей операции

7.6.2. LINNC-ACINR курс (организован Ж. Море и Ц. Ислак)

Первый курс интервенционной нейрорадиологии и нейрохирургии (LINNC) был проведен в 2007 году. Он был организован по образцу и подобию интервенционного радиологического курса (LINC), который проводился каждые два года в Париже и был основан профессором Жаком Море. В 2007 году был проведен первый LINNC, во время которого были продемонстрированы «вживую» как нейрорадиологическая эндоваскулярная операция из Парижа, так и прямая трансляция открытой операции из Хельсинки в конференц-зал Лувра (Париж, Франция), где ее наблюдала аудитория из 800 человек. В течение нескольких лет LINNC стал самым серьезным курсом по демонстрации лечения нейроваскулярных заболеваний в режиме «онлайн». Каждый год до 900 участников курса, как нейрохирурги, так и интервенционисты, собираются вместе для лекций и обсуждения нейроваскулярных операций, проводимых «вживую» экспертами из Хельсинки, Парижа и, в последнее время, Стамбула и Анкары. С 2009 года LINNC объединился с курсом интервенционной нейрорадиологии Анталии (ACINR).

В течение 3 дней операционные залы в Хельсинки превращаются в телевизионную студию с обилием камер, мониторов и другого оборудования, заполняющего все свободное пространство. Каждый день проводится от 3 до 5 операций, транслируемых по спутнику напрямую в лекционный зал в Париже. Проводятся операции по поводу аневризм, АВМ, каверном и наложения анастомозов. Каждая операция комментируется одним из нейрохирургов Хельсинки. Атмосфера в операци-

онной в эти дни очень напоминает большие спортивные состязания с их напряженным графиком и чувством удовлетворения при хорошем результате. Успех мероприятия зависит не только от работы в операционной, но и от четкого взаимодействия с палатой ИТАР и отделениями.

LINNC-ACINR курс проводится организацией «Европа». Для ознакомления смотрите сайт www.linnc-acinr.com

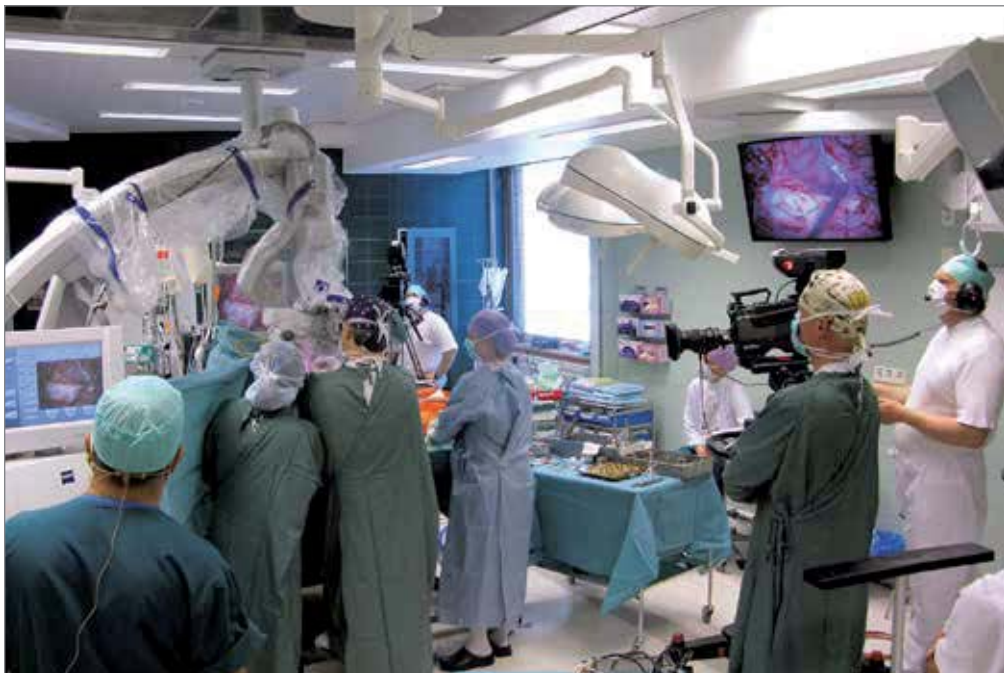

Рис. 7-7. Видеооборудование для проведения курса LINNC-2009. Фото сверху — доктор Мартин Лехечка (слева), координирующий передачу сигнала на Париж через министудию, устроенную в одной из хозяйственных комнат операционного отделения (фото внизу)

7.7. НАУЧНАЯ АКТИВНОСТЬ

В течение последних лет в клинике создается около 35 научных статей ежегодно. Они посвящены исследованиям молекулярной биологии и оперативной техники в лечении сосудистых заболеваний мозга. Опубликованы также работы, посвященные гемангиобластомам, шванномам и менингиомам. Например, классификация менингиом ВОЗ основана на хирургической серии Хельсинки. Осуществлены публикации, изучающие факторы риска субарахноидального кровоизлияния и естественного течения неразрывавшихся аневризм. Также проводятся исследования по функциональной нейрохирургии, спинальной хирургии, а также по каверномам и дуральным артериовенозным фистулам.

За последние годы число опубликованных статей в цитируемых международных журналах удвоилось:

2010: 32	2004: 17	1999: 18
2009: 30	2003: 12	1998: 14
2008: 28	2002: 13	1997: 13
2007: 31	2001: 19	
2005: 16	2000: 21	

В приложении 1 представлен список статей, опубликованных за последние годы в нашей клинике.




Рис. 7-8. Диссертации, выполненные в период с 2006 по 2010 группой Биомедикума

7.8. НЕЙРОХИРУРГИЧЕСКАЯ ИССЛЕДОВАТЕЛЬСКАЯ ГРУППА ХЕЛЬСИНКИ

7.8.1. Группа Биомедикума по исследованию стенки аневризм

Клиника нейрохирургии Хельсинки является одним из самых активных центров по лечению невроаскулярной патологии. Здесь ежегодно проходят лечение до 500 пациентов с аневризмами мозга, АВМ, каверномами и дуральными артериовенозными фистулами. Клиника опубликовала несколько статей, ставших классическими в изучении аневризм и субарахноидального кровоизлияния, где проанализированы факторы риска САК, время проведения операции на аневризме и нейровизуализационные методики обследования аневризм. Используя данные, полученные в лаборатории Биомедикума, и на основании широкого клинического опыта мы пытаемся найти ответы на многие клинические проблемы. Основанная в 2001 году исследовательская группа Биомедикума разрослась: 4 старших научных сотрудника, 4 младших научных сотрудника и 8 аспирантов. Группой были проведены исследования стенки аневризмы, в ходе которых были выявлены морфологические превращения, или ремодуляция стенки аневризмы, происходящая перед разрывом. Некоторые из этих превращений, включая пролиферацию гладких мышечных клеток и макрофагальную инфильтрацию, представляет собой потенциальный интерес в плане поиска новых фармакологических способов терапии. Кроме того, наша группа исследует роль воспалительных процессов в формировании аневризм. Мы находимся в тесном сотрудничестве с генетическим центром Йельского университета в США, совместно с которым проводятся исследования по выявлению генетического фона пациентов с наследственными формами аневризм. В проект входят клиники Хельсинки и Куопио из Финляндии, а также клиники из Нидерландов, Японии и Германии (смотрите подробнее сайт: www.fiarc.fi). Мы также разработали методику экспериментальных аневризм для проведения

исследований по окклюзии эндоваскулярными методами с последующим сравнительным анализом гистологических и радиологических изменений на МР-ангиографии (4.7 Тесла). Конечной целью исследования является поиск более эффективных методик закрытия шейки аневризмы эндоваскулярными способами.

На данный момент в группе было выполнено 3 диссертации:

1. Юхана Фрозен, MD PhD: "The pathobiology of saccular cerebral artery aneurysm rupture and repair—a clinicopathological and experimental approach", 2006, оппонент Prof. Robert Friedlander, Harvard Medical School.
2. Юхан Марьямаа, MD PhD: "Microsurgical aneurysms model in rats and mice: development of endovascular treatment and optimization of magnetic resonance imaging", 2009, оппонент Prof. Fady Charbel, University of Illinois at Chicago.
3. Риikka Тиламо, MD PhD: "Inflammation and complement activation in intracranial artery aneurysms", 2010, оппонент Prof. Peter Vajkoczy, University of Berlin.

7.8.2. Группа функциональной нейрохирургии

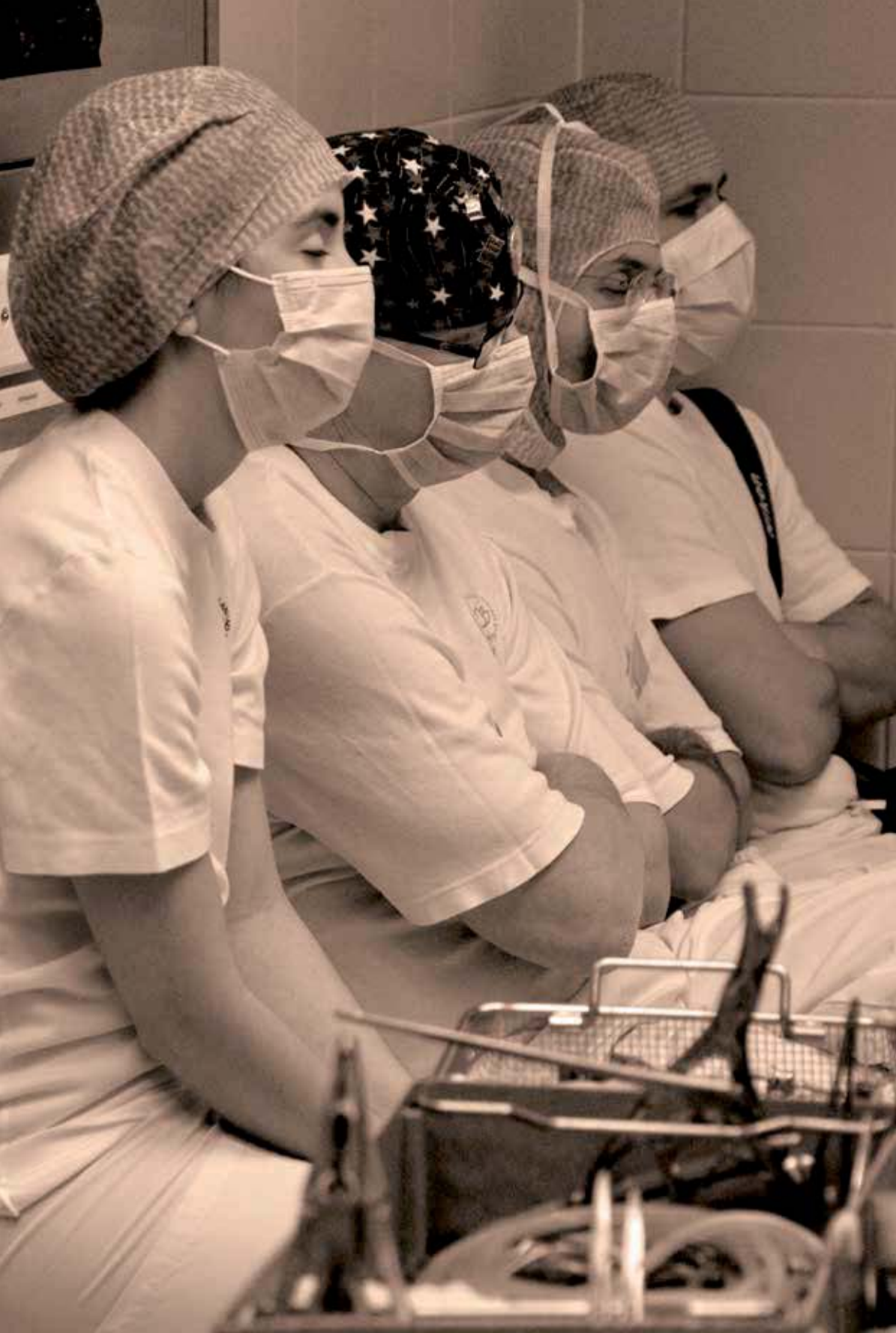Довольно большое число пациентов имеет проблемы с резистентной болью или психиатрическими нарушениями, не поддающимися традиционной терапии. Подобные случаи формируют группу пациентов, к которым применяются методики функциональной нейрохирургии. Чаще всего используется эпидуральная спинномозговая стимуляция, глубокая мозговая стимуляция, кортикальная стимуляция и стимуляция блуждающего нерва. Несмотря на ощутимый рост применения этих методик, механизм их влияния до конца не изучен. Наша группа фокусирует свои усилия на выяснении процессов нейромодуляции в лабораторных условиях. В первую очередь, проводятся работы по развитию экспериментальных моделей нарушений движения, обсессивно-компульсивных нарушений и депрессий.

7.8.3. Хельсинкская группа изучения аневризм

Эта группа была образована в 2010 году и включает в себя 5 старших научных сотрудников и 6 аспирантов. Объектом исследований являются клинические аспекты субарахноидального кровоизлияния и церебральных аневризм. На базе клиники нейрохирургии Хельсинки проводятся как проспективный, так и ретроспективный анализ всех пролеченных пациентов с аневризмами. На данный момент хельсинкская база данных аневризм включает 9 тысяч пациентов, которые были пролечены с 1932 года. В базу включены основные данные клинических и радиологических исследований.



Рис. 7–9. Хельсинкская база данных аневризм на этапе формирования. На фото сверху — доктора Рикку Кивисаари и Ханна Лехто анализируют старые пленки ангиографий, фото внизу — будни проведения клинических исследований




8. ПОСЕЩЕНИЕ КЛИНИКИ НЕЙРОХИРУРГИИ

В этом разделе мы даем слово тем, кто приезжал в Хельсинки для ознакомления и учебы. Основной целью этого раздела является освещение практических вопросов для нейрохирургов, планирующих посетить клинику в Хельсинки в будущем.

8.1. ДВУХГОДИЧНАЯ СТАЖИРОВКА. ЙОУКЕ С. ВАН ПОПТА (САРАГОСА, ИСПАНИЯ)

8.1.1. Зачем стажироваться?

На вопрос: «зачем ехать на стажировку по нейрохирургии?» может быть несколько ответов. Стажировка означает период дополнительного медицинского обучения после резидентуры. Я получил хорошее нейрохирургическое образование в Нидерландах и после этого переехал в Испанию с желанием претворить в жизнь все, чему меня обучали. После некоторых организационных изменений в моей клинике круг моих обязанностей расширился, что и вызвало необходимость стажировки. Кроме того, дополнительное обучение новым нейрохирургическим приемам и технике могло пойти только на пользу как мне, так и моим пациентам.



Йоуке С. ван Попта

8.1.2. В поисках места стажировки

Мой хирургический интерес направлен на невроаскулярные заболевания, а в месте, где я работаю и живу, запрос на открытую нейрохирургию по-прежнему высок. Я спросил себя, куда я мог бы поехать на обучение. Это должен быть невроаскулярный центр, где я смог бы увидеть большое число операций и при этом чувствовал бы себя комфортно. Перед тем, как принять окончательное решение, я посетил несколько мест. Одним из них была нейрохирургическая клиника под руководством профессора Хернесниemi.

8.1.3. Проверка

Я узнал о Хернесниemi из книги Дрейка и соавторов «Хирургия вертебробазиллярных аневризм», которую прочитал еще в резидентуре. В первый раз я встретил его во время конгресса, где прослушал все его презентации. Я был впечатлен тем, что услышал и увидел, кроме того, он вызвал во мне симпатию как человек. В 2008 году я посетил клинику во время Хельсинкского курса. Уже после первого дня я почувствовал, что это место — как раз то, что мне нужно. Чуть позже я получил письмо, которым меня приглашали на 6-месячную цереброваскулярную стажировку, начинающуюся с января 2008 года. После этого я никогда не оборачивался назад, и все прочие варианты стажировок для меня больше не имели значения!

8.1.4. Прибытие в Хельсинки

Последние недели перед приездом в Хельсинки были довольно напряженными, так как я должен был сочитать тяжелый рабочий график и подготовку к временному переезду в Финляндию. Квартира для проживания должна была находиться недалеко от клиники, однако до последнего момента я четко не знал,

где буду жить. Я начал беспокоиться и рисовал себе картину моего прибытия в Хельсинки: как поздно ночью, сойдя с самолета, который опоздал, я стою с чемоданами на промозглом холоде, на дующем в лицо снежным ветру, в городе, где не ходит общественный транспорт и среди темных улиц мне не найти открытого отеля. Лишь в последнюю минуту я получил сообщение от секретаря клиники о том, что все находится под контролем, и уже через 2 дня я прибыл в аэропорт Вантаа, после чего через час сидел в комфортабельной и теплой квартире. Начало было хорошее!

8.1.5. Первый день

В первый же день Юха Хернесниemi провел краткую экскурсию по операционным, палате ИТАР и отделениям. После довольно раннего обеда мы расположились в вестибюле операционной, где профессор спросил о моем нейрохирургическом опыте, профессиональных и персональных интересах. Он объяснил структуру и содержание стажировки, особенно подчеркнув важность наблюдения в нейрохирургии, которое обычно «серьезно недооценено», а также необходимость изучения работ профессоров Ясаргиля и Сугиты, нейрохирургической анатомии для представления хода операции в своем воображении, говорил о важности практики, просмотра и редактирования видеозаписей операций, а также напомнил об абсолютной необходимости оперировать под микроскопом. В течение недель и месяцев я постепенно осознал правильность всего того, о чем он говорил.

8.1.6. Один день из жизни стажера

В клинику я прихожу около 8 часов утра, переодеваюсь и иду в первую операционную, где проверяю операционный план на день, выбираю необходимые снимки и ввожу данные пациента в микроскоп. Я проверяю микроскоп, видеозаписывающее оборудование, видеомо-

нитор, операционные лампы и лампы камеры. После интубации пациента проводится его укладка на операционном столе. На этом этапе обычно необходима помощь. После подготовки операционного поля я провожу последнюю ревизию мониторов и света. После этого мы надеваем стерильную хирургическую одежду, и начинается операция. Число ежедневных операций варьирует, однако обычно, если дежурит Хернесниemi, он делает три или больше операции в день. Между операциями я кратко описываю их ход в моем блокноте. В конце рабочего дня мы просматриваем снимки пациентов, операции которых запланированы на следующий день, и обсуждаем использование той или иной хирургической техники. Дома я продолжаю обучение и много читаю. Я наметил для себя определенную программу обучения, однако не всегда удавалось придерживаться ее полностью, так как некоторые дни в операционной были очень долгими.

8.1.7. Ассистенция

Роль ассистента в нейрохирургии не так легка, как может показаться. Юха Хернесниemi — самый быстрый хирург, которого я видел, поэтому ассистенция на его операциях может быть довольно сложной. При этом и ассистент становится более быстрым! Именно это является лучшим способом «ощущать хирургию своими собственными руками», если можно так выразиться. Во время операции я концентрируюсь на интраоперационной анатомии, хирургической технике профессора и пытаюсь предугадать каждое его движение. Если я не смотрю через боковой окуляр микроскопа, то стою справа от профессора вполборота так, что могу видеть его, инструментальную медсестру и видеомониторы. Он проводит операции высочайшего уровня, поэтому ему необходимо обеспечить максимум поддержки и комфорта.



Рис. 8-2.

8.1.8. Медсестры

Операции не могут проводиться на высоком уровне без операционных медсестер. Я был в разных нейрохирургических клиниках, но нигде не видел таких профессиональных операционных медсестер, как в Хельсинки. Профессор Хернесниemi может быть довольно сложным человеком во время операции (он и сам это признает), но даже в самых сложных случаях сестры сохраняют профессионализм и хладнокровие. То же касается и анестезисток: их работа не так очевидна для хирурга, однако она является крайне важной!

8.1.9. Анестезиологи

Когда я был студентом медицинского факультета, я делал научную работу по анестезиологии, и первое посещение операции было связа-

но именно с этой стороной работы операционной. Анестезиолог и хирург должны быть единой командой. Только в этом случае можно достичь высокого уровня нейрохирургии. Без сомнения, этот принцип используется как в операционной, так и в нейрореанимации нейрохирургической клиники Хельсинки. Ранее в этой книге об анестезиологической помощи уже было написано более подробно. Чтобы увидеть все на практике, присылайте своих нейроанестезиологов в Хельсинки!

8.1.10. Музыка в операционной

Хернесниemi оперирует с включенным радио. Он предпочитает определенный канал радио с одним и тем же уровнем громкости. Я люблю музыку, но поначалу радио меня сильно отвлекало. Однако для музыки в операционной есть несколько причин. Музыка дает некоторый фон во время операции; без музыки в опера-

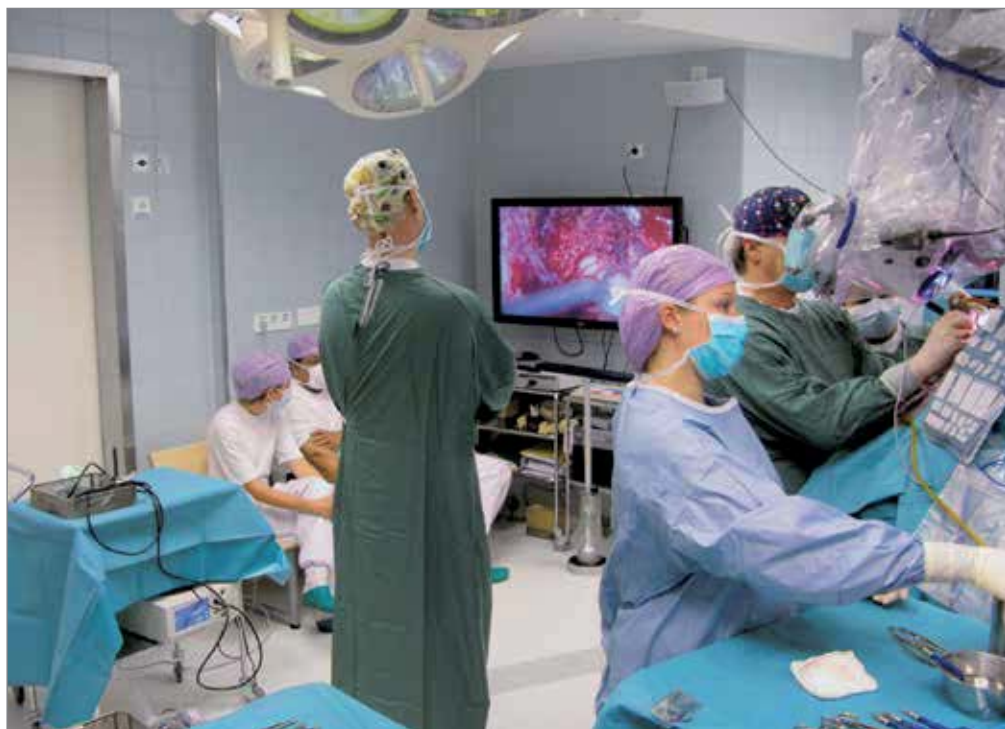

Рис. 8-3

ционной стоит тишина. С другой стороны, серьезная музыка может создать слишком мрачную атмосферу (это, конечно, не означает, что мы несерьезны во время операции!). Радиоканал, прослушиваемый в операционной Хернесниими, часто повторяет композиции, так что год спустя я их знал практически все, некоторые мне даже понравились!

8.1.11. Обходы

Каждую неделю Хернесниими проводит обходы со стажерами и другими посетителями клиники. Иногда мы пропускаем неделю или две, однако это связано с интенсивным графиком работы в операционной. Сначала профессор ведет нас в палату ИТАР, потом в отделения, где мы смотрим пациентов, прооперированных ранее. Если в обходе принимают участие «новички», мы расширяем обход и посещаем нейрорадиологическое отделение, осматрива-

ем больницу, мемориальную доску Маннергейма, который основал клинику, портреты Снеллмана и Бьёркестена, пионеров нейрохирургии в Финляндии. Я люблю эти обходы, так как они напоминают мне о том, что основной и конечной целью работы доктора является пациент. Хернесниими также рассказывает об истории клиники и своей роли в ее развитии. Кроме этого, можно услышать и много других интересных историй!

8.1.12. Посетители клиники

Юха Хернесниими придерживается политики «открытых дверей». Это означает, что каждый может посетить клинику, и при этом ни у кого нет секретов в отношении хирургии или хирургической техники. Его операционное мастерство известно во всем мире, поэтому клинику посещают нейрохирурги со всего земного шара. Это могут быть как студенты-медики,



Рис. 8-4. Скульптура, посвященная Жану Сибелиусу, рядом с больницей Тёёлё

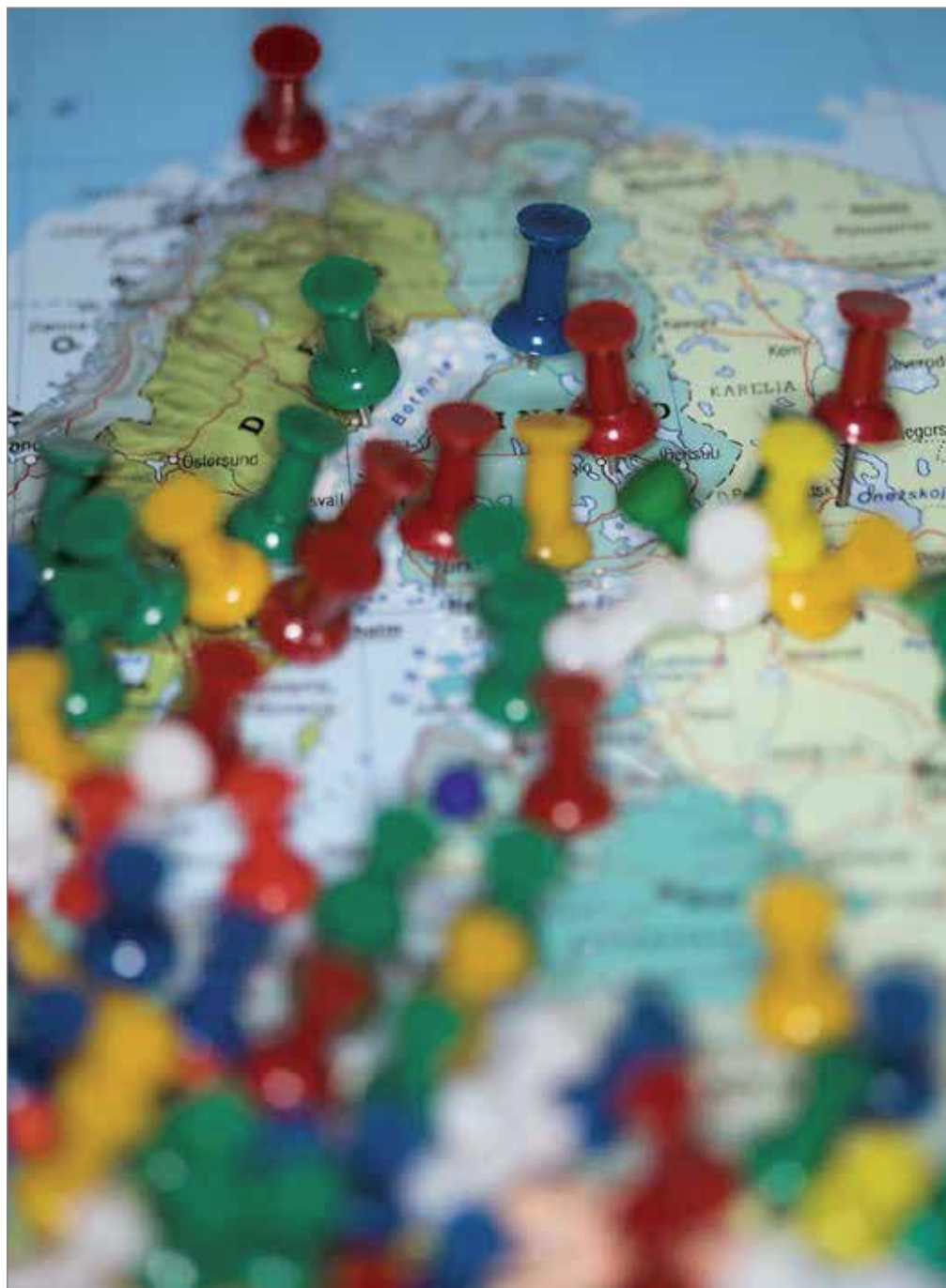

Рис. 8-5.

так и известные нейрохирурги, каждый из которых индивидуален по своей культуре, опыту и пр. Об этих людях можно рассказать много интересного, большинство из них — вежливы, заинтересованны и уважительно относятся к окружающим. Конечно, всегда есть исключения, но это уже совсем другая история!

8.1.13. Карта посетителей

Чтобы убедиться в том, что клинику посещают нейрохирурги со всего мира, достаточно посмотреть на карту, которая висит в вестибюле операционной. Каждый из гостей может обозначить колышком на карте то место, где он работает и живет. Лучше всего в этом плане представлены Европа, США и Япония. Иногда я смотрю на карту с замиранием сердца, так как каждый колышек имеет свою собственную историю. Бывает, некоторые колышки одиноко стоят на территории своих стран. Почти всегда подобные колышки представляют коллег из отдаленных регионов, которые идут на определенные жертвы, в том числе и финансовые, чтобы получить возможность приехать в нейрохирургическую клинику Хельсинки. Всех приезжающих сюда по окончании их визита просят оставить свои отзывы в гостевой книге, где можно увидеть множество интересных комментариев не только от рядовых нейрохирургов, но и от знаменитостей!

8.1.14. LINNC и Хельсинкский курс

LINNC и Хельсинкский курс являются значимыми мероприятиями в жизни клиники. Проведение этих курсов сопряжено с серьезными логистическими, организационными и хирургическими затратами. В течение LINNC-курса профессор ХернесниEMI проводит нейроваскулярные операции «вживую», которые транс-

лируются по спутнику напрямую в место проведения конгресса. В течение Хельсинкского курса от 40 до 60 нейрохирургов со всего мира посещают клинику, чтобы посмотреть на операции ХернесниEMI по поводу нейроваскулярных заболеваний, а также опухолей основания черепа. Приглашаются также знаменитые нейрохирурги из других стран, проводящие операции в соседних операционных. Все операции транслируются на видеомониторы, располагающиеся как в самих операционных, так и в вестибюле поблизости. Все случаи тщательно обсуждаются и разъясняются операторами, что крайне познавательно в учебном плане! Этот изумительный курс оказал на меня колоссальное влияние, особенно в первый раз. Также Хельсинкский курс дает отличную возможность наладить контакты с коллегами со всего мира. В течение курса проводится фуршет, а в заключительный день — вечеринка.

8.1.15. Погода и особенности климата

При упоминании о погоде в Финляндии первым делом представляется много снега и льда, низкие температуры, длинные и темные зимы и короткое лето. В Финляндии принято говорить, что нет плохой погоды, а есть неправильная одежда. Снег преобразует улицы и парки, а жизнь города при этом особенно не нарушается. Прибрежный залив покрывается льдом так, что по нему можно ходить, что некоторым кажется довольно странным. Весной природа прекрасна, и вся зелень расцветает всего в течение двух недель. Лето относительно коротко, но красиво. Температура воздуха в это время довольно комфортна (не слишком холодно и не слишком жарко), и в течение нескольких солнечных дней кажется, что весь Хельсинки выходит на улицы и террасы наслаждаться приятной летней погодой. Осень также очень красива, особенно в пору, когда

листья меняют свой цвет. Интересны также ощущения от смены времени зимой и летом. В декабре и январе, когда темнеет чуть позже полудня, кажется, что вечер наступает очень рано, однако в июне и в июле продолжительность светового дня увеличивается, что помогает просыпаться рано утром.

8.1.16. Место проживания

Моя квартира довольно небольшая, однако уютная и чистая и, что самое важное, тихая. Это необходимо для занятий и отдыха. На период стажировки эта квартира стала моим домом. Тем не менее, большую часть дня я провожу в госпитале, так как решил посвятить обучению по возможности больше времени, ограниченного сроком стажировки. Тем не менее, я осознаю, что иногда следует переключаться с нейрохирургии на любой другой вид деятельности, чтобы немного отвлечься.

В городе, где я живу, у меня есть квартира, что позволяло мне регулярно приезжать туда и поддерживать контакт со своей семьей и друзьями.

8.1.17. Хельсинки

Я люблю Хельсинки! Город окружен морем, что вносит определенную специфику. Город чистый и тихий, в нем много зелени и люди очень приветливы. При наличии хорошего гда в этом городе можно увидеть достаточно много интересных вещей.

Из-за относительной растянутости Хельсинки является удобным местом для прогулок. Например, в области залива вблизи эспланады и рыночной площади, или через центральный парк вдоль береговой линии. Приезжайте и увидите сами!



Рис. 8-6.

8.1.18. Финская еда

Поскольку большую часть времени я проводил в клинике, то и питаться был вынужден в столовой госпиталя. Еда просто замечательная, с большим разнообразием супов, салатов, мяса, рыбы, овощей, макаронных изделий, риса, десертов и хлеба. Хотя я и не понимаю, что написано в меню, я никогда не был разочарован! И если я порой имел некоторые затруднения с комбинацией блюд, я просто смотрел в тарелку соседу и получал адекватные советы, что делать. Особенно могу порекомендовать черничный пирог! Приезжайте и попробуйте!

8.1.19. Языки общения

Финский язык считается очень трудным. Даже среди тех, кто талантлив в изучении языков, об-



Рис. 8-7.

учение обычно занимает 2 года или более, до тех пор, пока человек не сможет разговаривать на нем свободно. В больнице практически любой человек может говорить по-английски, поэтому учить финский язык для стажировки в данной клинике не обязательно. Несмотря на это, я сделал список финских названий инструментов, которые используются в операционной, так что во время операции больших проблем в этом плане не было. В Финляндии два государственных языка: финский и шведский, так что при знании немецкого или английского языка определенные слова можно понять и по-шведски. Таким образом, есть довольно много возможностей быть понятым.

8.1.20. Известные слова и выражения

Многие говорят, что финны немногословны, однако непонятно, что имеется в виду. Немногословны по сравнению с кем? Ведь не существует единого стандарта, сколько слов человек должен произносить в течение определенного времени. Кто-то, кого считают немногословным, возможно, просто в определенный момент не хочет разговаривать или выражает свои мысли другим способом. Ниже приведены некоторые слова и выражения, сказанные одним из известных финнов: «*no niin*», «*which side?*», «*where is the aneurysm?*», «*which kind of tumor?*», «*rää nousee*», «*pää laskee*», «*röytä nousee*», «*pöytä laskee*», «*light is not good*», «*tight!*», «*tight! It is not tight*», «*good trick!*», «*oh, my Goodness!*», «*you are left handed?!*», «*terrible!*», «*which year?*», «*good case!*», «*this is important!*», «*we could manage!*».

8.1.21. Практика, практика и еще раз практика

«В течение микрохирургических операций крайне важно сконцентрироваться, изолировать себя от окружающего мира, продвигаться вперед постепенно и не пытаться идти слишком быстро», — такие советы давал мне профессор

Хернесниemi. Кроме того, он подчеркивал необходимость практики, так как микронеурхирургические навыки формируются только за счет тренировок и повторений. Рядом с операционной есть специальный тренировочный микроскоп, оснащенный ротовым джойстиком, где я тренировался накладывать швы на обычных резиновых перчатках, каждый раз уменьшая диаметр нити и повышая увеличение микроскопа. Также этот тренировочный блок оснащен устройством, позволяющим сшивать прототипы анастомозов, в качестве которых я использовал сосуды куриных ножек, купленных в обычном супермаркете. Профессиональные музыканты тренируются постоянно, чтобы поддерживать форму, почему бы и нейрохирургам не делать того же?

8.1.22. Монтаж видеозаписей

Все операции Хернесниemi записываются в память микроскопа и далее переносятся на носители. У всех есть возможность смотреть эти операции (если помните, что никаких хирургических секретов ни для кого здесь нет), переписывать на свои электронные носители и даже редактировать по своему усмотрению для собственного использования (конечно же, соблюдая анонимность пациентов). Монтаж видеозаписей операций стал значимой частью моего обучения, и я создал собственный архив, к которому всегда смогу обратиться в будущем.

8.1.23. Хирургия Юхи Хернесниemi

Эта книга рассказывает о хирургии и хирургической технике Юхи Хернесниemi. В принципе, его операции говорят сами за себя, однако наша книга ценна многими дополнениями и уточнениями, составляющими полную картину происходящего. Просмотр его операций — просто неповторимое зрелище, и это публично подтверждается всеми знаменитыми нейрохирургами, посетившими клинику. Его

уникальность состоит не только в хирургической технике, но и в огромном опыте, позитивном отношении к жизни и несгибаемой воле к победе. Поэтому я и считаю его самым лучшим!

8.1.24. Выбор стажировки

Успешность стажировки во многом зависит от самого человека, однако роль клиники, в которой вы будете ее проходить, тоже достаточно велика, особенно если учеба планируется на длительное время. Мое решение приехать в Хельсинки было продиктовано не только практическими соображениями, но велением сердца. Большое число нейроваскулярных и нейроонкологических операций, отличный уровень хирургии, политика открытых дверей, уверенность в том, что ты являешься желанным гостем, готовность слушать и объяснять сделала эту клинику превосходным местом для обучения и стажировки. Так что приезжайте и попробуйте сами!

Таблица 8-1. Ключевые составляющие стажировки в Хельсинки

- Наблюдение в операционной
- Ассистенция
- Ушивание операционной раны под микроскопом
- Обсуждения до и после операции
- Обходы в палате ИТАР и отделениях
- Чтение руководств и периодики в библиотеке операционной
- Подготовка научных статей и докладов
- Монтаж видео
- Тренировка микронейрохирургических навыков под микроскопом

8.2. АДАПТАЦИЯ К ФИНСКОЙ КУЛЬТУРЕ И СОЦИУМУ. РОЗАННА РОМАНИ (РИМ, ИТАЛИЯ)

*«Подумайте о том, чьи вы сыны:
Вы созданы не для животной доли,
Но к доблести и знанию рождены».*
Данте, Божественная комедия, Песнь 26,
118–120 строка

Один из моих уважаемых итальянских коллег, работающий во Флоренции, посоветовал посетить профессора Хернесниemi, так как, по его словам, это «лучший нейрохирург». В августе 2006 года я приехала в клинику на две недели и была под огромным впечатлением как от самого профессора, так и от всего коллектива. Я решила прервать мою работу в Италии и в июне 2007 года приехала учиться микронеурхирургии в Финляндию.

8.2.1. «Одно дело сказать, другое — сделать»

После того, как я приехала в клинику, почти два месяца я обучалась работе с микроскопом. Поначалу это было довольно сложно, я работала медленно и неуклюже, однако после нескольких месяцев достигла прогресса. Также я изучала основные книги по нейрохирургии, рекомендованные профессором Хернесниemi. Кроме того, я начала изучать финский язык, что позволило мне быстрее узнавать все нюансы микрохирургического лечения. Однако, чтобы понять хирургический стиль Хернесниemi, необходимо время и знания, а также ассистенция на большом числе операций. При этом приходит осознание высокого уровня микронеурхирургической техники. Мы записываем все операции, а потом проводим монтаж. Профессор Хернесниemi был ко мне очень



Розанна Романи

внимателен, однако и требователен. Если бы не большая работоспособность и хорошие клинические результаты, я бы не смогла оставаться в клинике так долго. За время пребывания в клинике я ассистировала ему в 1182 операциях (677 сосудистых случаев, 426 опухолей, 79 других операций) и учила анатомию. Я сделала собственный архив, куда записывала полученные данные, что, конечно же, пригодится мне в будущем. Я редактировала множество видеозаписей для публикаций и при этом многому научилась. Просмотр и монтаж видеозаписей операций является одним из видов обучения микронеурхирургической технике, даже лучшим, чем книги по нейрохирургии. Когда ты молод, ты должен «украсть и сохранить» полученный опыт. Также у меня была возможность прооперировать пациента с двумя аневризмами.

Будучи в непосредственном контакте с финнами, я научилась слушать. Сложно понять, какие из немногих слов, сказанных профессором Хернесниemi, обучают, а какие — нет. Много раз он говорил: «Я учу тебя». Финский

менталитет в отношении работы основывается на получении максимальной эффективности без лишних разговоров. Много раз я слышала от профессора Хернесниemi: «Одно дело сказать, другое — сделать». В Италии мы говорим: «между словом и делом — море».

Финские нейрохирурги работают эффективно. Они не теряют времени на длительные дискуссии по поводу того, что надо делать, так как попросту знают, что надо делать, и делают это. Они проводят обходы, совещания, операции и исследовательскую работу, все между 7:00 и 15:00, после чего они свободны. Все замечательно организовано и работает. Операционные медсестры также делают свою работу превосходно. Используются только самые необходимые инструменты: для интракраниальных патологий (васкулярные или нейроонкологические) набор инструментов практически одинаков. Впечатляет способность работы в команде, когда даже в сложных ситуациях никто не теряет контроля.

Кроме микронеурохирургической активности и тренировки навыков обращения с микроскопом существует и другая важная часть работы — наука! Описывая свой собственный опыт, профессор Хернесниemi часто говорит: «Если ты не публикуешься, ты увядаешь!». Можно быть лучшим нейрохирургом в мире, но без публикаций и научной работы никто об этом не узнает, что, в свою очередь, ограничивает возможности изменять и улучшать нейрохирургическое сообщество вокруг нас. Научная работа, как правило, довольно сложна и требует больших усилий, наряду с операционной активностью, однако это существенно расширяет кругозор. Профессор Дапиан из нейрохирургической клиники в Вероне сказал: «Правда видна в каждой анекдоте», а я перефразирую его: «Правда видна в каждой публикации». Когда ты глубоко изучаешь какую-то тему, знаешь все ее слабые и сильные стороны, то начинаешь осознавать свой вклад в научные достижения. Когда я приехала в клинику, профессор попросил меня написать ста-

тью о менингиомах. Он является одним из лучших нейрохирургов не только в области цереброваскулярных патологий, но и в удалении менингиом. В отличие от сосудистых случаев, которые во многих нейрохирургических клиниках, особенно в Италии, практически всегда оперируют заведующие, хирургия менингиом более доступна рядовым нейрохирургам, поэтому я решила посвятить свои исследования именно этому вопросу.

Я научилась процессу написания публикации — от сбора материала и создания базы данных до анализа всех разделов публикации. Я написала несколько успешных статей (более 20) и разделов в книгах (более 6), не только по менингиомам, но и по васкулярной нейрохирургии. Под руководством профессора Хернесниemi я имела счастливую возможность работать и учиться этому процессу.

В Италии я не была удовлетворена качеством моего обучения, что особенно касается микронеурохирургической техники. Многие итальянские ученые и врачи уезжают работать за границу и не возвращаются. Сначала я планировала остаться на цереброваскулярную стажировку на год, однако во время моего пребывания я работала так добросовестно и получила столько хороших результатов, что мне было предложено начать работу над диссертацией. В момент написания этих строк я нахожусь на заключительном этапе подготовки к защите диссертации, и с каждым днем моя идеология меняется в сторону финского отношения к работе.



Рис. 8-9. Башня Олимпийского стадиона в Хельсинки

8.2.2. Финский язык — труден в учении, но полезен в жизни

Когда человек растет в европейской среде, он слышит вокруг себя языки, основанные на латыни, и думает, что так происходит по всей Европе. Финский язык стоит особняком. Многие из нейрохирургов, посещающих клинику Хельсинки, восхищались моим знанием финского языка. Практически все спрашивали меня: «Зачем ты выучила финский? Ты собираешься прожить здесь всю жизнь? У тебя финский бойфренд?». Их вопросы, конечно же, обусловлены непониманием того, зачем учить столь сложный язык.

Я не учила финский язык из-за какого-нибудь красавца-финна, по крайней мере, пока не узнала, что самый красивый нейрохирург в мире — финн. Я начала учить финский язык из-за интереса к стране, ее культуре и людям. А чтобы узнать людей и общество, необходимо говорить на их языке.

При виде текста, написанного на финском языке, можно подумать, что текст набран на печатной машинке в совершенно случайном порядке. Наиболее сложно, оказывается, понять, где заканчивается одно слово и начинается другое. Перед тем, как выучить финский язык, я думала, что немецкий является наиболее сложным европейским языком, однако по сравнению с финским он оказался очень легким. В финском 15 падежей, нет предлогов или артиклей, что создает определенные трудности в составлении предложений. Однажды перед тем, как приехать в Финляндию, я спросила свою финскую подругу, как перевести «спокойной ночи», на что она ответила, улыбаясь: «Это очень сложно произнести; финский — сложный язык, практически невозможный для изучения». В принципе, это оказалось правдой, так как сказать «huväa yötä» — что означает «спокойной ночи» — было очень сложно. Звуки итальянского язы-

ка формируются губами, а финского — гортанью.

Большой проблемой в изучении финского языка является то, что после окончания языковой школы при университете Хельсинки и нескольких языковых курсов начинаешь понимать — язык в обыденной жизни значительно отличается от академического. Устная речь во многом не совпадает с письменной, что окончательно уничтожает веру в свои языковые способности.

Выучить финский язык — это как пробежать марафон или забраться на гору. Главное — нельзя сдаваться. Финский язык богат и красив, и его можно выучить. Если я смогла, то и каждый сможет. Обучение финскому языку полностью изменило мою жизнь в Хельсинки, в Финляндии в целом и в операционной в частности. А все потому, что когда говоришь с финнами на их собственном языке, они тобой довольны, даже несмотря на средиземноморский темперамент и не очень хорошее знание английского. Я никогда не забуду мой первый корпоративный праздник, посвященный празднованию Рождества (где обычно много веселья и алкоголя), когда одна из операционных медсестер сказала мне: «Ты нам очень нравишься». «Истина в вине», и я была счастлива, так как это было правдой.

В своей речи я делаю много ошибок. Но если бы я находилась в своей клинике в Италии и кто-то из иностранных нейрохирургов приехал бы к нам, мне было бы очень приятно слышать, что он может говорить на моем языке, как бы это ни было трудно. Когда кто-то учит новый язык, он открывает для себя новый мир, потому что теперь он может быть в более тесном контакте с людьми, чего не дают ни книжки, ни пособия.

8.2.3. В Финляндии — по-фински

Моя первая неделя в Финляндии была ужасна, так как я оказалась одна в новой культуре, в другой стране. Первый месяц я жила в Хельсинки в финской семье, после чего я стала их «третьей дочерью». Благодаря им я довольно быстро выучила финский язык и обычаи. Здесь все отличается от итальянской культуры, однако другой — не значит плохой. Нельзя сравнивать симфонию Моцарта или картины Рафаэля с красивым цветком или летним восходом солнца. Красота многолика. Римская поговорка гласит: «В Риме будь римлянином» (святой Амброзий, 87 г. н. э.). Этого принципа я придерживалась в Финляндии.

Я открыла для себя красоту Финляндии. Живя в моей финской семье, я могла летом выезжать с ними на дачу, на природу. Там была сауна на берегу озера, где я думала, насколько счастливы финны — их окружают такие восхитительные пейзажи. Я праздновала День Ивана Купалы, приходящийся на летнее солнцестояние. Я увидела, насколько в Финляндии почитают природу и животных. Именно это помогло мне осознать финскую ментальность.

Человек, приезжающий из многомиллионной страны, может сразу заметить контраст с Финляндией. Финские традиции этикета отличаются от таковых в других странах. В Италии учтивым считается общаться с собеседником. В Финляндии вежливость равнозначна минимальному контакту. Поэтому вокруг так спокойно и тихо. Этот аспект финской культуры впечатлил меня очень сильно. До этого я никогда не была в тихом трамвае и не имела возможности учить что-то в комнате, где разговаривают 10 медсестер. Такого не встретишь в Италии, где повсюду шумно. В Финляндии даже на футбольном стадионе стоит атмосфера спокойствия, безопасности и тишины по сравнению с тем, что я видела на Олимпийском стадионе в Риме.

Финны — тихи, но не слабы. Это сильные люди, их отношение к делу особенно проявляется в спорте. Финляндия известна своими достижениями не только в Формуле 1, но и лыжном спорте, в беге на длинные дистанции, гребле, и, конечно же, хоккее. Хоккей для финнов — то же, что футбол для итальянцев. Все занимаются спортом. Даже при -15°C на обледенелых улицах или в дождливый день можно заметить человека, совершающего пробежку или катающегося на велосипеде. В Финляндии даже я начала заниматься спортом, а именно — бегом на лыжах и катанием на коньках. Большое впечатление на меня произвело катание по льду замерзшего моря.

Чем я восхищаюсь и чему я научилась в Финляндии, так это честности. Когда человек приезжает из страны, где чаще врут, чем говорят правду, вы сразу можете ощутить разницу. Однажды один стажер из Китая забыл свою дорожную фотокамеру в кармане больничной робы, а спустя два месяца получил посылку из прачечной со своей камерой. В Италии редко возвращают потерянные вещи. Финская привычка быть честным заложена в генах. Они честны в своей работе, которую делают на совесть. Честность проявляется и по отношению к окружающей природе. Все чисто, и ко всему люди относятся с уважением. Именно этому я научилась и до сих пор учусь у финнов.

8.2.4. С погодой всегда плохо

Я быстро поняла, что финны любят свою страну, но они также любят ее критиковать. Больше всего они недовольны погодой. Я с ужасом ждала первой зимы после приезда в 2007 году, однако была разочарована тем, что она оказалась не настолько морозной, как мне описывали финны. Я помню итальянские зимы, когда в своей клинике в Риме я приходила на работу и уходила домой в темноте, так что

в Финляндии я не особо страдаю от недостатка света. Зимой можно кататься на коньках или ходить на лыжах по льду замерзшего моря и наслаждаться окружающим ландшафтом. Пейзажи имеют сказочные черты, отчего я очень люблю финские зимы.

Лето — гордость финнов. Я была шокирована длиной светового дня в летние месяцы. Можно проснуться в три часа утра, и будет светло. Звезд в течение нескольких месяцев не видно. Я думаю, что такой контраст между летом и зимой вызывает ощущение того, что в зимние месяцы не так много света.

Финны всегда жалуются на погоду. Если зимой нет снега, они недовольны, однако, когда он выпадает, им это тоже не нравится. Та же история и по отношению к лету. Одно из первых выражений, которое слышит иностранный нейрохирург в операционной, можно перевести как «ой, ой, ой, ой», что, естественно, обозначает жалобу на нечто, не всегда имеющее ос-

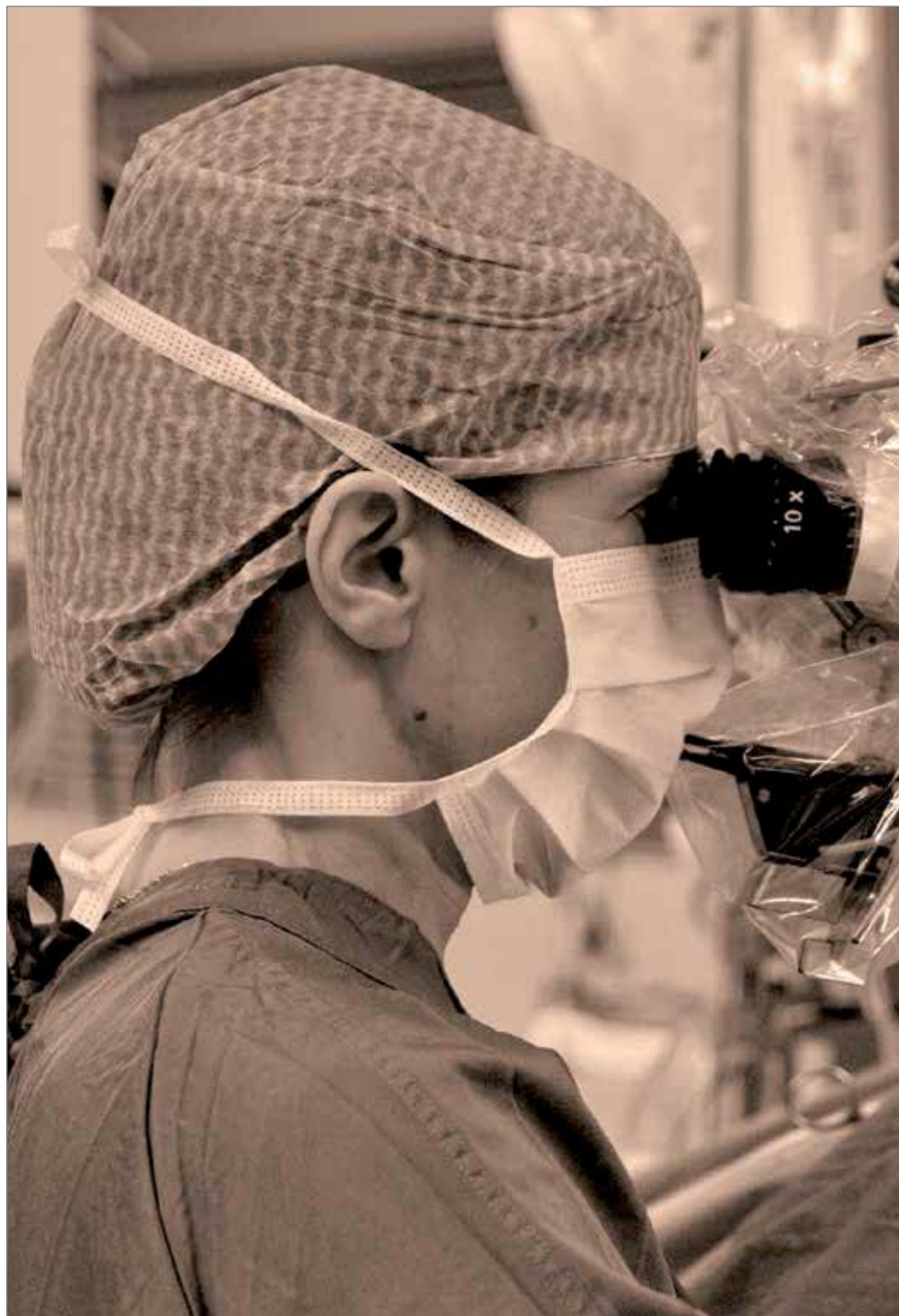нование. Я думаю, что если раньше в Скандинавских странах зима могла быть проблемой, то уж точно не в наши дни, особенно по сравнению с ужасными зимами в Южной Европе.

8.2.5. Финский характер

Работая с профессором Хернесниими, я поняла, что делает финнов особенными. Это их характер и отношение к жизни, обозначаемое словом «sisu». Однозначного перевода этого слова не существует, однако понять, что это такое, можно, просматривая 4 или 5 трудных операций, которые ежедневно проводит профессор Хернесниими. «Sisu» — это некая сила духа, заложенная в финских генах, позволяющая работать на пределе.



Рис. 8-10.



Леена Кивипелто

8.2.6. Мужской и женский род — одним словом

В финском языке нет различия между мужским и женским родом; все обозначается одним словом «hään». В Финляндии матриархальное устройство общества, и это объясняет для меня «продвинутость» страны. Уже в 1906 году у финских женщин появилось право голоса. Например, в Италии это произошло лишь 40 лет спустя. Нынешний президент Финляндии — женщина. Финляндия — демократическая страна, где существует равенство полов. Даже священники лютеранской церкви в Финляндии могут быть женщинами.

В нейрохирургической клинике в Хельсинки есть женщина-нейрохирург Леена Кивипелто, которая проводит цереброваскулярные операции, операции по наложению анастомозов и другие нейрохирургические процедуры. Смотря на нее, я понимаю, насколько равны в Финляндии мужчина и женщина.

С самого начала я поняла, что в операционной хозяйева — не нейрохирурги во главе с профессором Хернесниemi, а медсестры. На самом деле именно медсестры обладают наибольшей властью. Как говорит профессор Хернесниemi, «никто не может оперировать в одиночку». Операционные медсестры во многом меня поддерживают. Я очень благодарна Сари за ее ежедневную поддержку. Я никогда не забуду мою первую операцию на аневризме и поддержку инструментальной медсестры Сари. Все медсестры являются профессионалами, что отмечает каждый иностранный нейрохирург, побывавший в операционной. Опять же, это яркий пример лидерства женщин в Финляндии. Профессор Хернесниemi по этому поводу говорит: «Если ты терпишь неудачу в такой превосходной рабочей обстановке, ты можешь винить только себя».

8.2.7. Заключение

Уезжая из Италии, я оставила там много проблем и негатива, хотя некоторую их часть я привезла с собой, ведь мои проблемы — это часть меня, моей наследственности. Спасибо Финляндии — я выздоравливаю. Финляндия и финны оказали на меня оздоравливающее воздействие. Они научили меня методично работать, прислушиваться и меньше говорить. Они расширили мои горизонты, дав возможность смотреть на вещи под другим углом. В конце концов, они дали мне понять, что центр мира может быть где-то в другом месте, кроме Рима.

Спустя три года я могу сказать, что люблю Финляндию и финнов и стану популяризировать эту прекрасную страну в Италии или в любой другой стране, где буду жить. Я благодарна им от всей души за все, чему научилась.

8.3. ВПЕЧАТЛЕНИЯ ОТ ХЕЛЬСИНКИ. ОТЧЕТ О ВИЗИТЕ. ФЕЛИКС ШОЛЬЦ (ЛЬЕЖ, БЕЛЬГИЯ)

Когда меня попросили написать отзыв, профессор сказал: «Пожалуйста, только не о нейрохирургии, лишь личные впечатления». Для многих из коллег профессор — просто Юха. Этим именем он также подписывает все свои сообщения по электронной почте или представляется при встрече. Все это объяснимо, если вы хотя бы раз посещали его клинику. Каждый может сразу же почувствовать прекрасную атмосферу микрокосма, которым руководит профессор Юха Хернесниemi.

Все, кто здесь работает, делают свое дело ответственно, внимательно, гордясь его результатами, без разговоров на повышенных тонах, лишней раздражительности и перетолков. Все основывается на коллегиальности и взаимопочтении. После нескольких дней в Финляндии для меня стали очевидны дружелюбие и гуманность этих людей.

Финны хорошо знают свою историю. Финляндия много лет была территорией других государств. Чуть меньше 100 лет назад Ленин дал стране независимость. После Красного октября в Финляндии произошла гражданская война между красными социалистами и белыми националистами и капиталистами. Белыми руководил поддержанный Германией Густав Маннергейм, который собирался основать в стране монархию. После поражения красных и падения германской монархии вследствие проигрыша в Первой мировой войне новое государство было сформировано на основе республиканской модели. Тем не менее, Маннергейм руководил финскими войсками в период жестокой зимней войны в 1939–1940 годах. В период холодной войны Финляндия многие годы занимала нейтральную позицию в отношениях с Востоком и Западом и стала одной из самых уважаемых демократий

в мире. В 1975 году в Хельсинки было проведено Совещание по безопасности и сотрудничеству в Европе, ставшее первой ласточкой в окончании холодной войны. Современная Финляндия находится в числе первых в рейтингах политической стабильности, качества жизни и здравоохранения. Прекрасное образование поставило Финляндию на вершину рейтинга международной программы по оценке образовательных достижений учащихся среди стран Евросоюза.

Даже и не надейтесь понять хоть одно слово по-фински. Язык сильно отличается от всех языков романо-европейской группы из-за своих финно-угорских корней. Лишь в редких случаях можно встретить знакомое сочетание звуков, например: мыло (saippua — по-фински, soap — по-английски, seife — по-немецки) или штаны (housut — по-фински, hose — по-немецки)... Но, несмотря на то, что вы не говорите по-фински, всегда может спасти знание английского языка. Единственным человеком, не говорившим по-английски, была местная пожилая женщина, продававшая фрукты на рынке. Кстати, на рынках можно найти свежие овощи, рыбу, а также все инструкции по их приготовлению, все на английском!

С моим португальским коллегой и другим приездом, Педро, мы все-таки выучили несколько финских слов. Это были: kiitos — спасибо, hyvä huomenta — доброе утро. Даже такая мелочь вызвала чувство благодарности у официанток в буфете больницы.

В Финляндии можно хорошо поесть. Черный хлеб напоминает мне о детстве в Германии. Также здесь есть и шведский хлеб. Швеция оставила серьезный след на территории Финляндии. Около 5% финского населения гово-




Рис. 8-12. Маршал К. Г. Маннергейм, основатель больницы Тëëlä



Рис. 8-13. Олимпийский стадион

рит на шведском языке, а сам язык считается вторым государственным.

После 9 месяцев стажировки в Монреале, Квебеке в Канаде и месяца в Финиксе (США) я приехал на 2 месяца в клинику Хельсинки. Как я писал ранее, я не стану перечислять сложные операции, которые привлекают столь многих в клинику нейрохирургии в Хельсинки. Поделюсь лишь несколькими впечатлениями. Во-первых, это скромность такого яркого нейрохирурга, как Юха Хернесниemi. Он ни на секунду не смущается в критических оценках собственных операций. Зачастую обсуждение случая занимает после операции больше времени, чем клипирование аневризмы средней мозговой артерии. Профессор Хернесниemi очевидно ценит присутствие большого числа гостей и стажеров, делясь с ними техническими нюансами, собственным хирургическим опытом, способом решения клинических задач, научными данными, и все это — вперемешку с забавными анекдотами и своей оценкой происходящего в мире. Во время операции никто не разговаривает громко без повода. Всегда работает радио на определенной волне — «Хит Хельсинки». «Хит Хельсинки» является эквивалентом немецкого «Шлягера» или, как сам профессор называет, «канал низкопробной музыки». Во время работы операционная заполняется звуками этой музыки — финскими версиями известных международных хитов. «Плохая музыка позволяет делать хорошую хирургию. Она не рассеивает внимание и дает необходимый шумовой фон, который для окружающих является меньшим стрессом, чем абсолютная тишина» — Юха Хернесниemi. Хельсинки — замечательное место для посещения. Я приехал сюда в начале сентября, когда еще было довольно тепло. Климат здесь не очень жесткий благодаря влиянию Гольфстрима. Именно поэтому не чувствуется, что Хельсинки является второй самой северной столицей

мира, лежащей на широте южного побережья Гренландии и Аляски.

Гуляя по Хельсинки, нельзя не отметить чистоту и простор города, обилие парков и зелени; впечатляют бугры скал прямо между зданиями, в одной из которых даже построена церковь! Эти внутригородские холмы освежают архитектуру наряду с такими постройками, как Олимпийский стадион, недавно возведенное здание оперы на заливе Тёёлён Лахти с парком и конференц-центр Алвара Аалто. На этих островках природы среди городского ландшафта можно вздохнуть полной грудью, отдохнуть на зеленой траве, прямо как рядом с моей квартирой в центре города. Кроме парков и холмов Хельсинки примечателен своей береговой линией с каналами, мостами, небольшими заливами и портами. На западном побережье района Тёёлё, рядом с монументом Сибелиусу, расположено место для прогулок, где есть несколько замечательных кафе. По опросам 2002 года, финны наряду с норвежцами стали лидерами по потреблению кофе в год: на одного человека приходилось около 10 кг кофе, что в 3 раза больше, чем, например в Италии!

С приближением зимы холодает, однако по-прежнему солнечно. Дни укорачиваются. Эти строки написаны в середине октября, сейчас до сих пор прекрасная погода. Приятный желтый оттенок низких закатов причудливо окрашивает поменявшие цвет деревья и придает особые черты деревянным скандинавским домам, расположенным на заливе Тёёлё. К вечеру на город опускается туманный фиолетовый сумрак, который гонит велосипедистов, бегунов и прохожих домой.

Несмотря на близость к природе, Хельсинки присущи все черты столицы с ее ночной жизнью, крупными торговыми центрами (Сток-

манн), музеями, высококлассными ресторанами и собственной архитектурой. Большая часть старого города построена во времена Российской Империи. После победы над Швецией Россия сделала Хельсинки столицей полуавтономной губернии, тем самым передвинув центр политической жизни страны из Турку поближе к своим границам. В те времена Хельсинки имел важное стратегическое значение, что очевидно по большому крепостному комплексу Суоменлинна, принадлежащему к наследию ЮНЕСКО и ныне являющемуся важным туристическим объектом. Многие из врачей, посещающих клинику нейрохирургии, во время своего пребывания в Хельсинки имеют возможность осмотреть достопримечательности. Среди них Хьюго, резидент из Венесуэлы с богатым опытом спортсмена-теннисиста, Пако — бас-гитара из группы, играющей тяжелый рок в Испании, Юсуф — профессор нейрохирургии из Сенегала, Мей Сун — опытный нейрохирург из Китая, Ахмед из Египта и самый дружелюбный нейрохирург Йоуке — датчанин, страстно любящий музыку; Розанна — итальянка, которая может поделиться с нами своими кулинарными рецептами...

Здесь, в клинике нейрохирургии в Хельсинки, создана плодотворная атмосфера, где обычный визит может привести к созданию крепких интернациональных связей и контактов, которые могут длиться годами.

8.4. ДВА ГОДА СТАЖИРОВКИ В КЛИНИКЕ НЕЙРОХИРУРГИИ. РЕЗА ДАСТХИ (СТАМБУЛ, ТУРЦИЯ)

Я начну с мая 2005 года, когда на турецком нейрохирургическом конгрессе в Анталии я повстречал профессора Хернесниemi. Я был поражен его лекциями по микронеурологии аневризм и артериовенозных мальформаций. В подходящий момент я представился и сразу спросил его о возможности цереброваскулярной стажировки. После обмена несколькими сообщениями по электронной почте он пригласил меня совершить короткий визит в клинику для выяснения последующих возможностей более длительной стажировки.

Первый раз я приехал в клинику в сентябре 2005 года. Ранним утром в понедельник мы встретились у входа в больницу. Клиника работала в довольно быстром ритме, однако очень организованно — таково было мое первое впечатление. Весь персонал принял меня крайне доброжелательно. Помимо финских нейрохирургов, в тот момент в клинике была группа стажеров и визитеров из разных стран мира. В течение первого дня профессор Хернесниemi сделал 6 операций в одной операционной. Я был поражен его экстраординарными хирургическими навыками. Я покинул операционную после полуночи и пошел к себе в отель. Второй день не сильно отличался от первого, однако он закончился чуть ранее, после чего мы со стажерами пошли попить пива. Такой вечер дает возможность лучше познакомиться с остальными приезжими и раздобыть полезную информацию о клинике и городе. Через два часа я отправился домой. После часа поисков я понял, что заблудился. Таков был мой первый опыт апробации хорошего финского пива.



Реза Дастхи

Уже через неделю моя кандидатура была одобрена для годичной стажировки. В этом решении значительную роль сыграла доктор Аише Каратас, стажировавшаяся до меня. Я с полной отдачей окунулся в работу, так как это была уникальная возможность поучиться у одного из лучших цереброваскулярных нейрохирургов в мире. Конечно же, я должен был заранее все хорошенько организовать, так как в Хельсинки я планировал приехать со своей семьей. Хотя мы и осознавали возможные трудности в новом обществе и другой культуре как для жены, так и для моей дочери, которой на тот момент было чуть меньше 8 лет, их присутствие было крайне важно для меня. Я получил все необходимые бумаги из университета, закрыл на замок свою квартиру в Стамбуле, продал машину и вечером 8 ноября 2005 года приехал в Хельсинки. Нам выделили квартиру рядом с госпиталем. С помощью профессора Хернесниemi моя дочь попала в одну из самых престижных школ Хельсинки в центре города.

Я начал работу сразу, на следующий же день, а на жену легли все остальные обязанности по

поддержанию обычной жизни. Вопреки ожиданиям, мы смогли очень быстро адаптироваться к новым условиям, и большую роль в этом сыграла поддержка персонала клиники.

Работа с таким учителем, как профессор Хернесниemi, была уникальным опытом. С самого начала я понял, насколько он внимателен к своим стажерам и визитерам. Мы все имели возможность не только наблюдать за техникой цереброваскулярной хирургии высшего уровня, но и понять, что нейрохирург должен в первую очередь руководствоваться принципами гуманности и человеколюбия, быть Доктором с большой буквы. Забота и теплое отношение к своим пациентам, которые мы видели у профессора, входят в число самых важных его качеств. Моя стажировка была продлена до двух лет. В течение этого времени я ассистировал профессору на 807 микронейрохирургических операциях. С самых первых операций я отметил безупречную чистоту и высокую скорость манипуляций. Большое впечатление также произвел профессионализм каждого из членов операционной бригады. В операционной царили порядок и спокойствие, без какого-либо постороннего шума и ненужных разговоров. Профессор Хернесниemi довольно редко спрашивает инструменты вслух, так как инструментальная медсестра отслеживает каждый шаг операции по монитору. То же касалось анестезиолога и всех остальных членов команды. Сначала было довольно сложно понять анатомические детали при операции, так как все происходило быстро и через узкий рабочий канал. Могу сказать, что у меня ушел месяц только на понимание того, где находится первый сегмент средней мозговой артерии. Было захватывающе интересно обучиться технике операции, используя практически только два классических инструмента (трубка отсоса и биполярный пинцет), лишь изредка добавляя несколько других инструментов, избегать использования ретракторов, проводить острую диссекцию, применять технику гидропрепаровки и остальных операционных приемов. Кроме ежедневных обходов, мы

имели возможность дискутировать по поводу каждого случая как до, так и после операции. Другой важной частью моего обучения был монтаж операционных видеозаписей. Я имел уникальную возможность просматривать сотни видеозаписей по нескольку раз и позже обсуждать их с профессором и другими стажерами. Целью всего этого было обучение «мысленному проведению каждой операции». Кроме того, ежедневные рентгеновские пятиминутки и еженедельные цереброваскулярные совещания давали хорошую возможность анализировать каждый случай еще раз. С самого начала я получил громадную поддержку от среднего персонала клиники и всех членов анестезиологической команды. Все это способствовало тому, что очень быстро я стал чувствовать себя как дома.

Стажировка предоставляет большие возможности для обмена опытом. За счет контакта с людьми из разных стран человек обогащается не только интеллектуально, но и духовно. Этому я научился в клинике, где ежедневно было много стажеров и визитеров со всего мира. Кроме того, общение с каждым из членов команды нейрохирургической клиники в Хельсинки давало определенный опыт.

В течение моего пребывания в клинике я имел возможность общаться с выдающимися нейрохирургами. Например, в течение моего первого месяца клинику посетил профессор Коновалов с группой нейрохирургов из Москвы. Случилось так, что я должен был позаботиться о пребывании гостей в клинике. После просмотра двух операций, выполненных Юхой Хернесниemi, профессор Коновалов попросил меня показать ему операционные видеозаписи. В фойе операционной мы посмотрели несколько сложных случаев, которые, в принципе, не каждый отважился бы показать такому выдающемуся хирургу, как профессор Коновалов. Я почувствовал, что Юха стоит неподалеку и, судя по всему, удивляется тому, что я собираюсь сделать с его карьерой. Я тут же остановил видео, в результате чего нежиз-

данно включился телевизор с программой очень фривольного содержания, совсем не относящегося к нейрохирургии. На это Юха сказал: «А это уже из личной коллекции Резы!». Он успел сказать это как раз до того момента, когда я был готов провалиться сквозь землю.

Поворотным моментом моей стажировки было посещение профессора Османа. На второй день своего визита он предложил Юхе опубликовать свой хирургический опыт. Я оказался в нужном месте в нужное время. Это предложение послужило отправной точкой к публикации серии статей в журнале «Surgical neurology» о микронейрохирургическом лечении внутричерепных аневризм. Этот проект, продолжающийся до сих пор, стал самым важным в моей стажировке. Кроме тщательного изучения и прочтения статей, посвященных анатомии и хирургической технике аневризм всех локализаций, я просмотрел около 500 видео и расспросил профессора Хернесниemi о его хирургической технике, основанной на 30-летнем опыте хирургии аневризм. Также я очень благодарен профессору Юхе Яаскелайнену, обучившему меня писать научные статьи. Огромную поддержку оказал профессор Ниемеля, доктора Лехечка и Лехто. Работе с аудио-видеоаппаратурой и другим техническим аспектам меня научил техник Кярпиеки. Другим важным проектом было создание хельсинкской базы данных артериовенозных мальформаций, над которой я работал в тесном сотрудничестве с докторами Лааксо и Вяяртом. Я получил возможность просмотреть более 400 случаев АВМ и создать неповторимую базу данных. До сегодняшнего дня я был вовлечен в работу в 38 статьях, выпущенных клиникой Хельсинки. Хотя я до сих пор продолжаю наше сотрудничество, уже сейчас я осознаю, насколько большую пользу для моей карьеры я получил от стажировки.

Участие в Хельсинкском летнем курсе также стало большим персональным достижением. Политика открытых дверей дала возможность увидеть операционную технику выдающихся

нейрохирургов. Важен был также и курс LINNC, организованный профессором Жаком Море, при котором операции из Хельсинки транслировались по спутнику в Париж на аудитории более 1000 человек. Для меня это был совершенно особенный опыт, так как я давал комментарии прямо по ходу операции. Во время первой трансляции я очень волновался и переживал по поводу моего ужасного голоса. Осознав, однако, что от моего голоса никто сильно не страдал, я продолжал уже более спокойно.

Работа бок о бок с профессором Хернесниemi далеко не легка. Все должно было делаться быстро и в совершенстве, как и его операции. Рабочий день всегда длился долго, а неделя начиналась в воскресенье после обеда. Нагрузка от всех научных проектов и обилия операций была, конечно, тяжелой, однако переносимой. Порой случались и сложные моменты, однако мы всегда могли преодолеть трудности и продолжать работу.

После двух восхитительных лет в Хельсинки я вернулся в свою клинику в Стамбул. Тут снова возникли определенные трудности с адаптацией. Мне не хватало моих новых друзей из Хельсинки, и я осознал, что Финляндия стала моей третьей родиной. Нелегким оказался переезд из Финляндии и моей семье, для которой жизнь в Хельсинки была очень комфортной и счастливой. После возвращения в Турцию все пришлось начинать сначала. У дочери некоторое время возникали проблемы в школе.

Я поменял свою хирургическую философию в соответствии с тем, чему научился в Хельсинки. Хотя это было довольно сложно осуществить, однако я смог добиться определенных успехов. Благодаря поддержке профессора Кайнара я был активно вовлечен в лечение всех сосудистых случаев в моей клинике. Я стал более уверен в том, что делаю. Опыт учебы у профессора Хернесниemi оказал огромное влияние на мою профессиональ-

ную карьеру. Можно сказать, что это было поворотной точкой в моей жизни. Для меня Юха — это учитель, герой, близкий друг и кто-то очень особенный. Я горжусь тем, что стал членом команды нейрохирургии Хельсинки.

8.5. МОИ ВОСПОМИНАНИЯ О НЕЙРОХИРУРГИИ В ХЕЛЬСИНКИ В СТИЛЕ «ДАВАЙ, ДАВАЙ!». КЕЙСУКЕ ИСХИИ (ОИТА, ЯПОНИЯ)

В клинике нейрохирургии Хельсинки я прошел обучение в период с марта 2003 по июнь 2004 года. Ниже я расскажу, как это повлияло на мое отношение к нейрохирургии.

Я начал резидентуру по нейрохирургии в Японии в 1993 году и получил лицензию специалиста в 2001 году. Я всегда планировал получить дополнительное образование где-нибудь за границей для расширения кругозора. Мечта осуществилась, когда профессор Хиданори Кабаяши, директор клиники нейрохирургии в университете Оита, представил меня профессору Юхе Хернесниemi. Оба профессора учились у профессоров Дрейка и Пирлесса и имели давние дружеские связи.

8.5.1. Первые впечатления о финнах

Мужчины в Финляндии довольно тихие, однако женщины говорят много, приобретая уникальную способность говорить даже на вдохе. Из-за их говорливости женщины перехватывают инициативу во многих аспектах жизни. В целом, стандарты культуры, образования и экономики в Финляндии находятся на высоком уровне. Финляндия находится на первых местах в рейтингах благосостояния; общественная безопасность и порядок поддерживаются по всей стране. Финны очень много работают. Я был удивлен, насколько много похожих черт можно найти у финнов и японцев. Например, финны и японцы довольно скромны и часто краснеют (хотя у финнов это более заметно из-за бледного цвета кожи), для обеих наций характерно приветствие небольшим поклоном, также и мы, и они снимаем дома обувь. С другой стороны, я был очень удивлен тому, что все называют друг друга по имени, как будто они близкие друзья, даже профессора.

8.5.2. Университетская клиника Хельсинки

Работа в клинике организована таким образом, что, используя все последние технологические достижения, работник может проводить свой рабочий день максимально эффективно. Максимально эффективная работа означает также большее время для отдыха и длинные отпуска, что для Японии совершенно нетипично.

8.5.3. Профессор Хернесниemi и его хирургическая техника

Условия операционной достаточно комфортны и позволяют эффективно работать. Как в предоперационном, так и в постоперационном периоде беспроblemное сотрудничество нейрохирургов, нейроанестезиологов и медсестер дает возможность лечить пациентов на высшем уровне. Юха Хернесниemi стал профессором и директором клиники в 1997 году и с тех пор проводит самые сложные операции по поводу цереброваскулярных заболеваний и опухолей основания черепа. Профессор Хернесниemi всегда участвует в укладке пациента и проводит краниотомию сам, подчеркивая, что именно эти этапы являются одними из самых важных в нейрохирургии. Профессор Хернесниemi ежегодно выполняет более 500 сложных случаев, что не может не вызывать восхищения. То, как он проводит операции, повергло меня в некий шок и полностью изменило мое отношение к микронейрохирургии и ее пониманию. Профессор чувствует себя абсолютно свободно в обращении с микроскопом, используя ротовой джойстик, работая стоя и постоянно двигаясь. Это напоминало мне космическую ходьбу. Ассистенция на его операциях и наблюдение через боковую оптику микроскопа сопряжено с колоссальным

напряжением, как умственным, так и физическим. Он всегда проводит операции очень быстро. Я помню его шутку о том, что быстрая операция всегда приветствуется персоналом, однако не очень нравится пациентам и их родственникам. Возможность оперировать быстро обеспечивается также и слаженной работой нейроанестезиологов и операционных медсестер. Команда быстро привыкла ко мне, хотя поначалу я справлялся не очень хорошо. В течение трех месяцев контакт полностью наладился и, например, операционная медсестра уже могла подавать инструмент во время операции без необходимости просить ее вслух. Основной моей задачей было ушивание операционной раны, которое я с целью тренировки полностью выполнял под микроскопом.

Я был сильно впечатлен способностью профессора Хернесниemi воспринимать и использовать любые новые технические приемы, улучшающие операцию. В этом аспекте мне было нелегко следовать его примеру и руководствоваться советами, полученными при обсуждении с коллегами из разных стран.

Когда я вспоминаю о своей стажировке, в моей памяти всплывают размышления и вопросы Хернесниemi к себе самому: было ли оправдано полное погружение в работу над улучшением операционной техники в ущерб времени, проведенному со своей собственной семьей, или — какова была его жизнь как нейрохирурга и даже как человека? Эти вопросы научили меня самоотверженно следовать цели и никогда не сдаваться. Профессор Хернесниemi с его командой, проводящий большое число сложнейших операций днем и ночью, показали, насколько важно достигать цели, несмотря ни на что.

8.5.4. Возвращение в Японию

После моего возвращения в Японию я начал свою карьеру нейрохирурга и поставил на ра-

бочем столе фотографию профессора Хернесниemi, олицетворяющую дух Хельсинки. Я также расширил свою медицинскую деятельность и вступил в ряды докторов медицины катастроф. Я считаю, что это стало практическим воплощением того, как на меня повлияла Финляндия. Совместно с парамедиками, в машине или на вертолете, я могу оказывать первую помощь в чрезвычайной ситуации.

8.5.5. Заключение

Во время моего пребывания в Финляндии многие оказали мне большую поддержку. Я хотел бы поблагодарить всех, не только профессора Хернесниemi, но и докторов, медсестер, парамедиков и всех остальных в моей второй любимой стране — Финляндии. Друзья финны назвали меня «последний самурай», что оказывает влияние на мое отношение к нейрохирургии. Я также хотел бы поблагодарить весь персонал клиники нейрохирургии университета Хельсинки с надеждой на дальнейшее сотрудничество.

8.6. ОДИН ГОД СТАЖИРОВКИ. ОНДРЕЙ НАВРАТИЛ (БРНО, ЧЕХИЯ)

Все основные нюансы, посвященные цереброваскулярной стажировке с профессором Хернесниemi, были описаны выше. Как такая стажировка влияет на самого нейрохирурга? Учеба на чьем-либо опыте, успехах и ошибках очевидно способствует определенному профессиональному росту любого врача. Именно поэтому мы приезжаем в Хельсинки. Основной причиной моего приезда в Финляндию было желание получить дополнительные знания, чтобы быть лучше остальных коллег в моей клинике. Я как раз закончил шестилетнюю резидентуру и решил приехать в Хельсинки для обучения более сложной нейрохирургии. Это, наверное, самый ранний этап карьеры нейрохирурга, когда стоит приезжать в Хельсинки. Может быть, еще лучше отправиться туда, когда у хирурга уже есть конкретные практические навыки в области лечения сосудистой патологии мозга. Верхней планки по возрасту не существует, так как нейрохирург должен улучшать свою технику в течение всей жизни. Однако с течением времени все тяжелее надолго покинуть дом. Во время учебы на медицинском факультете я провел один год в Австралии, поэтому мой английский был достаточным для общения во время стажировки. Хотя мое пребывание в Австралии и не было связано с медициной, я знал, что это открыло мне возможности лучше узнать мир, чего я и ожидал от Финляндии. Так сбылись ли мои ожидания?

В конце стажировки я сильно устал, что вполне естественно, когда человек постоянно работает на пределе. После года отсутствия на Родине, увидев высочайший уровень нейрохирургии, я был обеспокоен. Смогу ли я использовать приемы Юхи Хернесниemi у себя дома? Если да, то смогу ли я сделать это так же хорошо? Как я должен буду взаимодействовать с остальными коллегами и персоналом, меняя привычный порядок? Можно ли изменить от-

ношение к проведению операции где-либо в другом месте? Возможно ли это сделать у себя дома? Со временем я отвечу на все эти вопросы. Я думаю, что те же сомнения мучают любого стажера, возвращающегося домой. Однако каждый находится в абсолютно разных условиях и не может одинаково внедрять в жизнь все то, чему он научился. Более того, возвращение домой становится еще более проблематичной переменной, нежели приезд куда-либо на стажировку.

После возвращения в Чехию я взял трехнедельный отпуск. Это было важно для того, чтобы набраться сил и хорошенько отдохнуть. Я постоянно думал о том, как пойдут мои дела в клинике. Большую поддержку и уверенность в себе придало мне общение с моими родными и друзьями.

Мое отношение к нейрохирургии изменилось после Хельсинки, однако только теоретически. С 2007 по 2008 год я присутствовал на 424 высококласных операциях, выполненных Юхой Хернесниemi, и многому научился в микрохирургии. Человек становится профессионалом и знаменитостью, в первую очередь, благодаря большому количеству проделанной работы, а не каким-то талантам. Дух хельсинкской нейрохирургии мотивировал уже сотни нейрохирургов по всему миру.

Сейчас я работаю в клинике нейрохирургии города Брно в Чехии. Размер нашего отделения невелик, и мы не проводим такого же числа операций, как в Хельсинки. На каждого выпадает только несколько операций в неделю. Именно в этой ситуации хорошо работает правило Юхи Хернесниemi: «на каждой операции можно научиться чему-то новому». После стажировки я ввел в свой обиход многое из того, чему научился, и это улучшило мою технику. Ниже я опишу несколько примеров.

Как и в Хельсинки, перед операцией я мысленно рисую ее ход, тщательно анализируя предоперационные снимки. При каких-либо сомнениях я просматриваю видеозаписи операций профессора Хернесниemi и стараюсь найти оптимальный метод. Я сейчас более уверен в своих силах во время операции и готов к любому повороту событий. Попытка «прооперировать в уме» является одним из залогов успешной хирургии. Просматривая мысленно весь ход операции, человек как будто проводит ее на самом деле, и это действительно работает на практике. В мою бытность стажером в Хельсинки я постоянно просматривал все предоперационные снимки и видеозаписи. Создание собственного архива видео позволило мне в любое время возвращаться к технике, принципам и стратегии нейрохирургии, увиденным в Хельсинки. Это подготавливает меня практически и дает настрой на все время собственной операции. Несмотря на большие затраты времени, эффективность такого метода очевидна. Правильная укладка пациента, четкое представление о расположении всех интракраниальных структур в мельчайших деталях доказало свою пользу в ежедневной работе. Один или два миллиметра в других областях не имеют особого значения, но в нейрохирургии могут сыграть решающую роль. Интеллигентное и уважительное отношение к окружающим крайне важно. Хорошие отношения с окружающими позволяют лучше переносить все проблемы на работе. Я понял, что вдумчивое отношение к своей работе важно не только в медицине, но и в любой другой профессии. Такое отношение приносит свои плоды уже сейчас. Я никогда не забуду мой первый случай аневризмы передней соединительной мозговой артерии с фронтальной гематомой. Я был крайне напряжен, однако, несмотря на позднюю ночь и усталость, отекший мозг и интраоперационный разрыв, я справился, в том числе и благодаря поддержке инструментальной медсестры. Надо сказать, что без опыта Хельсинки все могло бы пойти по другому сценарию.

Не всегда мне удавалось наладить полное взаимопонимание с моими коллегами и медсестрами при попытке изменения операционной техники. Много раз я слышал неприятные вопросы и сталкивался с неподобающим поведением. Все это было, однако, мы должны бороться с этим по мере сил и находить решения. Вот примеры новшеств, которые я пытался привнести в свою работу: управление включением коагуляции биполярного пинцета медсестрой, техника гидропрепаровки, особенности оперирования черепно-мозговых травм и ушивание раны под микроскопом. В течение первых недель было особенно тяжело, однако со временем все наладилось, и сейчас, после полутора лет, персонал привык к моим просьбам и знает, что в спорных моментах я не буду реагировать неадекватно.

Хельсинкская нейрохирургия стала знаменитой не только из-за своей инновационной хирургической техники. Там я понял всю важность работы над научными публикациями. Уровень научных статей и исследовательской активности в Хельсинки высок и, кроме того, это помогает донести информацию о местном опыте до тех нейрохирургов мира, которые не имеют возможности приехать в Хельсинки. Статьи по микронеурхирургической технике и экспериментальным моделям отличаются высоким качеством и заслуживают полного прочтения и запоминания. Мое сотрудничество с нейрохирургами и стажерами Хельсинки (Мартин Лехечка, Мика Ниемея, Реза Дастхи, Рикку Кивисаари, Аки Лааксо, Ханна Лехто) было абсолютно беспрепятственным и плодотворным. Я многому от них научился, и это помогло мне продолжать научную деятельность дома. Их мотивация на постоянное улучшение нейрохирургических навыков до сих пор воодушевляют меня. Работая над научными проектами в Хельсинки, я быстро ощутил себя как дома, так как я мог участвовать во всем процессе от начала до конца. Соавторство в статьях также дает определенные преимущества при возвращении домой. Финский опыт воодушевил нас на

создание собственной базы данных аневризм в Брно.

Оглядываясь назад, я могу сказать, что год высочайшего напряжения сил и полной самоотдачи, проведенный в Хельсинки, был плодотворен и эффективен в отношении обучения нейрохирургии высочайшего класса. Год в Хельсинки может дать серьезный толчок к развитию. Я могу сказать, что стажировка существенно расширила мой нейрохирургический кругозор и улучшила способности взаимодействия с окружающими. В моем случае я получил возможность оперировать большую часть сосудистой патологии в моей клинике, что явилось большим шагом в карьере.

После возвращения домой человек, прошедший стажировку, должен максимально сконцентрироваться на работе. Для того, чтобы воплотить в жизнь все то, чему он был обучен, нейрохирург должен сделать все возможное. Первый год оказывается самым тяжелым и требует больших затрат энергии. Нейрохирург должен продолжать работать в том же ритме (ритм Хельсинки) и быть способным постоянно совершенствоваться.

Я при любой возможности всегда буду готов приехать в Хельсинки, чтобы снова учиться. Здесь я, возможно, опять найду что-то новое, чего не заметил раньше. Дух Хельсинки навсегда занял свое место в моей душе, и я надеюсь, что он будет надежным гидом в моей нейрохирургической карьере.

8.7. ГОДИЧНАЯ СТАЖИРОВКА В КЛИНИКЕ НЕЙРОХИРУРГИИ В ХЕЛЬСИНКИ. ОЗГЮР ЦЕЛИК (АНКАРА, ТУРЦИЯ)

В 2007 году я закончил резидентуру в клинике нейрохирургии университета Хацетепе. В то время, подбадриваемый своими родителями-медиками, я решил отправиться на стажировку за границу. Профессор Хернесниemi и клиника в Хельсинки занимали первое место в списке подходящих клиник. Для меня, молодого и неопытного нейрохирурга, попасть стажером в такую знаменитую клинику было пределом мечтаний. Именно тогда мне позвонил профессор Угур Туре и посоветовал отправить свое резюме по электронной почте напрямую профессору Хернесниemi для рассмотрения моей кандидатуры. Через десять минут я получил ответ, в котором профессор пригласил меня на неделю. После этого я быстро собрался, уладил все дела и поехал в Хельсинки. Меня тепло встретил как персонал клиники, так и находящиеся там стажеры из разных стран. В течение недели я получил возможность увидеть экстраординарные хирургические способности профессора. Я был под большим впечатлением как от него, так и от всей команды и уже в конце этого короткого визита мою кандидатуру одобрили для прохождения годичной стажировки. Немалую роль в принятии благоприятного решения сыграла рекомендация профессора Туре. Моя стажировка фактически началась сразу же после окончания резидентуры и длилась с ноября 2007 года по ноябрь 2008. До моего приезда в Хельсинки я был немного смущен предупреждениями о длинной темной и холодной зиме в этих местах. К счастью, профессор Хернесниemi нашел решение, как избавить меня от возможной зимней депрессии. На это у нас попросту не оставалось времени. Он был самым большим трудоголиком, которого я когда-либо видел. Я ассистировал профессору Хернесниemi на 452 микронейрохирургических операциях. Однако число операций, которые я имел возможность увидеть, было больше 1000, благодаря открытой коллекции ви-

деозаписей предыдущих операций. В зону ответственности стажеров входит редактирование этих записей в форме, удобной для презентаций или для исследовательских проектов. Одной из самых важных составляющих моего обучения был просмотр видеозаписей и их обсуждение с профессором Хернесниemi. В обязанности стажера входила также забота о вновь прибывающих визитерах из разных стран, коих в мое время было довольно много. Это дало возможность обмениваться опытом и учиться друг у друга и, конечно же, найти новых друзей и установить связи в интернациональном нейрохирургическом сообществе. Кроме того, я был вовлечен в публикацию десяти статей, сделанных в клинике нейрохирургии в Хельсинки. Несомненно, все это будет крайне важно в моей будущей карьере. В начале моей стажировки, ассистировав на операциях профессора, я думал, что лучше сделать просто нельзя. После пары недель я осознал, что не прав, так как каждая операция была лучше другой. Несмотря на превосходную хирургическую технику, я увидел его непрекращающуюся борьбу за улучшение качества операций. Он все время пытался улучшить самого себя и людей, его окружающих. Думаю, это был его способ испытать наслаждение от испытаний в нейрохирургии. Другой моей ошибкой было суждение об его скорости оперирования. Поначалу, как и остальные коллеги, я был глубоко впечатлен тем, насколько быстро он проводит операции. Чуть позже я понял, что профессор Хернесниemi — не быстрый нейрохирург. Хотя пациенты в его операционной обычно проводят немногим более часа, время непосредственных хирургических манипуляций профессора не такое уж и маленькое. После консультации по поводу какой-либо нейрохирургической патологии пациент очень быстро попадает на лечение. Профессор тщательно анализирует снимки и проводит операцию

мысленно: положение пациента, хирургическая тактика, место разреза, определение локализации патологии, возможные проблемы — все это анализируется. Он подготавливает себя к хирургии и избегает любых факторов, мешающих концентрации. Таким образом, уже до входа в операционную каждая манипуляция проведена мысленно несколько раз. Конечный этап этого мыслительного процесса, будучи коротким и предельно впечатляющим, осуществляется в операционной. Ну и, наконец, хочу подойти к самому основному, чему я обучился в школе Хернесниemi. Ведению нейрохирургических пациентов? Принятию решений? Хирургической технике? Хирургическим секретам? Основам микронейрохирургии? Конечно же, многому из вышеперечисленного. Однако самое важное находится вне области нейрохирургии (хотя она и уникальна). Я думаю, что профессор Хернесниemi не только учитель нейрохирургии, но и учитель жизни. Как нейрохирург должен работать? Как он должен тренироваться? Как учиться и обучать? Как он должен себя вести? Как он должен преподносить себя пациентам, коллегам и друзьям? В конце концов, как совмещать в себе хорошего человека и хорошего нейрохирурга? Я думаю, что эти вопросы я вряд ли смог бы осознать где-либо в другом месте. Я чувствую себя избранным, имевшим возможность быть рядом с таким учителем и другом, как профессор Юха Хернесниemi.

8.8. ПОЛГОДА СТАЖИРОВКИ. МАНСУР ФУРУДЖИ (КАРДИФ, ВЕЛИКОБРИТАНИЯ)

8.8.1. С чего все началось

Я оказался в числе счастливиц, проходивших стажировку по нейрохирургии в Хельсинки с января по июль 2009 года. По приезде сюда мы были очень радушно встречены главой клиники, профессором Юхой Хернесниemi. Мы в полной мере осознали, что такое командная работа, независимо от пола, нации и культурных различий. Следует отметить также доброжелательность старших нейрохирургов, включая доцента Мику Ниемеля, сосудистого стажера Мартина Лехечку и всю команду анестезиологов, медсестер и резидентов.

Первый раз я увидел профессора Хернесниemi в 2004 году на заседании Европейской ассоциации нейрохирургов в Салониках, когда он презентовал свою концепцию микронейрохирургии в довольно провоцирующей форме. Тогда многие были поражены качеством и числом его сосудистых операций. Там было много недовольного ропота, одобрения, неприятия и прочих смешанных чувств, которые так часто выплескиваются на нейрохирургических собраниях. Могло ли все это быть правдой? Клипирование аневризмы средней мозговой артерии менее чем за 30 минут, или аневризмы базилярной артерии за 1 час! Мы услышали о принципах безопасной, быстрой и простой хирургии. Вместе с тем подчеркивалось, что быстрый не означает поспешный, а, напротив, проведенный последовательно, хорошо отретпетированный и эффективный. Многие из более опытных нейрохирургов, которые раньше видели работу Юхи воочию, отнеслись к презентациям более сдержанно и уважительно.

Появление эндоваскулярного лечения аневризм койлами, казалось, означало конец васкулярной микронейрохирургии на моей роди-

не. Мы были убеждены, что техника и дальше будет улучшаться в сторону развития трубчатых стентов, может быть, каких-то нанотехнологических моделей или попросту обычных таблеток. Будем надеяться, что когда-то профилактика этого заболевания будет в центре нашего внимания. Однако, в ближайшем будущем очевиден спрос на более высококачественную и продвинутую экзохимию в лечении аневризм! Кто-то должен сохранить эту область «в живых», но на высшем уровне. Осуществима ли в системе государственного медицинского обеспечения простая, быстрая и безопасная микронейрохирургия? В моей голове по этому поводу всплыл один из принципов права: «Смотреть надо на все своими собственными глазами, а не глазами других; познавать своим собственным разумом, а не разумом соседа». Поэтому я поехал на Хельсинкский курс, чтобы увидеть все своими глазами.

Другим фактором, повлиявшим на мое решение, был характер Юхи. Его обходительные манеры и внимание очень располагают. Не зря говорят: «Нужными словами можно найти ключик к любому сердцу». На все вопросы он всегда отвечал персонально каждому, проявляя внимательное отношение к человеку, независимо от национальности или уровня профессиональной подготовки. Все это лишь подогревало мое любопытство.

Итак, я приехал на Хельсинкский курс, где увидел впечатляющие стандарты микронейрохирургии. Безопасная, быстрая, эффективная, простая и адекватная техника не могла не изменить наше мышление и отношение к хирургическому лечению как простых, так и сложных заболеваний. Быстрота не означала поспешности, но давала эффективность использова-

ния времени, возможность избежать ненужных задержек и использование отточенной нейрохирургической техники. Все это сочеталось с прекрасной плавностью движений и очевидной опытностью.

Примерная организация персонала, использование лучшего оборудования в комбинации с методичностью делало операции эффективными, уменьшая риск возникновения осложнений, среди которых — возможное нарушение мозгового кровообращения при временном клипировании или риск инфицирования. Увиденное особенно удивляло на фоне того, что нейрохирургия подобного уровня могла проводиться в маленькой стране с социалистической системой устройства без особенного финансового стимула, с ограниченной численностью населения и далеко не идеальным территориальным распределением, при котором клиника в Хельсинки делила зоны ответственности с остальными четырьмя нейрохирургическими центрами.

8.8.2. Место и люди

Хотя основной причиной хорошей репутации клиники Хельсинки является лидерство микронейрохирургических стандартов, финны и культура Финляндии, являясь ключевыми факторами успеха, заслуживают отдельного упоминания. Пребывание в Финляндии для меня было прекрасным и незабываемым опытом. Если вам нравится контраст между летом и зимой, то это место для вас. В стране «тысячи озер» холодные зимние ночи продолжительны, однако летом большую часть дня светло. Зимой можно ходить по льду моря, а летом совершать спокойные и тихие прогулки. За полтора часа плавания на пароходе

или 15 минут полета на вертолете вы можете оказаться в Таллине, столице Эстонии, с ее достопримечательностями. Также довольно быстро можно очутиться в прекрасной Лапландии, в доме Санта Клауса, где зимой можно увидеть северное сияние.

Когда я приехал в Хельсинки, я был удивлен чистотой, хорошей организацией транспорта и всей инфраструктуры. Философски настроенный водитель автобуса, который вез меня из аэропорта в Хельсинки, рассказал, что финны традиционно много работали летом, чтобы пережить зиму. Нельзя было оставлять на завтра ничего из того, что можно было сделать сегодня. Все это сочеталось с чувством солидарности, равенства и справедливости. Хельсинки, наверное, самый красивый, чистый и безопасный город из всех столиц мира. Сам город с окружающими районами имеет население около 1 млн жителей. Даже в течение короткого визита в Хельсинки можно осмотреть основные достопримечательности, включая порт, Кафедральный Собор, здание Парламента, Музей современного искусства, Дом Оперы, улицу Маннергейма и посетить знаменитую церковь внутри скалы (Tempeli aukio) с великолепной акустикой. Стандарты образования и технологий в Хельсинки находятся на высоком уровне, в городе 8 университетов и 6 технопарков.

В больнице многие стажеры и гости спокойно оставляли свои компьютеры и ценные вещи в вестибюле операционной, не боясь пропажи. Мы никогда не слышали о каких-либо криминальных происшествиях в больнице. Сдержанность, хорошее поведение и чувство гражданской ответственности очень хорошо проявляются в том, как родители воспитывают своих детей и как они ведут себя в магазинах,

парках, поликлиниках или общественном транспорте. Крайне редко можно услышать, как кто-то кричит или повышает голос на другого. Я никогда не был очевидцем какого-либо насилия, неподобающего поведения, не видел даже граффити. Создается впечатление, что финское общество лишено таких черт, как гнев, злоба или зависть.

Наряду с высокими ценами на продукты и услуги единственной проблемой для посетителей может быть ощущение скуки. Однако это касается в первую очередь тех, кто увлекается безнравственными, нелегальными или постыдными занятиями. То есть основная проблема — высокие цены, что и объясняет высокий уровень здравоохранения, высокие налоги и необходимость много работать в этом социалистическом обществе. Такой уклад требует хорошего образования, создания отличной транспортной системы и полного социального обеспечения. Именно высокий уровень образования обусловил колоссальную эффективность этого общества.

Одной из замечательных черт этих людей является их уровень образования и знание происходящего в мире. Хорошие манеры и обходительность финнов, неимпульсивное поведение очень выделяет их среди остальных. И это можно четко заметить, если сравнить их, например, с латиноамериканскими гостями. Отсутствие ярко выраженных эмоций по отношению к окружающим — только первое впечатление. Если вы улыбнетесь первым и начнете дружескую беседу, вы убедитесь в обратном.

8.8.3. «Радужная» команда и ее лидер

Как радуга содержит множество цветов, так и команда клиники нейрохирургии в Хельсинки под руководством профессора Хернесниemi включает в себя отличных друг от друга людей разных рас, языков, культур. Чтобы убедиться в этом, достаточно посмотреть на кар-

ту мира, расположенную в вестибюле операционной, и число колышков, отмечающих города, откуда приезжают посетители. Каждый приезжающий вносит свою лепту в происходящее и мотивирован приехать еще раз. Будучи частью «радужной» команды, мы осознаем, что «земля — это одна страна, и человечество — ее граждане!».

Совсем нелегко сделать 11 тысяч микронейрохирургических операций, более 500 артериовенозных мальформаций и более 4 тысяч аневризм. Эти цифры беспрецедентны, особенно учитывая, что Юха делает все этапы операции сам, кроме ушивания раны. Многие приезжают сюда посмотреть на такую методику работы. Микрохирургия для директора и его команды в Хельсинки — не только работа, но и страсть. Такт, мудрость, способность к лидерству, терпение и готовность к тяжелой работе, большая любовь и гуманизм — вот что нас вдохновляет приехать в Хельсинки. Развивать и модернизировать клинику только в интересах людей очень сложно! «Быть королем и носить корону — вещь более славная для тех, кто видит это, чем приятное для тех, кто носит ее» (прощальная «золотая» речь королевы Елизаветы I).

Под нынешним руководством в клинике делается ежегодно 3200 операций, включая 500 сосудистых случаев, 700 опухолей, 1000 спинальных операций, 600 тяжелых и средних травм мозга, 300 шунтов и вентрикулостомий. Клинику посещают около 100 гостей в год, включая таких знаменитостей, как профессор Гази Ясаргиль, продемонстрировавший свои микронейрохирургические навыки в Хельсинки в 2001–2003 годах, профессор Винко Доленц, профессор Оссама Ал-Мефти, профессор Али Крист, профессор Угур Туре, профессор Дюк Семпсон и профессор Александр Коновалов.

Для меня было честью присутствовать на церемонии защиты диссертации доктора Мартина Лехечки 6 февраля 2009 года, выдержан-

ной в лучших традициях жанра. Сама защита диссертации проходила при большой аудитории. Оппонентом в этот день был, пожалуй, самый известный нейрохирург, один из самых цитируемых и искусных хирургов всех времен, профессор Роберт Спецлер. В честь прибытия профессора Спецлера в клинику Хельсинки профессор Юха Хернесниemi до защиты провел показательное хирургическое клипирование комплексной аневризмы перикаллезной артерии. Операция продлилась 24 минуты, вызвав неподдельное чувство уважения у профессора Спецлера, отметившего это в гостевой книге и в торжественной речи на церемонии защиты. Он отметил, что, попутешествовав по всему миру и увидев огромное число нейрохирургических отделений, операций и нейрохирургов, никогда не видел операции лучше, чем та, которую продемонстрировал профессор Хернесниemi. Такие комментарии часто делаются посетителями в течение Хельсинкского курса или LINNC-конгресса.

Часто профессор Хернесниemi дает наставления некоторым молодым и воодушевленным нейрохирургам: «Планируя свою карьеру, найдите опытного нейрохирурга, который способен научить вас. Он может быть в вашей клинике или на другом конце света. Несмотря на то, что вам может потребоваться помощь многих людей, найдите того единственного, которому можно поведать все свои неудачи, планы и надежды. Он или она может быть директором клиники, либо просто человеком с большой душой и жизненным опытом и пониманием нейрохирургии. Без помощи такого человека очень сложно стать искусным нейрохирургом и невозможно сделать академическую карьеру. Трудовая жизнь профессора Ясаргиля, его книги и операции были моими учителями. Затем профессор Дрейк и Пирлесс. Множество технических приемов были заимствованы, пока я сидел в холодных углах различных операционных Европы и Северной Америки». Долгими вечерами в вестибюле операционной мы слышали много разных историй из прошлого и настоящего, иногда

смешных, иногда грустных. В них он поведал нам о взаимоотношениях с коллегами из Бухареста (Арсени, Опреску), Цюриха (Йонеква), Будапешта (Пазтор, Тот, Вайда), Лондона (Саймон, Крокард), Монреаля (Бертранд), Майнца (Пернецки), Литл Рока (Ал-Мефти, Крист) и Утрехта (Туллекен). Среди финских коллег, оказавших на него влияние, были доктор О. Хейсканен, Л. Лаитинен, И. Оксала (кардиохирург), С. Нюстром, С. Пакаринен, Х. Трупп и М. Вапалаhti. В любом случае, было очевидно, как он любит и уважает своих наставников, особенно Ясаргиля, Дрейка и Пирлесса.

Всем членам «радужной» команды хочу пожелать помнить о наших наставниках и учителях, которые любили нас независимо от того, как это проявлялось. Все делалось только для нас и для того, чтобы мы стали лучше. Как стажеры мы часто слышали слова благодарности пациентов и родственников за спасенную Юхой жизнь и выздоровление. Это были как местные, так и приезжие из Франции, Норвегии, России и других стран. Юха также проводит выездные операции по всему миру.

Несколько месяцев спустя после моего приезда в Хельсинки я встретил молодую женщину по имени Аниса, отец которой был прооперирован Юхой Хернесниemi более 10 лет назад. Я был воодушевлен благодарностью и теплыми чувствами, адресованными Юхе и всей его команде. К сожалению, ее отец не выжил после субарахноидального кровоизлияния, несмотря на все попытки, включая наложение анастомоза.

Все, что мы делаем — страдаем, учимся, спрашиваем, становимся лучше — все для наших пациентов. Эта книга написана для тех, кто собирается посетить Хельсинки и увидеть работу профессора Хернесниemi.

8.9. ДВА МЕСЯЦА СТАЖИРОВКИ. РОД САМЬЮЭЛСОН (РИЧМОНД, ВИРДЖИНИЯ)

Многие врачи приезжают в клинику нейрохирургии Хельсинки на короткий срок — от недели до трех месяцев. Ниже я хотел бы поделиться своим опытом двухмесячного визита с января по февраль 2010 года.

Я приехал в Хельсинки сразу после окончания резидентуры, чтобы учиться у профессора Хернесниemi сложной интракраниальной нейрохирургии перед тем, как начать мою цереброваскулярную стажировку. До того, как я приехал сюда, я ожидал наблюдать одну или две операции по клипированию аневризм в неделю. Какие-то другие цереброваскулярные случаи, например, АВМ, я рассматривал как большой бонус. Эти ожидания были явно занижены по сравнению с тем, что я увидел: 27 операций на аневризме, 7 по поводу АВМ и три ЭИКМА из 86 операций, проведенных в течение семи недель моего пребывания. Важнейшим событием моей стажировки была возможность ассистировать на операции по клипированию аневризмы верхушки основной артерии.

Возможности операционной позволяли двум стажерам выполнять роль ассистентов одновременно. Хотя большей частью это касается стажеров, некоторые из посетителей также имели возможность ассистировать. Кроме того, в других операционных посетители могут ассистировать, если на операции нет резидента самой клиники.

Моим самым сильным впечатлением от операций доктора Хернесниemi была его скорость. Однако, он никогда никуда не спешил, и быстрота операции не являлась самоцелью. Наоборот, она отражала хорошую организацию и эффективность работы всей команды.

Эффективность операций определялась вниманием к каждой мелочи. Большая часть их описана в предыдущих разделах книги, од-

нако многие из них лишь едва осознаваемы и сложно описуемы. Именно они являются результатом 30-летнего опыта профессора Хернесниemi. Например, его манипуляции с тканью практически всегда достигали нужного эффекта с первой попытки. Выбор инструмента или аневризматической клипсы практически сразу был правильным, а любой инструмент мог быть использован по разным назначениям. Именно сумма всех этих нюансов обеспечивала скорость операции. Привычные операции проходили настолько отточенно, что можно было предсказать, какой инструмент доктор Хернесниemi будет использовать; это прекрасно знали медсестры, которым для смены инструмента не надо было говорить ни слова.

Наблюдение и обсуждение увиденного было целью моего визита. Хотя я и был рад участвовать в обходах, это стало для меня неожиданностью. Так как общение с пациентом, естественно, происходит на финском языке, доктор Хернесниemi устраивал для иностранных посетителей обходы на английском. В 8:30 все сотрудники собирались на рентгеновскую пятиминутку, проходившую также на финском языке. По этой причине я был на них только в течение первой недели, так как позже я нашел возможность просматривать снимки больших в течение всего дня.

Кроме операций, у меня была возможность обучения другим аспектам микронеурологии. Доктор Хернесниemi подчеркивал важность обучения микрохирургии у Ясаргила и Дрейка, упоминая эти имена практически каждый день. Я провел многие часы, слушая рассказы о его операциях в прошлом и настоящем. Я также получил исчерпывающие ответы на все мои вопросы.



Рис. 8-15. Библиотека при операционной



Рис. 8-16. Комната для совещаний при операционной

Многие вечера и выходные я провел за чтением нейрохирургических пособий, сидя в комнате для собраний операционного отделения. Пять или шесть книг пользовались особой популярностью у резидентов и посетителей, так как прочтение их в контексте учения доктора Хернесниemi давало возможность лучше осознать происходящее. Среди этих книг были тома Ясаргиля, книга по вертебробазиллярным аневризмам доктора Дрейка и доктора Пирлесса в соавторстве с доктором Хернесниemi, а также атласы микронейрохирургии доктора Сугиты и доктора Мейера.

Кроме того, в клинике было сделано большое число отредактированных видеозаписей операций. Все посетители могут беспрепятственно копировать для себя эти материалы. Я имел также возможность самому провести монтаж записей операций, увиденных мною в Хельсинки. Техники в операционной были дружелюбны и доставили мне дополнительную информацию: я получил доступ к списку всех инструментов, используемых доктором Хернесниemi, а медсестра помогла перевести текст с финского на английский.

В заключение скажу, для меня посещение клиники нейрохирургии в Хельсинки и доктора Хернесниemi стало возможностью увидеть микронейрохирургию в ее лучшем исполнении. Я могу порекомендовать это место для любого хирурга, старающегося развить свои навыки в цереброваскулярной нейрохирургии.

8.10. ВОСПОМИНАНИЯ О ХЕЛЬСИНКИ. АИШЕ КАРАТАС (АНКАРА, ТУРЦИЯ)

Я встретила профессора Юху Хернесниemi в 2003 году в Амстердаме, будучи участником курса Европейской ассоциации нейрохирургов. Я была под большим впечатлением от презентационных видеозаписей операций аневризм и АВМ. Он использовал быструю и чистую хирургическую технику в очень сложных случаях. После лекции все ученики курса хотели поговорить с ним. До этого он уже раздал все свои визитные карточки, однако добыл все-таки одну для меня. Меня поразили не только его профессионализм, но и личностные качества. Тогда я подумала: «Я должна учиться у этого человека».

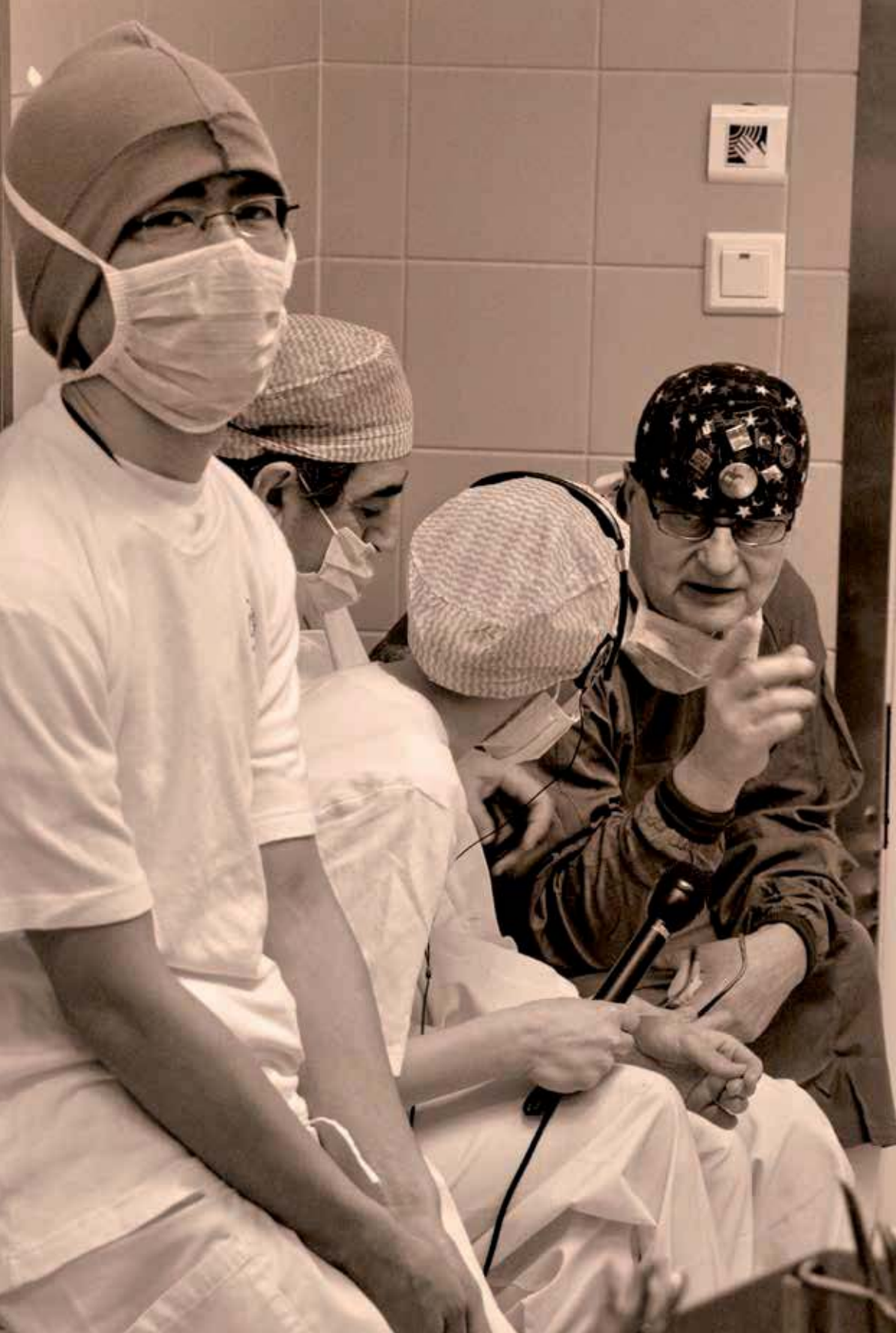В ноябре 2003 года я приехала в Хельсинки в первый раз. Самолет прилетел в аэропорт около полуночи. Для начала я должна была поехать в больницу Тёёлё, забрать ключ и карту расположения квартиры, где мне предстояло жить. Однако точного пути я не знала. Я села на автобус компании Финэйр, где встретила профессора Хернесниemi, прилетевшего из другого финского города. Для меня это было настоящим облегчением. Мы пошли вместе в больницу, после чего он заказал такси и дал проездной на последующие дни. Я очень хорошо помню первый день пребывания в Хельсинки. Профессор прооперировал пять случаев (одна аневризма базиллярной артерии, две аневризмы СМА, краниофарингиома и коллоидная киста III желудочка). В этот день он был на дежурстве и ночью прооперировал грыжу поясничного диска, вызвавшую синдром конского хвоста. В течение недели я ассистировала ему на 13 операциях (одна из них была ELANA — анастомоз и тригональная АВМ). В то время стажером в клинике был доктор Кейсуке Исхии из Японии. Позже, 1 августа 2004 года, я начала стажировку, финансово поддерживаемую стипендией СИМО (интернациональная программа по поддержке исследований в университетах Финляндии). Стажи-

ровка в Хельсинки длилась 1 год, в течение которого я ассистировала на 357 микрохирургических операциях. На выходных я проанализировала и отредактировала большое число операционных видеозаписей. Мы просматривали эти записи в перерывах между операциями, сопровождая все увиденное обсуждениями. Я также была вовлечена в несколько исследовательских проектов, большей частью касающихся аневризм. Хотела бы выразить свою благодарность докторам Мике Ниемеля, доктору Юханне Фрозену и доктору Анне Пииппо за их сотрудничество. Клиника нейрохирургии Центрального госпиталя университета Хельсинки является центром, куда направляются пациенты со сложной цереброваскулярной патологией как из Финляндии, так и из других стран Европы. Большая часть аневризм здесь клипируется. Кроме того, в клинике есть опытная команда нейрорадиологов. Я с большим пиететом отношусь к доктору Матти Поррасу, нейрорадиологу, стоявшему в течение многих часов в операционной при удалении АВМ. Здешние медсестры также полностью посвящают себя работе.

Профессор Юха Хернесниemi принадлежит к классу нейрохирургов-трудооголиков. Хотя я окончила резидентуру в клинике нейрохирургии университета Анкары, известной большой интенсивностью работы, было очень трудно успеть за графиком профессора. Когда он направлял мне сообщения по электронной почте по поводу рабочих планов на день, я заметила, что первые сообщения посылаются им в 5 утра. Я приходила в больницу к 7 утра, мы встречались в нейрореанимации, после чего шли на рентгеновскую пятиминутку. Операции начинались в 8.30 утра. Обычно в течение дня проводилось 3–5 операций. Он делал их быстро, но аккуратно. В своей работе он является замечательным примером для подражания для любого молодого нейрохирурга. От него

я научилась многим приемам на каждом этапе хирургии. Мы использовали технику «четырёх-ручной микронейрохирургии». Со всеми приезжающими из-за рубежа докторами он был добр и обходителен, так как сам провел много лет за границей. Для меня он стал не только наставником, но и хорошим другом. Я помню мой последний день в клинике. Мы прошли с профессором Хернесниими к выходу. Я уезжала, он шел домой. В этот день из-за смерти одной медсестры в больнице был объявлен траур, поэтому мы особо не разговаривали. Профессор сказал мне, что он послал мне сообщение по электронной почте. Именно это сообщение я сохраняю на всю свою жизнь, так как для меня оно стало очень важным.

Я горжусь тем, что встретила и имела возможность работать с профессором Хернесниими, и хотела бы выразить ему огромную благодарность за поддержку, которую он мне оказал.



9. СОВЕТЫ МОЛОДЫМ НЕЙРОХИРУРГАМ

Юха Хернесниemi

Тех, кто может стать нейрохирургом, выбрать довольно трудно. Мы должны выбирать молодых людей, полных энергии, самоотверженности и мотивации, чтобы однажды они стали намного лучше нас. В моей клинике выбор основан на предвидении того, что в один день именно этот молодой человек удивит меня своей креативностью и искусным выполнением операции. Я надеюсь, что со временем некоторые из этих молодых людей станут лучшими нейрохирургами мира.

Люди, пытающиеся стать нейрохирургами, должны быть молоды, так как учиться придется долго — всю жизнь! Они должны быть умны, обладать пластичностью мышления и уметь ладить с абсолютно разными людьми. В то же время им должно сопутствовать некоторое упрямство и упорство в достижении своих целей, часто против желания других людей, даже против заведующего клиникой. Они должны иметь возможность путешествовать, знать основные языки международного нейрохирургического сообщества, чтобы посещать клиники по всему миру и учиться новым идеям и технике. Они должны очень много работать и иметь хорошие руки вне зависимости от размера перчаток. Крайне полезно быть в хорошей физической и умственной кондиции, заниматься спортом и иметь любые другие хобби, позволяющие оправиться от ошибок и неудач, случающихся в ежедневной работе.

Часто помогает здоровое чувство юмора, однако крайне важно иметь поддержку семьи или хороших друзей как в радости, так и в печали. Цинизм и черный юмор вряд ли могут быть опорой в течение многих лет тяжелой работы, так как это рано или поздно приведет к выгоранию. С самого начала обучения молодые нейрохирурги должны осознать, что достижение высокого профессионального уровня

приходит только ценой долгих рабочих будней, когда человека и дома не отпускают мысли о работе. Если возможно, они должны превратить свою работу в хобби, так как именно это позволяет поддерживать интерес в течение всей жизни. Я хотел бы поделиться своими мыслями и опытом по поводу того, с чем может встретиться молодой нейрохирург на своем пути и дать несколько советов, как преодолевать препятствия.

9.1. МНОГО ЧИТАТЬ И УЧИТЬ АНАТОМИЮ

Чтобы стать хорошим микронейрохирургом, необходимо постоянно совершенствовать знания в микроанатомии мозга, так как улучшение знаний микрохирургической анатомии ведет к улучшению самих операций. Сейчас, когда доступны КТ, МРТ и ангиография, обучение анатомии центральной нервной системы намного легче, чем во времена хирургии без микроскопа, вентрикулографии и пневмоэнцефалографии. Чтение пособий и руководств позволяет приобрести опыт, аккумулированный многими поколениями нейрохирургов. Тщательное ознакомление с литературой перед новой или редкой операцией означает, что руки хирурга следуют опыту тех, кто проводил эту операцию много раз и имеет большой опыт. Читением вы можете спасти не только пациента, но и свое собственное время и нервы. Невозможно выучить анатомию за один раз — каждый должен заставлять себя проходить одни и те же разделы снова и снова, до достижения хорошего уровня знаний. Читать сложно, однако учить анатомию еще сложнее — это работа на всю жизнь или даже больше!

9.2. ТРЕНИРОВАТЬСЯ

Нейрохирургия не отличается от спорта или искусства — хорошие результаты достигаются только тренировкой. Если возможно, то нужно идти в микрохирургическую лабораторию для диссекции животных или трупов. Знание анатомии и свойств тканей дает хорошие результаты в хирургии. Следует тренировать свои руки в лабораторных условиях с постоянным увеличением сложности. Проведение операции под микроскопом должно начинаться в спокойной лабораторной обстановке с достаточным количеством времени для ознакомления с инструментами, устройствами и техникой, не говоря уже о формировании звена «рука-глаз». Многие движения, производимые нами под большим увеличением микроскопа,

должны быть автоматическими, без необходимости концентрации внимания, например — наложение микрошвов. Нужно оттачивать и необычные приемы для контроля сложных ситуаций, и атравматические манипуляции на разных видах тканей, включая тончайшие артерии и вены, диссекцию нервов и понимание соотношения различных структур в трехмерном пространстве. В лабораторных условиях возможна тренировка практически всех шагов операции васкулярной, опухолевой или спинальной патологии — не обязательно в качестве единой процедуры, но как совокупности различных техник.

9.3. ВЫБОР СВОИХ ГЕРОЕВ

В начале карьеры нужно выбрать своих героев. Это может быть человек из вашей клиники или из другой части света. Когда в начале своей карьеры я посещал различных мастеров и сидел в качестве наблюдателя по углам холодных операционных в Европе и Северной Америке, я всегда мечтал достичь того же уровня микрохирургии, что и у них. В один из визитов к профессору Ясаргилю более 30 лет назад один мексиканский нейрохирург сказал мне: «Однажды мы будем делать лучше!». В то время было сложно в это поверить, однако сейчас я понимаю, что он был прав. То же самое происходит и в спорте, и в искусстве, и в технической сфере, где молодое поколение становится лучше предыдущего, очень быстро наступая ему на пятки. В принципе, они не должны быть позади, им надо вести свою точку отсчета с той, на которой «гиганты предыдущего поколения» заканчивают свою карьеру.

Планируя свою карьеру, найдите себе наставника-нейрохирурга. Хотя вам понадобится помощь разных людей, попытайтесь найти того, кому вы можете поведать все свои неудачи, планы и надежды. Таким человеком не обя-

зательно должен быть заведующий клиникой, но тот, у кого широкая душа и большой жизненный и нейрохирургический опыт. Без помощи наставника крайне тяжело стать искусным микронейрохирургом и практически невозможно достичь успехов в академической карьере.

9.4. ПОДДЕРЖАНИЕ ФОРМЫ

Необходимо всегда поддерживать себя в хорошей физической форме. Проведение сотен операций ежегодно требует хорошей физической и умственной подготовки, поэтому пробуйте найти хобби вне операционной для поддержания баланса. Легко сказать! Для меня, например, это всегда было большой проблемой. Делайте все, чтобы избежать усталости, выгорания и цинизма в работе. Оставайтесь бойцами, которые никогда не сдаются. Если вас

бросят на гладкую стену, вы должны карабкаться по ней как кошки, вцепившись когтями. Необходимо также поддерживать и тренировать умственную сферу в течение всей карьеры. Даже перед окончанием карьеры и выходом на пенсию или после от вас может быть польза, так как вы можете поделиться опытом с более молодыми. С возрастом неизбежно замедление темпов, поэтому это необходимо осознавать и вести себя соответствующе. Нейрохирургические навыки и опыт — это то, что невозможно получить за короткий период времени. Опытные нейрохирурги, например, в отличие от экспертов в области информационных технологий, не могут быть легко отодвинуты в сторону последующим поколением. *Ars longa, vita brevis, occasio praeseps, experientia fallax, iudicium difficile* (Жизнь коротка, искусство вечно, случай шаток, опыт обманчив, суждения затруднительны — *Гиппократ*).



Рис. 9-1. По следам героев. Проф. Хернесниemi наблюдает за операцией проф. Ясаргиля



Рис. 9–2. «Однажды мы будем лучше их!». Цюрих, ресторан «Белый ветер», 1982 (из личного архива проф. ХернесниEMI)

9.5. ОТВЕТСТВЕННОСТЬ ВРАЧА

В лечении пациентов будьте Докторами. Не прячьтесь за спинами других нейрохирургов, чтобы сохранить свое лицо. Каждый из вас ответственен за пациента, а не за незапятнанную хирургическую серию. В большой клинике можно легко создать репутацию отличного хирурга, избегая рискованных пациентов и отсылая их к другим врачам. Такой отбор подходящих случаев приводит к тому, что многие пациенты попросту умирают, не получив даже шанса на излечение — и все это ради создания безукоризненной собственной хирургической серии. Поверхностный анализ результатов некоторых клиник может дать вам неверное представление о способностях определенных нейрохирургов: так, нейрохирурги с худшими результатами могут на самом деле быть лучшими, так как именно они забирают самые сложные случаи, которые сопряжены с высоким риском тяжелейших осложнений.

9.6. ПОИСК СВОЕГО ОПЕРАЦИОННОГО МЕТОДА

Следует найти свой собственный способ работы, выбрать любимые инструменты, как, например, «маленькая штучка» — небольшой диссектор, используемый доктором Дрейком для смещения купола аневризмы. Нужно быть открытым для новой техники и инструментов. После апробации оставлять только самое лучшее. Как сказал доктор Дрейк: «Наибольшую заслугу в доступе имеет опыт». Именно он посоветовал проводить операции проще, быстрее, сохраняя нормальную анатомию без резекции основания черепа и мозговой ткани, не жертвовать артериями или венами. Такая философия позволяет достичь лучших результатов при лечении пациентов — только это истине важно. Вы можете попробовать новый способ лечения, если подозреваете, что он может «побить» старые. Однако при чтении литературы и различных отчетов о новой технике с отличными результатами следует относиться

к ним критически и верить своим собственным глазам. В конце концов, это вы вылечите конкретного пациента, а не автор публикации. Более того, нет смысла менять собственный стиль и методику, если вы делаете ее с хорошим результатом!

Оценка хирургом собственных технических способностей должна проводиться следующим образом: «Чувствовали ли бы вы себя в безопасности, если бы делали операцию на себе самом?» Если нет, надо продолжать улучшать технику, заниматься и учиться у тех, кто лучше вас! По моему мнению, более активный подход к микронейрохирургии, достижения нейрореанимации, нейрорадиологии, реабилитации и изменение отношения к больным привели к значительному прогрессу по сравнению с 70-ми годами прошлого века, когда я начал свою карьеру. Ежегодное число операций на каждого нейрохирурга значительно выросло. Мы стали более эффективными, и работа, сделанная в интенсивном ритме, с большим опытом, стала приносить лучшие результаты. В этом смысле я соглашусь со Свидетелями Иеговы, так как чистая хирургия без кровопотерь является самой быстрой и безопасной как для пациента, так и для всего персонала.

9.7. КОНЦЕПЦИЯ «ОТКРЫТЫХ ДВЕРЕЙ» В МИКРОХИРУРГИИ

Ездите на конгрессы, читайте лекции и принимайте участие в дискуссиях. Кроме того, следует посещать разные клиники как в своей стране, так и за границей. Лекция на конгрессе дает лишь упрощенную картину истинного уровня нейрохирургии в данной клинике. К сожалению, истинные результаты чаще всего хуже, чем о них рассказывают. Принимайте к себе коллег-посетителей. При этом у вас появляется прекрасная возможность учиться и подвергаться критике образованных людей, имеющих совершенно другой образ мышления и иной опыт. Постоянное присутствие кол-

лег из других клиник заставит вас выйти на более высокий уровень. С 1997 года я имел привилегию привлекать большое число отличных интернациональных стажеров, от которых научился даже большему, чем мог их выучить сам. Спрашивайте, подвергайте сомнению и обсуждайте в вашей ежедневной работе каждый факт. Терпимо относитесь к разным людям и новому мышлению, однако сохраняйте свои привычки, проверенные временем и опытом.

Посещение нейрохирурга с отличной техникой научит вас за несколько дней большему, чем путешествие по десяткам конгрессов и прослушивание сотен лекций. Во время посещения других клиник пытайтесь адаптировать для себя все самое лучшее, даже мельчайшие детали. Конечно, это не всегда возможно по экономическим, религиозным или каким-то иным причинам. Следует посещать другие клиники в течение всей своей карьеры: будучи резидентом, молодым нейрохирургом и даже опытным специалистом. Пытайтесь сохранить энтузиазм в обучении новым вещам, однако помните, что тяжелая работа и трудности являются неотъемлемой частью учебного процесса.

9.8. ИССЛЕДОВАНИЯ И СОХРАНЕНИЕ РЕЗУЛЬТАТОВ

Оставайтесь критичными к своим собственным результатам — это единственный путь к улучшению. Анализируйте свои случаи сразу же после хирургии: «Почему все прошло так плохо, почему все прошло так хорошо?» Опишите все в операционном протоколе, как в своем архиве или базе данных, но убедитесь, что вся информация будет сохранена. Наша память об операции коротка, она сохраняется не более нескольких месяцев или даже меньше, если вы оперируете большое число случаев. Не стоит отчаиваться, если у вас нет в наличии самых современных технических средств, так как в счет идет только сама проведенная

работа. Записки доктора Дрейка и Пирлесса, с современной точки зрения сделанные в совершенно примитивной форме, до сих пор представляют собой собрание и концентрацию хирургического опыта и техники, которое может быть полезно для многих последующих поколений.

Делайте видеозаписи и фотографии, анализируйте их, рисуйте, если вы можете, обсудите случаи с другими нейрохирургами, резидентами и студентами. При записи своих операций вы обнаружите, что со временем вы делаете более быстрые и чистые операции. Также анализируйте ваши случаи мысленно вечерами или даже во время бессонных ночей. Мысленно тренируйтесь с целью улучшения операции, выбирая, от каких движений следует отказаться, а какие оставить. Делитесь своим опытом с другими, особенно с более молодыми коллегами, и говорите открыто о своих затруднениях. Быть открытым — значит, делать честную хирургию, а правда всегда помогает также и пациенту. Не считайте, что этот случай будет очень легким («даже моя мама может сделать это»), так как даже в самом, на первый взгляд, легком случае операция может закончиться совершенно неожиданными ужасными осложнениями!

В своей книге по вертебробазилярным аневризмам доктор Дрейк написал: «Если бы мы только могли повернуть время вспять и дать второй шанс тем, кто умер или получил тяжелые осложнения после наших операций». С такими пациентами у нас нет второго шанса, однако этот шанс дается следующим пациентам, если наш опыт сохранен в памяти и базах данных, так что анализируйте их и используйте на практике.

9.9. ОТСЛЕЖИВАНИЕ РЕЗУЛЬТАТОВ ЛЕЧЕНИЯ

Необходимо проследивать отдаленные результаты лечения своих пациентов. Это можно делать в поликлинике, связываясь в письмен-

ном виде или по телефону. Все сведения следует вводить в свою базу данных. Следует также создать свою персональную базу данных для занесения своих хирургических навыков; будет честно по отношению к вашим будущим пациентам, если вы сами знаете о рисках той или иной операции. Если рядом с вами есть кто-то, кто может сделать лучше, позвольте ему лечить пациента, а тем временем улучшайте свои навыки наблюдением, чтением и тренировкой в лаборатории. Нельзя удовлетворяться посредственными результатами, всегда следует стремиться к самому лучшему стандарту лечения! Ошибки всегда случаются, однако нельзя делать одну и ту же ошибку дважды. Обсуждайте и анализируйте все свои случаи с остальными коллегами, спрашивайте совета, чтобы избежать осложнений в будущем.

9.10. СОЗДАНИЕ ПУБЛИКАЦИЙ

Публикуйте свои результаты, но не все подряд! Мы должны помнить изречение Фрэнсиса Бэкона (1561–1626), написанное на первой странице книги доктора Дрейка: «Долг каждого по отношению к своей профессии записывать все, что может быть полезным для других». Доктор Дрейк советовал: «Одна или две хороших статьи в год в хорошем журнале — достаточно». В наше время количество информации громадно, поэтому мы должны относиться очень критически ко всему, что публикуется; следует выбирать данные с хорошим анализом, выверенной методологией и четко обозначенными целями. В публикациях мы должны не только учитывать соответствующую литературу, но и не игнорировать оригинальные работы пионеров и самые важные труды по теме. Написание статей и их публикация — это тяжелая работа, принципы развития которой схожи с прогрессом в хирургической технике. Истинное качество приходит только со временем и после многих статей. Такие отговорки как «я слишком занят в моей клинической работе для написания статей...» не принимаются. В ней-

рохирургии все заняты своей клинической работой, что и является причиной того, что написание статей так тяжело. Однако, несмотря на трудности, этот процесс может доставлять удовольствие. Перед тем, как выложить любую идею на бумаге, человек должен уметь проанализировать проблему в мельчайших подробностях, в том числе проконсультироваться у других коллег, что часто приводит к возникновению новых идей. Кроме того, преимуществом тех, кто пишет статьи, является то, что они сами становятся более профессиональными читателями, способными с первого взгляда отличить хорошую статью от плохой. В академической нейрохирургии поиск адекватного баланса между написанием статей и актуальной клинической работой является крайне затруднительным.

9.11. ЗНАНИЕ СВОИХ КОЛЛЕГ

Мы не можем делать операции в одиночку. Обращайтесь хорошо со всей бригадой, включая анестезиологов, нейрорадиологов и медсестер. Помните их имена, их слабые и сильные стороны, и подстраивайте свою хирургию под ту команду, которая доступна вам в данный момент. Если операционная бригада неопытна, что чаще всего случается ночью, взвешивайте все за и против в каждом конкретном случае. На вашу работу оказывает влияние множество факторов: пациенты, их родственники, операционные медсестры, отделение ИТАР, стационарное отделение, другие нейрохирурги, анестезиологи, специалисты смежных хирургических специальностей, доктора по месту жительства, администрация, политики, общество и даже ваши международные коллеги. Свою репутацию надо строить на множестве факторов, не только на хирургии. Хорошую репутацию создать сложно, и на это уходят долгие годы, однако все можно потерять очень быстро, если вы снизите свои стандарты. С другой стороны, человек с хорошей репутацией может противостоять многим трудным ситуациям и осложнениям до тех

пор, пока работа остается на высочайшем уровне. Вы должны постоянно мониторировать свою собственную работу: послеоперационные ангиограммы, КТ, МРТ — все это должно назначаться и анализироваться вами самими и коллегами, так как в противном случае это сделает кто-то другой. Технически намного проще, например, переместить клипсу аневризмы вскоре после неудачного клипирования или удалить остаток опухоли, обнаруженный на послеоперационном снимке, нежели думать о всех опасностях и физическом стрессе пациента, если это сделает кто-то другой намного позже. Сохранить свою репутацию можно, лишь будучи открытым и честным, проводя послеоперационные контрольные снимки.

9.12. РАБОЧАЯ АТМОСФЕРА

Атмосфера в клинике должна быть открытой и способствовать хорошей работе. Весь персонал должен гордиться клиникой. Необходимо проводить обучение всех молодых докторов и медсестер; они будут лучше понимать все, что происходит в клинике, и будут готовы помочь своим коллегам. Будьте честными! Средний медперсонал должен знать, что происходит с пациентами, у которых возникают осложнения, так как в противном случае различные слухи уничтожат нормальную рабочую атмосферу.

С окружающими нас людьми мы должны быть как добры, так и требовательны. Для этого надо найти свой собственный подход, а не ориентироваться на книжки или советы других. Выражайте свою признательность тем, кто много работает — повышайте зарплату, если это возможно! К сожалению, в социалистической системе медицинского здравоохранения Скандинавии это редко удается. Многие нейрохирурги по своей натуре — страстные труженики, однако достойная оплата труда также важна. Но, что самое главное, пытайтесь стать примером для подражания, работая по максимуму и постоянно пытайтесь улучшать результаты.



10. ЖИЗНЬ В НЕЙРОХИРУРГИИ: КАК Я СТАЛ СОБОЙ

Юха Хернесниemi

«Вы — не знамениты», — сказал профессор Ясаргиль, посещая клинику Хельсинки 10 лет назад. Я подумал: «Может, я и не знаменит, зато я хорошо оперирую...»; и, чтобы поддержать себя, продолжил: «Я знаю не только все трудности, сопряженные с работой в небольшой стране, но и ее преимущества...».

Я родился в 1947 году в маленькой деревне под названием НиEMONЕН, являющейся частью Каннуса в Остроботнии, западной части Средней Финляндии. Во время Второй мировой войны мой отец 5 лет был солдатом. Позже он стал учителем, и наша семья осела в деревне Руовеси в 250 км севернее от Хельсинки, где я пошел в школу.

В Руовеси я решил стать доктором под влиянием работы доктора Эйнера Филиппа Палмена (1886–1971), врача общей практики, который в одиночку лечил деревню с населением в 10 тысяч человек в течение 50 лет. Благодаря нашему хобби по собиранию марок, монет и бабочек мы стали друзьями. Также я занимался гимнастикой, и моими героями тогда были Борис Шаклин из Советского Союза и Юкио Эндо из Японии. Во время моей учебы в школе я поехал в г. Люнен (Германия) на рабочую практику на фабрику, где отметил быстроту и расторопность своих рук. Во время пребывания в Германии я также автостопом путешествовал по Австрии и Швейцарии, где в первый раз посетил Цюрих. Тогда я еще не знал, какое огромное влияние на мою жизнь окажет этот город.

После окончания общеобразовательной школы в 1966 году я подал документы на медицинский факультет г. Хельсинки, однако провалил экзамены. Сейчас, оглядываясь назад, я вижу, что этот провал был самым хорошим событием, которое могло со мной произойти

в то время. Я должен был ехать куда-то в другое место, и подал документы в Цюрихский университет в Швейцарии. В этом городе я стал настоящим европейцем и даже больше — интернациональным человеком.

Я научился трудолюбию как в швейцарском, так и в международном понимании этого слова и осознал ценность детального знания анатомии. До сих пор я периодически изучаю книгу Гиана Тондури «Топографическая анатомия», хотя с момента первого знакомства с ней прошло уже более 40 лет. Во время учебы в университете я также работал больше двух лет в Институте изучения мозга, руководимого профессором Конрадом Акертом, где сосредоточился на экспериментальной нейроанатомии. Там я увидел не только высокий уровень лабораторных исследований, но и, что более важно, научился обращению с операционным микроскопом OPMI 1. Кроме того, в этой интернациональной команде я научился «ломаному английскому».

В конце концов я понял, что лабораторные исследования — не для меня, и после посещения лекций профессора Хьюго Крейнбюля и профессора Гази Ясаргиля решил стать нейрохирургом. Тогда я спросил профессора Ясаргиля о возможности поступить к нему на учебу в Цюрих, на что он ответил положительно и был готов принять меня на специализацию. Однако в то время, после 7 лет жизни за границей, во мне разыгралась ностальгия по Родине, и вместо того, чтобы остаться с профессором Ясаргилем, я поехал обратно в Хельсинки. И это решение оказалось правильным, так как двое из моих скандинавских друзей так и не смогли освоиться и пройти крайне требовательную резидентуру в клиниках Цюриха. Почему я остановился на нейрохирургии? Я также интересовался кардиохирургией,



Рис. 10-1. Юха Хернесниemi с родителями (Оива и Сенья) и младшим братом Антти в 1950 году

однако, чтобы попасть в программу специализации в этой области, врач должен был пройти подготовку в общей хирургии, что для меня показалось слишком долгим. Из кардиохирургии я вынес одно — это одноручный узел, которому я обучился у знаменитого кардиохирурга, профессора Оке Сеннинга из Цюриха. Опирируя под микроскопом, я до сих пор использую этот узел. Также я интересовался психиатрией и с большим интересом слушал лекции знаменитого Майнфреда Блойлера, однако практическая психиатрия в Финляндии в конце концов не была столь привлекательна. Таким образом, я начал обучение нейрохирургии в 1973 году в Хельсинки под руководством профессора Генри Труппа. В 1966—1973 годах даже мы, новички, осознавали, что в университете Цюриха происходит что-то особенное в области нейрохирургии под влиянием развития микрохирургической техники профессором Гази Ясаргилем. Как и многие нейрохирурги всего

мира, я был его учеником в течение двух третей моей жизни, даже тогда, когда я находился далеко от Цюриха, так как учился на результатах его работы. Уже будучи студентом, я знал о выдающихся канадских нейрохирургах — профессоре Чарльзе Дрейке и Сиднее Пирлессе, которые стали моими героями, однако прошло много времени, прежде чем я смог воочию увидеть их работу. На меня также повлияли некоторые другие нейрохирурги, такие как К. Туллекен, Й. Йонекана, Х. Сано и Р. Спецлер. Кроме «гигантов» в моем окружении были и молодые герои, пытающиеся развиваться и идти вперед. Особую благодарность я хотел бы выразить госпоже Розмари Фрик, преподающей микронейрохирургическую технику в экспериментальной лаборатории Цюриха. Среди финских коллег, оказавших на меня влияние, были доктор Олли Хейсканен, Лаури Лаитинен, Стиг Нюстром, Сеппо Пакаринен, Генри Трупп, Матти Вапа-



Рис. 10-3. Юха Хернесниemi с финскими друзьями в городе Люнен, Германия, в 1964 году



Рис. 10-2. Доктор Еинар Филип Палмен (1886–1971), губернский врач общей практики в деревне Руовеси

лаhti; вне нейрохирургии: Эрик Антинен (психиатрия и неврология), Вильо Халонен (нейрорадиология), Ээро Юсела (гастрохирург), Аарно Кари (нейрореанимация), Марку Касте (неврология), Улло Каски (педиатрия), Илка Оксала (кардиохирург), Теуво Песи (хирург-нейрореаниматолог), Матти Пори (врач общей практики), Юкка Такала (реаниматолог).

Нейрохирургия мало отличается от спорта, где хороший результат достигается только тяжелой работой. Основной трудностью в моей собственной работе поначалу было отсутствие микрохирургической лаборатории и возможности занятий анатомией на трупах. Позже я много раз пытался исправить это, но всегда безуспешно из-за большого числа операций. Определенно, стоит заниматься анатомией именно в начале нейрохирургической карьеры.

С 1973 по 1979 год я проходил резидентуру в Хельсинки, где в 1979 году защитил диссертацию по нейротравме. После этого несколько месяцев я работал в клинике г. Упсала, Швеция, после чего приехал в г. Куопио в клинику под руководством профессора Матти Вапалаhti. Там я имел возможность оперировать большое число пациентов с аневризмами,

АВМ, опухолями и спинальными проблемами, так как поначалу число нейрохирургов было очень невелико. По сути, мы были первыми, кто развил хирургию аневризм в раннем периоде кровоизлияния среди стран Северной Европы. Наша активная и быстрорастущая команда Куопио много путешествовала, и мои собственные нейрохирургические навыки развивались и улучшались. В конце 80-х я понял, что из-за большого объема клинической работы моя исследовательская активность упала. После этого мне разрешили создать базу данных по аневризмам в Восточной Финляндии, на которой впоследствии было основано большое число публикаций.

В 1992–1993 годах я стажировался в Майами под руководством профессоров Дрейка и Пирлесса, где изучал вертебробазилярные аневризмы и АВМ ЗЧЯ. Позднее это оказалось одним из решающих факторов, позволивших мне занять кресло профессора и заведующего клиникой нейрохирургии в Хельсинки в 1997 году. И это несмотря на скептицизм одного из ведущих британских нейрохирургов («Странно, что в возрасте 45 лет он находит удовольствие в изучении операций других коллег»). Семнадцатью годами ранее, в 1980 году, я уехал

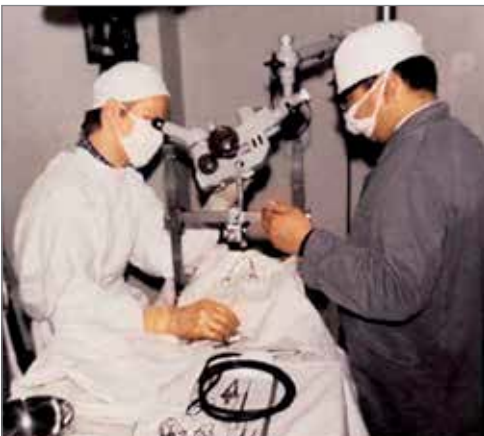

Рис. 10-4. Юха Хернесниemi (слева) и Ецуро Кавана обучаются микронейрохирургии в Цюрихе в 1969 году



Рис. 10-5. Операционный микроскоп ОПМИ 1. С решения Carl Zeiss AG

из Хельсинки в Куопио, так как мне не давали делать операции. В то время мой учитель и заведующий, профессор Генри Трупп, спросил меня: «Ты собираешься вернуться?..» Тогда я сразу ответил: «Я вернусь через 17 лет». И я сдержал свое обещание.

В 1996 году в клинике Хельсинки были проведены 1633 операции, и ее ежегодный бюджет составлял 51 млн 534 тыс. финских марок (около 10 млн евро). Тогда в клинике насаждалась жесткая экономия средств. Однако в течение 3-х лет после моего прихода на должность заведующего клиникой число операций и бюджет удвоились (в 2000 году — 3037 операций, годовой бюджет 103 млн 65 тыс. финских марок). Администрация и даже коллеги с трудом верили в происходящее. Была инициирована проверка с целью выявления количественных и качественных недостатков и последующего увольнения. Я должен был составить детальный отчет об активности нейрохирургических клиник в других городах

Финляндии и даже Швеции и Эстонии. После внутренней проверки, продолжавшейся более года, никаких нарушений качества лечения выявлено не было. Сейчас администрация клиники оказывает нам всяческую поддержку, а ее престиж в обществе очень высок. Мы постоянно отслеживаем все происходящее в клинике и судьбу наших пациентов. Основная наша цель — обслуживать общество на самом высоком уровне. Персонал клиники нейрохирургии в Хельсинки (доктора, медсестры, техники и остальные) сейчас составляет около 200 человек, годовой бюджет — 26 млн евро, ежегодное число операций — 3200.

С 1997 года число публикаций стабильно увеличивалось. В клинические исследования включаются как наши доктора, так и приезжающие стажеры и другие нейрохирурги. Из-за хорошо развитой инфраструктуры в Финляндии с населением 5,3 млн человек существуют все предпосылки для создания достоверных эпидемиологических исследований. Изучение



Рис. 10-7. Юха Хернесниemi с проф. Чарльзом Дрейком в Майами в 1993 году



Рис. 10-6. Юха Хернесниemi за работой в 1972 году

долгосрочных результатов по естественному течению АВМ, опухолей и аневризм, начатые профессором Генри Труппом во времена Второй мировой войны, сейчас продолжают. У нас составлена Хельсинкская база данных аневризм, в которую на данный момент входит более 9 тыс. пациентов. После окончания работы над базой данных ожидается значительный всплеск публикаций, посвященных данной тематике.

Я не проходил никакой специальной подготовки для административной работы. Я внимательно смотрел на свое окружение, а также многому научился от своего отца, Ойвы Хернесниemi, профессора Конрада Акерта, а также Генри Труппа и Матти Вапалаhti. Я следовал совету финского генерала Адольфа Эрнрута — быть впереди и среди своих людей, а также вести себя как Коскела из «Неизвестного солдата» Вяйно Линны или как Мемед из «Мой ястреб Мемед» Яшара Кемале. Другими моими героями стали Кассиус Клей (Мохаммед Али) и Александр Солженицин. Сложно быть такими же смелыми и сильными, как они, поэтому для меня был очень ценен совет профессора Дрейка — найти свой собственный путь, что и позволило создать клинику нейрохирургии по-новому.

Что дальше?

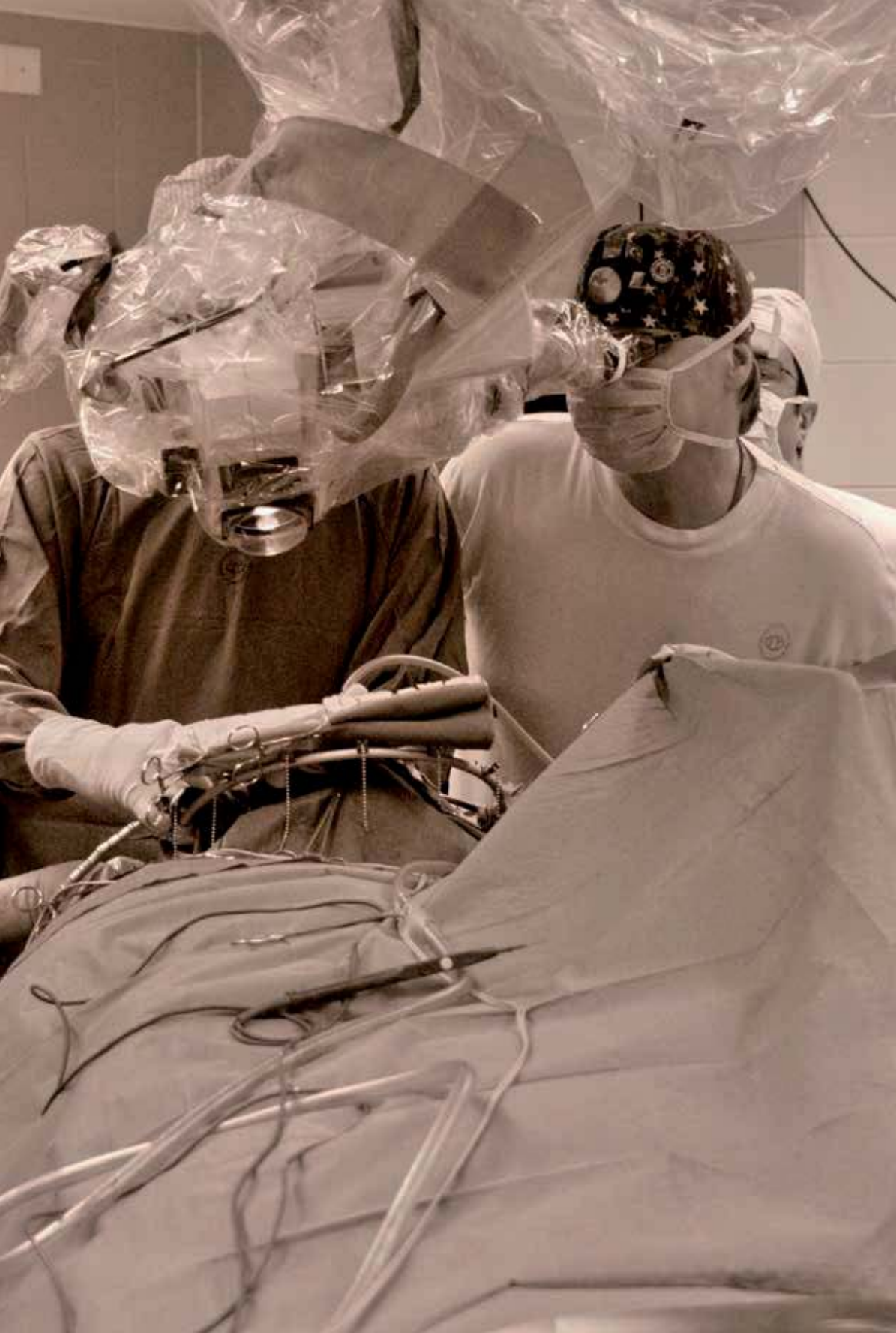
Оглядываясь назад, я, как и любой занятый нейрохирург, могу сказать, что мне надо было проводить больше времени со своей семьей. Без их поддержки я бы не справился и не добился бы успеха. С другой стороны, я хотел бы больше читать, выучить больше иностранных языков, больше путешествовать, больше заниматься спортом. Другими словами — «лови момент», так как «жизнь коротка, возможности мимолетны». Я надеюсь, что хорошие гены моих родителей дадут мне здоровье продолжить работу, и еще лет десять я смогу улучшать свои микрохирургические навыки, развивать более простую технику анастомозов и, что самое важное, поддерживать молодое поколение, чтобы оно стало лучше, чем мы. Мы в Хельсинки продолжаем придерживаться принципа открытых дверей, делаем открытую микрохирургию и всегда рады посетителям, приезжающим, чтобы увидеть нас и чему-то научиться. Обмениваясь опытом, мы всегда учимся чему-то новому. Надеюсь, что в международной «кухне» Хельсинки будут вариться все лучшие и лучшие блюда.



Рис. 10-8. Портрет Ю. Хернесниemi, сделанный в 2010 году доктором Роберто Кроса из Монтевидео (Уругвай)



Рис. 10-9. Рийта, Ида, Хета и Юсси Хернесниemi в городе Куопио, в 1984 году



11. БУДУЩЕЕ НЕЙРОХИРУРГИИ

Юха Хернесниemi

В 1973 году я начал обучение нейрохирургии в клинике Хельсинки, которая в то время обслуживала почти всю Финляндию с населением около 4 млн. Тогда мы делали 600 операций в год. 10 на шейном отделе позвоночника, 50 аневризм и 100 опухолей в год, и одна хроническая субдуральная гематома дренировалась раз в две недели. Пациенты старше 60 лет считались слишком старыми (!) и оперировались очень редко. После трех десятилетий, в 2007 году, мы делали 400 операций на шейном отделе позвоночника, более 300 аневризм и 600 опухолей мозга, 256 хронических субдуральных гематом. Число операций по поводу острой травмы головы увеличилось в 4 раза по сравнению с 1973 годом. Общее число операций в Хельсинки увеличилось в 5 раз по сравнению с началом 70-х годов, а по всей стране (еще 4 нейрохирургические клиники) — в 10 раз. Средняя продолжительность пребывания сейчас менее 5 дней и почти 40% операций проводится пациентам старше 60 лет. Улучшение результатов микрохирургического лечения стало возможным под влиянием развивающихся методик нейрорадиологии, включая компьютерную томографию в 70-х и МРТ в 80-х годах. Контрольные снимки показывали, что во многих случаях так называемое «тотальное удаление» на самом деле было только частичным и какая-то часть опухоли или гематомы оставалась. Контрольные снимки также позволили увидеть ужасные контузионные очаги или инфаркты после операций, что раньше было скрыто от всеобщего обозрения, когда делались только контрольные ангиографии. До сих пор в микрохирургии можно многое улучшить и однозначно, что рентгеновское обследование всегда идет впереди микрохирургической техники. Перед введением в практику хирургического микроскопа и современных рентгенологических методик рабочая атмосфера и отношения

были совершенно другими, так как собственные слова нейрохирурга о тотальном удалении были единственным доказательством, наряду с клипсами и танталовым порошком, которым обсыпалась инфекционная полость.

Нейрореанимация и нейроанестезия вышли на совершенно другой уровень по сравнению с 70-ми годами, когда выпивание поверхности мозга через краниотомию было привычным явлением и мониторинг артериального давления — редкостью. В наши дни мониторинг ВЧД и даже флоуметрия мозговых сосудов и измерение оксигенации может применяться рутинно.

Основной трудностью в будущем мне представляется вопрос, как найти наилучшие виды лечения за наименьшую цену. Здоровый образ жизни, умеренное питание и физическая активность вместе с отказом от курения, алкоголя и наркотиков повышает средний возраст повсюду, по крайней мере, в богатых индустриализованных странах. Уже сейчас обычным является достижение 80 лет, однако в ближайшем будущем для многих станет реальным возраст 100 лет. Только немногие смогут дожить до своего биологического максимума в 120 лет. С увеличивающейся продолжительностью жизни возрастет и частота опухолей мозга, сосудистых и дегенеративных спинальных заболеваний. Доступность МРТ и других технологий станет намного более широкой. Опухоли мозга будут обнаруживаться на ранних стадиях роста. Из-за этого гигантские опухоли станут большой редкостью. Пациенты, приходящие на обычный прием к доктору, смогут пройти полное сканирование всего тела, что, с другой стороны, создаст определенные трудности в вынесении показаний к лечению случайно найденных патологических изменений. Каждый пациент будет иметь какие-либо

отклонения, что сделает необходимым создание команд различных специалистов, оценивающих клиническую ситуацию по созданным базам данных. Сила магнитного поля МРТ продолжит увеличиваться, и можно будет разглядеть мельчайшие структуры, вплоть до эффекта медикаментозной терапии.

Дорожно-транспортные происшествия станут большой редкостью. В 1973 году в Финляндии было более тысячи ДТП в год, а сейчас — менее 300. В будущем каждая смерть в ДТП станет сенсацией. Различные сигнализационные системы и навигаторы позволят быстрее доставлять пациентов в госпитали, что также повлияет на снижение смертности. Из-за улучшения доступности рентгенологического обследования от недиагностированной, медленно растущей субдуральной гематомы люди будут умирать крайне редко.

В цереброваскулярных заболеваниях основную роль будет играть профилактика. Появится возможность рассмотреть любой мельчайший сосуд, используя неинвазивные техники, вплоть до рассмотрения его стенки. Аневризмы и окклюзионные заболевания сосудов будут лечиться ангиопластическими методиками или локальными биологическими стендами.

Нейрохирурги в эндоваскулярном лечении будут иметь активную позицию, и знания по отдаленным результатам станут более востребованным. При необходимости операции она будет сделана через очень небольшое отверстие с помощью различных интраоперационных технологических приспособлений. Наложение обычных анастомозов под местной анестезией станет нормой: артерии и даже вены будут соединяться между собой простыми протезами для улучшения кровотока.

Тренировка операций будет проводиться на симуляторах, что снизит риск внештатных ситуаций во время актуальной манипуляции. Функциональные методики МРТ позволят локализовать все значимые зоны коры и нерв-

ные тракты. Краниотомии будут проводиться через короткий кожный разрез и небольшой костный лоскут, а системы интраоперационной навигации будут указывать траекторию постоянно. Инструменты будут удерживаться микроманипуляторами, а не руками, как при удалении опухоли или зоны инфаркта, так и при наложении микрошвов, клипс или тканевого клея. Большие доступы к основанию черепа исчезнут и, в целом, роль открытой нейрохирургии в нейроонкологии уменьшится; гистологический профиль опухоли мозга будет подтверждаться биопсией, но в большинстве случаев диагноз будет ставиться только на основании рентгенологических исследований без необходимости открытой биопсии. Большая часть опухолей будет лечиться стереотаксическим облучением, а удаление опухоли станет необходимым для снижения компрессии при отеке. В нейроонкологии станет эффективным лечение молекулярными методиками за счет полного уничтожения или замедления роста опухоли. Эпилептогенные фокусы будут инактивироваться или уничтожаться посредством облучения или лекарствами; такая же судьба и у функциональной нейрохирургии.

В нейрореанимации лечением пациентов будут заниматься неврологи, нейрохирурги, анестезиологи и специалисты многих других специальностей. Опыт и знания одного врача не будут считаться достаточными, и наилучшие результаты будут достигаться за счет командной работы. В базах данных уже существует объединенный международный опыт, для практического применения нужны только дополнительные финансы. Работа больниц основана на финансово-экономических законах, поэтому применение лучших навыков и опыта может быть очень дорогостоящим. Широкое распространение получит интенсивная реабилитация. Для восстановления поврежденных спинного, головного мозга или периферической нервной системы будут использоваться стволовые клетки или что-то подобное. Генетические и молекулярные причины спинальных

заболеваний будут поняты более глубоко, что улучшит результаты лечения боли и приведет к расширению спектра специалистов, занимающихся этими пациентами. Появление остеогенетических материалов значительно снизит необходимость спинальных инструментальных фиксаций, так широко распространенных в наше время.

Опыт делает нас более приспособляемыми и, к счастью, будущее остается для нас неизведанным. 30 лет спустя молодое поколение будет работать совершенно в других условиях: лучше и более эффективно. Наши «элегантные» микронейрохирургические операции будут упоминаться в их рассказах в том же тоне, в каком мы говорим об использовании кавалерии в войнах прошлого или о выдающихся хирургических буднях областной больницы Выборга.



ПРИЛОЖЕНИЕ 1.

ПУБЛИКАЦИИ КЛИНИКИ, ПОСВЯЩЕННЫЕ МИКРОНЕЙРОХИРУРГИЧЕСКИМ И НЕЙРОАНЕСТЕЗИОЛОГИЧЕСКИМ АСПЕКТАМ

- *Celik O, Niemelä M, Romani R, Hernesniemi J.* Inappropriate application of Yaşargil aneurysm clips: a new observation and technical remark. *Neurosurgery* 2010; 66(3 Suppl Operative):84-7.
- *Celik O, Piippo A, Romani R, Navratil O, Laakso A, Lehecka M, Dashti R, Niemelä M, Rinne J, Jääskeläinen JE, Hernesniemi J.* Management of dural arteriovenous fistulas – Helsinki and Kuopio experience. *Acta Neurochir Suppl* 2010; 107:77-82.
- *Dashti R, Rinne J, Hernesniemi J, Niemelä M, Kivipelto L, Lehecka M, Karatas A, Avci E, Ishii K, Shen H, Peláez JG, Albayrak BS, Ronkainen A, Koivisto T, Jääskeläinen JE.* Microneurosurgical management of proximal middle cerebral artery aneurysms. *Surg Neurol* 2007; 67:6-14.
- *Dashti R, Hernesniemi J, Niemelä M, Rinne J, Porras M, Lehecka M, Shen H, Albayrak BS, Lehto H, Koroknay-Pál P, de Oliveira RS, Perera G, Ronkainen A, Koivisto T, Jääskeläinen JE.* Microneurosurgical management of middle cerebral artery bifurcation aneurysms. *Surg Neurol* 2007; 67:441-56.
- *Dashti R, Hernesniemi J, Niemelä M, Rinne J, Lehecka M, Shen H, Lehto H, Albayrak BS, Ronkainen A, Koivisto T, Jääskeläinen JE.* Microneurosurgical management of distal middle cerebral artery aneurysms. *Surg Neurol* 2007; 67:553-63.
- *Dashti R, Hernesniemi J, Lehto H, Niemelä M, Lehecka M, Rinne J, Porras M, Ronkainen A, Phornsuwannapha S, Koivisto T, Jääskeläinen JE.* Microneurosurgical management of proximal anterior cerebral artery aneurysms. *Surg Neurol* 2007; 68:366-77.
- *Dashti R, Laakso A, Niemelä M, Porras M, Hernesniemi J.* Microscope-integrated near-infrared indocyanine green videoangiography during surgery of intracranial aneurysms: the Helsinki experience. *Surg Neurol* 2009; 71:543-50.
- *Hernesniemi J.* Mechanisms to improve treatment standards in neurosurgery, cerebral aneurysm surgery as example. *Acta Neurochir Suppl* 2001; 78:127-34.
- *Hernesniemi J, Ishii K, Niemelä M, Smrcka M, Kivipelto L, Fujiki M, Shen H.* Lateral supra-orbital approach as an alternative to the classical pterional approach. *Acta Neurochir Suppl* 2005; 94:17-21.
- *Hernesniemi J, Ishii K, Niemelä M, Kivipelto L, Fujiki M, Shen H.* Subtemporal approach to basilar bifurcation aneurysms: advanced technique and clinical experience. *Acta Neurochir Suppl* 2005; 94:31-8.
- *Hernesniemi J, Ishii K, Karatas A, Kivipelto L, Niemelä M, Nagy L, Shen H.* Surgical technique to retract the tentorial edge during subtemporal approach: technical note. *Neurosurgery* 2005; 57(4 Suppl):E408.
- *Hernesniemi J, Niemelä M, Karatas A, Kivipelto L, Ishii K, Rinne J, Ronkainen A, Koivisto T, Kivisaari R, Shen H, Lehecka M, Frösen J, Piippo A, Jääskeläinen JE.* Some collected prin-

ПРИЛОЖЕНИЕ 1.

ПУБЛИКАЦИИ КЛИНИКИ, ПОСВЯЩЕННЫЕ МИКРОНЕЙРОХИРУРГИЧЕСКИМ И НЕЙРОАНЕСТЕЗИОЛОГИЧЕСКИМ АСПЕКТАМ

- ciples of microneurosurgery: simple and fast, while preserving normal anatomy: a review. *Surg Neurol* 2005 Sep; 64:195–200.
- *Hernesniemi J, Niemelä M, Dashti R, Karatas A, Kivipelto L, Ishii K, Rinne J, Ronkainen A, Peláez JG, Koivisto T, Kivisaari R, Shen H, Lehecka M, Frösen J, Piippo A, Avci E, Jääskeläinen JE.* Principles of microneurosurgery for safe and fast surgery. *Surg Technol Int* 2006; 15:305–10.
 - *Hernesniemi J, Romani R, Dashti R, Albayrak BS, Savolainen S, Ramsey C 3rd, Karatas A, Lehto H, Navratil O, Niemelä M.* Microsurgical treatment of third ventricular colloid cysts by interhemispheric far lateral transcallosal approach – experience of 134 patients. *Surg Neurol* 2008; 69:447–53.
 - *Hernesniemi J, Dashti R, Lehecka M, Niemelä M, Rinne J, Lehto H, Ronkainen A, Koivisto T, Jääskeläinen JE.* Microneurosurgical management of anterior communicating artery aneurysms. *Surg Neurol* 2008; 70:8–28.
 - *Hernesniemi J, Romani R, Albayrak BS, Lehto H, Dashti R, Ramsey C 3rd, Karatas A, Cardia A, Navratil O, Piippo A, Fujiki M, Toninelli S, Niemelä M.* Microsurgical management of pineal region lesions: personal experience with 119 patients. *Surg Neurol* 2008; 70:576–83.
 - *Hernesniemi J, Romani R, Lehecka M, Isarakul P, Dashti R, Celik O, Navratil O, Niemelä M, Laakso A.* Present state of microneurosurgery of cerebral arteriovenous malformations. *Acta Neurochir Suppl* 2010; 107:71–6.
 - *Kivelev J, Niemelä M, Kivisaari R, Dashti R, Laakso A, Hernesniemi J.* Long-term outcome of patients with multiple cerebral cavernous malformations. *Neurosurgery* 65(3):450–5, 2009
 - *Kivelev J, Niemelä M, Hernesniemi J.* Outcome after microsurgery in 14 patients with spinal cavernomas and review of the literature. *J Neurosurg Spine* 13(4):524–34, 2010
 - *Kivelev J, Niemelä M, Hernesniemi J.* A proposed grading system of brain and spinal cavernomas. *Neurosurgery* 2011 Oct; 69(4):807–13; discussion 813–4.
 - *Kivelev J, Niemelä M, Blomstedt G, Roivainen R, Lehecka M, Hernesniemi J.* Microsurgical treatment of temporal lobe cavernomas. *Acta Neurochir* 2011; 153:261–70.
 - *Korja M, Sen C, Langer D.* Operative nuances of side-to-side in situ posterior inferior cerebellar artery bypass procedure. *Neurosurgery* 2010; 67(2 Suppl Operative):471–7
 - *Krayenbühl N, Hafez A, Krisht AF, Hernesniemi JA.* Taming the cavernous sinus: technique of hemostasis using fibrin glue. *Neurosurgery* 2007; 61(3 Suppl):E52.
 - *Langer DJ, Van Der Zwan A, Vajkoczy P, Kivipelto L, Van Doormaal TP, Tulleken CA.* Excimer laser-assisted nonocclusive anastomosis. An emerging technology for use in the creation of intracranial-intracranial and extracranial-intracranial cerebral bypass. *Neurosurg Focus* 2008; 24:E6.

- *Lehecka M, Lehto H, Niemelä M, Juvela S, Dashti R, Koivisto T, Ronkainen A, Rinne J, Jääskeläinen JE, Hernesniemi JA.* Distal anterior cerebral artery aneurysms: treatment and outcome analysis of 501 patients. *Neurosurgery* 2008; 62:590-601.
- *Lehecka M, Dashti R, Hernesniemi J, Niemelä M, Koivisto T, Ronkainen A, Rinne J, Jääskeläinen J.* Microneurosurgical management of aneurysms at A3 segment of anterior cerebral artery. *Surg Neurol* 2008; 70:135-51.
- *Lehecka M, Dashti R, Hernesniemi J, Niemelä M, Koivisto T, Ronkainen A, Rinne J, Jääskeläinen J.* Microneurosurgical management of aneurysms at the A2 segment of anterior cerebral artery (proximal pericallosal artery) and its frontobasal branches. *Surg Neurol* 2008; 70:232-46.
- *Lehecka M, Dashti R, Hernesniemi J, Niemelä M, Koivisto T, Ronkainen A, Rinne J, Jääskeläinen J.* Microneurosurgical management of aneurysms at A4 and A5 segments and distal cortical branches of anterior cerebral artery. *Surg Neurol* 2008; 70:352-67.
- *Lehecka M, Dashti R, Romani R, Celik O, Navratil O, Kivipelto L, Kivisaari R, Shen H, Ishii K, Karatas A, Lehto H, Kokuzawa J, Niemelä M, Rinne J, Ronkainen A, Koivisto T, Jääskeläinen JE, Hernesniemi J.* Microneurosurgical management of internal carotid artery bifurcation aneurysms. *Surg Neurol* 2009; 71:649-67.
- *Lehecka M, Dashti R, Laakso A, van Popta JS, Romani R, Navratil O, Kivipelto L, Kivisaari R, Foughi M, Kokuzawa J, Lehto H, Niemelä M, Rinne J, Ronkainen A, Koivisto T, Jääskeläinen JE, Hernesniemi J.* Microneurosurgical management of anterior choroid artery aneurysms. *World Neurosurgery* 2010; 73:486-99.
- *Lehecka M, Dashti R, Rinne J, Romani R, Kivisaari R, Niemelä M, Hernesniemi J.* Surgical management of aneurysms of the middle cerebral artery. In Schmiedek and Sweet's (eds.) *Operative neurosurgical techniques*, 6th ed. Elsevier, in press.
- *Lehecka M, Niemelä M, Hernesniemi J.* *Distal anterior cerebral artery aneurysms.* In: R, McCormick P, Black P (eds.) *Essential Techniques in Operative Neurosurgery.* Elsevier, in press.
- *Lehto H, Dashti R, Karataş A, Niemelä M, Hernesniemi JA.* Third ventriculostomy through the fenestrated lamina terminalis during microneurosurgical clipping of intracranial aneurysms: an alternative to conventional ventriculostomy. *Neurosurgery* 2009; 64:430-4.
- *Luostarinen T, Takala RS, Niemi TT, Katila AJ, Niemelä M, Hernesniemi J, Randell T.* Adenosine-induced cardiac arrest during intraoperative cerebral aneurysm rupture. *World Neurosurgery* 2010; 73:79-83.
- *Nagy L, Ishii K, Karatas A, Shen H, Vajda J, Niemelä M, Jääskeläinen J, Hernesniemi J, Toth S.* Water dissection technique of Toth for opening neurosurgical cleavage planes. *Surg Neurol* 2006; 65:38-41.
- *Navratil O, Lehecka M, Lehto H, Dashti R, Kivisaari R, Niemelä M, Hernesniemi JA.* Vascular clamp-assisted clipping of thick-walled giant aneurysms. *Neurosurgery* 2009; 64(3 Suppl):113-20.

ПРИЛОЖЕНИЕ 1.

ПУБЛИКАЦИИ КЛИНИКИ, ПОСВЯЩЕННЫЕ МИКРОНЕЙРОХИРУРГИЧЕСКИМ И НЕЙРОАНЕСТЕЗИОЛОГИЧЕСКИМ АСПЕКТАМ

- *Randell T, Niemelä M, Kytä J, Tanskanen P, Määttä M, Karatas A, Ishii K, Dashti R, Shen H, Hernesniemi J.* Principles of neuroanesthesia in aneurysmal subarachnoid hemorrhage: The Helsinki experience. *Surg Neurol* 2006; 66:382-8.
- *Romani R, Lehecka M, Gaal E, Toninelli S, Celik O, Niemelä M, Porras M, Jääskeläinen J, Hernesniemi J.* Lateral supraorbital approach applied to olfactory groove meningiomas: experience with 66 consecutive patients. *Neurosurgery* 2009; 65:39-52.
- *Romani R, Kivisaari R, Celik O, Niemelä M, Perera G, Hernesniemi J.* Repair of an alarming intraoperative intracavernous carotid artery tear with anastoclips: technical case report. *Neurosurgery* 2009; 65:E998-9.
- *Romani R, Laakso A, Niemelä M, Lehecka M, Dashti R, Isarakul P, Celik O, Navratil O, Lehto H, Kivisaari R, Hernesniemi J.* Microsurgical principles for anterior circulation aneurysms. *Acta Neurochir Suppl* 2010; 107:3-7.
- *Romani R, Lehto H, Laakso A, Horcajadas A, Kivisaari R, von und zu Fraunberg M, Niemelä M, Rinne J, Hernesniemi J.* Microsurgery for previously coiled aneurysms: Experience with 81 patients. *Neurosurgery* 2010; 68:140-54.
- *Romani R, Laakso A, Kangasniemi M, Lehecka M, Hernesniemi J.* Lateral supraorbital approach applied to anterior clinoidal meningiomas: experience with 73 consecutive patients. *Neurosurgery* 2011 Feb 26 (Epub, in press).

ПРИЛОЖЕНИЕ 2.

ПЕРЕЧИСЛЕННЫЕ НИЖЕ ВИДЕОЗАПИСИ ОПЕРАЦИЙ НАХОДЯТСЯ НА DVD-ДИСКЕ «HELSINKI MICRONEUROSURGERY: BASICS AND TRICKS».

Все видеоклипы записаны в формате QuickTime и требуют установки QuickTime-проигрывателя. Видеоклипы были записаны во время операций профессора Хернесниemi с января 2009 по январь 2011 в клинике нейрохирургии центрального госпиталя университета Хельсинки. За этот промежуток времени профессор Хернесниemi провел 810 операций (355 клипирований аневризм, 50 удалений АВМ, 28 операций по поводу других невроваскулярных патологий, 270 удалений опухолей и 107 операций по поводу других патологий)

Доступы

- 1.1. Латеральный супраорбитальный доступ (ЛСО) (с аудио)
- 1.2. Латеральный супраорбитальный доступ (ЛСО) (при разорвавшейся аневризме)
- 1.3. Доступ к конечной пластинке (при разорвавшейся аневризме)
2. Птериональный доступ
3. Межполушарный доступ
4. Подвисочный доступ
5. Ретросигмовидный доступ
6. Латеральный доступ к большому затылочному отверстию
7. Пресигмовидный доступ
8. Супрацеребеллярный инфратенториальный доступ — положение сидя
9. Доступ к IV желудочку и большому затылочному отверстию — положение сидя

Техника и стратегия при различных патологиях

1. Аневризмы
 - 1.1. Передний отдел виллизиева круга
 - Аневризма передней соединительной артерии
 - Аневризма дистальной передней мозговой артерии
 - Аневризма места отхождения задней соединительной артерии
 - Аневризма развилки СМА
 - 1.2. Задний отдел Виллизиева круга
 - Аневризма развилки основной артерии (ОА)
 - Аневризма места отхождения верхнемозжечковой артерии
 - Аневризма места отхождения задненижней мозжечковой артерии

(Все аневризмы – неразорвавшиеся, кроме отдельно указанных)
2. АВМ
 - Фронтально-парасагиттальные АВМ
 - Parietalные АВМ
3. Каверномы
 - Мозжечковая кавернома
4. Менингиомы
 - Менингиома передней черепной ямки – ольфакторная область
 - Конвексимальная менингиома
 - Фалькс-менингиома
 - Менингиома задней черепной ямки, латерально-петрозная менингиома
 - Менингиома основания черепа, супраселлярная область
5. Глиомы
 - Глиомы высокой степени малигнизации
 - Глиомы низкой степени малигнизации
6. Опухоли III желудочка
 - Коллоидные кисты III желудочка
7. Патология пинеальной области
 - Пинеальные кисты
8. Опухоли IV желудочка
 - Медуллобластома IV желудочка
9. Спинальные интрадуральные опухоли
 - Невринома L1-2

Производственно-практическое издание

**ЛЕХЕЧКА Мартин, ЛААКСО Аки, КИВЕЛЁВ Юрий,
ХЕРНЕСНИЕМИ Юха**

**МИКРОНЕЙРОХИРУРГИЯ ХЕЛЬСИНКИ
Приемы и советы от профессора Хернесниеми**

Редактор *Ю. В. Кивелёв*
Художественный редактор *В. Ю. Домогацкая*
Технический редактор *П. О. Савченков*

Подписано в печать 02.10.12.
Бумага мелованная. Тираж 999 экз.